Prognose der Zuchttauglichkeit von Piétrain-Ebern nach Anwendung einer testikulären Sonographie und nachfolgender Graustufenanalyse zwischen dem 100. und 170. Lebenstag

Svenja Beyer

mbv

Tierärztliche Hochschule Hannover

Prognose der Zuchttauglichkeit von Piétrain-Ebern nach Anwendung einer testikulären Sonographie und nachfolgender Graustufenanalyse zwischen dem 100. und 170. Lebenstag

INAUGURAL-DISSERTATION

zur Erlangung des Grades einer Doktorin der Veterinärmedizin

- Doctor medicinae veterinariae -

(Dr. med. vet.)

vorgelegt von

Svenja Beyer

Bremen

Hannover 2020

Wissenschaftliche Betreuung: PD Dr. habil. Martin Schulze
Institut für Fortpflanzung landwirtschaftlicher Nutztiere Schönow e.V.

1. Gutachter: PD Dr. habil. Martin Schulze
2. Gutachterin: Apl. Prof. Dr. Dagmar Waberski

Tag der mündlichen Prüfung: 18.05.2020

Das Projekt wurde in Kooperation mit der Pig Improvement Company durchgeführt und von dieser finanziert.

Eine Kofinanzierung erfolgte durch das Institut für Fortpflanzung landwirtschaftlicher Nutztiere Schönow e.V.

Bibliografische Information der *Deutschen Nationalbibliothek*
Die Deutsche Nationalbibliothek verzeichnet diese Publikation in der Deutschen Nationalbibliografie; detaillierte bibliografische Daten sind im Internet über <https://dnb.de> abrufbar.
ISBN: 978-3-96729-062-2
Zugl.: Hannover, Tierärztl. Hochsch., Diss.,2020
Dissertation, Tierärztliche Hochschule Hannover

Dieses Werk ist urheberrechtlich geschützt.
Alle Rechte, auch die der Übersetzung, des Nachdruckes und der Vervielfältigung des Buches, oder Teilen daraus, vorbehalten. Kein Teil des Werkes darf ohne schriftliche Genehmigung des Verlages in irgendeiner Form reproduziert oder unter Verwendung elektronischer Systeme verarbeitet, vervielfältigt oder verbreitet werden.

Die Wiedergabe von Gebrauchsnamen, Warenbezeichnungen, usw. in diesem Werk berechtigt auch ohne besondere Kennzeichnung nicht zu der Annahme, dass solche Namen im Sinne der Warenzeichen- und Markenschutz-Gesetzgebung als frei zu betrachten wären und daher von jedermann benutzt werden dürfen.

This document is protected by copyright law.
No part of this document may be reproduced in any form by any means without prior written authorization of the publisher.

alle Rechte vorbehalten | all rights reserved
© Mensch und Buch Verlag 2020
Choriner Str. 85 - 10119 Berlin
verlag@menschundbuch.de – www.menschundbuch.de

Fritz und meinen Eltern

„Sun don’t shine without you”

Inhaltsverzeichnis

1 **Einleitung** 1
2 **Literaturübersicht** 3
2.1 Anatomie und Physiologie der perinatalen und pubertären Hodenentwicklung des Ebers 3
2.2 Speziesübergreifender Überblick über die Spermaquantität und -qualität beeinflussende Pathologien des scrotalen Inhaltes 9
2.3 Einsatz der B-mode Sonographie und spezifische Herausforderungen in der andrologischen Diagnostik 17
2.4 Einsatz der computergestützten Graustufenanalyse in der andrologischen Diagnostik 22
2.4.1 Darstellung physiologischer Vorgänge mittels der Graustufenanalyse .... des Hoden- und Nebenhodenparenchyms 23
2.4.2 Abbildung von Pathologien des Hodens und Nebenhodens mittels der ... Graustufenanalyse 29
3 **Material und Methoden** 33
3.1 Tiere 35
3.1.1 Standort der Jungeber 35
3.1.2 Impfregime, Haltung und Fütterung der Jungeber während der ..... Aufzucht 36
3.1.3 Selektion der Jungeber 37
3.2 Verwendete Geräte für die testikuläre Ultraschalluntersuchung und Graustufenanalyse 38
3.3 Klinisch-andrologische Untersuchung 38
3.4 Testikuläre Sonographie 39
3.5 Sonographische Vermessung des *porcinen* Hodens 39
3.5.1 Reproduzierbarkeit der Messungen 40
3.5.2 Ablauf der sonographischen Vermessung und Kalkulation des ..... *porcinen* Hodenvolumens 42
3.6 Untersuchung der feingeweblichen Hodenstruktur mittels computergestützter Graustufenanalyse der Ultraschallbilder 42
3.6.1 Reproduzierbarkeit der Messungen 42

3.6.2 Ablauf der computergestützten Graustufenanalyse des Hodenparenchyms 42
3.6.3 Eindimensionale Betrachtung der Graustufendistribution des Hodenparenchyms 44
3.6.4 Mehrdimensionale Betrachtung der Gewebekomposition des Hodenparenchyms 46
3.7 Spermatologische Untersuchung 49
3.7.1 Bestimmung der Spermienmorphologie 49
3.7.2 Bestimmung des Anteils motiler Spermien 50
3.7.3 Klassifikation der Eber anhand der spermatologischen Befunde 52
3.8 Statistische Auswertungen 53
4 **Ergebnisse** 56
4.1 Reproduzierbarkeit der Messungen 56
4.2 Makroskopische Auswertung der Ultraschallaufnahmen 56
4.3 Entwicklung des Hodenvolumens 57
4.4 Testikuläre Graustufenanalyse 59
4.4.1 Einfluss des Ankopplungsdruckes und des *Mediastinum testis* auf die Ergebnisse der Graustufenanalyse des Hodenparenchyms 59
4.4.2 Anpassung der Graustufenanalyse unter Prüfung der Nutzung zweier Schnittbilder 60
4.4.2.1 Inter-testikuläre Variabilität der Graustufenparameter eines Ebers im ON- und OFF-Test 61
4.4.2.2 Intra-testikuläre Variabilität der Graustufenparameter eines Ebers im ON- und OFF-Test 63
4.4.3 Dynamik der Graustufenparameter beider Hoden und Altersgruppen 64
4.5 Spermatologische Untersuchung 68
4.5.1 Deskriptive Statistik der spermatologischen Untersuchungsergebnisse 68
4.5.2 Vergleich der produktionstauglichen und nicht produktionstauglichen Eber bezüglich ihres Hodenvolumens 70
4.5.3 Vergleich der produktionstauglichen und nicht produktionstauglichen Eber bezüglich ihrer testikulären Graustufenparameter 72
4.5.4 Eber mit ungenügender Spermienbildungskapazität 74
4.6 Zusammenhang zwischen testikulären Graustufenparametern und den spermatologischen Messwerten 75

4.7 Beurteilung der Produktionstauglichkeit mit Hilfe der graustufenanalytischen Grenzwerte 78

4.8 Kennzahlen des Herkunftswurfs und Produktionsdaten der Eber 78

4.8.1 Deskriptive Statistik der Kennzahlen des Herkunftswurfs sowie der Produktionsdaten der Eber 78

4.8.2 Zusammenhang zwischen den Kennzahlen des Herkunftswurfs, den Produktionsdaten und den Graustufenparametern unter Berücksichtigung der Produktionstauglichkeit der Eber 79

5 **Diskussion** 82

6 **Zusammenfassung** 104

7 **Summary** 106

8 **Anhang** 108

8.1 Tabellen 108

8.2 BRS-Richtlinie: Gewährschaftsbestimmungen zur Einstellung von Jungebern in die Schweinebesamung (Stand 20.10.2005) 110

Abkürzungsverzeichnis

AGV	absoluter Gradientenwert
AMH	Anti-Müller-Hormon
AUC	*area under the curve* (Fläche unterhalb des normalisierten Graustufenhistogramms) (%)
B	vollständige Hodenbreite (mm)
bit	*binary digit* (Binärzeichen)
B-mode	*brightness modulation* (Helligkeitsmodulation)
BRS	Bundesverband Rind und Schwein e.V.
BVN	Besamungsverein Neustadt an der Aisch e.V.
BWZ	Bewertungszahl
CASA	computerassistierte Spermienanalyse
CON	*mean contrast* (Mittlerer Kontrast)
d	*day* (Tag)
DICOM	*digital imaging and communications in medicine* (Industrie-standard für die Übertragung medizinischer Bildinformationen)
DNA	*desoxyribonucleine acid* (Desoxyribonukleinsäure)
e.V.	eingetragener Verein
eG	eingetragene Genossenschaft
FSH	Follikel-stimulierendes Hormon
GbR	Gesellschaft bürgerlichen Rechts
GFS	Genossenschaft zur Förderung der Schweinehaltung eG
GmbH & Co.KG	Gesellschaft mit beschränkter Haftung und Compagnie Kommanditgesellschaft
GnRH	*Gonadotropin-releasing-Hormon* (Gonadotropin-freisetzendes Hormon)
GRAD	*mean gradient value* (Mittlerer Gradientenbetrag)
GSA	Graustufenanalyse
GV MOST	*most represented grey value* (Häufigster Grauwert)
h	*hours* (Stunden)
HB	halbe Hodenbreite (mm)
HET	*heterogeneity* (Heterogenität) (%)
HV	Hodenvolumen (ml)
IFN	Institut für Fortpflanzung landwirtschaftlicher Nutztiere Schönow e.V.
IQR	*interquartile range,* Interquartil-Abstand

KHz	Kilohertz
L	Hodenlänge (mm)
LH	Luteinisierendes Hormon
LT	Lebenstag
Makro	Großbefehl
MAX GV	*maximum grey value* (Maximaler Grauwert)
MEAN GV	*mean grey value* (Mittlerer Grauwert)
MHz	Megahertz
min	*minutes* (Minuten)
MIN GV	*minimum grey value* (Minimaler Grauwert)
NGHW 5%	*normalized grey scale histogram width on 5% level* (Normalisierte Graustufenhistogrammbreite auf 5% Niveau)
OR	*Odds-Ratio* (Chancenverhältnis)
Pixel	*picture element* (Bildpunkt)
raw	Rohformat
ROI	*Region of interest* (Messregion)
STD DEV	*standard deviation* (Standardabweichung des mittleren Grauwertes)
tiff	*tagged image file format* (Bilddateiformat)
txt	Textformat
ZTR	Zytoplasmatropfenrate

1 Einleitung

Durch die zunehmende Globalisierung ist es auch für Tierzuchtunternehmen in den letzten Jahren immer wichtiger geworden, trotz enger Gewinnspannen eine positive Wirtschaftsbilanz zu erzielen und so im internationalen Wettbewerb zu bestehen. Um einen Vorsprung gegenüber der Konkurrenz auf dem Markt zu erreichen, ist es entscheidend, neue Möglichkeiten zur frühzeitigen Vorhersage der Fertilitätsleistung von Besamungsebern zu entwickeln. Je früher im Leben eines Ebers Aussagen über die zukünftige Spermaqualität getroffen werden können, desto effizienter stellt sich der Selektionsprozess innerhalb der Zuchtleistungsprüfung eines Unternehmens dar.

Der einzelne Zuchteber beeinflusst die Produktivität der Sauenherde maßgeblich. Die folgenden Zahlen sollen verdeutlichen, welche Auswirkungen Einzeltiere auf den derzeitigen züchterischen Prozess haben. So werden in den zehn größten Schweinefleisch produzierenden Ländern (mit Ausnahme von China) zwischen 90 und 100% der Sauen künstlich besamt (WABERSKI et al. 2019). Ein Piétrain-Eber produziert in einer deutschen Eberstation wöchentlich 30 bis 50 und jährlich 1.500 bis 2.500 Besamungsportionen. Bei einer Nutzung von 2,1 Tuben pro rauschiger Sau erzeugt ein Eber so rund 10.000 abgesetzte Ferkel pro Jahr. Die durchschnittliche Nutzungsdauer eines Ebers liegt, eine Remontierungsrate von 65% zugrunde legend, bei 15 Monaten (*Pig Improvement Company* (PIC), nicht veröffentlicht). Einer sorgfältigen Auswahl und Prüfung der Zuchteber scheint folglich eine große Bedeutung zuzukommen.

Die Eignung eines Ebers zur künstlichen Besamung (KB) beinhaltet nicht nur ein gutes Fortpflanzungsvermögen und die, an die Verbraucherwünsche adaptierte, Vererbung eines hohen Muskelansatzes mit geringem Fettanteil an die Nachkommen. Tierzuchtunternehmen beziehen innerhalb der Aufzucht zusätzlich eine Abstammungsprüfung (genomische Selektion) in die Selektionsentscheidung mit ein. Genomische Zuchtwerte werden beispielsweise für den Ebergeruch erhoben (Androstenon- und Skatolgehalt des Schlachtkörpers; PIC Newsletter 17, Oktober 2012). In der Aufzucht sind das Körpergewicht, die Rückenmuskel- und Rückenspeckdicke und die Ergebnisse einer Beurteilung des Fundaments sowie der äußeren Genitalien an definierten Testtagen ausschlaggebend. Der Aufzucht nachgelagert werden in Besamungseberstationen die spermatologischen Untersuchungen, die Beurteilung des Gesundheitsstatus des Ebers sowie eine Wurfbonitierung in den weiterführenden Selektionsprozess einbezogen. Unter Berücksichtigung dieser umfangreichen Prüfungen fehlen

derzeit eine detaillierte Darstellung und Beurteilung des testikulären Parenchyms als Ort der Spermienbildung und -reifung im Selektionsprozess.

Die Pubertät der Jungeber beginnt bereits mit 100 Lebenstagen (LT) (WICKE 1991). Die Zuchtreife wird mit 7 bis 8 Monaten erreicht (WEITZE 2001). Während der pubertären Entwicklung wird die größte Hodenvolumenzunahme zwischen 100 und 180 Tagen (*days*, d) erwartet (WICKE 1991). Die pubertäre Dynamik kann mittels verschiedener Methoden quantitativ und qualitativ erfasst werden. Nach aktuellen Erkenntnissen gilt die *B-mode* Sonographie als nicht-invasive und praxistaugliche Technik zur detaillierten Betrachtung der Makrostruktur eines Organs in der Human- und Veterinärmedizin. Um die Mikrostruktur des untersuchten Gewebes *in vivo* zu beurteilen, hat sich in den letzten Jahren die computergestützte Graustufenanalyse (GSA) als vielseitiges neues Instrument erwiesen (KAUFFOLD et al. 2011; REIß 2013; AFSARLAR et al. 2019). Die GSA bietet verschiedene Messgrößen als Indikatoren für die Quantität und Qualität (Grau-Färbung) der Pixel in einer Messregion. Studien zeigen den Nutzen der GSA zur Bestimmung der aktuellen Spermaqualität beim Rüden (MOXON et al. 2015) sowie zur Vorhersage der zukünftigen Spermaqualität bei Schafböcken (AHMADI et al. 2012).

Das Ziel der vorliegenden Arbeit ist es, eine neue Methode zur Prognose der Zuchttauglichkeit von Besamungsebern in der Aufzucht zu entwickeln. Dazu werden morphologische Veränderungen der Hoden und die mikrostrukturelle Hodenentwicklung von 1.653 Piétrain-Ebern (Linie 408, PIC) am 100. sowie nach der Selektion am 170. LT charakterisiert und diese Ergebnisse mit der Qualität der ersten, in zeitlichem Zusammenhang gewonnenen Spermaproben und der jeweiligen Spermiengesamtzahl in Beziehung gesetzt. In der vorliegenden Studie sollen die *B-mode* Sonographie zur Kalkulation des Hodenvolumens sowie die computergestützte Graustufenanalyse zur detaillierten Untersuchung des Hodengewebes dem Gewinn von Erkenntnissen über die Dynamik der testikulären Gewebeentwicklung dienen. Zur Gruppierung der Eignung der Eber für die KB wird eine Bewertungszahl auf Grundlage der untersuchten Ejakulatqualität angewandt. Das Langzeitziel dieser Studie ist es, durch eine hohe Standardisierung des sonographischen und graustufenanalytischen Ablaufs sowie die Einbindung neuester Verfahren die Selektion von Besamungsebern zu verbessern.

2 Literaturübersicht

2.1 Anatomie und Physiologie der perinatalen und pubertären Hodenentwicklung des Ebers

Der Hodenabstieg erfolgt beim männlichen Ferkel *intrauterin* und ist zum Zeitpunkt der Geburt abgeschlossen (SCHNORR u. KRESSIN 2006). Ein uni- oder bilateral in der Bauchhöhle oder dem Leistenspalt verbleibender Hoden wird beim Eber als „Binnenhodigkeit“ (*Kryptorchismu*s) bezeichnet und stellt einen der häufigsten angeborenen Defekte beim Schwein dar (SEVILLANO et al. 2015). Die Position der Hoden in der *Regio perinealis* ist spezifisch für den Eber. JOHNSON et al. (1970) beschreiben die peripartalen Lageveränderungen des *porcinen* Hodens. Diese Autoren finden heraus, dass der pränatal ins Scrotum ziehende *Processus vaginalis* für die primäre Fixation des Hodens in der *perinealen* Position verantwortlich ist. Während des erstmaligen Aufstehens des männlichen Ferkels bleibt der Hoden über den Nebenhodenschwanz am *Gubernaculum testis* fixiert und der Nebenhodenkopf schwingt der Schwerkraft folgend nach ventral. Das Hodenleitband stellt somit die Verbindung zwischen Hodenpol, Nebenhodenschwanz und *Tunica vaginalis* dar. Die körpernahe Lage des *porcinen* Hodens erfordert im Weiteren einen effektiven Kühlmechanismus für eine erfolgreiche Spermatogenese. Den auf die perinatalen Veränderungen folgenden nächsten wichtigen Schritt in der Reifung des Hodens stellt die Pubertät dar (JOHNSON et al. 1970).

Die Pubertät ist biologisch gesehen ein Entwicklungsstadium, innerhalb dessen die Reifung des Reproduktionssystems ein Individuum erstmalig dazu befähigt, sich fortzupflanzen. Dieser Reifungsprozess umfasst das Wachstum des Körpers sowie die Differenzierung der primären und sekundären Geschlechtsorgane (PINYERD u. ZIPF 2005). Das pubertäre Eintrittsalter sowie der Zeitraum bis zum Erreichen der Reproduktionsfähigkeit werden bei Säugern durch das Zusammenspiel einer Vielzahl von Faktoren bestimmt. Bereits das Geburtsgewicht eines Ebers scheint einen signifikanten Einfluss auf die somatische Entwicklung und Ausprägung der sekundären Geschlechtsmerkmale auszuüben. Im Vergleich von Wurfgeschwistern mit geringem und hohem Geburtsgewicht zeigen Ferkel mit geringem Geburtsgewicht eine geringere somatische und testikuläre Gewichtszunahme bis hin zum achten Lebensmonat (AULER et al. 2017). Für Eber der Rassen Duroc und Meishan kann beispielhaft belegt werden, dass es rassespezifische Unterschiede in der Sexualentwicklung gibt, die auf genetische Variationen zurückzuführen sind (DING et al. 2016). Das Geburtsgewicht unterliegt ebenfalls solchen rassebedingten Einflüssen. In der weiteren Entwicklung der

Eber lassen sich diese genetischen Unterschiede über die somatischen und testikulären Wachstumsraten nachvollziehen (FORD u. WISE 2009).

In der Literatur werden speziesübergreifend verschiedene Variablen als Indikatoren für den Beginn der Pubertät diskutiert. KNOX (2003) definiert für den Eber die Beendigung des ersten Spermatogenesezyklus mit etwa 5 Lebensmonaten als pubertären Startpunkt. Auf zellulärer Ebene ist der Anteil der *Tubuli seminiferi* am Gesamthoden zu diesem Zeitpunkt am höchsten und erreicht danach ein Plateau (FORD u. WISE 2011). Zwischen 4 und 5 Monaten bilden die *Tubuli seminiferi* des germinativen Gewebes Lumina aus, in denen im fünften Lebensmonat des Ebers Spermatiden nachgewiesen werden können (AT-TARAS et al. 2006; CAIRES et al. 2008). Die größte Proliferation der Sertolizellen findet bereits in der späten pränatalen und frühen postnatalen Periode statt (LUNSTRA et al. 2003). Eine biphasische Dynamik mit einer zweiten Wachstumsperiode der Sertolizellen vor Beginn der Pubertät kann beispielsweise beim Piau-Eber im Alter von 3 bis 4 Monaten beobachtet werden (FRANÇA u. CARDOSO 1998). Einen sekundären Wachstumsabschnitt der Sertolizellen vermerken auch AT-TARAS und Kollegen (2006) rasseübergreifend bei Ebern. In gleicher Weise zeigen die Leydigzellen beim Eber eine Proliferation in zwei Phasen (VAN STRAATEN u. WENSING 1978). Der Vergleich der von beiden Forschungsgruppen postulierten Wachstumsperioden der Sertoli- und Leydigzellen zeigt eine zeitliche Synchronizität. Die Blut-Hodenschranke wird beim Eber während des 4. Lebensmonats ausgeprägt (FORD u. WISE 2009). Das Keimgewebe hat bei Ebern mit 5 Lebensmonaten seine maximale Ausprägung erreicht.

BRITO et al. (2012) nutzen für Bullen spermatologische Parameter (Spermienkonzentration ≥ 50 x 10^6 Spermatozoen / ml und Mindestmotilität = 10%) zur Festsetzung des Pubertätsbeginns. Diese Grenzwerte gehen auf eine *bovine* Studie von WOLF und Kollegen (1965) zurück.

Die zellulären Veränderungen im Keimgewebe spiegeln sich äußerlich sichtbar in der Entwicklung des Hodengewichtes und -volumens wider. Das Hodengewicht eines Ebers wird während der Pubertät größer (AT-TARAS et al. 2006; FORD u. WISE 2011). Rasseabhängig kann erwartet werden, dass das Gewicht eines Hodens von 15 ± 35 g im Alter von 2 Monaten auf 664 ± 35 g im achten Lebensmonat zunimmt (AT-TARAS et al. 2006). Zeitgleich steigt das Hodenvolumen signifikant an, beispielsweise beim Edelschwein von 69 ml am 100. LT auf ein testikuläres Volumen von 467 ml am 180. LT (WICKE 1991).

Endokrinologisch kann eine Variation des hormonellen Sekretionsmusters ein weiterer Anhaltspunkt für die Induktion von Reifungsprozessen innerhalb der Pubertät sein. Bei 90 d alten Kreuzungsebern fällt die Konzentration des Anti-Müller-Hormons (AMH) ab und es erfolgt eine synchrone Expansion der *Tubuli seminiferi*. Ableitend aus diesen Beobachtungen kann AMH beim Eber als Marker für die Sertolizell-Differenzierung genutzt und folglich der Beginn der Pubertät rasseabhängig auf den 70. bis 112. LT festgelegt werden (FORD u. WISE 2009). In diesem Zeitraum ist der AMH-Spiegel im testikulären Gewebe nahezu bei null angelangt. Ausgelöst wird die Pubertät auf endokriner Ebene durch eine Zunahme der Produktion des Gonadotropin-Releasing-Hormons (GnRH) durch den Hypothalamus (AURICH u. TÖPFER-PETERSEN 2000). GnRH wirkt auf die Hypophyse und induziert dort die Sekretion des Follikel-stimulierenden Hormons (FSH) und des Luteinisierenden Hormons (LH), die vor allem das Größenwachstum und die Differenzierung der Hoden fördern. Steigendes LH führt beim männlichen Individuum zu einer vermehrten Testosteronproduktion und ein Anstieg von FSH zu einer Induktion der Spermatogenese (AURICH u. TÖPFER-PETERSEN 2000). Der negative Feedback-Mechanismus in der Hypothalamus-Hypophysen-Gonadenachse weist beim Eber eine Besonderheit gegenüber anderen männlichen Säugetieren auf. Endogene Östrogene scheinen im Gegensatz zu Inhibin und Testosteron keine regulatorische Funktion auf die Gonadotropine FSH und LH auszuüben (AT-TARAS et al. 2006).

Die Reifung somatischer Zellen und die Differenzierung des germinativen Gewebes führen in ihrer Gesamtheit zur Bildung erster Spermatozoen. Das LH-Sekretionsmuster, die Blut-Testosteronwerte und die somatische Wachstumsintensität zeigen bereits ab dem 100. LT signifikante Anstiege (WICKE 1991). Die endokrinen Sekretionsmuster verändern sich laut WICKE (1991) sowie FORD und WISE (2009) signifikant früher, als die ersten elongierten Spermien nachweisbar sind. Der Nachweis dieses Zelltyps als Produkt einer erfolgreichen Spermatogenese gelingt beim Eber ab dem 160. LT (CAIRES et al. 2008). In der Pubertät werden aufgrund steigender Testosteronspiegel die sekundären Geschlechtsmerkmale, die Libido und das eberspezifische Sexualverhalten ausgeprägt. Dieses umfasst die Kontaktaufnahme mit der Sau, das Sprung- sowie das Kopulationsverhalten (LEVIS et al. 1997).

In der Literatur werden Fütterung und Haltung als weitere wichtige Einflussfaktoren auf den Beginn und Verlauf der Pubertät bei Säugetieren diskutiert. Für Sauen ist bekannt, dass ein definierter Körperfettanteil, einer Rückenspeckdicke von 18 mm bei der ersten Belegung entsprechend, für einen hohen Leptinspiegel im Blut sorgen kann

(KLINGLER et al. 2011). Leptin induziert die Ausschüttung von GnRH und damit die Hypothalamus-Hypophysen-Gonadenachse (SCHULZ u. SCHNURRBUSCH 2014). Bei pubertären Ebern ist nach Stand der Recherche ein solcher Zusammenhang bisher nicht untersucht worden. Bei adulten Ebern scheinen sich eine Futterrestriktion (≤ 1,4-facher Erhalt) sowie ein geringer Proteingehalt in der Ration (≤ 13%) negativ auf die Libido des Ebers sowie die Spermienkonzentration im Ejakulat auszuwirken. Eine zusätzliche Fütterung von ungesättigten Fettsäuren, Selen, Vitamin E und L-Carnitin kann sich positiv auf die Spermaqualität (Spermienmorphologie und -motilität) auswirken, da der Einfluss von oxidativem Stress auf die Spermien vermindert wird (RODRIGUEZ et al. 2017).

Der Zeitpunkt des ersten Östrus scheint bei Sauen unter einem *ad libitum* Fütterungsregime weder durch die Energiekonzentration (metabolische Energie) des Futters noch durch die Lysin-Aufnahme beeinflusst zu werden (CALDERÓN DÍAZ et al. 2015). Bei einer rationierten Fütterung beobachtet die Forschungsgruppe um XU (2016) bei Schweinen zudem keinen Einfluss einer maternalen fettreichen Fütterung (12% Fett) auf die ovarielle Entwicklung der Jungsauen zwischen Fetalperiode (55. Trächtigkeitstag) und sexueller Reifung (160. LT). Jedoch kann es zu einer negativen Beeinflussung der Integrität der Ovarien weiblicher Nachkommen durch eine fettreiche Fütterung der Muttersau kommen. Ovarielle Schäden können vor allem auf erhöhten oxidativen Stress (verringerte Aktivität antioxidativ wirkender Enzyme) und beschleunigte Apoptose zurückgeführt werden (XU et al. 2016). Inwieweit sich nutritive und maternale Einflüsse auf die gonadale Entwicklung von Jungebern in der sexuellen Reifungsphase übertragen lassen, ist in der Literatur bisher nicht untersucht.

Beim Menschen kann eine geringe Qualität der Nahrung den Eintritt in die Pubertät beschleunigen. CHENG und Kollegen (2009) definieren eine minderwertige Nahrungszusammensetzung auf Grundlage der Ernährungsqualitätsindizes (Nutritional Quality Indices, Yale-Griffin Prevention Research Center) über einen hohen Anteil an Nahrungsfetten im Allgemeinen und gesättigten Fetten im Besonderen, sowie einer geringen Aufnahme von Wasser, Kohlenhydraten, Rohfaser, Vitamin C, Vitamin E, Natrium, Calcium, Eisen und Folsäure. Der biochemische präpubertäre Körperaufbau hat gegenüber der präpubertären Nahrungszusammensetzung beim Menschen keinen Einfluss auf den pubertären Beginn (CHENG et al. 2009).

Die Untersuchung eines Zusammenhangs zwischen Fütterung und Epigenetik ist Gegenstand speziesübergreifender Studien. Epigenetische Veränderungen der Desoxyribonukleinsäure (DNA)-Histon-Struktur finden bereits in der Embryonalentwicklung von Mäusen statt. Sie führen zu einer Veränderung der Aktivität von Genen, die für die Primordialkeimzellen kodieren (HAJKOVA et al. 2002; SEKI et al. 2005). Die genomweite Demethylierung der DNA ist bei männlichen Schweineembryonen ein entscheidender Schutzmechanismus für die Primordialkeimzellen und beeinflusst deren Migration zum Genitalkamm (HYLDIG et al. 2011). Die Abspaltung von Methylgruppen soll dem Schutz vor der Vererbung epigenetischer Mutationen an die Folgegeneration dienen. Beim Meerschweinchen sorgt eine proteinarme Fütterung des Vatertieres für ein modifiziertes Methylierungsmuster der DNA-Histon-Komplexe innerhalb somatischer und germinativer Zellen des Hodens präpubertärer männlicher Nachkommen (F1) (WEYRICH et al. 2018). Ob sich die Spermaquantität und -qualität der F1-Generation unter der proteinarmen Fütterung des Vatertieres verschlechtert und ob sich diese Beobachtungen auf das Schwein übertragen lassen, bedarf weiterer Forschung.

In der Tierhaltung kann ein künstliches Lichtregime die Pubertät von Ebern verzögern. Die sexuelle Reife tritt unter einer natürlichen Photoperiodik früher ein als unter einem künstlichen Lichtregime (ANDERSSON et al. 1998). Der Anstieg der Sexualhormone Testosteron und Östronsulfat im Plasma sowie die Zunahme des relativen Gewichtes der Reproduktionsorgane können als Indikatoren für die Maturität der Eber dienen (ANDERSSON et al. 1998). Eine verringerte Tageslichtlänge, dem europäischen Herbst entsprechend, hat einen positiven Einfluss auf die Hodenaktivität von Besamungsebern (WEILER et al. 1996). Auch die Entwicklung des Körpergewichtes scheint saisonalen Schwankungen zu unterliegen (FORD u. WISE 2011).

Mögliche weitere Auswirkungen des Haltungssystems während der Aufzucht von Jungebern auf Beginn und Verlauf der Pubertät sind in der Literatur nach aktueller Recherche nicht beschrieben. Für Sauen sind einige Faktoren, die die Reproduktion beeinflussen, untersucht worden. Zu nennen sind unter anderem die Gruppenhaltung, unterschiedliche Stallsysteme sowie Auswirkungen von Licht und Stalltemperatur (KEMP u. SOEDE 2012; CANADAY et al. 2013; HEMSWORTH et al. 2013). In Deutschland regelt die Tierschutz-Nutztierhaltungsverordnung in §26 und §29 die Haltungsbedingungen für Zuchtläufer beider Geschlechter und für Eber ab 24 Lebensmonaten. Geregelt werden der Platzbedarf, die Gruppenhaltung, die Mindestbeleuchtungsdauer sowie der Zugang zu Wasser und Beschäftigungsmaterial.

Nach der erfolgreichen Etablierung der Spermatogenese beträgt die Dauer eines Zyklus bei Ebern der Landrassen 40 d (FRANÇA u. CARDOSO 1998). Die erste vollständige Entwicklung von befruchtungsfähigen Spermatozoen bedeutet jedoch nicht den Endpunkt der Pubertät. Besonders im Bereich der Hoden finden weitere Veränderungen statt. Die Arbeitsgruppe von CARTEE (1986) findet signifikante Unterschiede in der testikulären Entwicklung 9 und 15 Monate alter Eber. Die Fläche des *Tubuli-seminiferi*-Epithels vergrößert sich. Gleichzeitig nimmt die Stärke der *Tunica albuginea* zu. In der Konsequenz steigen Hoden- und Nebenhodendurchmesser sowie die testikuläre Länge an (CARTEE et al. 1986). Das Hodenwachstum scheint insgesamt nicht symmetrisch zu verlaufen. Eber weisen ab 240 LT häufig asymmetrische Hoden auf, wobei der linke Hoden in diesem Alter meist größer ist als der rechte Hoden (CLARK et al. 2003).

Der individuelle Grad der Ausprägung somatischer und geschlechtsspezifischer Merkmale eines Ebers kann die potentielle Spermaquantität und -qualität beeinflussen. Dies spiegelt sich in der Graustufenanalyse des Hodens wider. Im Folgenden soll ein kurzer Überblick über ebereigene Einflussfaktoren gegeben werden.

Einer Studie von AULER et al. (2017) zufolge hat bereits das Geburtsgewicht eines Ebers signifikanten Einfluss auf die Entwicklung von Körpergewicht sowie Hodenvolumen während der Pubertät. Diese Entwicklung lässt sich in der postpubertären Spermiengesamtzahl innerhalb des Ejakulates nachvollziehen. Eine aus einem geringen Geburtsgewicht resultierende Entwicklungsverzögerung zeigt sich in reduzierten Spermienkonzentrationen und Ejakulatvolumina (AULER et al. 2017). Die Forschungsgruppe um CARTEE (1986) findet in einer älteren Studie an 14 Ebern keine signifikanten Zusammenhänge zwischen morphometrischen Daten des scrotalen Inhaltes und der Spermaanalyse eines Untersuchungstages. Die Autoren evaluieren den Hoden- und Nebenhodendurchmesser, die testikuläre Länge, die Fläche der *Tubuli seminiferi* sowie die Stärke der *Tunica albuginea* (CARTEE et al. 1986).

Der Genotyp beeinflusst laut einer aktuellen Studie der Arbeitsgruppe von RESENDE (2019) das Erreichen der Zuchtreife und die Spermienmorphologie postpubertärer Eber. Die Spermienkinetik im nativen Ejakulat unterliegt keinen genetischen Einflüssen (RESENDE et al. 2019). SAVIC et al. (2013) weisen in einer älteren Studie gegensätzlich zu den beschriebenen Ergebnissen der Forschungsgruppe von RESENDE einen signifikanten Zusammenhang von Rasse und progressiver Motilität der Spermien nach. Spermatozoen von Kreuzungsebern (Piétrain x Duroc) zeigen unabhängig von

der Jahreszeit eine höhere Motilität als Spermien reinrassiger Eber (SAVIĆ et al. 2013). Auch das Hodengewicht unterliegt einer Rasseabhängigkeit. Die Arbeitsgruppe von OKWUN (1996) bringt das testikuläre Gewicht rasseabhängig in eine positive Korrelation (jeweils $r = 0{,}9$; $P < 0{,}01$) mit der Anzahl der Sertolizellen und Spermatogonien sowie mit der täglichen Spermienproduktionskapazität des Ebers. Rasseunterschiede notieren SERNIENE et al. (2002) im Weiteren bei den Parametern Spermienmotilität und -viabilität, dem Anteil morphologisch normaler Spermien sowie in Bezug auf die Hitzetoleranz der Eber.

Neben der Rasse spiegelt sich auch das Alter des Ebers in dem von ihm produzierten Ejakulat wider. Eber, die jünger als 8 Monate sind, zeigen signifikant niedrigere Ejakulatvolumina, Spermiengesamtzahlen, sowie einen erhöhten Anteil morphologisch abweichender Spermien im Vergleich zu Ebern mit einem Alter von 8 bis 17 Lebensmonaten ($P < 0{,}05$, n = 4.600) (BUDER 2013). FRASER et al. (2016) untersuchen die Altersabhängigkeit der Ejakulatquantität und -qualität von vier Large White-Ebern. Die Eber zwischen 8 und 18 Lebensmonaten zeigen die höchste Spermienkonzentration. Mit steigendem Alter des Ebers (> 18 Lebensmonate) erhöht sich das Ejakulatvolumen gegenüber den vorherigen Untersuchungszeitpunkten (FRASER et al. 2016). Die Spermienmotilität unterliegt laut SERNIENE und Mitabeitern (2002) keinem Alterseinfluss.

Der folgende Abschnitt dient einem speziesübergreifenden Einblick in spezifische Pathologien des Hodens, Nebenhodens, der samenableitenden Wege, des *Plexus pampiniformis* sowie der Darstellung von Auswirkungen auf die Spermabildungskapazität.

2.2 Speziesübergreifender Überblick über die Spermaquantität und -qualität beeinflussende Pathologien des scrotalen Inhaltes

Pathologische Zustände des Hodens und der ihn umgebenden funktionellen Strukturen sind in der Literatur vorwiegend bei bestehender Sub- oder Infertilität beschrieben. Im Rahmen von Fallberichten dokumentieren Forschungsgruppen im Weiteren Nebenbefunde bei der andrologischen Inspektion verschiedener Spezies. GORELICK und GOLDSTEIN (1993) definieren die Fertilität eines männlichen Individuums anhand seiner Fähigkeit, Nachkommen zu zeugen. Diese Autoren beschreiben eine primäre Infertilität aus ihrer Definition ableitend als einen pathologischen Zustand, bei dem das männliche Individuum trotz sexueller Reife noch nie Nachkommen gezeugt hat. Dem

gegenüber steht die sekundäre Infertilität, bei der Nachkommen aus der Vergangenheit existieren, aber eine akute Unfruchtbarkeit besteht (GORELICK u. GOLDSTEIN 1993). Eine Differenzierung der *Impotentia coeundi* (Begattungsunfähigkeit) von einer *Impotentia generandi* (Befruchtungsunfähigkeit) kann die Eingrenzung der Ursachen einer Infertilität erleichtern. Eine Ursache für den Zustand der Infertilität kann beispielweise eine Azoospermie, also die Abwesenheit von Spermatozoen im Ejakulat, sein. Außerdem kann eine Oligozoospermie zu einer Sub- oder Infertilität führen. Der Zustand der Oligozoospermie ist für Eber, die jünger als 9 Monate alt sind, definiert über die Spermienkonzentration im Nativejakulat (< 0,150 x 10^6 / µl; Richtlinie des Bundesverbandes Rind und Schwein e.V.). Infektiöse Geschehen als Auslöser solcher Störungen betreffen meist sowohl den Hoden als auch angrenzende Strukturen. Im Folgenden werden aktuelle Erkenntnisse aus der Literatur bezüglich pathologischer Zustände der *scrotalen* Gewebe speziesübergreifend erläutert, da die Datenlage für die Spezies Schwein für eine umfassende Darstellung nicht ausreicht. Es soll zuerst auf die Azoospermie als mögliche Ursache einer Infertilität eingegangen werden. Im Anschluss werden Ursachen für eine Subfertilität dargestellt.

CLEMENTS et al. (2010) beschreiben den Fall eines 8 Monate alten Ebers mit einer obstruktiv bedingten Azoospermie durch multiple Spermagranulome im Parenchym beider Hoden. Eine *porcine* Azoospermie ist rasseabhängig bei 0,2 bis 1,5% der Tiere dokumentiert (KOPP et al. 2008). Die häufigsten Ursachen sind ein Spermatogenese-Arrest im *pachytenen* Stadium und eine segmentale Aplasie der Wolff`schen Gänge.

Die Arbeitsgruppe von ABDULWAHED (2013) unterscheidet beim Mann obstruktive und nicht-obstruktive (funktionale) Ursachen für eine Azoospermie. Im *scrotalen* Ultraschall werden als nicht-obstruktive Ursachen am häufigsten ein verringertes testikuläres Volumen (69%) sowie intra- und extratestikuläre *Varikozelen* (45%) beschrieben. Dem gegenüber treten bei obstruktiv bedingter Azoospermie eine *Epididymitis* (30%), eine *Gangektasie* der *Ductuli efferentes* (21%) und eine *Spermatozele* (15%) als häufigste Pathologien auf (ABDULWAHED et al. 2013). Weitere Befunde bei Männern mit nicht-obstruktiver und obstruktiver Azoospermie sind testikuläre Mikrokalzifikationen (9 bzw. 4%) und eine bilaterale Aplasie der *Vasa deferentes* (3 bzw. 9%). Bei etwa 14% der Männer mit nicht-obstruktiver Azoospermie und etwa 8% der Männer mit obstruktiver Azoospermie können im *scrotalen* Ultraschall keine pathologische Abweichung festgestellt werden (ABDULWAHED et al. 2013). Die Forschungsgruppe von PAPADIMAS (1996) stellt bei etwa 7% der infertilen Männer eine Azoospermie fest.

Als genetische Ursache für eine *humane* Azoospermie kann das *Sertoli cell-only* Syndrom in Frage kommen (PADUCH et al. 2019). Dieses ist durch die Abwesenheit von spermatogenen Zellen im testikulären Parenchym und morphologisch kleine Hoden gekennzeichnet und auch beim Eber beschrieben (LOOSE et al. 2002).

Neben der Infertilität durch Azoospermie trägt auch eine Subfertilität zu einer verminderten Wirtschaftlichkeit eines Zuchtebers bei. Unter Betrachtung einer Beispielpopulation vorselektierter Jungeber in einem spermatologischen Referenzlabor erhalten 47% der Jungeber (n = 5.057) zwischen 8 und 14 Monaten die Einstufung „nicht tauglich für die künstliche Besamung“ (SCHULZE et al. 2014). Die unteren Grenzwerte für die Qualität der Ejakulate entsprechen in der genannten Studie dem Qualitätsstandard des Bundesverbandes Rind und Schwein e.V. (ehemals Zentralverband für die deutsche Schweineproduktion (ZDS)).

Zystische Veränderungen im Hodenparenchym und den samenableitenden Wegen werden in der Literatur bezüglich ihrer potenziellen Auswirkungen auf die Spermiogenese und die Qualität des Ejakulates kontrovers diskutiert. WEISS und KÄUFER-WEISS (1999) machen Hindernisse in den samenableitenden Wegen und entzündliche Prozesse für einen Samenstau verantwortlich. Diese können angeboren sein. Für die Nebenhoden von Ebern beschreiben die Autoren Retentionszysten des Nebenhodenkopfes, die mit Spermien (*Spermatozele*) oder einer milchigen Flüssigkeit (*Galaktozele*) gefüllt sind. Diese Zysten entstehen aus dilatierten *Ductuli aberrantes*, Rudimenten der Wolff‘schen Gänge (WEISS u. KÄUFER-WEISS 1999).

Testikuläre Zysten sowie eine variierende Echotextur innerhalb des testikulären Parenchyms beim Rüden kann in einer Studie der Arbeitsgruppe von ENGLAND (2017) nicht mit der zukünftigen Spermaqualität in Zusammenhang gebracht werden. Jedoch zeigen infertile Rüden in der Palpation weichere Hoden als Rüden mit physiologischem Fortpflanzungsvermögen (DE SOUZA et al. 2015). PAK et al. (1991) beschreiben einen Bullen mit harter Hodenkonsistenz in Zusammenhang mit schlechter Spermaqualität. Palpatorische Konsistenzabweichungen der Hoden können den beschriebenen Studien zufolge eine Assoziation zur Spermaqualität haben. Aus der Humanmedizin ist keine Assoziation von epididymalen Zysten mit einer Infertilität bekannt (WEATHERLY et al. 2018). Eine Obstruktion des samenableitenden Gangsystems kann bei längerer Dauer zu einer Verkalkung, Fibrose oder Atrophie der Hoden führen (WEISS u. KÄUFER-WEISS 1999). Eine Subfertilität durch eine epididymale Zyste scheint also möglich.

In der Humanmedizin sind des Weiteren multiple testikuläre Kalzifikationen als klinisches Syndrom, die testikuläre *Mikrolithiasis* beschrieben (RENSHAW 1998). Diese Einlagerungen von Kalziumsalzen in das testikuläre Parenchym können ein Grund für eine Subfertilität des männlichen Individuums sein. Je nach Zusammensetzung der Kalzifikationen können diese laut RENSHAW (1998) entweder spezifisch bei Keimzelltumoren oder in klinisch unauffälligen Hoden auftreten. Bei Keimzelltumoren zeigen sich mit Hämatoxylin anfärbbare, amorphe Körper aus kalzifizierten Zelltrümmern. In klinisch unauffälligen Hoden sind die Kalzifikationen histologisch als geschichtete Ablagerungen in den *Tubuli seminiferi* erkennbar (RENSHAW 1998). MILLER et al. (2007) beschreiben die testikuläre *Mikrolithiasis* zusammen mit anderen Kalzifikationen bei Jungen mit einer Prävalenz von 3%. Sie werten alle Formen von Kalzifikationen als einen Risikofaktor für testikuläre Tumore. In einer Studie von DE GOUVEIA BRAZAO und Kollegen (2004) zeigen 20% der subfertilen Männer eine testikuläre *Mikrolithiasis*. Bei adulten Bullen treten testikuläre Kalzifikationen bei rund 15% auf und werden als degenerativer Prozess eingestuft (SOUSA et al. 2015). Beim Eber ist diese pathologische Kondition in der Literatur bisher nicht beschrieben.

Degenerative Prozesse scheinen sich nicht nur in testikulären Kalzifikationen, sondern auch in einer vermehrten Faserbildung auszudrücken. Eine Fibrosierung des Gewebes kann als Ergebnis eines Reparationsprozesses nach einer Gewebeschädigung verstanden werden (MEURER et al. 2012). Dieser Vorgang geht mit einem Funktionsverlust des betreffenden Ursprungsgewebes durch das Ersatzgewebe einher. Beim Eber kann eine physiologische Asymmetrie der Hoden (CLARK et al. 2003) einer pathologischen Atrophie oder Degeneration des testikulären Keimgewebes gegenübergestellt werden (WEISS u. KÄUFER-WEISS 1999). NOGUCHI et al. (2013) beschreiben das Auftreten asymmetrischer Hoden in Zusammenhang mit einer *porcinen* testikulären Fibrose. Eber mit verschieden großen Hoden zeigen zudem zu 30% häufiger Anzeichen von Inflammation und Degeneration des germinativen Gewebes als solche mit symmetrischen Hoden.

KUBOTA et al. (2001) können bei Ratten zeigen, dass das testikuläre Gewebe auf den Insult einer *Vasektomie* mit einer lokalen interstitiellen Fibrose reagiert. Diese ist eine Folge der Apoptose von Keimzellen. Ein von Fibrose betroffener Hoden hat zudem ein signifikant geringeres Gewicht gegenüber dem nicht betroffenen benachbarten Hoden (KUBOTA et al. 2001).

Eine akute *Orchitis* oder *Epididymo-Orchitis* kann als Ursache für die Entstehung einer testikulären Atrophie und eine Unterbrechung der Spermatogenese beim Eber in Frage kommen und bei einseitiger Ausprägung zu asymmetrischen Hoden führen (NOGUCHI et al. 2013) . Als Infektionserreger einer purulenten Hoden- und Nebenhodenentzündung kommen laut WEISS und KÄUFER-WEISS (1999) *Streptokokken*- und *Staphylokokken*-Subspezies, *Escherichia coli* sowie *Trueperella pyogenes* in Frage. Ferner verursachen Brucellen (*Brucella suis*) und Mykobakterien beim Eber eine *Epididymo-Orchitis*. NOGUCHI und Kollegen (2013) vermuten zusätzlich eine genetische Prädisposition für das Auftreten der *Epididymo-Orchitis* des Ebers.

Es gibt umfangreiche Untersuchungen zu den Auswirkungen einer Infektion der Hoden und Nebenhoden bei der Ratte. Die Forschungsgruppe um KUBOTA (2001) hat die Aktivität von Immunzellen sowie einen erhöhten intra-testikulären Druck als Ursachen einer gestörten Spermatogenese identifiziert. Diese Faktoren führen nachweisbar zu Schäden an den *Tubuli seminiferi*. NOGUCHI et al. (2013) stützen mit ihren Erkenntnissen die Beobachtungen der Forschungsgruppe um KUBOTA. Die tiereigene Immunantwort, die sich nicht nur gegen das infektiöse Agens, sondern auch gegen die als Antigen eingeordneten Leydigzellen richten kann (Autoimmunreaktion), führt in der Studie von NOGUCHI und Kollegen (2013) zu einer Zerstörung des germinativen Gewebes. Die Sertolizellen sind davon nicht betroffen. Die Folgen einer Entzündung des Hodens und Nebenhodens können irreversibel sein (LUDWIG et al. 2002). Bei einer einseitigen chronischen Infektion des Nebenhodens besteht die Möglichkeit, dass es trotz adäquater Behandlung zu einer Sterilität oder Subfertilität kommt. Diese ist durch eine subklinische, nichtbakterielle Inflammation des kontralateralen *Epididymis* mitbedingt. DOBLE et al. (1989) weisen die intra-kanalikuläre Ausbreitung von Infektionserregern im männlichen Geschlechtsapparat nach und vermuten, dass auch die Prostata bei einer akuten *Epididymitis* betroffen sein kann.

Eine *Hydrozele testis* als Ansammlung seröser Flüssigkeit zwischen Hoden und Hodenhüllen ist beim Eber als weitere Pathologie bekannt. In einem Fallbericht beschreiben CASPARI et al. (2012) komplexe *porcine Hydrozelen* als Ursache für asymmetrische Hoden bei einem 3,5 Jahre alten *Duroc* Eber mit nur geringen negativen Folgen für die Spermienmorphologie. Ebenfalls bei einem Eber der Rasse *Duroc* detektiert die Forschungsgruppe um PINHO (2018) sonographisch eine *Hydrozele testis* ohne Auswirkungen auf die Spermienmorphologie und -motilität. Eine *Hydrozele testis* kann an-

geboren sein oder durch Entzündungen, Tumore oder Hodentorsionen verursacht werden. Differentialdiagnostisch zur *Hydrozele* kommen eine inguinale Hernie oder eine *Hämatozele testis* in Frage (HÄCKER et al. 2006).

Eine Subfertilität kann des Weiteren durch eine *Varikozele testis* verursacht werden. Diese Dilatation eines oder mehrerer Anteile des *Plexus pampiniformis* kann durch eine Behinderung der Blutzirkulation einen schädlichen Einfluss auf die Spermatogenese haben.

KLEVE-FELD (2014) hat palpatorisch und altersabhängig bei bis zu 18% von 228 Jung- (7 bis 13 Monate) und Altebern (≥ 14 Monate) der Rasse Piétrain *Varikozelen* des *Plexus pampiniformis* detektiert. Die Inzidenz steigt mit dem Alter. Die *Varikozelen* befinden sich überwiegend beidseitig. GRUHOT et al. (2018) diagnostizieren *Varikozelen* bei Ebern im Alter von 6 Monaten mittels Sonographie und ermitteln unter Nutzung zweier Auswertungsmethoden eine Herdenprävalenz von 15 bis 23% mit einer moderaten Heritabilität (h^2 = 0.3) der *Varikozele*. Eine *Varikozele testis* kann durch die venöse Dilatation zu einer insuffizienten Kühlung des Keimgewebes führen. MALMGREN (1989) belegt bei peripubertären Ebern den Zusammenhang zwischen einer in der Pubertät mehrtägig erhöhten Hodentemperatur und einer Verzögerung der Spermiogenese mit verringerter Spermienmotilität sowie Normospermie in den ersten Ejakulaten. Die Veränderungen in der Spermiogenese sind laut MALMGREN nicht vollständig reversibel.

ARTEAGA et al. (2005) können die negativen Auswirkungen einer erhöhten Hodentemperatur auf die Spermienmorphologie und -motilität beim Bullen bestätigen. Sie zeigen, dass ein negativer Zusammenhang zwischen der Dauer der Temperaturerhöhung und dem Grad der genannten Abweichungen besteht (ARTEAGA et al. 2005). Die Forschungsgruppe um NAGLER (1985) beobachtet bei Ratten mit einseitiger *Varikozele testis* auch im nicht betroffenen Hoden eine Tendenz zu testikulären Alterationen.

Da es für den Eber nur wenige Studien gibt, werden im Folgenden Ursachen, Prävalenz und Auswirkungen der *Varikozele testis* auf Grundlage der umfangreichen Datenlage beim Mann beschrieben.

Die *Varikozele testis* verursacht eine erhöhte scrotale und testikuläre Temperatur, da die Blutflussgeschwindigkeit durch die dilatierte Vene vermindert ist. Prädisponierend beim Mann ist ein anatomisch bedingter, höherer hydrostatischer Druck in der linken

Vena spermatica (SAYPOL 1981). Dieser Zustand führt in seiner Konsequenz zu einer erhöhten Druckbelastung des linken *Plexus pampiniformis* und zu dessen Dilatation. Beim Schwein existiert diese anatomische Besonderheit nicht. Als weitere Gründe für das Entstehen einer humanen *Varikozele testis* werden eine partielle Obstruktion der linken *Vena renalis* zwischen *Aorta* und *Arteria mesenterialis cranialis* sowie eine Insuffizienz der Venenklappen innerhalb der *Vena spermatica interna* benannt (SAYPOL 1981). Das Auftreten einer *Varikozele testis* kann des Weiteren in Zusammenhang mit einer Dysfunktion der Hypothalamus-Hypophysen-Hodenachse stehen. Als Prognosefaktor zur Vorhersage einer Dysspermie untersuchen GUARINO et al. (2003) den Zusammenhang zwischen asymptomatischer *Varikozele testis* und dem Blutspiegel von Testosteron, basalem FSH sowie basalem LH bei Jugendlichen. Basales FSH und LH sind in der Gruppe mit Pathospermie signifikant erniedrigt. Beide Parameter scheinen nützlich, um Individuen mit erhöhtem Risiko für Infertilität zu identifizieren. Der Blut-Testosteronspiegel eignet sich dem gegenüber weniger, eine Dysspermie bei bestehender *Varikozele testis* vorherzusagen. Die Forschungsgruppe um PASQUALOTTO (2005) weist einen signifikant höheren FSH-Spiegel bei Männern mit *Varikozele testis* und gleichzeitiger Infertilität gegenüber fertilen Männern mit *Varikozele* nach. Ein signifikanter Anstieg des FSH-Spiegel wird bei sekundärer Infertilität beobachtet und mit langfristig vermehrten tubulären Schäden und einer schlechten Prognose für die Wiederherstellung der Fertilität in Verbindung gebracht (MARKS et al. 1986).

Bei klinisch gesunden Männern liegt die Prävalenz der *Varikozele testis* bei 4 bis 30% (UEHLING 1968; THOMASON u. FARISS 1979; SAYPOL 1981). Mit 78 bis 93 prozentiger Ausprägung im linken Hoden scheint es eine Seitenpräferenz für die Ausprägung der humanen *Varikozele* zu geben (SAYPOL 1981). Die Entwicklung einer *Varikozele testis* weist altersspezifische Häufungen auf. ØSTER (1971) schlussfolgerte aus der Abwesenheit der *Varikozele testis* bei Jungen zwischen 6 und 9 Jahren und der steigenden Prävalenz bei Jungen zwischen 10 und 14 Jahren (16%), dass die *Varikozele testis* erstmalig in der Pubertät auftritt. Betroffene Jungen waren im Schnitt größer und in der Pubertät fortgeschrittener als ihre Altersgenossen. Inwieweit sich diese Beobachtungen auf den Eber übertragen lassen, ist bisher nicht untersucht worden.

Die Folge der venösen Dilatation ist eine insuffiziente Kühlung des Keimgewebes (HARRISON et al. 1986; HSIUNG et al. 1991). Bei einer gleichseitigen *Varikozele testis* können strukturelle Veränderungen der *adluminalen* Sertolizellen nachgewiesen

werden (CAMERON et al. 1980). In deren Folge treten, vermutlich durch die Malnutrition der Spermatozoen und eine Anreicherung toxischer Metaboliten bedingt, eine Malorientierung der Spermien, eine *Dysmorphogenesie* sowie die Freisetzung unreifer Spermatiden in angrenzende *Tubuli seminiferi* auf. Eine *Varikozele testis* kann direkten und langandauernden Einfluss auf die Spermatozoen haben. CHEHVAL und PURCELL (1992) können zeigen, dass eine *Varikozele* nach initialer Normospermie zu einer hochsignifikanten Abnahme der Spermienkonzentration und -motilität beim Mann innerhalb von 44 ± 28 Monaten führen kann.

In der Literatur finden sich abweichende Angaben bezüglich des Zusammenhanges zwischen Hodenvolumen, Fertilität sowie einer *Varikozele testis*. Eine Volumenverringerung des betroffenen Hodens bei infertilen Männern detektieren PASQUALOTTO et al. (2005). Im Gegensatz dazu finden GUARINO und Kollegen (2003) keinen Zusammenhang zwischen dem Hodenvolumen und einer testikulären Dysfunktion bei bestehender *Varikozele*. Nicht jede *Varikozele testis* scheint also zwangsläufig mit einer gestörten Fertilität des männlichen Individuums einherzugehen. Bisher ist kein signifikanter Zusammenhang zwischen dem Auftreten einer *Varikozele testis* beim Mann und der Anzahl an Nachkommen des jeweiligen Paares gefunden worden (UEHLING 1968). DE CASTRO und MASTROROCCO (1984) bestätigen diese Beobachtung durch eine eigene Studie. Bei Männern mit klinisch diagnostizierter *Varikozele testis* und bewiesener Fertilität finden sich keine von der Norm abweichenden spermatologischen Befunde betreffend Spermiengesamtzahl, Spermienmorphologie und -motilität (DE CASTRO u. MASTROROCCO 1984).

In einer älteren Studie von HARRISON und Kollegen (1986) vollziehen die Autoren bei Primaten im Gegensatz zu den Erkenntnissen beim Mann degenerative Langzeitschäden des Keimgewebes aufgrund einer *Varikozele testis* nach. Diese Ergebnisse lassen die Schlussfolgerung zu, dass noch 2 Jahre nach erfolgreicher *Varikozelektomie* eine *Dysmorphogenesie* der Spermatozoen beim Primaten bestehen bleibt. Die Hoden gesunder Tiere sind zudem signifikant größer als jene von Primaten mit *Varikozele testis*. Inwieweit sich die Erkenntnisse beim Mann und Primaten auf den Eber übertragen lassen, ist in der Literatur nicht beschrieben.

Zusammenfassend ist zu bemerken, dass Erkrankungen des Hodens und der ihn umgebenden funktionellen Gewebe laut aktuellem Stand der Forschung eine irreversible Schädigung des spermatogenen Gewebes verursachen können. Die Arbeitsgruppe von MAZEIKA (2012) zeigt bei adulten Ebern (35 ± 10 Monate) einen Zusammenhang

zwischen histomorphologischen Läsionen des testikulären Parenchyms und Spermienmorphologie sowie -motilität zum selben Zeitpunkt. Schwerwiegende Degenerationen korrelieren in der Studie negativ mit dem Prozentsatz motiler Spermien, der Anzahl an morphologisch normalen Spermien im Ejakulat sowie positiv mit der Anzahl an Spermien mit deformierten Schwänzen. Degeneration und Atrophie der Hoden kommen im Allgemeinen bei Säugetieren häufig vor (WEISS u. KÄUFER-WEISS 1999). Ein Grund kann eine besondere Sensibilität des germinativen Gewebes für Stoffwechselstörungen sein.

Bei Jungebern ist die pubertäre Dynamik der Hoden- und Nebenhodenentwicklung bisher nicht sonographisch an einer großen Stichprobe untersucht worden. In den folgenden zwei Kapiteln sollen die Erkenntnisse aus der Literatur zum Nutzen der *brightness mode* (*B-mode*) Sonographie in Ergänzung mit der computergestützten Graustufenanalyse zur Detektion physiologischer und pathologischer Veränderungen der Hoden und Nebenhoden dargestellt werden.

2.3 Einsatz der *B-mode* Sonographie und spezifische Herausforderungen in der andrologischen Diagnostik

Die Nutzung der *B-mode* Sonographie hat die tiermedizinische Diagnostik revolutioniert. So ist beispielsweise beim weiblichen Rind das Reifen der Follikel in wellenförmigen Verläufen erstmals mittels *B*-Bildern dargestellt worden (PIERSON u. GINTHER 1987; KNOPF et al. 1989). Die Sonographie ist laut AZHARI (2010) mit Ausnahme der Nutzung von sehr hohen Frequenzen zur Tumorbehandlung und *Lithotripsie* eine sichere und nicht-invasive medizinische Untersuchungsmethode. Sie ermöglicht eine Darstellung in Echtzeit durch die hohe Geschwindigkeit der akustischen Wellen (1.540 m / s) sowie die in der Medizin relativ geringen benötigten Eindringtiefen (0,1 bis 25 cm) (AZHARI 2010).

Die Eigenschaften der biochemischen Bausteine eines Gewebes (Struktur, Elastizität und Dichte) sowie der Ultraschallwelle (Frequenz und Höhe der Amplitude) interagieren maßgeblich und bestimmen zusammen die charakteristische sonographische Textur eines Mediums (SEHGAL 1993; AZHARI 2010). An den Grenzflächen zwischen verschiedenen Gewebeanteilen und -schichten mit differierender akustischer Impedanz werden die Schallwellen absorbiert, reflektiert oder gestreut (RANTANEN u. EWING 1981; AZHARI 2010). Gestreute Ultraschallwellen, die den Schallkopf auf Um-

wegen erreichen, stören das Bildsignal und werden als Artefakt, das sogenannte „Rauschen“, klassifiziert. Die Streuung der Ultraschallwellen verläuft in nichtlinearer Abhängigkeit zu den Konzentrationen der biochemischen Bausteine eines Gewebes (SEHGAL 1993), dessen Hauptkomponenten Wasser, Fett und kollagene Fasern sind. Luft als Gasgemisch verhindert eine Übertragung (RANTANEN u. EWING 1981). Hartgewebe wie Knochen und Zähne reflektieren und verstärken akustische Wellen stark und sind durch diese Eigenschaft der sonographischen Examination nur sehr beschränkt zugänglich (AZHARI 2010).

Der physiologische Hoden hat ein charakteristisches sonographisches Erscheinungsbild, welches sich aus der spezifischen Gewebekomposition ergibt (Abbildung 1).

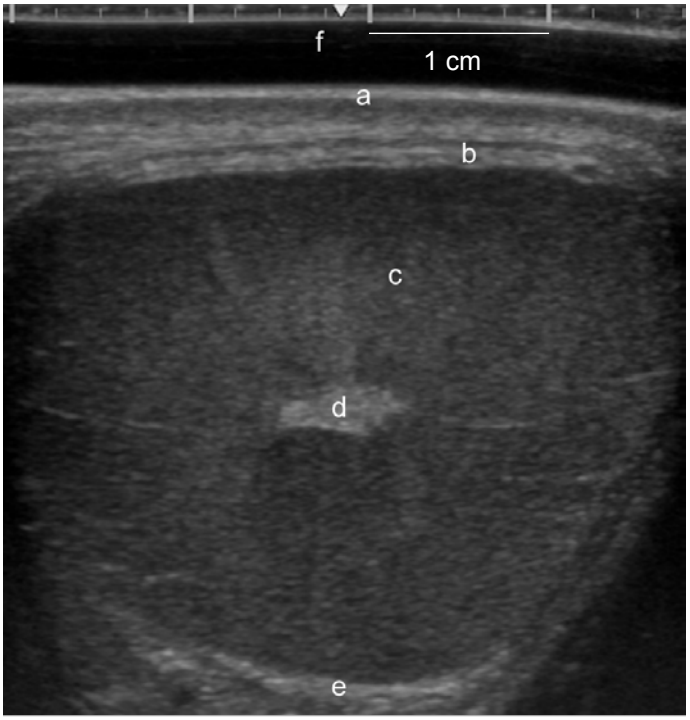

Abbildung 1: Sonographischer Querschnitt des linken Hodens eines Ebers (100. LT; Linearsonde, Frequenz 12 MHz, Eindringtiefe 4 cm). Darstellung folgender physiologischer Strukturen: scrotale Haut (a), laterale *Tunica albuginea* (b), testikuläres Parenchym (c), *Mediastinum testis* (d), mediale *Tunica albuginea* (e), Vorlaufstrecke (f)

Der Erstellung sonographischer Aufnahmen folgt eine Auswertung und Interpretation der Schnittbilder. Das makroskopische Erscheinungsbild eines Ultraschallbildes wird zunächst durch die Echotextur beschrieben. Diese ist bestimmt durch den feinstrukturellen Aufbau des Gewebes (SINGH u. ADAMS 2000). Niedrige Schallfrequenzen ermöglichen laut RANTANEN und EWING (1981) ein tieferes Eindringen der Wellen in

das Gewebe. Sie führen aber auch zu einer verringerten Auflösung und einer gröberen Echotextur des dargestellten Organs. Die Echotextur unterliegt also gewebespezifischen, technischen sowie in der Beurteilung auch subjektiven Einflüssen.

Das physiologische Bild der Hoden von 10 *Large White Yorkshire* Ebern stellen SEEMA et al. (2019) mittels Ultraschall-Schnittbildern dar. Sie charakterisieren das testikuläre Funktionsgewebe als homogen und von grobkörniger Echotextur. Das *Mediastinum testis* wird als eine zentral gelegene hyperechogene Linie im Längsschnitt bzw. als ein kreisförmiger Bereich mittig im quer angeschnittenen Hoden beschrieben.

ABDEL-RAZEK und ALI (2005) stellen das physiologische, sonographische Erscheinungsbild des ausgereiften *bovinen* Hodens unter Nutzung eines Linearschallkopfes und einer Frequenz von 6 bis 8 MHz zunächst im longitudinalen Schnittbild dar. Das testikuläre Parenchym weist laut den Autoren eine moderate Echogenität auf. Das *Mediastinum testis* durchzieht als hyperechogene, lineare Struktur mittig den Hoden. Das *Cavum vaginale* stellt sich als anechogene Linie zwischen parietaler und viszeraler Schicht der *Tunica albuginea* dar. Die Hodenhüllen werden als hyperechogen beschrieben. Im Transversalschnitt zeigt sich das *Mediastinum testis* als hyperechogener Punkt mittig im Hoden. Die *Cauda epididymidis* weist eine verringerte Echogenität gegenüber dem Hodenparenchym auf (ABDEL-RAZEK u. ALI 2005).

Der Nebenhoden ist beim Eber umfassend sonographisch dargestellt und beschrieben worden (KESSLER 2010). Der Nebenhodenschwanz liegt kegelförmig dem caudal weisenden Hodenpol auf. Er zeigt sich beim adulten Tier physiologisch als echoarme Struktur mit einem inhomogenen, stark marmorierten Grundmuster. Die kreisrunden und anechogenen Areale sind Anschnitte des *Ductus epididymidis*. Das dazwischen liegende hyperechogene Gewebe stellt das Interstitium dar. Der *Plexus pampiniformis* liegt beim Schwein am ventralen Hodenpol. Dieses Venengeflecht wird beim Bullen als vorwiegend anechogener Bereich mit vereinzelten hyperechogenen Punkten beschrieben (ABDEL-RAZEK u. ALI 2005). Der Nebenhodenkopf liegt am ventralen Pol des *porcinen* Hodens lateral dem *Plexus pampiniformis* an. KESSLER (2010) beurteilt die Textur des *Caput epididymidis* beim Eber als fein gemustert, durchzogen von vereinzelten hyperechogenen Streifen sowie kleinen, echoarmen Arealen. KAUFFOLD et al. (2011) beschreiben den Nebenhodenkopf als homogen und von gleichmäßiger, feinkörniger Echotextur.

Für adulte männliche Tiere liegen folglich Beschreibungen des sonographischen Erscheinungsbildes des ausgereiften Hoden- und Nebenhodenparenchyms vor. Der Zeitraum der Pubertät ist beim Bullen laut der Arbeitsgruppe von ARANVINDAKSHAN (2000) jedoch durch deutliche Veränderungen in der spezifischen Gewebekomposition aus Zellen und Flüssigkeit im Hoden charakterisiert. Es besteht die naheliegende Vermutung, dass es sich für die physiologische testikuläre Entwicklung des Ebers analog verhält. Die Darstellung dieser pubertären Veränderungen ist in der Literatur für den Eber bisher nicht erfolgt.

Die Nutzbarkeit der Sonographie zur Identifikation und Untersuchung pathologischer Strukturen in Human- und Veterinärmedizin ist in der Literatur hingegen umfassend untersucht. Bereits RANTANEN und EWING (1981) beschreiben Strukturen mit einer Wand und einem anechogenen Inhalt und identifizieren diese als flüssigkeitsgefüllte Zysten. Sonographische Artefakte können in Form einer Schallverstärkung der schallkopffernen Zystenwand und der tiefer im Gewebe liegenden Strukturen auftreten. Solide Massen stellen sich mit einem echoreichen Inneren dar. Sie führen zu einer verringerten detaillierten Darstellbarkeit von tiefer liegendem Gewebe (RANTANEN u. EWING 1981). Die sonographische Untersuchung *porciner* Hoden ergibt bei 19% von 26 adulten Ebern pathologische Alterationen (PINHO et al. 2018). Es können milde bis moderate *Hydrozelen*, hyperechogene Massen im Hodengewebe, Zysten des *Caput epididymidis* sowie Flüssigkeitsansammlungen im Bereich der ventralen und dorsalen Nebenhodenanteile differenziert werden (PINHO et al. 2018). In der genannten brasilianischen Studie erfolgte die Untersuchung von Ebern verschiedener Rassen im Alter von 9 bis 46 Lebensmonaten. Beim Hengst kann kein Zusammenhang zwischen einer steigenden Echogenität des testikulären Gewebes und dem Grad der intra-testikulären Fibrose gezeigt werden (POZOR et al. 2017). Beim Rüden scheint eine steigende Echogenität des Hodens mit sinkender Normospermie verbunden zu sein (MOXON et al. 2015).

Alle sonographisch untersuchten Gewebe weisen grundsätzlich ein heterogenes Erscheinungsbild auf, welches sich auf räumliche Variationen der Dichte und Elastizität zurückführen lässt. Diese gewebespezifischen Eigenschaften haben Einfluss auf die Ausbreitungsgeschwindigkeit und damit die Länge der Schallwellen (AZHARI 2010). Eine gewisse Heterogenität ist folglich bereits durch den physiologischen Aufbau eines Gewebes aus zellulären und flüssigen Bestandteilen bedingt, kann aber auch Ausdruck pathologischer Prozesse sein.

Zusätzlich zur Beurteilung von physiologischen und pathologischen Geweben hat sich die Sonographie in den letzten 30 Jahren als ein Instrument zur Vermessung (morphometrische Erfassung) von Organen etabliert. Für die vorliegende Arbeit ist insbesondere die breite Anwendung des *B-mode* Ultraschalls zur Erfassung der Hoden- und Nebenhodenmaße verschiedener Spezies von Interesse (LIGNER 2009; KESSLER 2010; AHMADI et al. 2012; ENGLAND et al. 2017; ELBAZ et al. 2018; PINHO et al. 2018). Die Vermessung des scrotalen Inhaltes dient in der Literatur als Beurteilungskriterium für die Zuchtreife des männlichen Tieres. Zudem wird ein positiver Zusammenhang zwischen Hodenvolumen und Spermiengesamtzahl beschrieben (HUANG u. JOHNSON 1996). Durch die beschriebene perineale Lage des Eberhodens ist dieser einer manuellen Vermessung nicht frei zugänglich. Eine Umfangsmessung mittels Maßband, wie beim Bullen beschrieben (BRITO et al. 2012; PENITENTE-FILHO et al. 2018), ist beim Eber nicht möglich. Längen- und Breitenmessungen mittels Messschieber (WICKE 1991; PINHO et al. 2018) und Beckenzirkel (KLEVE-FELD 2014) sind zudem zeitaufwendig und unterliegen, je nach verwendetem Instrument, zum Teil erheblichen Messungenauigkeiten. ABDEL-RAZEK und ALI (2005) können eine positive Korrelation zwischen sonographisch und per Messschieber bestimmter Hodenbreite beim Bullen zu verschiedenen Messzeitpunkten zeigen. Im Weiteren beschreiben Autoren die hohe Messgenauigkeit und gute Reproduzierbarkeit der Ultraschallmessung (DIAMOND et al. 2000; ABDEL-RAZEK u. ALI 2005). Bereits CARTEE et al. (1989) führen exakte sonographische Messungen des testikulären Diameters von Bullen durch.

Auf die korrekte makroskopische Interpretation sowie die feinstrukturelle Analyse von Ultraschallaufnahmen hat die Berücksichtigung der gewebespezifischen sonographischen Artefakte einen entscheidenden Einfluss. Bereits makroskopisch detektierbar ist der Einfluss des *Mediastinum testis* auf ankommende Schallwellen. Diese bindegewebige Struktur ist durch ihre Dichte, Elastizität und den spezifischen Flüssigkeitsgehalt bedingt stark hyperechogen. Eintreffende Schallwellen werden in hohem Maße reflektiert. Zusätzlich entsteht auf der Seite des *Mediastinum testis*, die der Schallquelle abgewandt ist, ein Schallschatten. Ein technisch bedingtes Artefakt kann durch den Ankopplungsdruck entstehen. Eine gewisse Druckapplikation dient der Ankopplung der Schallquelle an das zu untersuchende Gewebe. Die resultierende Kompression des Gewebes zeigt sich in einer visuell detektierbaren, verringerten Echogenität (Abbildung 2).

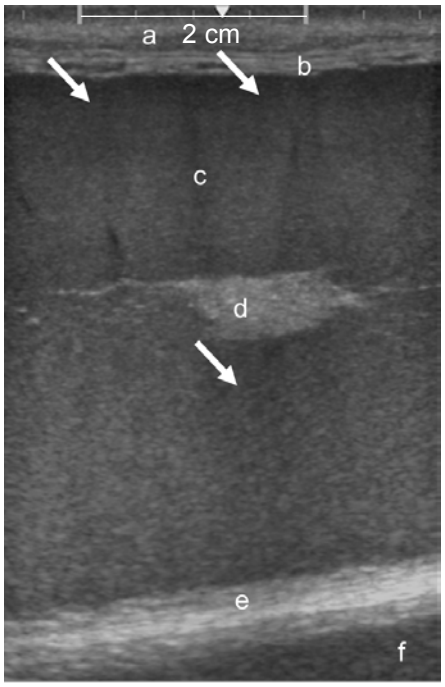

Abbildung 2: Sonographischer Längsschnitt des rechten Hodens eines OFF-Testebers (170. LT; Linearsonde, Frequenz 10 MHz, Eindringtiefe 6 cm). Darstellung folgender physiologischer Strukturen: scrotale Haut (a), laterale *Tunica albuginea* (b), testikuläres Parenchym (c), *Mediastinum testis* (d), mediale *Tunica albuginea* (e), Parenchym des linken Hodens (f); Pfeile markieren hypoechogene Schallartefakte

Die genannten Artefakte beeinflussen die Graufärbung des Gewebes auf Pixelebene. In der Literatur sind bisher keine praxistauglichen Lösungen zur Minimierung des Ankopplungsdruckes beschrieben worden.

Im Folgenden soll die computergestützte Graustufenanalyse als erweitertes Diagnostikum hinsichtlich ihres Nutzens zur Darstellung physiologischer und pathologischer Vorgänge des scrotalen Inhaltes dargestellt werden.

2.4 Einsatz der computergestützten Graustufenanalyse in der andrologischen Diagnostik

Jedes Ultraschallbild ist aus einzelnen Bildpunkten (Pixel) aufgebaut. Jeder Pixel bildet eine diskrete Region des Gewebes ab (SINGH et al. 2003). Abhängig von der Gewebezusammensetzung werden die eintreffenden Ultraschallwellen in unterschiedlichem Maße absorbiert, reflektiert und gestreut. Bei modernen Hochleistungsultraschallgeräten ist durch eine erhöhte Auflösung die Darstellung einer größeren Anzahl von Pixeln pro Fläche möglich. Das menschliche Auge ist in seiner Auflösung jedoch beschränkt

und kann nur 18 bis 20 Graustufen unterscheiden (BAXES 1994). Durch die computergestützte Graustufenanalyse ist es möglich, Pixel quantitativ und qualitativ zu beurteilen (eindimensionale Graustufenanalyse) sowie diese in Beziehung zu benachbarten Pixeln zu setzen (mehrdimensionale Graustufenanalyse) (LIGNER 2009). Mit dieser Methode kann die Mikrostruktur des germinativen Gewebes quantifizierbar gemacht werden. In einem auf 8 bit konvertierten *B-mode* Ultraschallbild kann ein Pixel 256 Graustufen annehmen (SINGH et al. 2003). Der Grauwert 0 bedeutet eine vollständige Schwarzfärbung des Pixels, während ein vollständig weißer Pixel den Grauwert 255 annimmt. SINGH und Kollegen (1998) betonen für die vergleichende Graustufenanalyse die Wichtigkeit der Herstellung standardisierter Ultraschallbilder. Als Faktoren zur Standardisierung können die Konsistenz der genutzten Ultraschallgeräte und Schallköpfe sowie gleichbleibende Geräteeinstellungen herangezogen werden. Diese Maßnahmen dienen einer vergleichenden Darstellung definierter Strukturen über einen bestimmten Zeitraum.

2.4.1 Darstellung physiologischer Vorgänge mittels der Graustufenanalyse des Hoden- und Nebenhodenparenchyms

Der Zusammenhang zwischen verschiedenen Graustufenparametern und physiologischen Reifungsvorgängen im *Scrotum* sowie der potentiellen Fertilität eines männlichen Tieres ist Gegenstand zahlreicher Studien (Tabelle 1). Zunächst soll speziesübergreifend auf die für den Hoden beschriebenen Veränderungen der Echogenität sowie verschiedener Graustufenparameter eingegangen werden. In der Graustufenanalyse zeigt sich der Anstieg der makroskopisch beurteilten Echogenität innerhalb der Pubertät über einen größeren Anteil an Pixeln mit höheren Grauwerten (CHANDOLIA et al. 1997; BRITO et al. 2012; POZOR et al. 2017). Das Bild erscheint hyperechogener. POZOR et al. (2017) weisen beim Hengst einen Anstieg der Grauwerte und der Standardabweichung des mittleren Grauwertes der Pixel des germinativen Gewebes im ersten Lebensjahr parallel zur Entwicklung der *Tubuli seminiferi* nach. Ab Beginn des 2. Lebensjahres bleiben beide Parameter konstant. Die Pubertät beim Hengst ist mit 12 bis 24 Monaten mit großen tierindividuellen und rasseabhängigen Schwankungen abgeschlossen (AURICH et al. 2008). Diese Beobachtungen deuten darauf hin, dass der Zeitraum der Pubertät durch einen Anstieg der Echogenität des testikulären Gewebes und Veränderungen in den Graustufenparametern gekennzeichnet ist. Nach Abschluss dieses Entwicklungsschrittes scheint das physiologische Erscheinungsbild der Hoden bei Bullen und Hengsten weitestgehend konstant zu bleiben (BRITO et al. 2012; POZOR 2017).

Die hohe Heterogenität des testikulären Parenchyms bei Rüden mit hoher Spermiengesamtzahl im Ejakulat desselben Tages kann nach MOXON et al. (2015) entweder auf einen steigenden Anteil des Parenchyms mit geringer Echogenität oder auf prominente hyperechogene Areale zurückzuführen sein. HÖHNE (2002) findet beim Rüden keinen Zusammenhang zwischen graustufenanalytischen Parametern des Hodens am Untersuchungstag und der Ejakulatqualität desselben Tages.

Der mittlere Grauwert eignet sich bei Bullen laut der Arbeitsgruppe von DIAS (2017) nicht dazu, Aussagen über die aktuelle Zellpopulation des spermienbildenden Epithels zu treffen. Diese Aussage steht konträr zu den Ergebnissen der Forschungsgruppe um BRITO (2012). Diese nutzen den Abfall des mittleren Grauwertes zur Bestimmung des sexuellen Reifegrades bei Bullen. Die signifikante positive Korrelation des mittleren Grauwertes mit der täglichen Spermaproduktion je Gramm homogenisierten Hodenparenchyms (r_p = 0,2; $P \leq 0{,}05$) zusammen mit dem signifikant negativen Zusammenhang zwischen mittlerem Grauwert und der *Tubuli seminiferi*-Epithelfläche (r_p = -0,3; $P \leq 0{,}05$) sowie dem luminalen Durchmesser (r_p = -0,3; $P \leq 0{,}05$) führen BRITO et al. (2012) auf die Erkenntnis zurück, dass sich der Gesundheitsstatus des spermienbildenden Epithels an einem bestimmten Tag erst Wochen später im Ejakulat widerspiegelt. Die Graustufenanalyse ermöglicht folglich Erkenntnisse über das Gewebe am Untersuchungstag, jedoch findet sich aufgrund der tierartspezifischen Spermatogenesedauer kein Zusammenhang zum Ejakulat desselben Tages.

Umfangreiche Erkenntnisse sind in der Literatur für den Schafbock dargestellt. Die Forschungsgruppe um AHMADI (2012) stellt mittels der Graustufenanalyse beim adulten Schafbock die Anpassung des testikulären Parenchyms an die Erfordernisse einer saisonalen Fortpflanzung dar. Die Standardabweichung des mittleren Grauwertes ist im August am größten. Die Autoren beobachten in diesem Monat ein inhomogenes Hodenparenchym verglichen zu einem weitgehend homogenen Erscheinungsbild im Dezember, Februar sowie Juni. Die Inhomogenität ist durch eine große Streuung der Grauwerte um den Mittelwert bedingt. Die meisten Schafrassen sind saisonal polyöstrisch mit der Fortpflanzungsperiode im Herbst und Winter. Die genannten Veränderungen im testikulären Parenchym im August können auf den Beginn der Bildung von Spermatozoen hinweisen. Der vollständige Spermatogenesezyklus ist etwa 60 d später zu Beginn der Paarungssaison abgeschlossen. Ein größerer Hohlraumanteil der *Tubuli seminiferi* an der Gesamtfläche des Parenchyms zieht eine Erhöhung der Standardabweichung des mittleren Grauwertes nach sich (GIFFIN et al. 2009). Die Studie der Forschungsgruppe um OMER knüpft an jene von GIFFIN an. GIFFIN und Kollegen

(2009) führen ihre Untersuchungen jedoch *in vivo* durch, während OMER et al. (2012) Hoden nach der Kastration analysieren. Eine geringe Zelldichte im Hodenparenchym drückt sich in einem Anstieg des maximalen Grauwertes aus (OMER et al. 2012).

Die Nutzung der Graustufenanalyse des Hodens reicht von der Betrachtung der zellulären Komposition bis zum Erkenntnisgewinn über die biochemische Zusammensetzung des Parenchyms. Diese hat laut AHMADI et al. (2013) beim Schafbock einen direkten Einfluss auf die Echogenität des Hodengewebes. Physiologische Veränderungen zeigen sich vor allem innerhalb des Zeitraums zwischen Geburt und dem Ende der Pubertät. Die Forschungsgruppe um AHMADI mutmaßt, dass es sich bei den Proteinen um Enzyme, Hormone, zelluläre Botenstoffe oder Transportproteine handeln könnte. Das Hodenvolumen korreliert negativ mit dem Proteingehalt im testikulären Gewebe (r = 0,7; P = 0,02) (AHMADI et al. 2013). Beim Schafbock hat eine durch GnRH angeregte, vermehrte Produktion von testikulärer Flüssigkeit in der Graustufenanalyse ein Absinken der Grauwerte zur Folge (UNGERFELD u. FILA 2011). Das Hodenparenchym erscheint durch die Flüssigkeitseinlagerung makroskopisch hypoechogener. Die erhöhte testikuläre Stoffwechselleistung resultiert laut UNGERFELD und FILA (2011) nicht in einem Anstieg der scrotalen Temperatur.

Bei Büffeln ist der Gehalt an löslichem Protein im Hoden in den ersten Lebensmonaten am höchsten und nimmt dann ab (BABBAR u. BILASPURI 2007).

Das Fettsäuremuster ändert sich laut CONNOR und Kollegen (1997) während der pubertären Reifungsprozesse der Hoden von Rhesusaffen (*Macaca mulatta*). Besonders der Gehalt an mehrfach ungesättigten Fettsäuren sowie Cholesterinvorläufermolekülen nimmt zwischen Jungtier- und Erwachsenenalter zu. Glyzerin stellt eine Energiequelle für die Keimzellen dar, während die Lipide zum Aufbau von Plasmamembranen dienen (CONNOR et al. 1997).

Cholesterin ist ein notwendiger Baustein des Steroidhormons Testosteron. Das Serum-Testosteron korreliert bei Bullen positiv mit dem mittleren Grauwert des Hodenparenchyms (r_p = 0,6; $P \leq 0{,}0001$) (EVANS et al. 1996). Der mittlere Grauwert des Nebenhodens steht beim Schafbock in einem negativen Zusammenhang zur Serum-Testosteronkonzentration (r = -0,5; $P \leq 0{,}05$) (AHMADI et al. 2012). Makroskopisch erscheint die Stoffklasse der Lipide im Ultraschall hyperechogen (SEHGAL 1993).

Der Nebenhoden als Ort der Lagerung und Reifung von Spermatozoen ist in der Literatur ebenfalls Gegenstand sonographischer Untersuchungen. Er besteht aus *Caput*, *Corpus* sowie *Cauda epididymidis*. Eine sonographische Beschreibung aller Anteile des *porcinen Epididymis* sowie eine objektive Darstellung der Unterschiede mittels computergestützter Graustufenanalyse führt KESSLER (2010) durch. Die Forschungsgruppe um KAUFFOLD (2011) kann in allen Anteilen des *porcinen* Nebenhodens nachweisen, dass die Echogenität nach der Ejakulation abfällt. Ein positiver Zusammenhang (r_p = 0,3; P = 0,019) lässt sich laut KAUFFOLD und Kollegen (2011) zwischen der Echogenität des *Caput epididymidis* und dem Ejakulatvolumen beim Eber nachweisen. Die Spermienkonzentration im Ejakulat zeigt eine schwache negative Korrelation zur Echogenität des Nebenhodenkopfes (r_p = -0,3; P = 0,034) (KAUFFOLD et al. 2011).

Für den Nebenhoden des Schafbocks stellen sich die Verhältnisse laut einer Studie von AHMADI et al. (2012) umgekehrt zu denen des Ebers dar. Die Grauwerte der *Cauda epididymidis* steigen nach der Ejakulation an. Der genannten Forschungsgruppe gelingt zudem ein Ausblick auf die zukünftige Spermabildungsfähigkeit des *ovinen* Hodens. Diese Autoren können einen Bezug der Echogenität der *Cauda epididymidis* zur zukünftigen Spermienmorphologie herstellen. Bei Schafböcken hat ein Anstieg der Grauwerte des Nebenhodenschwanzes einen Abfall des Anteils an morphologisch normalen Spermien im Ejakulat zur Folge. Dabei liegen sonographische Untersuchung und Ejakulatgewinnung wie oben beschrieben einen Spermatogenesezyklus auseinander. Das Hodenparenchym zeichnet sich durch zahllose flüssigkeitsgefüllte *Tubuli seminiferi* aus. Zudem enthält der reifende Hoden in zunehmendem Maße proteinreiche Flüssigkeit und ist mit Blutgefäßen durchsetzt.

In der Literatur sind weitere Faktoren beschrieben, die einen Einfluss auf die Intensität der Pixel innerhalb des Hodens und Nebenhodens zu haben scheinen. Die Grauwerte des testikulären Gewebes scheinen beim Bullen rassespezifischen Einflüssen zu unterliegen (BRITO et al. 2012). Altersabhängige Faktoren wirken sich bei Bullen auch nach der Pubertät auf den mittleren Grauwert aus. LIGNER (2009) verfolgt die Entwicklung des germinativen Gewebes bei jungen Besamungsbullen während der Testspermaproduktion. Der mittlere Grauwert des Hodenparenchyms verringert sich mit steigendem Alter signifikant. Im Vergleich der Jungbullen mit Altbullen haben ältere Tiere (> 5 Jahre) ein homogeneres Gewebe. Je gleichförmiger das Hodenparenchym ist, desto höher stellt sich die Spermienkonzentration im Ejakulat dar.

Der Jahreszeit folgend treten bei Tieren mit saisonaler Fortpflanzung Schwankungen des mittleren Grauwertes auf. Der testikuläre und epididymale mittlere Grauwert ist laut den Ergebnissen von AHMADI et al. (2012) während der *ovinen* Paarungssaison (europäischer Herbst und Winter) geringer als im Sommer.

Zusammenfassend bewertet die Forschungsgruppe um SINGH (2003) die quantitative und qualitative Auswertung der Pixel über den mittleren Grauwert und dessen Standardabweichung innerhalb einer standardisierten Messregion als geeignet für den Vergleich eines spezifischen Gewebes zwischen verschiedenen Individuen.

Im folgenden Kapitel soll dargestellt werden, inwieweit sich pathologische Veränderungen mittels der Graustufenanalyse darstellen lassen.

Tabelle 1: Literaturübersicht über die speziesübergreifenden physiologischen Veränderungen der Graustufenparameter (GS-Parameter) des Hodenparenchyms unter Auswertung sonographischer Schnittbilder

GS-Parameter	Datum	Spezies	Autor	Physiologische Veränderung
Echogenität	1997	Bulle	Chandolia et al.	Anstieg während Pubertät
	2012		Brito et al.	Anstieg während Pubertät
	2017	Rüde	England et al.	Anstieg der progressiven Spermienmotilität nach einem Spermatogenesezyklus
MAX GV	2012	Schafbock	Omer et al.	Abfall mit steigendem Anteil *Tubuli seminiferi*
	2013		Ahmadi et al.	Abfall mit steigendem Proteingehalt in testikulärem Parenchym
MIN GV	2012	Schafbock	Omer et al.	Anstieg mit Zunahme *Tubuli seminiferi Lumen*
MEAN GV	2002	Rüde	Höhne et al.	Positive Korrelation zur aktuellen Spermiengesamtzahl
	2009	Schafbock	Giffin et al.	Anstieg mit steigenden Anteil *Tubuli seminiferi*
	2009	Bulle	Ligner	Abfall mit steigendem Alter des Tieres
	2012	Schafbock	Omer et al.	Anstieg bei geringer Zelldichte im Hodenparenchym
	2012	Bulle	Brito et al.	Anstieg mit Abnahme *Tubuli seminiferi* Epithelfläche & *Tubulus*-Durchmesser
	2013	Schafbock	Ahmadi et al.	Abfall mit steigendem Proteingehalt in testikulärem Parenchym
	2017	Rüde	England et al.	Positive Korrelation zur Spermienmotilität nach einem Spermatogenesezyklus
STD DEV	2009	Schafbock	Giffin et al.	Anstieg mit steigendem Anteil *Tubuli seminiferi Lumen*
	2012		Ahmadi et al.	Anstieg zu Beginn Spermatogenese
	2013		Ahmadi et al.	Abfall mit steigendem Proteingehalt in testikulärem Parenchym
				Anstieg mit steigendem Lipidgehalt in testikulärem Parenchym
	2015	Rüde	Moxon et al.	Anstieg korreliert positiv mit Spermiengesamtzahl
	2017	Hengst	Pozor et al.	Anstieg während Pubertät

Makroskopisch beurteilte Echogenität (Echogenität), maximaler Grauwert (MAX GV), minimaler Grauwert (MIN GV), mittlerer Grauwert (MEAN GV), Standardabweichung des mittleren Grauwertes (STD DEV)

2.4.2 Abbildung von Pathologien des Hodens und Nebenhodens mittels der Graustufenanalyse

Pathologische Prozesse manifestieren sich in der biochemischen Zusammensetzung des Hodens. Der molekulare Aufbau hat, wie bereits unter Kapitel 2.4.1 beschrieben, einen Einfluss auf die spezifische Echogenität und damit letztlich auf die Graufärbung der Pixel eines Gewebes. Der nachfolgende Überblick aus der Literatur dient der Darstellung des Nutzens der computergestützten Graustufenanalyse für die Detektion von Pathologien. Es soll dabei speziesübergreifend auf Erkenntnisse zu den Hoden und Nebenhoden eingegangen werden (Tabelle 2). Organübergreifend werden solche Graustufenparameter dargestellt, zu denen keine Erkenntnisse aus der andrologischen Anwendung bestehen.

Tabelle 2: Literaturübersicht über die speziesübergreifenden pathologischen Veränderungen der Graustufenparameter (GS-Parameter) des Hodenparenchyms unter Auswertung sonographischer Schnittbilder

GS-Parameter	Datum	Spezies	Autor	Pathologische Veränderung
CON	2009	Bulle	Ligner	Negative Korrelation zur Spermiengesamtzahl und zum Ejakulatvolumen
GRAD				Negative Korrelation zur Spermiengesamtzahl und zum Ejakulatvolumen
MEAN GV	2005	Bulle	Arteaga et al.	Verzögerter Abfall nach Hitzeinsult auf Hodenparenchym
MEAN GV	2015	Rüde	Moxon et al.	Anstieg korreliert negativ mit Anteil morphologisch normaler Spermien
STD DEV	2012	Schafbock	Ahmadi et al.	Anstieg korreliert negativ mit Anteil morphologisch normaler Spermien nach einem Spermatogenesezyklus

Mittlerer Kontrast (CON), Mittlerer Gradientenbetrag (GRAD), Mittlerer Grauwert (MEAN GV), Standardabweichung des mittleren Grauwertes (STD DEV)

Die Forschungsgruppe um SINGH (2003) bewertet die Kombination aus *B-mode* Ultraschall und computergestützter Graustufenanalyse als ideales diagnostisches Werkzeug für die kontinuierliche Echtzeiterfassung der Funktion oder Dysfunktion eines Gewebes. In den letzten zehn Jahren haben Forschungsgruppen weltweit vermehrt versucht, mittels der Kombination der genannten Verfahren eine Einschätzung des zukünftigen Spermaproduktionsvermögens von Nutz- und Haustieren zu ermöglichen.

Die Sonographie des spermienbildenden Hodenparenchyms ist ein etabliertes Verfahren. Ein Schwerpunkt der Forschung liegt zunächst auf einer zusammenhängenden Analyse der testikulären Graustufen mit der Quantität sowie Qualität des Ejakulates.

PASCHOAL et al. (2018) können über eine Graustufenanalyse des testikulären Parenchyms in Kombination mit einer testikulären Tonometrie bei 402 adulten Ebern verschiedener Rassen Tiere identifizieren, in deren Ejakulat desselben Tages der Grenzwert von 25% morphologisch abweichenden Spermatozoen überschritten wird. Eber, die Ejakulate mit unzureichender Spermienmorphologie produzieren, haben signifikant weichere Hoden, eine höhere Standardabweichung des mittleren Grauwerts und eine geringere Echogenität des testikulären Parenchyms als solche, die den Anforderungen der Richtlinie des Bundesverbandes für Rind und Schwein e.V. (BRS-Richtlinie) bezüglich der Spermienmorphologie genügen.

Die Forschungsgruppe von MOXON (2015) kann beim Rüden den mittleren Grauwert und die Standardabweichung des mittleren Grauwertes mit der Spermienkonzentration und -morphologie in Zusammenhang bringen. Mit steigender Echogenität produziert das Hodenparenchym signifikant weniger morphologisch normale Spermien. Gleichzeitig bildet ein regelmäßiger aufgebautes Funktionsgewebe, gekennzeichnet durch einen Abfall der Standardabweichung des mittleren Grauwertes, insgesamt weniger Spermatozoen (MOXON et al. 2015). HÖHNE (2002) stellt dem gegenüber keine signifikanten Unterschiede zwischen den mittleren Grauwerten von Hunden mit Normo-, Dys- oder Pathospermie fest.

Die Arbeitsgruppe von ARTEAGA (2005) untersucht beim Bullen die Einwirkung einer Hitzeschädigung auf die nachfolgende Gewebeintegrität des Hodens. Zwei Wochen im Anschluss an den Insult drückt sich die Beeinträchtigung des Parenchyms in einem signifikanten Abfall des mittleren Grauwertes aus. Zwischen mittlerem Grauwert des Hodenparenchyms und dem Anteil morphologisch normaler Spermien sowie der Spermienmotilität innerhalb eines Ejakulates derselben Woche besteht keine Korrelation. Zusammenhänge lassen sich zwischen mittlerem Grauwert und den genannten Ejakulat-Parametern zwei bis vier Wochen nach der Ultraschalluntersuchung finden. Die exakten Werte für Korrelationskoeffizienten und Signifikanzniveaus sind nicht dargestellt (ARTEAGA et al. 2005). LIGNER (2009) beurteilt taugliche Ejakulate von Besamungsbullen, die einen Spermatogenesezyklus (60 bis 70 d) nach der sonographischen Untersuchung gewonnen wurden. Sie weist negative Korrelationen (r = -0,4; $P \leq 0{,}01$) zwischen den mehrdimensionalen Graustufenparametern mittlerer Gradientenbetrag und mittlerer Kontrast des Hodenparenchyms mit der Spermiengesamtzahl und dem Ejakulatvolumen nach.

Auch die Echostruktur des Nebenhodens scheint einen Zusammenhang mit der Spermaqualität aufzuweisen. In *ovinen* Nebenhoden können AHMADI und Kollegen (2012) einen negativen Zusammenhang (r_p = -0,4; $P \leq 0{,}05$) zwischen der Standardabweichung des mittleren Grauwertes (Messung im August) und dem Anteil morphologisch normaler Spermatozoen zeigen. Die Analyse der Spermaqualität erfolgte 2 Monate nach der Ultraschalluntersuchung des Hodens, zu Beginn der Zuchtsaison. Ein Anstieg der Standardabweichung des mittleren Grauwertes zeigt sich in einer verringerten progressiven Motilität der Spermien (r = -0,7; $P \leq 0{,}01$) (AHMADI et al. 2012).

Die Standardabweichung des mittleren Grauwertes kann auch außerhalb des männlichen Geschlechtsapparates als Indikator für die Homogenität oder Heterogenität eines Parenchyms genutzt werden, beispielsweise bei der humanen Leber (LEE et al. 2006). Die Ergebnisse von LEE et al. (2006) stützen die oben beschriebenen Erkenntnisse über die Standardabweichung des mittleren Grauwertes des Hoden- und Nebenhodenparenchyms von Schafböcken und Hengsten (GIFFIN et al. 2009; AHMADI et al. 2012; POZOR et al. 2017).

In der Humanmedizin findet als erweiterter Graustufenparameter die Graustufenhistogrammbreite besonders in der Pränatal-Diagnostik und Neonatologie Anwendung. Eine Normalisierung des Graustufenhistogramms dient dazu, die Robustheit der computergestützten Graustufenanalyse zu verbessern. Der Prozess ermöglicht eine Unabhängigkeit der Analyse des Zielgewebes von variierenden Untersuchern, Ultraschallgeräten sowie technischen Einstellungen. Diese Faktoren können Fehlerquellen für die Graustufenanalyse darstellen. REISS (2013) nutzt den häufigsten Grauwert zur Normalisierung des Histogramms. Alle Graustufen, deren Häufigkeit unterhalb von 5% liegen, klassifiziert die Autorin als Rauschen und berücksichtigt diese in der Folge nicht für die Berechnung der Graustufenhistogrammbreite. Die normierte Graustufenhistogrammbreite auf Höhe von 5% des häufigsten Grauwertes kann zur Grenzwertbestimmung für ein erhöhtes Risiko von postnatalen Komplikationen bei Kindern mit fetalem Bauchwanddefekt (*Gastroschisis*) dienen und nimmt bei Säuglingen mit postnatalen Komplikationen signifikant zu (REIß 2013). SERIZAWA und MAEDA (2010) finden vergleichbare Ergebnisse für die Einschätzung der fetalen Lungenmaturität mittels der Graustufenhistogrammbreite. Sie wenden zur Normalisierung des Histogramms ein Standardhistogramm an, welches über eine Phantommessung generiert wurde. Weitere Humanstudien diagnostizieren erfolgreich den fetalen Atemstillstand, die *neonatale*, *periventrikuläre Leukomalazie*, Pathologien des *Myometriums* sowie die *Dignität* von Ovartumoren mittels der Graustufenhistogrammbreite

(KIHAILE 1990; YAMAMOTO et al. 2000; MAEDA et al. 2005; ITO et al. 2007). Die Nutzbarkeit der normierten Graustufenhistogrammbreite ist bisher nicht bei anderen Spezies geprüft worden. Auch die Fragestellung, ob dieser Graustufenparameter zur Einschätzung der Hodengesundheit genutzt werden kann, ist bislang nicht untersucht.

Tiereigene sowie externe Einflussfaktoren bestimmen die Quantität und Qualität eines Eberejakulates. Im Rahmen der vorliegenden Studie stand das Hodenparenchym von Jungebern während der pubertären Entwicklung erstmalig im Fokus. Die computergestützte Graustufenanalyse sollte hier als erweitertes Diagnostikum für die testikuläre Entwicklung und die Hodengesundheit dienen. Es soll untersucht werden, inwieweit Hodenultraschall und Graustufenanalyse Aussagen über die potenzielle Spermaqualität ermöglichen. Im nachfolgenden Kapitel wird detailliert der Studienaufbau sowie die genutzten Technologien und Verfahren vorgestellt.

3 Material und Methoden

In der vorliegenden Studie wurden Endstufeneber der Rasse Piétrain innerhalb der Pubertät am 100. ± 5 sowie 170. ± 5 LT einer testikulären Sonographie unterzogen (n = 1.650 bzw. 925). Es erfolgten eine Schnittbildauswertung über eine computergestützte Graustufenanalyse des Hodenparenchyms sowie eine Kalkulation des Hodenvolumens. Im Anschluss an den Verkauf der Eber wurde die Spermaquantität und qualität zeitlich zusammenhängender Ejakulatproben erfasst und die Spermabildungseffizienz bewertet. Die Kennzahlen des Herkunftswurfs (*Pedigree* der Eber) und die Produktionsdaten wurden vom Zuchtunternehmen zur Verfügung gestellt. Ziel war es, feingewebliche Veränderungen des testikulären Parenchyms während der Pubertät mittels der Graustufenanalyse objektiv zu erfassen und damit eine frühzeitige Prognose über die Spermabildung und damit die Eignung eines Jungebers für die Routineproduktion von Ejakulaten zur KB zu stellen. Das Versuchsvorhaben erhielt die Genehmigung vom Landesamt für Arbeitsschutz, Verbraucherschutz und Gesundheit Brandenburg mit dem Geschäftszeichen 2340-4-2017. Die Durchführung des Versuches wird im folgenden Abschnitt detailliert erläutert.

Die sonographischen Untersuchungen in der Eberaufzucht erfolgten zeitgleich mit den züchterischen Selektionsverfahren der *Pig Improvement Company* (PIC, Hendersonville, *United States of America* (USA)) sowie weiteren Maßnahmen wie dem Einziehen von Ohrmarken, notwendigen Impfungen und Behandlungen. Dieses Vorgehen wurde zum einen gewählt, um den Stress für die Tiere während der Untersuchung zu minimieren und zum anderen, um ein praxistaugliches Verfahren zu entwickeln, innerhalb dessen eine effektive und sinnvolle Beurteilung des Tieres und speziell der Hoden möglich ist. Jeder Jungeber, der im Alter von 100 LT züchterisch positiv beurteilt und Eingang in die Testgruppe der PIC fand (ON-Test), wurde zeitgleich in die Studie aufgenommen. Nach dem 70 d dauernden Testzeitraum schloss sich für die Tiere die züchterische Selektion (OFF-Test) an. Während der sonographischen Messungen der Rückenspeck- und Rückenmuskeldicke einschließlich der nachfolgenden Impfprozedur wurde gleichzeitig bei positiv selektierten Tieren die zweite andrologische und testikuläre Sonographie in Analogie zur Erstuntersuchung vorgenommen. Ab dem 190. LT standen die Eber zum Verkauf.

Alle sonographisch erfassten und visuell auswertbaren Hodenbefunde beider Altersgruppen gingen in die statistische Auswertung ein. Die computergestützte Graustufen-

analyse erfolgte einzig für Schnittbilder solcher Eber, die an drei deutsche Besamungsorganisationen verkauft wurden (Genossenschaft zur Förderung der Schweinehaltung eG (GFS), Schweinebesamungsstation Weser-Ems e.V.(Weser-Ems) und Besamungsverein Neustadt an der Aisch e.V. Schweinebesamung Malchin GmbH & Co. KG (BVN). Die genannten Projektpartner schickten nach der betriebsinternen Quarantäne von etwa 6 bis 8 Wochen fortlaufend bis zu fünf konsekutive Ejakulatproben der Studientiere an das spermatologische Referenzlabor des Instituts für Fortpflanzung landwirtschaftlicher Nutztiere Schönow e.V. (IFN). Die Probenauswertung fand auf Grundlage der Richtlinie des Bundesverbandes für Rind und Schwein e.V. (BRS-Richtlinie) statt. Als zusätzliche Informationen stellte die PIC zum einen Daten zur Wurfgröße, Geschlechterverteilung im Wurf und zu den Elterntieren der verkauften Studieneber (Kennzahlen des Herkunftswurfs, *Pedigree*) aus der *Pictraq*® Datenbank zur Verfügung. Zum anderen konnten auch Produktionsdaten wie die Tageszunahme des Ebers im Testzeitraum sowie Rückenspeck- und Rückenmuskeldicke zum OFF-Test in die statistische Auswertung einbezogen werden.

Eine schematische Darstellung des Versuchsablaufs ist in Abbildung 3 dargestellt.

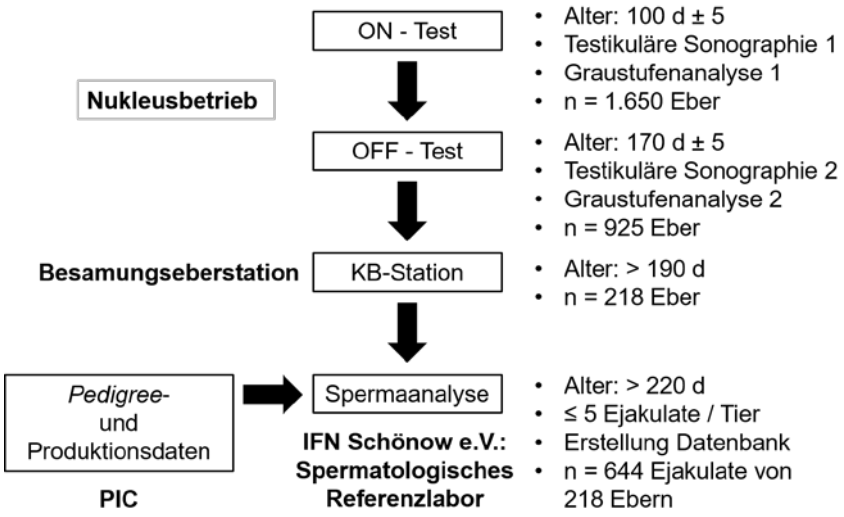

Abbildung 3: Versuchsablauf mit zeitlicher Abfolge der Untersuchungen

3.1 Tiere

3.1.1 Standort der Jungeber

Die vorliegende Studie wurde in Kooperation mit der PIC auf dem Zuchtbetrieb Landwirtschaftsgesellschaft bürgerlichen Rechts (GbR) Wulkow in Brandenburg (Deutschland) durchgeführt. Im Betrieb wurden während des Studienzeitraums von einem Jahr 330 Piétrain-Sauen der Zuchtlinie PIC® 408 in einem geschlossenen System gehalten. Der Produktionsrhythmus betrug drei Wochen. Die Sauen bildeten die genetische Basis (Nukleusherde) für das Hybridzuchtprogramm der PIC. Sperma zur Anpaarung der Sauen wurde von der GFS einmal wöchentlich geliefert. Rund 1.650 männliche Nachkommen der genannten Sauen wurden während des ON-Tests für die vorliegende Studie untersucht. Von diesen Tieren bestanden 925 (56%) erfolgreich den OFF-Test.

3.1.2 Impfregime, Haltung und Fütterung der Jungeber während der Aufzucht

Der Betrieb unterzog alle Tiere einem produktionsspezifischen, standardisierten Impfprogramm (Tabelle 3).

Tabelle 3: Impfregime während der Aufzucht der Eber

Tiergruppe	Zeitraum	Antigen	Fertigarzneimittel
Muttersauen	*prä partum*	inaktiv. *E. coli* inaktiv. *Cl. perfr.*	Suiseng® Fa. Hipra, Amer, ES
		Sc. spp. *H. p.*	stallspezifische Vakkzine
Muttersauen	14 d *post partum*	*p. P.* *E. r.*	Parvoruvac® Fa. IDT, Dessau-Roßlau, D
Ferkel	Flatdeck	*PCV Serovar 2*	Ingelvac® CircoFLEX Fa. Boehringer, Ingelheim, D
		Sc. spp. *H. p.*	stallspezifische Vakkzine
		L. i.	Enterisol® Ileitis Fa. Boehringer, Ingelheim, D
Eber	170 ± 5 LT	*E. r.*	Porcilis® Ery Fa. MSD, Berlin, D
Eber	180 bis 200 LT	*PCV Serovar 2*	Ingelvac® CircoFLEX Fa. Boehringer, Ingelheim, D
		L. i.	Enterisol® Ileitis Fa. Boehringer, Ingelheim, D

Inaktivierte *Escherichia coli* (inaktiv. *E. coli*), inaktivierte *Clostridium perfringens* (inaktiv. *Cl. perfr.*), *Streptococcus species* (*Sc. spp.*), *Hämophilus parasuis* (*H. p.*), *porcines Parvovirus* (*p. P.*), *Erysipelothrix rhusiopathiae* (*E. r.*), *Porcines Circovirus* (*PCV*), *Lawsonia intracellularis* (*L. i.*). D = Deutschland, ES = Spanien

Für jedes Ferkel erfolgte eine Genotypisierung durch die PIC. Die Daten wurden in der *Pictraq*® Datenbank gespeichert. Die Datennutzung diente einem verwandtschaftsbasierten, genomischen Selektionsprogramm. Verbleibendes Gewebe wurde für eine potenzielle spätere Nutzung gelagert. Nach dem Absetzen wurden die Ferkel bis zum 70. LT im *Flatdeck* nach Geschlecht und Größe sortiert bei phasenweise abgesenkter Umgebungstemperatur gehalten. Die abgesetzten Ferkel erhielten eine altersabhängige Fütterung. Ab dem 70. LT erfolgte eine Umstallung der Eber aus dem *Flatdeck* in Gruppenbuchten mit je 18 bis 20 Tieren auf Vollspaltenboden. Eine Anpassung des Futters erfolgte am 100. LT. Wasser stand *ad libitum* zur Verfügung. Eine weitere Absenkung der Lufttemperatur in den Gruppenabteilen erfolgte zwischen dem 120. und 200. LT. Im Folgenden wird eine Übersicht über das Fütterungs- und Temperaturregime während der Jungeberaufzucht dargestellt (Tabelle 4).

Tabelle 4: Darstellung der Phasenfütterung und der Regulation der Stalltemperatur während der Aufzucht der Jungeber

Altersgruppe	**FM-Bezeichung**	**Inhaltsstoffe**	**Stalltemperatur**
Absetzer	Prestarter	Rohprotein 18,5% Rohfett 9,6% Rohfaser 2,4%	30 bis 24 °C
	Ferkelfutter 2	Rohprotein 18,0% Rohfett 6,3% Rohfaser 4,0%	
Eber 70 bis 100 LT	Vormastfutter	Rohprotein 17,0% Rohfett 3,5% Rohfaser 3,5%	24 °C
Eber ≥ 100 LT	Zuchtfutter	Rohprotein 16,5% Rohfett 3,6% Rohfaser 4,5%	24 bis 20 °C

Futtermittel (FM), analytische Inhaltsstoffe (Inhaltsstoffe)

3.1.3 Selektion der Jungeber

Am 100. und 170. LT wurden die Jungeber zwei züchterischen Leistungsprüfungen unterzogen. Zu Beginn des Testzeitraums wurde im Rahmen des ON-Tests das Gewicht erfasst und die positiv selektierten Tiere mit einer zweiten Ohrmarke gekennzeichnet. Eber mit *Hernia umbilicalis*, Fundamentfehlern, Allgemeinerkrankungen mit erhöhter Körperaußentemperatur, *Othämatomen*, *Kryptorchismus* sowie Tiere mit einem Gewicht unter 45 kg wurden negativ selektiert. Es erfolgte nach 70 d Testzeitraum der OFF-Test, der einer Selektion der potentiell als Zuchteber geeigneten Tiere diente. In Kleingruppen von fünf bis acht Ebern wurde jedes Einzeltier in Stand und Bewegung adspektorisch und palpatorisch beurteilt und eine Vorauswahl getroffen. Im Anschluss

fanden Messungen des Gewichts (unterer Grenzwert 105 kg) sowie eine sonographische Erfassung der Rückenspeck- und Rückenmuskeldicke (Aloka SSD-500V, Fa. Hitachi, Tokio, Japan) statt. Die Daten von positiv und negativ selektierten Ebern wurden in der *Pictraq*®-Datenbank der PIC gesichert. Positiv selektierte Tiere erhielten ihre zweite Rotlaufimmunisierung. Negativ selektierte Tiere wurden farblich markiert und für die Mast vorgesehen. Nach weiteren zwei bis drei Wochen standen die positiv selektierten Eber zum Verkauf bereit. Um eine Darstellung der testikulären Entwicklung der Eber während des Testzeitraums zu ermöglichen, fand eine Einordnung der Tiere je nach zugehörigem Alter in zwei Gruppen (ON- bzw. OFF-Test) statt.

3.2 Verwendete Geräte für die testikuläre Ultraschalluntersuchung und Graustufenanalyse

Für die Studie wurde ein Ultraschallgerät des Typs LOGIQ® e R7 (Fa. *General electric (GE) Healthcare*, Buckinghamshire, Großbritannien), ausgestattet mit einer 5,0 bis 13,0 Megahertz (MHz) Linearsonde desselben Herstellers, genutzt. Die sonographische Untersuchung fand im *B-mode* (Darstellung in Graustufen) statt. Um vollständig unbearbeitete Bilder (Rohdaten) für die computergestützte Graustufenanalyse zu erhalten, mussten die werkseigenen Voreinstellungen zur Bildoptimierung (Konturanhebung, Auto-Optimierung, *Speckle reduction imaging-High definition*) deaktiviert werden. Die Frequenz und Eindringtiefe der Schallwellen wurden altersabhängig auf 12 MHz und 4 cm (ON-Test) bzw. 10 MHz und 6 cm (OFF-Test) festgelegt. Zur Ankopplung an das zu untersuchende Gewebe fand Aquasonic® 100 Ultraschallgel (Fa. Parker Laboratories, Fairfield, USA) Verwendung. Für ON-Testeber erfolgte die Nutzung einer Vorlaufstrecke (Fa. Eickemeyer, Appenzell, Schweiz). Unter Berücksichtigung der jeweiligen Altersgruppe wurden standardisierte und während der Studie konstant gehaltene Voreinstellungen (*Presets*) definiert. Hierfür wurde die Richtlinie für die Erstellung standardisierter, sonographischer Organaufnahmen aus der Humanmedizin mit einbezogen (Ultraschallvereinbarung der kassenärztlichen Vereinigung Baden-Württemberg). Inhaltlich umfasste diese Kriterien zur Auswahl des Schallkopfes, der Frequenz, der Eindringtiefe (*depth*), der Gesamtverstärkung (*Gain*) sowie zu einer formatfüllenden Organdarstellung. Hinweise zur Vermeidung von Artefakten fanden zusätzliche Berücksichtigung. Im Anschluss an den Export der Bilddateien im DICOM-Format (*DICOM) erfolgte die computergestützte Graustufenanalyse der Ultraschallbilder mit Hilfe der Software Image-Pro® Premier (Fa. MediaCybernetics, Rockville, USA).

3.3 Klinisch-andrologische Untersuchung

Jeder sonographischen Untersuchung der Hoden ging eine adspektorische andrologische Untersuchung des Ebers voraus. Ein ungestörtes Allgemeinbefinden und klinisch unauffällige Genitalien waren Voraussetzung für die Aufnahme eines Tieres in die Studie. *Kryptorchide* Eber wurden nicht berücksichtigt. Es fand keine Selektion der Tiere anhand des Kriteriums Hodengröße während des Testzeitraums statt.

3.4 Testikuläre Sonographie

Für die Untersuchung war jedes Tier in einem Fangstand fixiert, der gleichzeitig der Gewichtsbestimmung der Eber diente. Für die ON-Testeber wurde eigens ein an die Größe der Tiere angepasster Fangstand in Auftrag gegeben (Fa. TEWE Elektronik, Vreden, Deutschland). Die Untersuchung erfolgte von caudal des Tieres. Ein Fenster in der Fangstandtür gewährleistete den Zugang zu den Hoden. Das *Scrotum* wurde, wenn nötig, grob trocken gereinigt. Eine Rasur zur besseren Ankopplung war bei den Jungebern nicht nötig. Im Anschluss an das großzügige Auftragen von Ultraschallgel auf *Scrotum* und Schallkopf sowie einer kurzen Einwirkzeit begann der Untersuchungsgang stets mit dem linken Hoden. Dieser wurde mit der rechten Hand von ventral angehoben (ALTHOUSE 1996). Mit der linken Hand wurde der Schallkopf von ventral nach dorsal geführt und abhängig von der testikulären Größe wurden zwei bis drei vertikale Schnittbilder aufgenommen. Die Schallrichtung war stets lateromedial und der Schallkopf longitudinal ausgerichtet. Anschließend wurde ein Schnittbild in Höhe der maximalen horizontalen Ausdehnung des Hodens aufgenommen. Für dieses Bild wurde der Schallkopf um 90 Grad gedreht. Die lateromediale Schallrichtung blieb konstant. Nach der Sicherung der Detailaufnahmen wurde das *Scrotum* in umgekehrter Richtung von dorsal nach ventral sonographisch untersucht, um eine Übersicht über die Strukturen der *Cauda epididymidis*, des testikulären Parenchyms, der darstellbaren Anteile des *Corpus epididymidis* und schließlich des *Caput epididymidis* mit dem anliegenden *Plexus pampiniformis* zu gewinnen. Der Übersichtsscan diente im Besonderen der Detektion von Strukturen mit einer vom physiologischen Erscheinungsbild abweichenden Echogenität. Diese Befunde wurden dokumentiert. Zur Untersuchung des rechten Hodens erfolgte ein Handwechsel. Die linke Hand stützte den Hoden, die rechte führte den Schallkopf zur Erfassung des scrotalen Inhalts nach dem beim linken Hoden beschriebenen Schema. Zu jeder Zeit der Untersuchung war es wichtig, gerade so viel manuellen Druck anzuwenden, wie zur Ankopplung des Schallkopfes an das *Scrotum* nötig war.

Die folgenden Abbildungen (4) demonstrieren das Vorgehen bei der sonographischen Untersuchung.

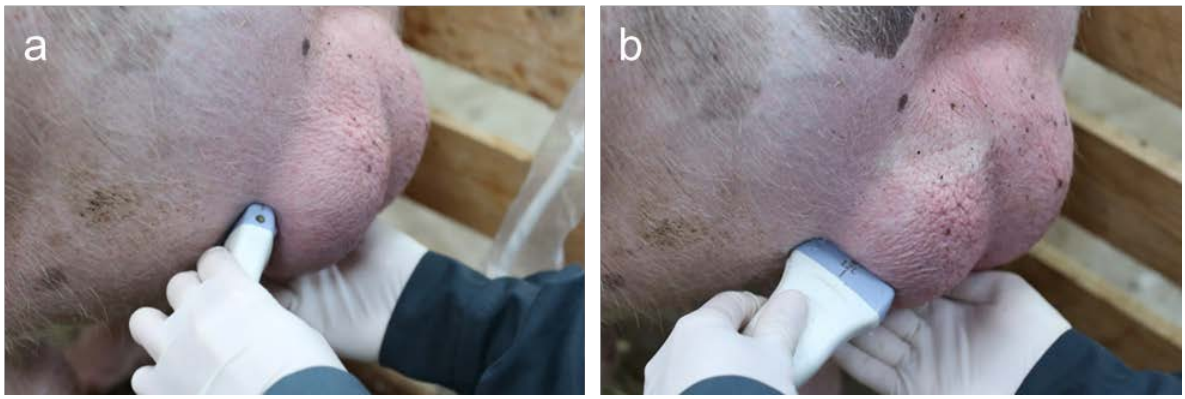

Abbildung 4: Aufnahme eines vertikalen (a) sowie eines horizontalen (b) Schnittbildes des linken Hodens eines OFF-Testebers in lateromedialer Schallrichtung mit manueller Unterstützung von ventral. Der Referenzpunkt für die standardisierte Aufnahme lag auf der Höhe der maximalen horizontalen Ausdehnung des Hodens

Die Echogenität der Hoden wurde einer visuellen Beurteilung unterzogen. Zunächst erfolgte, von dorsal nach ventral vorgehend, die Darstellung der Strukturen *Cauda epididymidis*, *Testis* mit anliegendem *Corpus epididymidis*, *Caput epididymidis* sowie *Plexus pampiniformis*. Zur Orientierung dienten ferner die physiologisch hyperechogen erscheinenden Strukturen *Scrotum* und *Tunica albuginea* sowie das zentral im germinativen Gewebe gelegene, bindegewebige *Mediastinum testis*. Dieser Untersuchungsschritt diente der Validierung der Aufnahmen.

3.5 Sonographische Vermessung des *porcinen* Hodens

3.5.1 Reproduzierbarkeit der Messungen

Für die Beurteilung der Reproduzierbarkeit der sonographisch gemessenen Distanz zwischen *Mediastinum testis* und medialer *Tunica albuginea* (halbe Hodenbreite, HB) erfolgten bei 19 zufällig ausgewählten OFF-Testebern eines Untersuchungstages Doppelmessungen. Dazu wurde der sonographische Untersuchungsgang bei jedem der Tiere zweimal aufeinanderfolgend durchgeführt, um zwei unabhängige Untersuchungen desselben Tieres zu simulieren.

Zur Validierung der Genauigkeit der sonographischen Messung wurden Vergleichsmessungen der Hodenbreite mittels Ultraschalles und Seager®-Orchometer (Seager Inc, Virginia, USA) durchgeführt. Zunächst wurden beide Hoden von 30 randomisiert

ausgewählten ON-Testebern manuell mit dem Orchometer in dem Bereich maximaler Ausdehnung der Hodenbreite vermessen. Die Messgenauigkeit dieses Messschiebers (0,1 mm) stimmte laut SALIM et al. (1995) gut mit der Ultraschallmessung überein. Aus den Messergebnissen der manuellen Hodenmessung erfolgte eine Mittelwertbildung. Die doppelte scrotale Hautdicke wurde subtrahiert. Das Vorgehen ermöglichte eine Vergleichbarkeit der manuellen mit der sonographischen Messung, in der die scrotale Hautdicke ebenfalls nicht berücksichtigt wurde. Im Anschluss an die manuelle Messung erfolgte die Anfertigung standardisierter sonographischer testikulärer Aufnahmen der Eber. Die Ermittlung der halben Hodenbreite (HB) aus diesen Aufnahmen mit einem elektronischen Messschieber entsprach dem im folgenden Abschnitt beschriebenen Vorgehen.

3.5.2 Ablauf der sonographischen Vermessung und Kalkulation des *porcinen* Hodenvolumens

Die sonographische Vermessung der transversalen Ausdehnung des Hodens wurde in den für die Graustufenanalyse standardisiert angefertigten Schnittbildern vorgenommen. Die Bildanalysesoftware musste zunächst für beide Altersgruppen kalibriert und der programmierte Code in das Bildvorbereitungsmakro integriert werden. Für die Erfassung der HB war das horizontale Schnittbild maßgeblich (Abbildung 5). Dieses wurde an dem Ort des maximalen Hodendurchmessers aufgenommen und zeigte zentral den Querschnitt des *Mediastinum testis* als hyperechogene punktförmige Struktur. Zunächst erfolgte die Bestimmung der maximalen Distanz zwischen dem Zentrum des *Mediastinum testis* und der Grenze des Hodens zur *Tunica albuginea* auf der schallkopfabgewandten (medialen*)* Seite des Hodens mit einem elektronischen Lineal (mm). Der Messwert musste im Anschluss verdoppelt werden, um die maximale Hodenbreite zu kalkulieren. Die Hodenbreite (B) konnte unter Berücksichtigung einer möglichen Kompression der schallkopfnahen Hodenhälfte durch den Schallkopf nicht in kompletter Ausdehnung elektronisch gemessen werden.

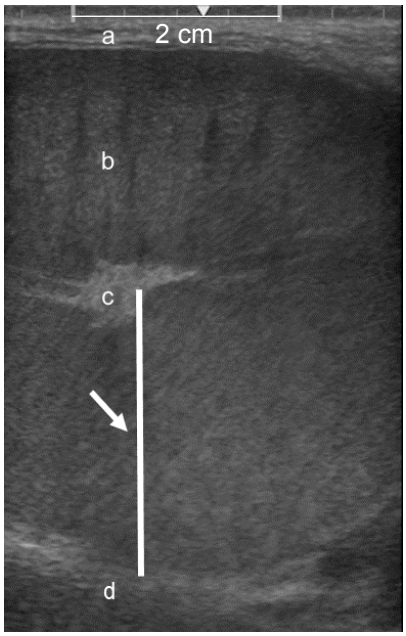

Abbildung 5: Querschnitt des Hodens eines OFF-Testebers. Darstellung der lateralen *Tunica albuginea* (a), des testikulären Parenchyms (b), des *Mediastinum testis* (c) sowie der medialen *Tunica albuginea* (d). Messung der maximalen Distanz zwischen dem Zentrum des *Mediastinum testis* und der Grenze des testikulären Parenchyms zur medialen *Tunica albuginea* auf der schallkopfabgewandten Seite

Eine Erfassung des Hodenvolumens *in vivo* an den zwei Untersuchungszeitpunkten diente der Darstellung der Dynamik der testikulären Entwicklung in der Pubertät der Eber. Zur Kalkulation des Hodenvolumens (HV) mittels der Formel einer Ellipsoiden war eine Messung der Länge (L; mm) und Breite (B; mm) des Hodens notwendig (YOUNG et al. 1986).

$$HV(mm^3) = \frac{4}{3} \times \pi \times \frac{1}{2} \times L \times \left(\frac{1}{2} \times B\right)^2$$

Die vollständige Längsausdehnung der Hoden beider Altersgruppen konnte mit den definierten und für die Studie standardisierten *Presets* nicht innerhalb eines Schnittbildes dargestellt werden. Es wurde im Folgenden evaluiert, ob die für die Volumenkalkulation benötigte Hodenlänge auch durch die Hodenbreite (B) × altersabhängiger Faktor ersetzbar ist. Als erste Prästudie sollte hierfür die bereits durch SALIM et al. (1995) am humanen Hoden beschriebene positive Korrelation zwischen der sonographischen und der manuellen Vermessung der Hoden mittels Seager®-Orchometer (Fa. Seager Inc., Virginia, USA) für die Spezies Schwein bestätigt werden. Für die Untersuchung des Zusammenhanges zwischen sonographischer und manueller Messme-

thode erfolgte bei 30 randomisiert ausgewählten ON-Testebern die Messung der maximalen horizontalen testikulären Ausdehnung millimetergenau mittels beider Methoden.

In einer sich anschließenden Prästudie sollte im Anschluss eine altersabhängige Ratio (r) von Länge und Breite des Hodens jeweils für die ON- und OFF-Testeber ermittelt werden. Zu diesem Zweck wurde bei 48 zufällig ausgewählten ON-Testebern und 47 OFF-Testebern eine Vermessung der Hoden mittels Seager®-Orchometer durchgeführt. Mit dem Seager®-Orchometer konnten im Gegensatz zur standardisierten Sonographie beide Hodenmaße erfasst werden. Im Anschluss wurde die Hodenlänge in der Formel nach YOUNG (1986) durch Hodenbreite (B) × altersabhängiger Faktor ersetzt.

3.6 Untersuchung der feingeweblichen Hodenstruktur mittels computergestützter Graustufenanalyse der Ultraschallbilder

3.6.1 Reproduzierbarkeit der Messungen

Die Beurteilung der Reproduzierbarkeit der computergestützten Graustufenanalyse erfolgte analog zu Kapitel 3.5.1. Für jeden Eber dienten zwei Schnittbilder derselben Ebene dem Vergleich. Das einzige Kriterium für die Schnittbildauswahl war eine hohe Bildqualität wie unter 3.6.2 beschrieben.

3.6.2 Ablauf der computergestützten Graustufenanalyse des Hodenparenchyms

Der erste vorbereitende Schritt vor Beginn der eigentlichen computergestützten Graustufenanalyse war eine Validierung der Bildqualität. Die Bildstruktur sollte mittelgradig bis fein gekörnt sein und das Bild ausreichend Platz zwischen *Mediastinum testis* und *Tunica albuginea* für das korrekte Positionieren der Messregion (*Region of interest*, ROI) aufweisen. Bilder mit Bewegungsartefakten (verzerrtes Bild) und Bildfehlern durch *scrotale* Verunreinigungen (kegelförmiger Schallschatten mit Ausgangspunkt außerhalb der *Tunica albuginea*) wurden nicht zur Graustufenanalyse herangezogen. Eine gute Bildqualität vorausgesetzt, wurden für jeden Hoden randomisiert zwei Bilder zur Auswertung ausgewählt. Folglich waren pro Eber und Altersgruppe die Pixelkonformation und -kolorierung in vier Bildern zu untersuchen. Ein beispielhaftes Rohbild vor der Bildbearbeitung ist in Abbildung 6 a dargestellt.

Der zweite Vorbereitungsschritt umfasste das Ausführen eines Sammelbefehls zur Bildvorbereitung (Makro). Die Programmierung des Makros zur Bildvorbereitung erfolgte eigens für die Studie. Es umfasste das Ausschneiden des eigentlichen Schnittbildes aus seinen Rahmeninformationen und die Kalibrierung abhängig von der Altersgruppe auf Grundlage der standardisierten Eindringtiefe der Schallwellen. Zusätzlich wurde jedes Bild für die Anzahl der dargestellten Grauabstufungen auf 8 Bit (definiert als 8^2 = 256 Abstufungen) und eine monochrome Farbdefinition (Graustufen) konvertiert (Abbildung 6 b).

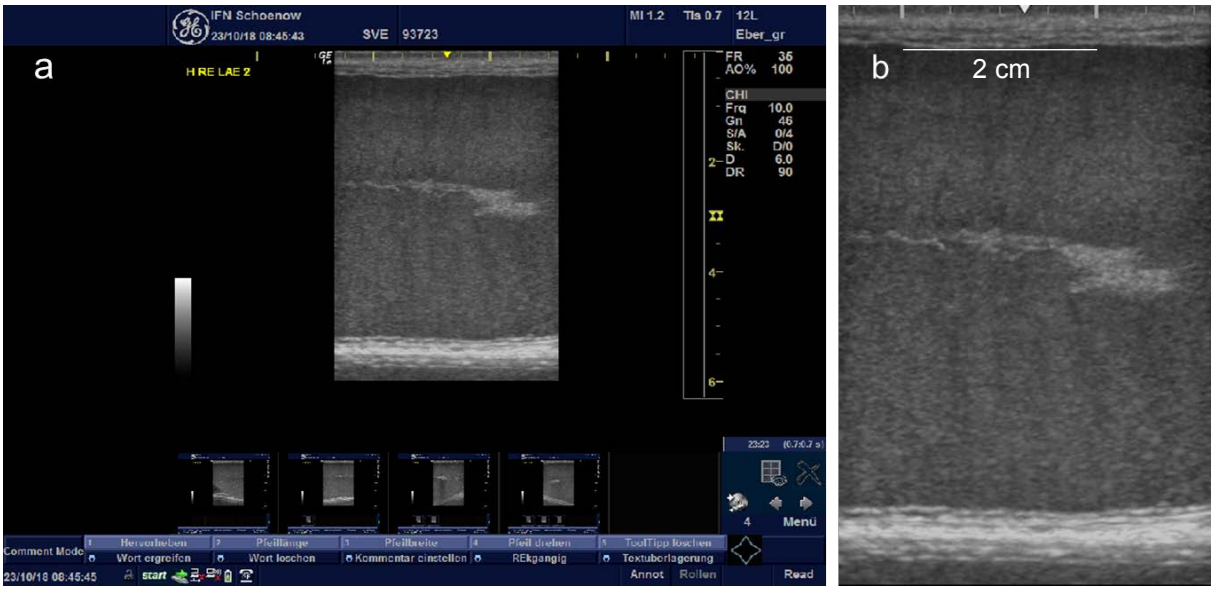

Abbildung 6: Darstellung des testikulären Longitudinalschnittes eines OFF-Testebers mit Rahmeninformationen (Rohbild; a) sowie nach Ausführen des Makros zur Bildvorbereitung (b). Es erfolgte eine Konvertierung in 8 bit und Graustufen sowie eine altersabhängige Kalibrierung des Schnittbildes

Im Anschluss an die vorbereitenden Schritte lief die eigentliche computergestützte Bildanalyse ab. Zunächst erfolgte die Positionierung der ROI im Ultraschallbild. In Anpassung an die longitudinalen und transversalen Schnittbilder wurden für die ROI elektronische Schablonen erstellt und zur weiteren Auswahl abgespeichert. Die Schablonen hatten trotz variierender Formen einen standardisierten Inhalt von 18.000 ± 100 Pixel (LIGNER 2009). Die ROI wurde auf Grundlage der studieneigenen Fallstudie stets auf der schallkopfnahen Seite des *Mediastinum testis* positioniert. Ein maximaler Abstand zum hypoechogen erscheinenden Streifen im sondennahen Hodenbereich einerseits und zur *Tunica albuginea* und dem *Mediastinum testis* andererseits wurde eingehalten. Um die Pixel innerhalb der korrekt positionierten Messregion

quantitativ und qualitativ auszuwerten, erfolgte die Berechnung der ein- und mehrdimensionalen Graustufenparameter mittels eines Makros zur Bildanalyse (Image-Pro® Premier, Fa. MediaCybernetics, Rockville, USA).

Die folgende Abbildung 7 stellt den Ablauf der computergestützten Graustufenanalyse dar.

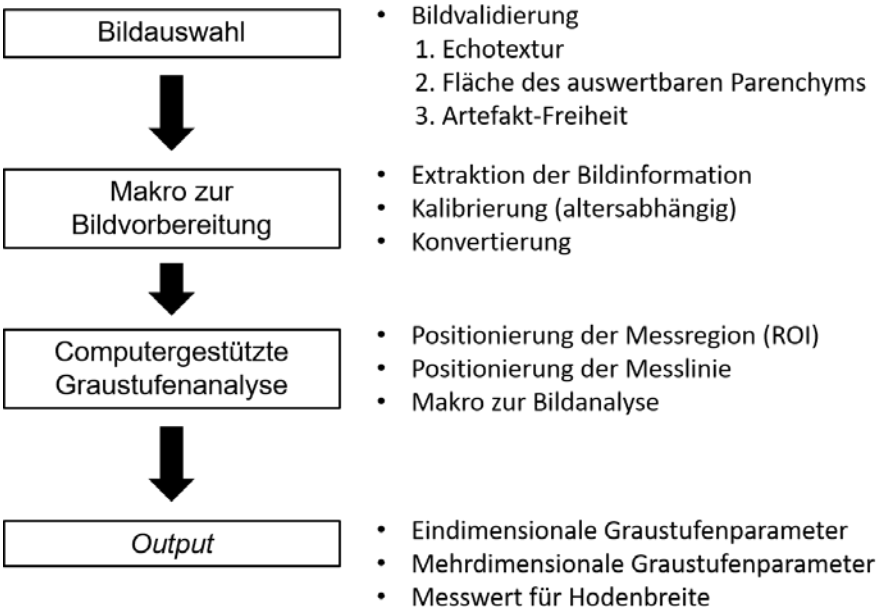

Abbildung 7: Schematischer Ablauf der computergestützten Graustufenanalyse des Hodenparenchyms

3.6.3 Eindimensionale Betrachtung der Graustufendistribution des Hodenparenchyms

Eindimensionale Graustufenparameter dienten der Beschreibung der Distribution der Pixel auf die 256 möglichen Graustufen. Grundsätzlich folgten diese annähernd einer Gauß'schen Normalverteilung.

Die folgende Abbildung 8 zeigt ein Pixelhistogramm des Hodens eines OFF-Testebers.

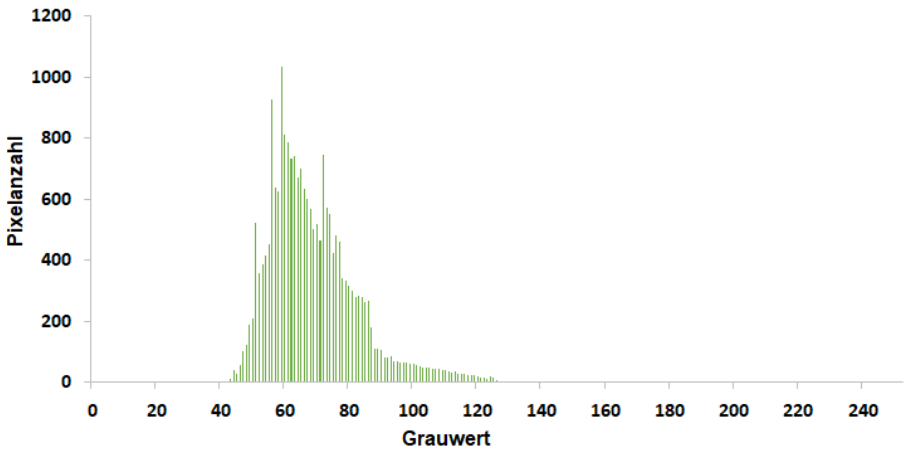

Abbildung 8: Pixelhistogramm des Hodenparenchyms eines OFF-Testebers mit Darstellung der Pixelverteilung (Pixelanzahl) auf die 256 Graustufen (Grauwert)

Auf dem Graustufenhistogramm basierend erfolgte die Kalkulation der eindimensionalen Parameter maximaler Grauwert (*maximum grey value*, MAX GV), minimaler Grauwert (*minimum grey value*, MIN GV) und mittlerer Grauwert (*mean grey value*, MEAN GV) der Pixel innerhalb der ROI. Um die Varianz der Grauwerte im näheren und weiteren Bereich um den mittleren Grauwert darzustellen, gab die Software die Streuungsparameter Standardabweichung des mittleren Grauwertes (*standard deviation*, STD DEV) und Heterogenität (*heterogeneity*, HET) aus. Die Standardabweichung des mittleren Grauwertes als Quadratwurzel der Varianz bildete die Streuung aller Grauwerte um den mittleren Grauwert ab. Die Heterogenität gab an, welcher Prozentsatz der Pixel Grauwerte außerhalb des MEAN GV ± 10% aufwies. Mittels der Heterogenität ließen sich folglich die Randbereiche des Histogramms analysieren. Zusätzlich erfolgte die Bestimmung der normalisierten Graustufenhistogrammbreite auf 5% Niveau des häufigsten Grauwertes (*normalized grey scale histogram width on 5% level*, NGHW 5%). Um eine Normalisierung des Graustufenhistogramms zu erreichen, ermittelte die Software zunächst den häufigsten Grauwert (*most represented grey value*, GV MOST), der als 100% gesetzt wurde. Die Kalkulation der prozentualen Anteile an Pixeln, die auf die übrigen Graustufen entfielen, erfolgte im Anschluss. Das normalisierte Graustufenhistogramm entstand durch das Auftragen der prozentualen Pixelanteile gegen den GV MOST. Um schließlich die normalisierte Graustufenhistogrammbreite zu bestimmen, wurde eine horizontale Linie auf Höhe von 5% des GV MOST gelegt. Die Differenz des ersten und letzten Graustufenwertes auf dieser Linie ergab die NGHW 5% (Abbildung 9).

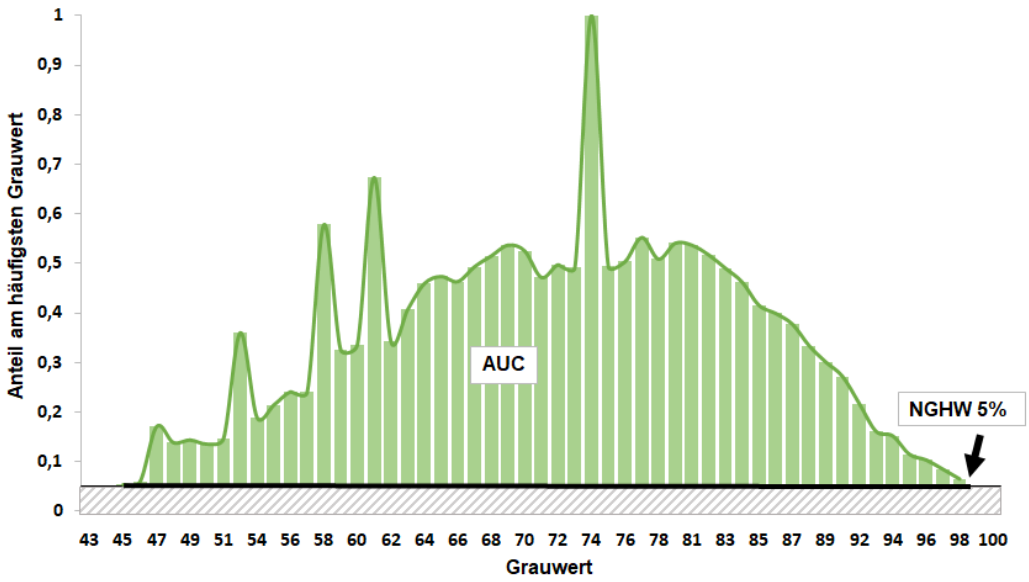

Abbildung 9: Normalisiertes Graustufenhistogramm des Hodenparenchyms eines OFF-Testebers mit Darstellung der Graustufen 43-100, des häufigsten Grauwertes (GV MOST), des 5% Grenzniveaus (grau schraffiert), der normalisierten Graustufenhistogrammbreite (NGHW 5%, schwarzer Balken) und der Fläche unterhalb des normalisierten Histogramms (*area under the curve*, AUC, grün)

Grauwerte mit einem Anteil unterhalb von 5% des häufigsten Grauwertes wurden nach REIß (2013) als Bildartefakt (Rauschen) klassifiziert und nicht für die Bestimmung der NGHW 5% genutzt. Zur weitergehenden Auswertung des normalisierten Graustufenhistogramms erfolgte zusätzlich die Berechnung der Fläche unterhalb des normalisierten Histogramms (*area under the curve*, AUC). Grundlage für die Berechnung der AUC bildete die totale Anzahl der Pixel in der ROI (18.000 ± 100 Pixel). Die AUC ergab sich aus dem Anteil der Pixel, der unterhalb der Kurve des normalisierten Graustufenhistogramms und oberhalb des fünfprozentigen Grenzniveaus lag.

3.6.4 Mehrdimensionale Betrachtung der Gewebekomposition des Hodenparenchyms

Die mehrdimensionalen Graustufenparameter zeigten die Verteilung der Grauwerte innerhalb des untersuchten Messbereichs durch Beurteilung von Pixelgruppen mit definiertem Zusammenhang (DELORME u. ZUNA 1995). So sollten Unterschiede in der Gewebezusammensetzung, wie sie zum Beispiel durch verschiedene Zellpopulationen oder Ansammlungen von Flüssigkeit auftreten, quantifizierbar gemacht werden. Der mittlere Gradientenbetrag (*mean gradient value*, GRAD) als Parameter der Gradientenstatistik erster Ordnung zeigte die Variation der Grauwerte zwischen zentralen Pixeln x (i, j) und ihren benachbarten Pixeln innerhalb der Messregion (Abbildung 10).

A	B	**C**	D	E
F	G	H	I	J
K	L	**X(i,j)**	N	**O**
P	Q	R	S	T
U	V	**W**	X	Y

Abbildung 10: Berechnung des absoluten Gradientenwertes aus dem Grauwert des zentralen Pixels x(i, j) in Bezug zu den Grauwerten der benachbarten Pixel (C, O, W, K) modifiziert nach LIGNER (2009)

Zunächst erfolgte die Berechnung des absoluten Gradientenwertes (AGV) eines zentralen Pixels (x) zu den definierten Pixel (C, O, W, K).

$$AGV = \sqrt{((W - C)^2 + (O - K)^2)}$$

Zur Bestimmung des mittleren Gradientenbetrages (GRAD) führte die Software die Berechnung so lange fort, bis jeder Pixel innerhalb der Messregion einmalig der zentrale Bildpunkt x(i, j) war (DELORME u. ZUNA 1995). „M“ entsprach der Anzahl der definierten zentralen Bildpunkte x (i, j). Anschließend erfolgte die Bildung des Mittelwertes aus allen AGV.

$$GRAD = \frac{1}{M} \sum_{i,j \in ROI} AGV(i,j)$$

Der Maximalwert des GRAD berechnete sich bei 256 Graustufen definitionsgemäß als $\sqrt{2} \times 255 = 360{,}62$. Wäre das Bild vollständig homogen, erhielte der GRAD den Wert null (LIGNER 2009).

Zur weiteren Untersuchung der Gewebetextur eignete sich die Auswertung der mehrdimensionalen Grauwertematrix. Diese enthielt Informationen über die Häufigkeit der Grauwertkombinationen zwischen definierten Bildpunkten und konnte durch den mittleren Kontrast (CON) dargestellt werden.

Die Berechnung des mittleren Kontrastes von definierten Pixelpaaren ist in der folgenden Abbildung 11 schematisch dargestellt.

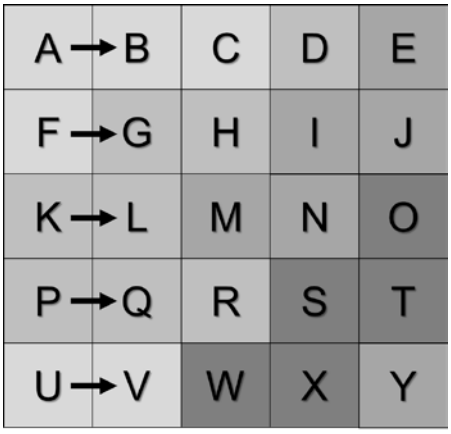

Abbildung 11: Schematische Darstellung der Berechnung des mittleren Kontrastes in einer Messregion. Die Grauwertdifferenzen zwischen den Pixelpaaren werden spaltenweise von links nach rechts ausgelesen

Die Bestimmung der relativen Grauwertdifferenz zweier benachbarter Pixel ergab den mittleren Kontrast des Pixelpaares. Zur Berechnung des mittleren Kontrastes (CON) wurden die relativen Grauwertdifferenzen aller Pixelpaare innerhalb der ROI ausgewertet. „R“ entsprach der Anzahl der verschiedenen Pixelpaare sowie $(i-j)^2$ der relativen Grauwertdifferenz zwischen Pixel i und j. Des Weiteren beschrieb P(i, j) die Häufigkeit des Auftretens einer Grauwertdifferenz.

$$CON = \frac{1}{R} \sum_{i,j \in ROI} (i-j)^2 \times P(i,j)$$

Bei der Berechnung des CON berücksichtigte das Leseraster jedes Pixelpaar nur einmalig.

Die Kalkulation der Parameter GRAD, CON, NGHW 5% und AUC erfolgte nicht standardmäßig durch die Bildanalysesoftware. Daher wurde eigens für die vorliegende Studie in der Programmiersprache *Visual Basic*® (Microsoft Corporation, Washington, USA) für Image-Pro® Premier ein Skript erstellt. Die Übertragung der Ergebnisse erfolgte im Anschluss an die computergestützte Graustufenanalyse im Textformat (*txt) in die Datenbank.

3.7 Spermatologische Untersuchung

Die spermatologische Untersuchung der ersten aufeinander folgend produzierten Ejakulate der geschlechtsreifen Eber diente der Einschätzung der potentiellen Fertilität jeden Tieres und umfasste spermatologische Standardparameter zur Morphologie, Motilität und Thermoresistenz der Spermien. Die Labormitarbeiter der Eberstationen untersuchten das Nativsperma quantitativ. Die erfassten Daten (Ejakulatvolumen und Spermienkonzentration im nativen Ejakulat) gingen in die Datenbank der vorliegenden Studie ein. Die ersten Ejakulate eines Studienebers wurden im Anschluss an Quarantäne und Sprungtraining an das Referenzlabor des IFN Schönow e. V. zur Spermaanalyse übersendet. Die Stationen verschickten die Proben per Nachtkurier und diese erreichten am Folgetag das IFN. Nach dessen Vorgabe war die Spermiengesamtzahl nach Verdünnung auf 2 Milliarden Spermien pro Tube standardisiert. Die Erfassung der Ankunftstemperatur erfolgte mittels eines Infrarotthermometers (Thermofix Laser, Fa. BTI Befestigungstechnik, Ingelfingen, Deutschland). Die Besamungsstation Weser-Ems stellte für die Studie bereits Ejakulate aus der Quarantäne und dann nachfolgend aus der Routineproduktion zur Verfügung. Die Stationen verwendeten einheitlich handelsüblichen Kurzzeit-Verdünner (*Beltville Thawing Solution*, BTS, Fa. Minitüb, Tiefenbach, Deutschland). Die Spermaanalytik erfolgte nach dem aktuellen Stand der Wissenschaft und umfasste das im Folgenden abgebildete Untersuchungsspektrum (Tabelle 5).

Tabelle 5: Spermatologisches Untersuchungsspektrum

Parameter	nativ	24 h	48 h	72 h
Spermienkonzentration im nativen Ejakulat (10^6 / µl)	X			
Anteil motiler Spermien nach 24 und 48 h Lagerung (%)		X	X	
Anteil morphologisch normaler Spermien (%)	X			
Anteil motiler Spermien nach 72 h Lagerung und 30 bzw. 300 min Inkubation bei 38 °C (%)				X

Die Analyse der Ejakulate eines Ebers erfolgte so lange fortlaufend, bis zwei aufeinander folgende Proben als tauglich eingestuft werden konnten. Mindestens zwei und maximal fünf Ejakulate eines Ebers gingen in die Analyse ein.

3.7.1 Bestimmung der Spermienmorphologie

Für die Bestimmung der Spermienmorphologie wurden 500 Mikroliter (µl) des verdünnten Ejakulates mit 500 µl Formolfixierung 1% in einem Reaktionsgefäß (Fa. Eppendorf, Hamburg, Deutschland) für die Beurteilung vermischt. Es wurden 4 µl dieser Probe auf

einen Objektträger gegeben, mit einem Deckglas abgedeckt und bei 640-facher Vergrößerung im Phasenkontrastmikroskop (Leica DM 1.000 LED, Fa. Leica Microsystems CMS, Wetzlar, Deutschland) untersucht. Eine morphologische Klassifikation erfolgte bei 200 Spermatozoen (SCHULZE et al. 2014). Die Grenzwerte entsprachen der Richtlinie des Bundesverbandes für Rind und Schwein e. V. (BRS-Richtlinie, Anhang 8.2). Die folgende Tabelle 6 zeigt die Kriterien zur morphologischen Untersuchung.

Tabelle 6: Klassifizierung der Spermienmorphologie

Abkürzung	Morphologische Beurteilung	Grenzwerte BRS-Richtlinie
N	Intaktes Spermium	≥ 75%
K	Abweichende Kopfform oder -größe	≤ 5%
KK	Kopfkappenveränderung	≤ 10%
KKD	Primär deformierte Kopfkappen	≤ 10%
M	Mittelstückdefekte	nicht definiert
Ppr	Proximale Plasmatropfen	Ppr + Pdi ≤ 15%
Pdi	Distale Plasmatropfen	Ppr + Pdi ≤ 15%
PS	Schleifenbildung mit Plasmatropfen	≤ 15%
S	Schwanzveränderungen	nicht definiert
MB	Mehrlingsbildungen	nicht definiert

Proximale Plasmatropfen (Ppr), distale Plasmatropfen (Pdi) und Plasmatropfen in Schleife (PS) wurden zur Zytoplasmatropfenrate zusammengefasst (ZTR). Für die Folgeuntersuchungen lagerten die Proben in einem handelsüblichen Kühlschrank (Fa. Beko, Neu-Isenburg, Deutschland), ausgestattet mit einer Klimakit-Steuerung für Kühlschränke (Fa. Minitüb, Tiefenbach, Deutschland) und bei einer Temperatur von 16 bis 18 °C.

3.7.2 Bestimmung des Anteils motiler Spermien

Die objektive Messung des Anteils motiler Spermien nach 24 und 48 h Lagerung sowie nach 72 h Lagerung und 30 bzw. 300 min Inkubation bei 38 °C (Thermoresistenz) erfolgte mittels dem computerassistierten Spermienanalysesystem (CASA) AndroVision®, welche vier Messfelder erfasste und auswertete (JUNG et al. 2015; SCHULZE et al. 2019). Jedes Kurzvideo umfasste eine Zeitspanne von einer halben Sekunde (entsprechend 30 Einzelbildern) und hielt 800 bis 1.200 Spermien zur Auswertung fest. Die Software des CASA-Systems analysierte den Anteil motiler Spermien und den Prozentsatz der Spermatozoen mit Plasmatropfen und Schleifen. Tabelle 7 zeigt die für die Studie genutzten Laborinstrumente.

Tabelle 7: Darstellung der Laborinstrumente und ihrer Ausstattung für die spermatologische Analyse

Instrumente	**Ausstattung**	**Firma**
CASA-System AndroVision® (Version 1.0.0.9)	Mikroskop, Kamera	Minitüb, Tiefenbach, D
AXIO *Scope* A1 Mikroskop		Carl Zeiss *Microimaging*, Göttingen, D
	10er Okular: Zeiss E-Pl 10x	Carl Zeiss *Microimaging*, Göttingen, D
	20er Objektiv: Zeiss LD A-Plan, 20x / 0,35 Ph 1-	Carl Zeiss *Microimaging*, Göttingen, D
	Beheizbarer Mikroskop-Tisch	Minitüb, Tiefenbach, D
CCD-Kamera (Basler avA 1000-100gc)	*ScanStage*	Basler AG, Ahrensburg, D
	Leja-Kammer: Leja *Standard Count* 4 *Chamber slide micron*	Leja Products B.V., Nieuw Vennep, NL

D = Deutschland, NL = Niederlande

Zur Messung des Anteils motiler Spermien nach 24 und 48 h Lagerung diente jeweils 1 ml des verdünnten Ejakulates aus einem Reaktionsgefäß (SCHULZE et al. 2015). Der im Thermoblock (*stuart block heater* SBH130D, Fa. Bibby Scientific Limited, Stone, UK) bei offenem Deckel auf 38 °C vorgewärmten Ejakulatprobe wurde 3 µl entnommen und eine isotherme Leja-Kammer vollständig mit einem Tropfen der Spermiensuspension befüllt. Der anschließenden Auswahl der standardisierten Voreinstellungen (20er Objektiv; Spezies „Eber“; „vier auszuwertende Messfelder“; „Tropfenerkennung“ zur Erfassung der Plasmatropfen) folgte das automatische Abfahren und Analysieren von vier Feldern der Messkammer im negativen Phasenkontrast. Die Untersuchungsergebnisse wurden in Tabellenform direkt nach Microsoft® Excel 2013 (Fa. Microsoft, Redmond, USA) exportiert.

Die Thermoresistenz von Spermien kann Unterschiede in der Fertilität von Ebern erklären (SCHULZE et al. 2013; SCHULZE et al. 2019). In Vorbereitung für die Messung des Anteils motiler Spermien nach 72 h Lagerung und 30 bzw. 300 min Inkubation bei 38 °C (Thermoresistenztest 1 und 2) wurden 10 ml des verdünnten Ejakulates in ein Zentrifugenglas mit 15 ml Fassungsvermögen (Fa. Carl Roth, Karlsruhe, D) gegeben und dieses offen im Wasserbad mit einer Temperatur von 38 °C inkubiert. Nach 30 min Inkubation wurde die Probe dem Wasserbad entnommen und mehrmals geschwenkt. Im Anschluss an die Entnahme von 3 µl der Spermiensuspension mit einer Rainin PipetLite LTS Pipette L-10XLS+ (Fa. Mettler Toledo, Gießen, Deutschland) wurde ein Tropfen zur Befüllung der Leja-Kammer genutzt. Nach Auswahl der aktuellen Untersuchungseinheit (A, B, C oder D) der Leja-Kammer entsprach das weitere Vorgehen

der Erfassung des Anteils motiler Spermien nach 24 und 48 h Lagerung. Das verdünnte Ejakulat wurde direkt nach Entnahme erneut in das Wasserbad gestellt und weitere 270 min inkubiert. Die Messung der Thermoresistenz nach 300 min Gesamtinkubation erfolgte nach dem zuvor beschriebenen Vorgehen.

3.7.3 Klassifikation der Eber anhand der spermatologischen Befunde

Die Datenbank des IFN diente der Sammlung und Übersicht aller spermatologischen Befunde der Jungeber. Zur Einschätzung des umfassenden Spermaproduktionsvermögens erhielt jedes Tier am Ende der spermatologischen Untersuchungen eine Bewertungszahl (BWZ) modifiziert nach WICKE (1991). Diese wurde für die vorliegende Arbeit auf Basis der spermatologischen Untersuchung um die BWZ 8 (Eber mit A- bzw. Oligozoospermie) ergänzt. Die Vergabe der Bewertungszahlen soll anhand der nachfolgenden Tabelle 8 erläutert werden.

Tabelle 8: Kriterien für die Vergabe der Bewertungszahl modifiziert nach WICKE (1991)

Bewertungs-zahl	Bewertungskriterium	Nötige Ejakulate
1	Zwei aufeinander folgende taugliche Ejakulate	2
2		3
3		4
4		5
5	Zwei taugliche Ejakulate, nicht in Folge	5
6	Ein taugliches Ejakulat	5
7	Kein taugliches Ejakulat	5
8	A- bzw. Oligozoospermie	5

Die Bewertungszahl berücksichtigte alle eingesandten Ejakulate des Ebers. Der Klassifikation ging eine Einteilung jeder Probe in die Kategorien „tauglich“ oder „nicht tauglich“ voraus. Diese Einteilung der Ejakulate fand auf Grundlage der Grenzwerte der BRS-Richtlinie statt. Um eine Bewertungszahl zwischen 1 und 5 zu erzielen, waren zwei taugliche Ejakulate nötig. Die Bewertungszahlen 6 bis 8 wurden an Eber vergeben, die dieses Kriterium innerhalb von fünf eingesandten Proben nicht erfüllten. Die Gewinnung der Ejakulate fand mit einer wöchentlichen Sprungfrequenz statt. Alle untersuchten Ejakulate von Ebern mit Azoospermie enthielten bei mikroskopischer Analyse keine Spermien. Tiere mit Azoospermie wurden der Bewertungszahl BWZ 8 zugeordnet. Eber, die konstant Ejakulate mit einer verringerten Spermienkonzentration von $\leq 0{,}15 \times 10^6$ / µl natives Ejakulat (Grenzwert für die Spermienkonzentration von Ebern ≤ 9 Lebensmonaten nach BRS-Richtlinie) aufwiesen (Oligozoospermie), erhiel-

ten ebenso die BWZ 8. Für die statistische Analyse fand eine praxisrelevante Einteilung der Eber in „produktionstauglich“ (BWZ 1 bis 5) und „nicht produktionstauglich“ (BWZ 6 bis 8) statt. Diese Einteilung berücksichtigte die Eignung eines Ebers zur Produktion von Ejakulaten zur künstlichen Besamung.

3.8 Statistische Auswertungen

Die statistische Auswertung erfolgte mittels IBM SPSS Version 25 (Fa. SPSS GmbH Software, München, Deutschland) sowie Microsoft® Excel (Fa. Microsoft Corporation, Redmond, USA). Dabei wurden die Daten zunächst deskriptiv dargestellt. Die sonographischen Messergebnisse, die spermatologischen Parameter, die Kennzahlen des Herkunftswurfs (WICKE 1991) sowie die Produktionsdaten wurden auf Normalität geprüft. Berücksichtigt wurden für jeden Parameter das Ergebnis des Kolmogorov-Smirnov-Anpassungstests, die Verteilung der Daten im Histogramm, die Deckung von Mittelwert und Median eines Parameters, Kurtosis und Schiefe der Daten sowie die Stichprobengröße. Unter Einbeziehung dieser statistischen Kenngrößen wurde eine Normalverteilung der Daten der Graustufenanalyse angenommen. Für die quantitativen und qualitativen spermatologischen Parameter sowie für die Kennzahlen des Herkunftswurfs und Produktionsdaten konnte auch unter Verwendung einer Datentransformation keine einheitliche Normalverteilung erzielt werden. Diese Parameter wurden im Folgenden nicht-parametrischen Testverfahren unterzogen.

Um Unterschiede zwischen den Gruppen der ON- und OFF-Testeber, der Gruppen BWZ 1 bis 7 und BWZ 8, sowie den produktionstauglichen und -untauglichen Ebern festzustellen, wurde jeweils ein T-Test für unabhängige Stichproben durchgeführt. Die Auswertung des T-Tests erfolgte unter Berücksichtigung der Skedastizität der Messergebnisse (Levene-Test).

Die Beurteilung der Reproduzierbarkeit der computergestützten Graustufenanalyse und der sonographisch gemessenen Hodenbreite erfolgte mittels eines T-Tests für gepaarte Stichproben. Um die Korrelation der Messergebnisse zu beurteilen, folgte die Bestimmung der *Intra-Class*-Korrelation über den Rangkorrelationskoeffizienten nach Spearman-Rho (r_s).

Für die Beurteilung der inter-testikulären Variabilität der Graustufenparameter wurden für jeden Eber und Testzeitpunkt die Differenzen der Graustufenparameter zwischen rechtem und linkem Hoden gebildet und in einem Histogramm dargestellt.

Zur Untersuchung der intra-testikulären Variabilität wurden die Graustufenparameter innerhalb desselben Hodens zwischen den Schnittbildern (linker Hoden: Schnittbild 1 bis 4; rechter Hoden Schnittbild 5 bis 8) mittels einer Varianzanalyse (*analysis of variances*, ANOVA) untersucht. Unter Berücksichtigung der Ergebnisse des Tests auf Homogenität der Varianzen (Levene-Statistik) wurden im Anschluss *posthoc*-Tests durchgeführt und ausgewertet. Für Daten, die die Voraussetzungen für die Homoskedastizität erfüllten, erfolgte der Tukey-Test. Daten mit Heteroskedastizität wurden anhand der Ergebnisse des *posthoc*-Tests nach Games-Howell beurteilt. Im Anschluss wurden die Eber anhand ihrer BWZ in die Gruppen „produktionstauglich“ und „nicht produktionstauglich“ eingeteilt und unter dieser Bedingung erneut die Differenzen der Graustufenparameter zwischen den Schnittbildern des jeweils linken und rechten Hodens ermittelt.

Die Bewertung der Chance (*Odds-Ratio*), aufgrund der Ergebnisse der testikulären Graustufenanalyse im ON- und OFF-Test ein nicht produktionstauglicher Eber zu werden, erfolgte unter Berücksichtigung der Ergebnisse der Kapitel 4.5.3 sowie 4.6. Es erfolgte die Kalkulation der Anzahl der Eber für die in folgender Kreuztabelle (Tabelle 9) dargestellten Bedingungen.

Tabelle 9: Kreuztabelle als Grundlage für die Kalkulation der *Odds-Ratio*. Der Graustufenparameter dient als untersuchte Variable für die Faktoren nicht produktionstauglich, produktionstauglich sowie ein Überschreiten (≥ Grenzwert) oder Unterschreiten (< Grenzwert) des Grenzwertes für die Ebergruppen. a = Anzahl der nicht produktionstauglichen Eber mit einem Graustufenparameter ≥ Grenzwert, b = Anzahl der produktionstauglichen Eber mit einem Graustufenparameter ≥ Grenzwert, c = Anzahl der nicht produktionstauglichen Eber mit einem Graustufenparameter < Grenzwert, d = Anzahl der produktionstauglichen Eber mit einem Graustufenparameter < Grenzwert

Graustufen-parameter	**Nicht produktions-tauglich**	**produktions-tauglich**
≥ Grenzwert	a	b
< Grenzwert	c	d

Die Kalkulation der *Odds-Ratio* fand nach folgender Formel statt:

$$Odds - Ratio = (\frac{a}{(a+c)}) \times (1 - \frac{b}{(b+d)})$$

Es erfolgte die Berechnung des 95%-Konfidenzintervalls auf Grundlage des *Wilson-Score*s ohne Kontinuitätskorrektur.

Die segmentale nicht-lineare Regressionsanalyse fand unter Anwendung von SigmaPlot Version 14 (Fa. Systat Software GmbH, Erkrath, Deutschland) statt. Dafür wurde eine Normalverteilung der Daten, eine Unabhängigkeit der Residuen sowie eine Homogenität der Varianzen als Bedingungen berücksichtigt. Für nicht-parametrische spermatologische Parameter erfolgte zunächst eine logarithmische Transformation. Die Kalkulation der Segmente fand auf Grundlage des Marquardt-Levenberg Algorithmus innerhalb der genannten Software statt. Für die Analyse kam folgender Algorithmus zur Anwendung:

Zwei-segmentale lineare Regression:

$$f = \begin{cases} \frac{y_1(T_1 - t) + y_2(t - t_1)}{T_1 - t_1} & t_1 \leq t \leq T_1 \\ \frac{y_2(t_2 - t) + y_3(t - T_1)}{t_2 - T_1} & T_1 \leq t \leq t_2 \end{cases}$$

t = unabhängige Variable (Graustufenparameter); t1 = min(t); t2 = max(t); f = y; abhängige Variable (spermatologische Parameter); y1 = min(y); y2 = zweiter segmentbestimmender Wert des spermatologischen Parameters; y3 = max(y); T1 = intersegmentaler Wert

Der Zusammenhang zwischen den Kennzahlen des Herkunftswurfs, den Produktionsdaten der Eber im OFF-Test und der Einteilung der Population in produktionstaugliche und nicht produktionstaugliche Eber erfolgte mittels Mann-Whitney-U-Test.

Für die statistische Bewertung fanden folgende Signifikanzniveaus unter entsprechender Kennzeichnung Anwendung:

**P* ≤ 0,05; ***P* ≤ 0,01; ****P* ≤ 0,001.

4 Ergebnisse

4.1 Reproduzierbarkeit der Messungen

Die sonographischen testikulären Doppelmessungen an 19 OFF-Testebern dienten der Beurteilung der Zuverlässigkeit der Ultraschallmessungen.

Die Ultraschallmessung der halben Hodenbreite war sehr gut reproduzierbar (r_s = 0,98; P = 0,000). Die Mittelwerte der Messungen der Hodenbreite mittels Sonographie (34 ± 3 mm) und mittels Orchometer (35 ± 3 mm) waren nicht signifikant unterschiedlich. Beide Methoden konnten gleichwertig zur Bestimmung des Messwertes Hodenbreite eingesetzt werden. Es ergab sich ein signifikant positiver Zusammenhang (r_s = 0,77; P = 0,000) zwischen den beiden Messmethoden.

Die Graustufenparameter des testikulären Parenchyms wiesen insgesamt hohe *Intra-Class*-Korrelationskoeffizienten (r_s ≥ 0,78; P = 0,000) und damit eine gute Reproduzierbarkeit auf. Eine moderate Wiederholbarkeit (r_s = 0,64; P = 0,001) zeigte der Graustufenparameter GRAD. Den niedrigsten *Intra-Class*-Korrelationskoeffizienten und damit eine schlechte Wiederholbarkeit wies der Graustufenparameter CON (r_s = 0,30; P = 0,142) auf. Nachfolgend zeigt die Tabelle 10 für die Hodenbreite sowie die Graustufenparameter die *Intra-Class*-Korrelationskoeffizienten.

Tabelle 10: Darstellung der *Intra-Class*-Korrelationskoeffizienten mit der zugehörigen Signifikanz (*P*) für die Graustufenparameter (GS-Parameter) sowie die halbe Hodenbreite (OFF-Test: n = 19 Eber)

GS-Parameter	Beschreibung	*Intra-Class*-Korrelationskoeffizient	*P*
MEAN GV	Mittlerer Grauwert	0,99	0,000
HB	halbe Hodenbreite	0,98	0,000
MIN GV	Minimaler Grauwert	0,93	0,000
NGHW 5%	Normalisierte Graustufenhistogrammbreite 5%	0,91	0,000
MAX GV	Maximaler Grauwert	0,88	0,000
AUC	Fläche unterhalb des normalisierten Histogramms	0,79	0,000
HET	Heterogenität	0,78	0,000
GRAD	Mittlerer Gradientenbetrag	0,64	0,001
CON	Mittlerer Kontrast	0,30	0,142

4.2 Makroskopische Auswertung der Ultraschallaufnahmen

Zwischen ON- und OFF-Test stieg die visuell beurteilte Echogenität des Hodengewebes an. Die testikulären Schnittbilder zeigten eine moderate Echogenität zum ON-Test und ein hyperechogenes Erscheinungsbild zum OFF-Test. Zeitgleich stellte sich die

Echotextur des Gewebes mit zunehmendem Alter der Eber feiner gekörnt und homogener dar.

Abbildung 12 dient der vergleichenden Darstellung der longitudinalen Schnittbilder von ON- und OFF-Testebern.

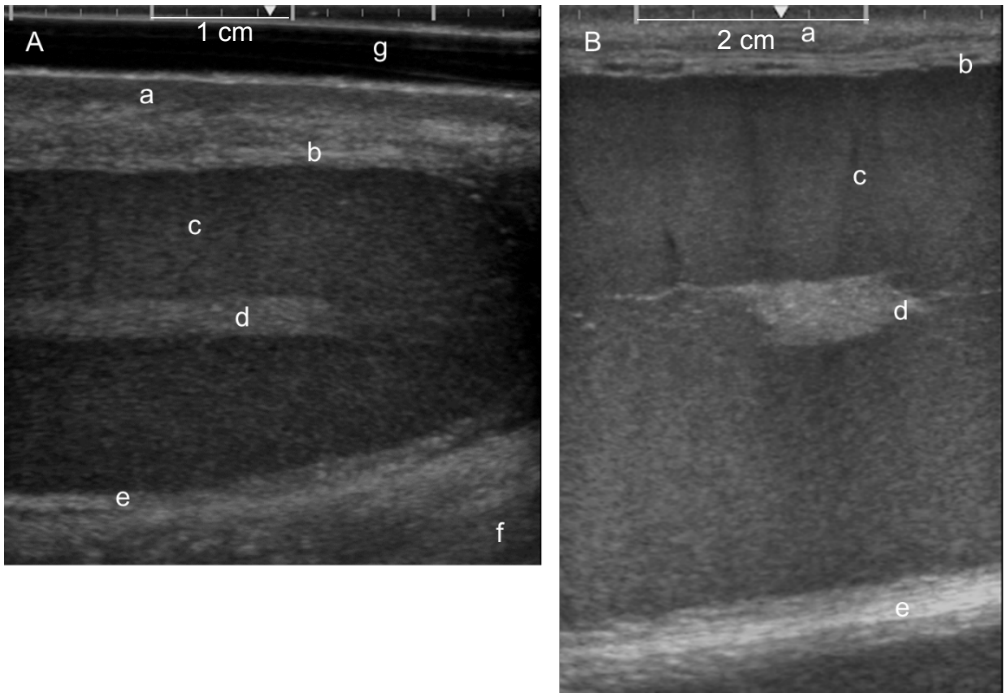

Abbildung 12: Längsschnitte des Hodens eines ON-Testebers (A) sowie eines OFF-Testebers (B) zur vergleichenden Darstellung. Kennzeichnung des *Scrotums* (a), der lateralen *Tunica albuginea* (b), des testikulären Parenchyms (c), des *Mediastinum testis* (d), der medialen *Tunica albuginea* (e), des benachbarten Hodens (f) sowie im linken Bild der Vorlaufstrecke (g)

4.3 Entwicklung des Hodenvolumens

Für die Analyse der Hodenvolumina standen im ON-Test die Messwerte von 215 linken und 217 rechten Hoden zur Verfügung. Im OFF-Test konnten die Volumina von 216 linken Hoden und 210 rechten Hoden bestimmt werden. Es ergab sich eine Differenz des Stichprobenumfangs beider Hoden, da betriebs- und ablaufbedingt bei einigen Ebern nur der Messwert für die Hodenbreite eines Hodens erfasst werden konnte. Die genutzte altersabhängige Ratio zwischen Hodenlänge und -breite betrug für die ON-Testeber r (ON-Test) = 1,79 und für die OFF-Testeber r (OFF-Test) = 1,73. Die altersentsprechende Ratio multipliziert mit der jeweiligen Hodenbreite diente dem Ersatz des Faktors „Hodenlänge“ innerhalb der Formel zur Kalkulation des Hodenvolumens (Kapitel 3.5). Das Hodenvolumen betrug bei den ON-Testebern für den linken Hoden

22 ± 11 ml und für den rechten Hoden 23 ± 11 ml. Linker und rechter Hoden im ON-Test zeigten keinen signifikanten Volumenunterschied. Über den Testzeitraum erfolgte eine 7,5-fache Zunahme des testikulären Volumens auf 159 ± 60 ml (linker Hoden) bzw. 174 ± 64 ml (rechter Hoden) gemessen im OFF-Test. Der rechte Hoden war im OFF-Test signifikant größer als der linke (P = 0,014). Zwischen den Hodenvolumina im ON- und jenen im OFF-Test bestand ein hochsignifikanter Unterschied (jeweils für linken und rechten Hoden: P = 0,000).

Die Dynamik der Hodenentwicklung im Testzeitraum ist in Abbildung 13 dargestellt.

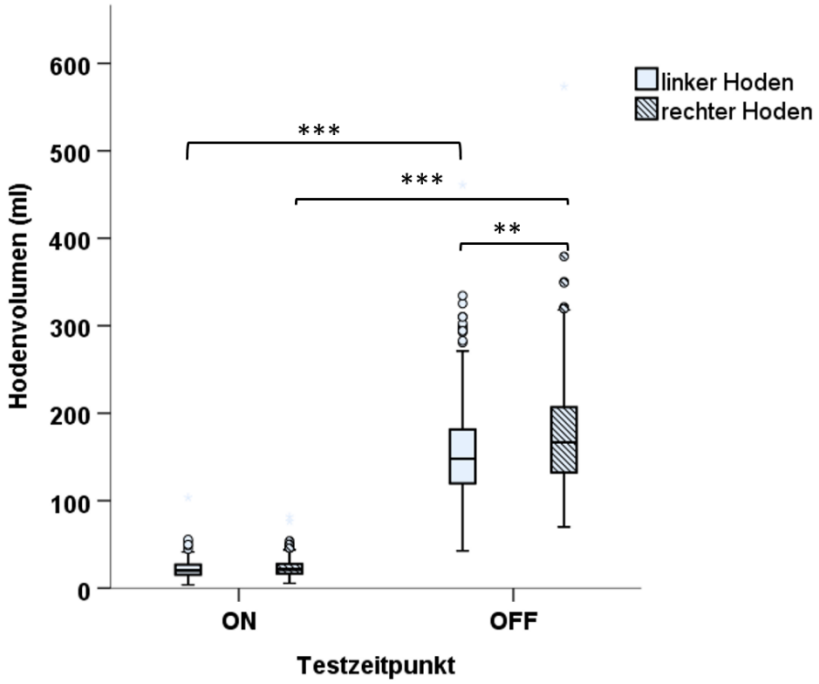

Abbildung 13: Darstellung der Entwicklung des Hodenvolumens im Testzeitraum. ON-Test: n = 215 (linke Hoden), n = 217 (rechte Hoden) (OFF-Test: n = 216 linke Hoden bzw. 210 rechte Hoden); **$P \leq 0{,}01$; ***$P \leq 0{,}001$

4.4 Testikuläre Graustufenanalyse

4.4.1 Einfluss des Ankopplungsdruckes und des *Mediastinum testis* auf die Ergebnisse der Graustufenanalyse des Hodenparenchyms

Für die Ankopplung des Schallkopfes an das zu untersuchende Hodenparenchym war eine gewisse Druckapplikation durch die schallkopfführende Hand notwendig, um Artefakte zu vermeiden. Um den applizierten Druck als Einflussfaktor auf die computergestützte Graustufenanalyse zu quantifizieren, wurden die Messergebnisse der eindimensionalen Graustufenparameter MAX GV, MIN GV und MEAN GV sowie der Streuungsmaße HET und STD DEV innerhalb einer Teststudie zwischen drei Messregionen bestimmt. Die ROI waren von identischer Größe (18.000 ± 100 Pixel) und das genutzte Transversalschnittbild des Hodens eines OFF-Testebers wurde unter Praxisbedingungen aufgenommen. ROI 1 (grün) wurde nahe der Schallquelle in der Region mit dem vermuteten höchsten Ankopplungsdruck positioniert. Die zweite ROI (rot) befand sich in einem Bereich zwischen Schallquelle und *Mediastinum testis*. ROI 3 (gelb) lag im Einflussbereich möglicher Artefakte durch das *Mediastinum testis*, aber maximal entfernt von der Schallquelle (Abbildung 14).



Abbildung 14: Teststudie am Hoden eines OFF-Testebers im Transversalschnitt mit drei Messregionen zur Untersuchung des Einflusses einer Druckapplikation auf die eindimensionalen Graustufenparameter

Die Ergebnisse der computergestützten Graustufenanalyse der drei Messregionen sind in Tabelle 11 dargestellt.

Tabelle 11: Ergebnisse der Teststudie am Hoden eines OFF-Testebers mit vergleichender Betrachtung der eindimensionalen Graustufenparameter maximaler Grauwert (MAX GV), minimaler Grauwert (MIN GV), mittlerer Grauwert (MEAN GV) sowie der Streuungsparameter Standardabweichung des mittleren Grauwertes (STD DEV) und Heterogenität (HET) in drei unterschiedlich positionierten, standardisierten (18.000 ± 100 Pixel) Messregionen (ROI)

Messregion	MAX GV	MIN GV	MEAN GV	STD DEV	HET
ROI 1	109	28	65.4	13,2	0,029
ROI 2	119	49	82.7	9,9	0,007
ROI 3	114	53	79.5	7,8	0,001

In ROI 1 zeigten MAX GV, MIN GV und MEAN GV niedrigere Werte vergleichend zu ROI 2 und 3. Diese Ergebnisse stützten die subjektive Wahrnehmung eines hypoechogenen Streifens im schallquellennahen Bereich. Die Streuung der Graustufenwerte war schallquellennah (ROI 1) größer als schallquellenfern (ROI 2 und 3). ROI 3 befand sich im Schallschatten des *Mediastinum testis* und wies niedrigere Grauwerte gegenüber ROI 2 auf. Der MIN GV spiegelte die beobachtete Tendenz nicht wider und war in ROI 3 größer als in ROI 2. Die tatsächlichen feingeweblichen Verhältnisse des testikulären Parenchyms ließen sich den Ergebnissen der Teststudie zufolge am besten in ROI 2 mit einem minimierten Einfluss des Anpressdruckes und ohne Auswirkung des Schallschattens des *Mediastinum testis* auf die Pixelqualität beurteilen. ROI 2 wurde im Anschluss für die Auswertung der Graustufen des Hodenparenchyms der ON- und OFF-Testeber verwendet.

4.4.2 Anpassung der Graustufenanalyse unter Prüfung der Nutzung zweier Schnittbilder

Aus der Vorgabe, die Graustufenanalyse des Hodengewebes eines Ebers zeitsparend und damit praxistauglich durchzuführen, entstand die Fragestellung, ob die Auswertung von Schnittbildern pro Tier und Test auf ein aussagekräftiges Mindestmaß reduzierbar ist. Für die Untersuchung standen Daten von 191 ON- und 205 OFF-Testebern zur Verfügung. Zunächst wurde evaluiert, ob ein Schnittbild eines Hodens pro Tier und Test für eine aussagekräftige Analyse ausreicht. Dazu erfolgte innerhalb der Studie eine randomisierte Auswahl von zwei aus vier möglichen Bildern für jeden Eber am ON- und OFF-Test. Die Schnittbildkombination enthielt jeweils ein Schnittbild von rechtem und linkem Hoden mit je einem Messergebnis pro Hoden für die Distanz zwischen *Mediastinum testis* und *Tunica albuginea* (halbe Hodenbreite).

4.4.2.1 Inter-testikuläre Variabilität der Graustufenparameter eines Ebers im ON- und OFF-Test

Zunächst wurde die Fragestellung untersucht, inwieweit die separate Graustufenanalyse beider Hoden homogene Ergebnisse liefern kann und damit die Auswertung eines Hodens als ausreichend zu betrachten ist. Es erfolgte die Analyse, inwiefern sich linke und rechte Hoden derselben Eber und Testgruppen bezüglich der Ergebnisse der Graustufenanalyse signifikant voneinander unterscheiden. Dazu erfolgte die randomisierte Auswahl des eindimensionalen Graustufenparameters MAX GV sowie des mehrdimensionalen Graustufenparameters GRAD. So wurde sichergestellt, dass sowohl eine Berücksichtigung der Häufigkeiten als auch der Verteilung der in der Messregion vorkommenden Grauwerte für die Analyse erfolgte.

Die Untersuchung der Variabilität der randomisiert ausgewählten Graustufenparameter MAX GV und GRAD innerhalb der Transversal-Schnittbilder des linken und rechten Hodens eines Ebers (inter-testikuläre Variabilität) ist schematisch in Abbildung 15 dargestellt.

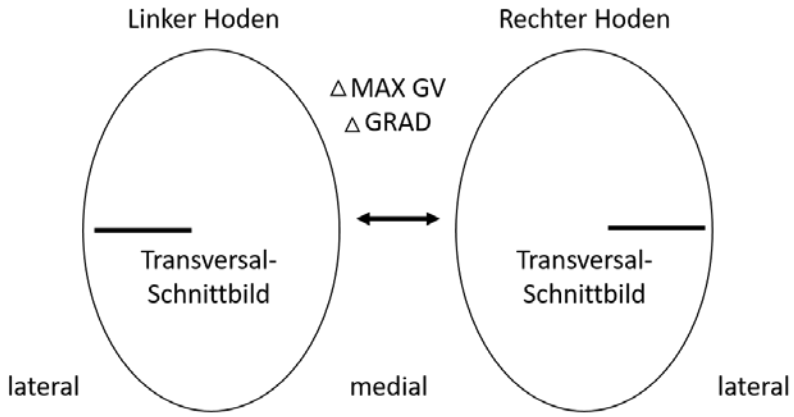

Abbildung 15: Schematische Darstellung der Untersuchung der Variabilität der Graustufenparameter maximaler Grauwert (MAX GV) sowie mittlerer Gradientenbetrag (GRAD) innerhalb der Transversal-Schnittbilder des linken und rechten Hodens eines Ebers. Bestimmung der Differenz (△) der Messergebnisse jeweils für ON-Test und OFF-Test

In den folgenden Diagrammen (Abbildung 16) wurden die Resultate für die inter-testikuläre Variabilität für ON- und OFF-Test getrennt dargestellt. Für jedes Tier erfolgte zunächst die Kalkulation der Differenz des eindimensionalen Graustufenparameters MAX GV zwischen dem linken und rechten Hoden. Für den mehrdimensionalen Graustufenparameter GRAD wurde analog verfahren.

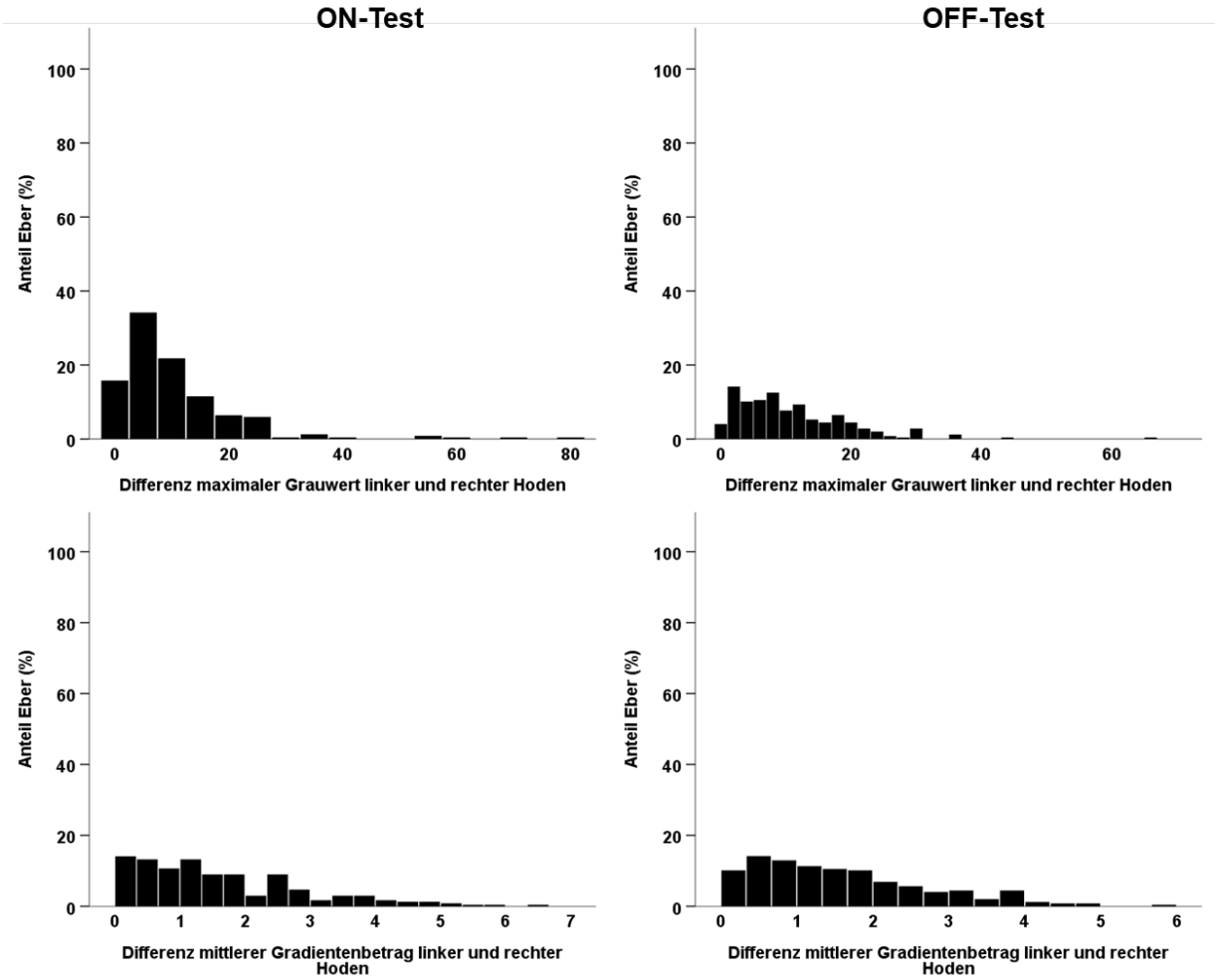

Abbildung 16: Darstellung der Variabilität der Graustufenparameter maximaler Grauwert sowie mittlerer Gradientenbetrag zwischen den Transversal-Schnittbildern des linken und rechten Hodens eines Ebers. Angegeben sind der Anteil an ON-Testebern (%, linke Abbildungen) und der Anteil an OFF-Testebern (%, rechte Abbildungen) mit den Differenzen der jeweiligen Graustufenparameter zwischen beiden Hoden (ON-Test: n = 191 Eber; OFF-Test: n = 205 Eber)

Der Großteil der Eber wies deutliche Differenzen in der Messung desselben Graustufenparameter innerhalb der Transversal-Schnittbilder des linken und rechten Hodens auf. Dieses Ergebnis zeigte sich konstant sowohl beim ON- als auch beim OFF-Test. Die Jungeber, bei denen das Messergebnis sowohl für den linken als auch für den rechten Hoden gleich war (Graustufendifferenz = 0), machten sowohl für den MAX GV als auch für den GRAD weniger als 20% der gesamten Studienpopulation aus.

Als Konsequenz aus den Ergebnissen der inter-testikulären Variabilitätsanalyse wurde in der vorliegenden Studie jeweils ein Schnittbild pro Hoden, also eines vom linken und eines vom rechten Organ, für die Graustufenanalyse ausgewertet. In die graustufenanalytische Auswertung der Schnittbilder des ON- und OFF-Tests gingen folglich je

zwei Schnittbilder pro Eber ein. Die ausschließliche Untersuchung eines Hodens pro Eber für die Graustufenanalyse eines Untersuchungstages wurde aufgrund der deutlichen Streuung der randomisiert ausgewählten Graustufenparameter MAX GV und GRAD zwischen den beiden Hoden eines Individuums verworfen.

4.4.2.2 Intra-testikuläre Variabilität der Graustufenparameter eines Ebers im ON- und OFF-Test

Im Anschluss an die Untersuchung der inter-testikulären Variabilität erfolgte die Betrachtung der Graustufenparameter in Transversal- und Longitudinal-Schnittbildern eines Hodens (intra-testikuläre Variabilität) zum ON- und OFF-Test (Abbildung 17). Dieser Schritt diente der Beantwortung der Fragestellung, inwieweit die vier erstellten Schnittbilder eines Hodens gleichwertig zur Graustufenanalyse der Eber herangezogen werden können.

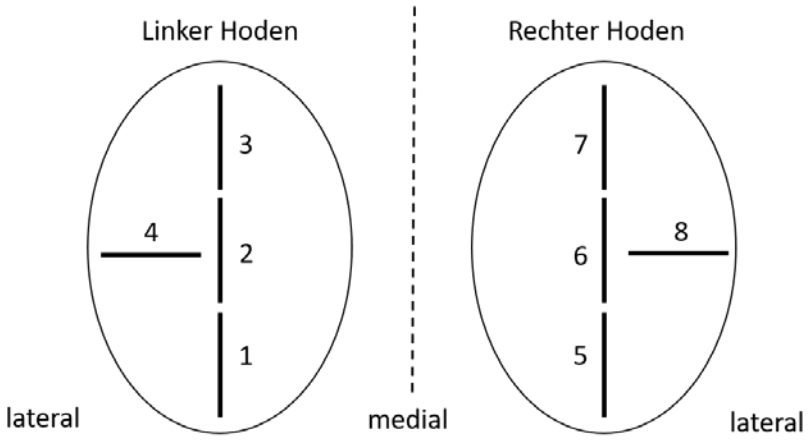

Abbildung 17: Schematische Darstellung der Schnittbilder des linken und rechten Hodens (1 bis 8). Die Bestimmung der intra-testikulären Variabilität erfolgte für alle Graustufenparameter innerhalb des linken sowie des rechten Hodens zum ON-Test bzw. OFF-Test

Da unterschiedliche Schnittbilder eines Hodens bezüglich ihrer Graustufenergebnisse miteinander verglichen wurden, erfolgte für die Beurteilung der intra-testikulären Variabilität eines Graustufenparameters die Angabe des Signifikanzniveaus. Die exakten Ergebnisse sind im Anhang (Tabelle 20) dargestellt.

Die Varianzanalyse und der nachfolgende *posthoc*-Test ergaben für die unterschiedlichen Schnittbilder des linken Hodens im ON-Test für den Graustufenparameter MIN GV signifikante Unterschiede zwischen den Schnittbildkombinationen ($P \leq 0{,}01$). Die

verschiedenen Schnittbilder des rechten Hodens im ON-Test unterschieden sich signifikant für die Graustufenparameter STD DEV ($P \leq 0{,}01$), HET ($P \leq 0{,}05$) sowie NGHW 5% ($P \leq 0{,}01$).

Für die Schnittbildkombinationen des linken Hodens im OFF-Test ergaben sich signifikante Unterschiede für die Graustufenparameter MAX GV ($P \leq 0{,}01$), MEAN GV ($P \leq 0{,}001$), STD DEV ($P \leq 0{,}01$) sowie NGHW 5% ($P \leq 0{,}001$). Die verschiedenen Schnittbilder des rechten Hodens im OFF-Test wiesen signifikante Unterschiede für die Graustufenparameter MAX GV ($P \leq 0{,}01$), MEAN GV ($P \leq 0{,}05$), HET ($P \leq 0{,}05$) sowie NGHW 5% ($P \leq 0{,}05$) auf.

Alle übrigen Graustufenparameter zeigten für die intra-testikulären Schnittbildkombinationen und die beiden Testzeitpunkte in der Varianzanalyse und nachfolgendem *posthoc*-Test keine signifikanten Unterschiede. Die Resultate der Analyse deuteten darauf hin, dass nicht alle Graustufenparameter über die Schnittbilder eines Hodens und Tests konstante Ergebnisse liefern. Geeignet für die nachfolgende Graustufenanalyse stellten sich für den ON-Test die Graustufenparameter MAX GV, MEAN GV, AUC und GRAD heraus. Im OFF-Test ergaben die Graustufenparameter MIN GV und AUC konstante, nicht signifikant unterschiedliche Ergebnisse bei der Analyse der unterschiedlichen Schnittbilder eines Hodens.

Die Ergebnisse der Analyse von intra- und inter-testikulärer Variabilität der Graustufenparameter resultierten für die vorliegende Studie in der Vorgehensweise, den rechten und linken Hoden zu beiden Testzeitpunkten getrennt voneinander zu beurteilen. Zusätzlich wurden die Graustufenparameter MAX GV, MEAN GV, AUC und GRAD (ON-Test) sowie MIN GV und AUC (OFF-Test) für die Graustufenanalyse als besonders verlässlich eingestuft. Sie wiesen eine geringe, nicht signifikante Varianz zwischen den Schnittbildern eines Hodens eines Tieres auf.

4.4.3 Dynamik der Graustufenparameter beider Hoden und Altersgruppen

Für die Graustufenanalyse standen die vollständigen Datensätze von je einem Schnittbild des rechten und des linken Hodens von 191 ON-Testebern und 205 OFF-Testebern zur Verfügung. Tiere mit nur einem Schnittbild im ON- oder OFF-Test wurden für den jeweiligen Testtag in der Analyse nicht berücksichtigt. Die Beschreibung der Graustufenparameter erfolgte für die Populationen der ON- und OFF-Testeber jeweils für den linken und rechten Hoden. Dabei stiegen die Mittelwerte der eindimensionalen

Parameter MAX GV, MIN GV und MEAN GV zwischen ON- und OFF-Test an. Die STD DEV sowie die HET des Gewebes nahmen mit steigendem Alter der Eber insgesamt ab. Die NGHW 5% wurde geringer, gleichzeitig stieg die AUC an. Der mehrdimensionale Parameter GRAD nahm im Testzeitraum ab. Zusammenfassend lässt sich sagen, dass das testikuläre Gewebe mit steigendem Alter der Eber vermehrt hellere Grauwerte und eine geringere Streuung der Graustufen zeigt. Die Ergebnisse sind in Tabelle 12 zusammenfassend dargestellt.

Tabelle 12: Darstellung der Ergebnisse der Graustufenanalyse der Hoden zum ON- und OFF-Test

GS-Parameter	Test	Hoden	Min	Max	MW	SD
MAX GV	ON	links	63	169	103,87	18,01
		rechts	68	187	102,96	15,64
	OFF	links	73	147	106,79	11,16
		rechts	77	144	108,29	11,23
MIN GV	ON	links	0	66	29,49	12,32
		rechts	3	69	31,34	11,45
	OFF	links	11	55	36,48	7,22
		rechts	18	61	37,48	7,12
MEAN GV	ON	links	36,74	103,49	64,87	12,08
		rechts	37,33	98,29	65,86	11,57
	OFF	links	42,53	87,08	68,36	6,92
		rechts	53,10	86,83	69,62	6,94
STD DEV	ON	links	5,57	18,53	10,35	2,32
		rechts	4,98	18,07	9,82	1,87
	OFF	links	5,52	16,16	9,95	1,76
		rechts	5,42	14,69	9,91	1,78
HET (%)	ON	links	0	0,156	0,019	0,026
		rechts	0	0,153	0,013	0,019
	OFF	links	0	0,106	0,011	0,013
		rechts	0	0,065	0,011	0,013
NGHW (5%)	ON	links	24	80	45,17	10,45
		rechts	20	85	43,35	8,89
	OFF	links	25	73	43,58	7,77
		rechts	22	60	43,26	7,78
AUC (%)	ON	links	0,945	0,991	0,975	0,008
		rechts	0,946	0,992	0,975	0,009
	OFF	links	0,957	0,992	0,979	0,006
		rechts	0,955	0,992	0,979	0,006
GRAD	ON	links	6,04	15,91	10,59	1,94
		rechts	6,00	15,87	10,42	2,03
	OFF	links	5,17	14,87	9,28	1,76
		rechts	4,87	13,87	9,28	1,85

Graustufenparameter (GS-Parameter): maximaler Grauwert (MAX GV), minimaler Grauwert (MIN GV), mittlerer Grauwert (MEAN GV), Standardabweichung des mittlerer Grauwertes (STD DEV), Heterogenität (HET), normalisierte Graustufenhistogrammbreite auf 5% Niveau (NGHW 5%), Fläche unterhalb des normalisierten Histogramms (AUC), mittlerer Gradientenbetrag (GRAD) bei ON- und OFF-Testebern (Test). Für den linken und rechten Hoden getrennte Darstellung des Minimums (Min), Maximums (Max), Mittelwertes (MW) sowie der Standardabweichung (SD) (ON-Test: n = 191 Eber; OFF-Test: n = 205 Eber)

Es erfolgte eine Untersuchung der Graustufenparameter auf signifikante Unterschiede zwischen linkem und rechtem Hoden zum selben Testzeitpunkt (ON- oder OFF-Test). Im Anschluss fand eine Untersuchung der Unterschiede der Graustufenparameter zwischen linkem und rechtem Hoden und den beiden Testzeitpunkten (ON- und OFF-Test) statt.

Die folgende Darstellung zeigt die Unterschiede der acht Graustufenparameter zwischen linkem und rechtem Hoden und ON- und OFF-Test (Abbildung 18).

Abbildung 18: Darstellung der Entwicklung der Graustufenparameter maximaler Grauwert, minimaler Grauwert, mittlerer Grauwert, Standardabweichung des mittleren Grauwertes, Heterogenität, normalisierte Graustufenhistogrammbreite auf 5% Niveau, Fläche unterhalb des normalisierten Histogramms sowie mittlerer Gradientenbetrag zwischen ON- und OFF-Test unter getrennter Berücksichtigung beider Hoden. Abbildung der signifikanten Unterschiede zwischen den Hoden zu einem Testzeitpunkt (ON-Test n = 191 Eber; OFF-Test: n = 205 Eber); *$P \leq 0{,}05$, **$P \leq 0{,}01$, ***$P \leq 0{,}001$

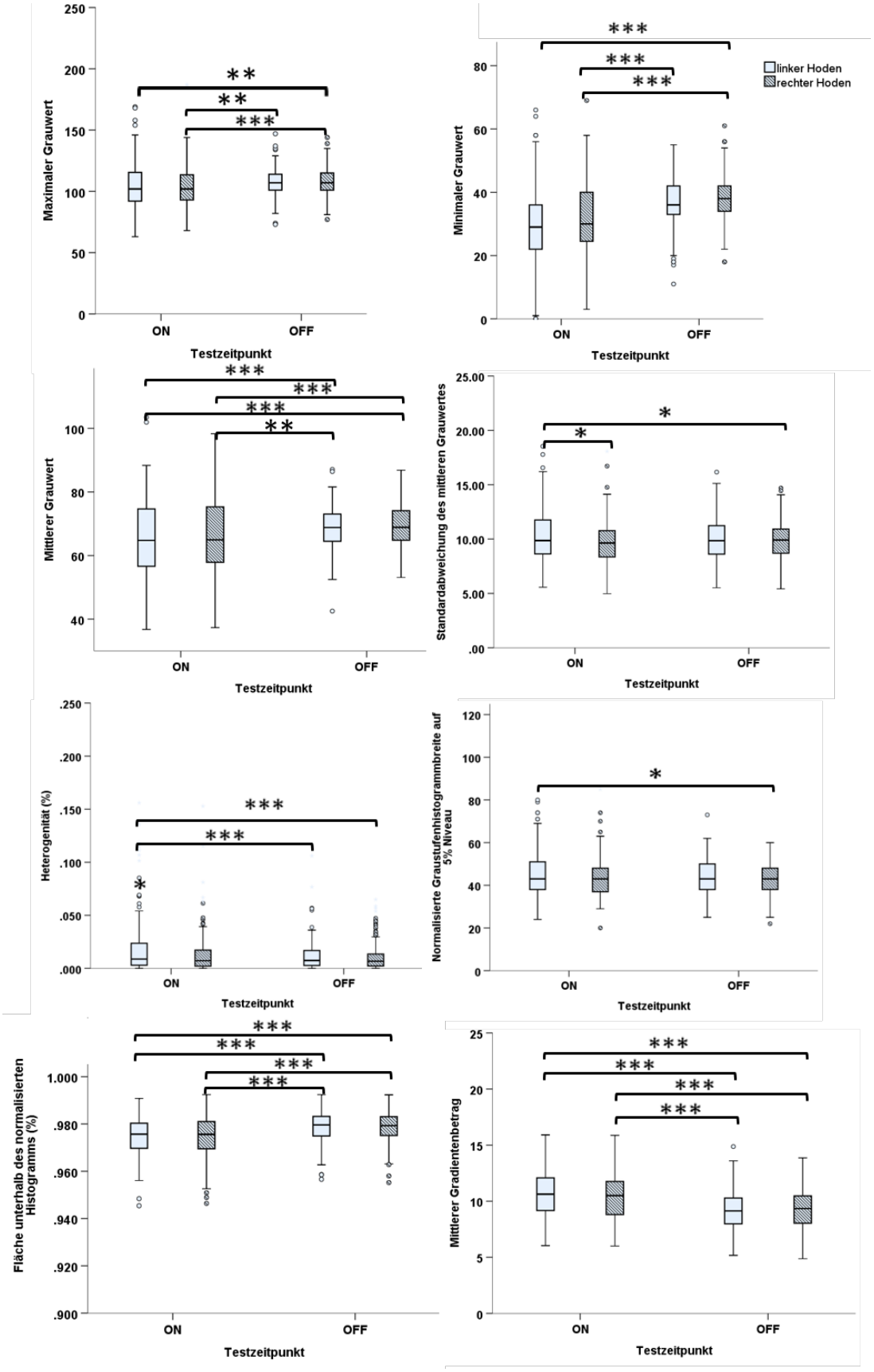

Abbildungsbeschriftung siehe Seite 66

4.5 Spermatologische Untersuchung

Für die spermatologische Analyse standen 643 Ejakulate von 218 Ebern zur Verfügung. Zuerst erfolgte die Durchführung der unter 3.8 beschriebenen Testverfahren zur Prüfung auf Normalverteilung der spermatologischen Parameter. Diese ergab eine Normalverteilung des Parameters Spermiengesamtzahl im Ejakulat. Für die übrigen Parameter wurden die Tests nach logarithmischer Transformation der Daten erneut durchgeführt. Die logarithmierten Parameter Ejakulatvolumen, Anteil morphologisch normaler Spermien, Anteil Spermien mit Kopfkappenveränderung, Zytoplasmatropfenrate und Anteil motiler Spermien nach 72 h Lagerung und 30 min Inkubation (TRT 1) wiesen im Anschluss an die Transformation eine Normalverteilung auf. Für die Parameter Spermienkonzentration im nativen Ejakulat, Anteil Spermien mit abweichender Kopfform, Anteil Spermien mit primär deformierten Kopfkappen sowie die Parameter Anteil motiler Spermien nach 24 und 48 h Lagerung sowie nach 72 h Lagerung und 300 min Inkubation (TRT 2) bestand auch nach Transformation keine Normalverteilung. Alle spermatologischen Parameter wurden im Weiteren nicht-parametrischen Testverfahren unterzogen.

4.5.1 Deskriptive Statistik der spermatologischen Untersuchungsergebnisse

Es erfolgte für jedes der Ejakulate 1 bis 5 die Kalkulation der Maxima, Minima, Mediane, der ersten und dritten Quartile sowie des Interquartilsabstandes (*interquartile range,* IQR). Die Temperatur der Ejakulate bei Ankunft lag zwischen 17,2 und 20,4 °C.

Die deskriptiven Ergebnisse für die quantitativen spermatologischen Parameter wurden in Tabelle 13 zusammengefasst. Die Darstellung der Ergebnisse der deskriptiven Statistik für die qualitativen spermatologischen Parameter erfolgte in Tabelle 14.

Tabelle 13: Deskriptive Ergebnisse für die Analyse der quantitativen spermatologischen Parameter der Ejakulate 1 bis 5

	Ejakulat	Min	Max	Median	$Q_{0.25}$-$Q_{0,75}$	IQR
Ejakulatvolumen (ml)	1	44	285	129	100-170	70
	2	63	361	147	114-185	71
	3	33	333	150	114-188	73
	4	55	450	150	120-206	86
	5	33	250	155	124-190	66
Spermienkonzentration	1	0	1,23	0,41	0,30-0,57	0,27
(x 10^6 / µl)	2	0	0,89	0,38	0,29-0,48	0,19
	3	0	0,85	0,35	0,28-0,47	0,18
	4	0,06	0,81	0,33	0,25-0,42	0,18
	5	0,01	0,91	0,34	0,28-0,49	0,21
Spermiengesamtzahl	1	0,0	103,3	57,0	42,8-70,0	27,2
(x 10^9 / Ejakulat)	2	0,0	147,3	56,1	42,9-69,6	26,7
	3	0,0	118,1	53,5	41,8-63,5	21,6
	4	0,0	112,4	53,5	38,4-68,7	30,3
	5	0,7	129,6	54,5	40,5-66,7	26,2

Es sind jeweils Minimum (Min), Maximum (Max), Median, erstes und drittes Quartil (Q_{25}-Q_{75}), sowie der Interquartilsabstand (*interquartile range*, IQR) dargestellt (n = 643 Ejakulate von 218 Ebern)

Tabelle 14: Deskriptive Ergebnisse für die Analyse der qualitativen spermatologischen Parameter der Ejakulate 1 bis 5

Qualitativer Parameter	Ejakulat	Min	Max	Median	$Q_{0.25}$-$Q_{0,75}$	IQR
Anteil morphologisch normaler	1	2,5	96,5	83,8	76,0-88,5	12,5
Spermien (%)	2	0,0	97,0	85,5	78,5-90,0	11,5
	3	0,0	95,5	81,8	72,6-87,4	14,8
	4	2,5	92,5	82,5	71,4-86,5	15,1
	5	12,5	94,0	79,5	69,5-84,5	15,0
Anteil motiler Spermien nach 24 h	1	18,9	97,8	84,1	76,5-91,0	14,5
Lagerung (%)	2	0,0	96,4	83,3	73,3-88,8	15,5
	3	0,0	94,7	76,5	63,8-85,8	22,0
	4	31,4	91,0	76,9	64,5-83,4	19,0
	5	19,2	91,2	80,9	71,9-85,4	13,4
Anteil motiler Spermien nach 48 h	1	7,3	98,0	82,7	75,1-86,8	11,7
Lagerung (%)	2	0,0	96,5	82,3	74,0-86,0	12,1
	3	6,6	92,9	77,7	70,4-84,0	13,6
	4	19,9	91,2	76,9	64,7-83,4	18,8
	5	22,1	90,3	78,7	68,7-83,9	15,2
Anteil motiler Spermien nach 72 h	1	9,7	96,4	79,7	71,6-84,6	13,0
Lagerung und 30 min Inkubation	2	0,0	96,5	80,4	74,5-85,5	11,0
(Thermoresistenztest 1; %)	3	5,7	96,4	75,7	66,7-81,4	14,7
	4	6,6	86,0	72,3	59,2-79,2	20,0
	5	7,5	87,8	75,8	63,7-80,7	17,0
Anteil motiler Spermien nach 72 h	1	3,2	88,6	44,9	24,4-63,2	38,8
Lagerung und 300 min Inkubation	2	0,0	91,3	49,5	26,9-64,4	37,5
(Thermoresistenztest 2; %)	3	4,9	84,7	43,9	23,4-57,0	33,6
	4	2,0	82,7	38,9	16,2-52,7	36,5
	5	3,8	81,2	30,7	12,1-56,5	44,4

Es sind jeweils Minimum (Min), Maximum (Max), Median, erstes und drittes Quartil (Q_{25}-Q_{75}) sowie der Interquartilsabstand (*interquartile range*, IQR) dargestellt (n = 643 Ejakulate von 218 Ebern)

Auf Grundlage der Ejakulatqualität (Kapitel 3.7.3) erhielten 82,2% der Eber eine Bewertungszahl (BWZ) zwischen 1 und 5. Diese Eber wurden als „produktionstauglich“ klassifiziert. Eine ungenügende Spermabildungskapazität mit einer BWZ zwischen 6 und 8 zeigten 17,8% der Eber. Die Gruppe BWZ 8 bestand aus Ebern, die aufgrund einer zu geringen Spermienkonzentration ≤ 0,15 x 10^6 / µl im nativen Ejakulat für den Besamungseinsatz ungeeignet waren (3,2%). Alle Eber zwischen BWZ 6 und 8 gehörten der Kategorie „nicht produktionstauglich“ an.

Die folgende Abbildung 19 veranschaulicht die Verteilung der untersuchten Eber auf die acht Bewertungszahlen (BWZ 1 bis 8).

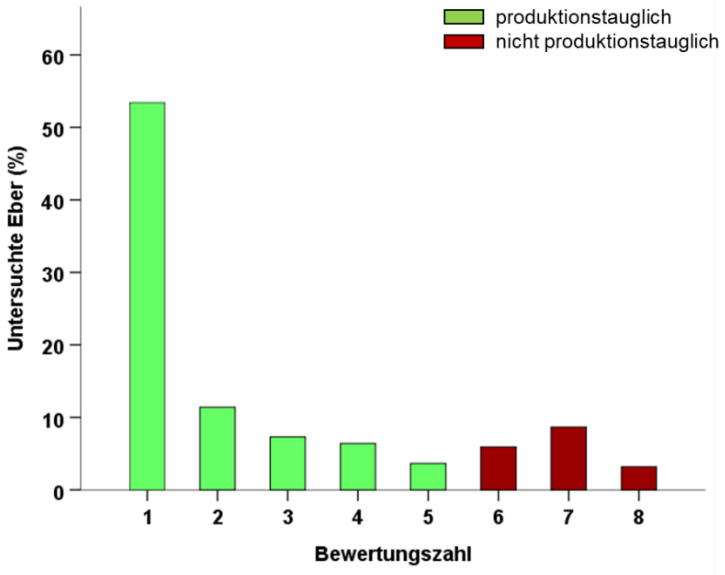

Abbildung 19: Darstellung der Verteilung der Eber auf die acht Bewertungszahlen (BWZ) anhand der Spermaqualitätskriterien Spermienkonzentration im nativen Ejakulat, Anteil morphologisch normaler Spermien, Anteil motiler Spermien nach 24 h und 48 h Lagerung sowie dem Anteil motiler Spermien nach 72 h Lagerung und 30 bzw. 300 min Inkubation bei 38 °C. Eber mit einer BWZ zwischen 1 und 5 wurden als produktionstauglich, Tiere mit einer BWZ zwischen 6 und 8 als nicht produktionstauglich klassifiziert, siehe Tabelle 8 (n = 218 Eber)

4.5.2 Vergleich der produktionstauglichen und nicht produktionstauglichen Eber bezüglich ihres Hodenvolumens

Zunächst erfolgte eine gemeinsame Beurteilung des rechten und linken Hodenvolumens bezüglich der Produktionstauglichkeit der Eber. Im Anschluss wurde der Einfluss des rechten und linken Hodenvolumens auf die Produktionstauglichkeit der Eber separat untersucht. Im ON-Test zeigte sich unter Berücksichtigung beider Hoden ein sig-

nifikanter Unterschied zwischen den Hodenvolumina beider Produktionsgruppen. Produktionstaugliche Eber hatten mit 23 ± 11 ml ein signifikant (*P* = 0,021) größeres Hodenvolumen als nicht produktionstaugliche Tiere (20 ± 8 ml) (Abbildung 20).

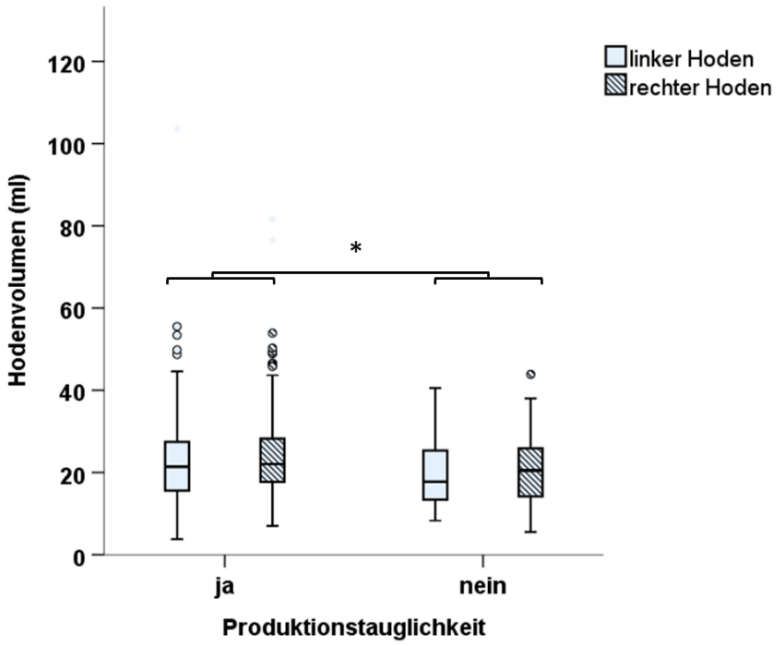

Abbildung 20: Darstellung der Volumina beider Hoden unter Berücksichtigung der Einteilung der Eber in produktionstaugliche und nicht produktionstaugliche Tiere. Abbildung des signifikanten Unterschiedes bezüglich der Produktionstauglichkeit der Eber (ON-Test: n = 177 produktionstaugliche Eber, n = 38 nicht produktionstaugliche Eber); *$P \leq 0{,}05$

Der linke Hoden wies im ON-Test keinen signifikanten Unterschied zwischen den beiden Produktionsgruppen auf. Der rechte Hoden war im ON-Test bei den produktionstauglichen Ebern tendenziell größer als bei den nicht produktionstauglichen Tieren (24 ± 11 ml *vs.* 20 ± 8 ml; *P* = 0,053).

Im OFF-Test zeigten sich unter Berücksichtigung beider Hoden keine signifikanten Unterschiede bezüglich der Produktionstauglichkeit der Eber. Der linke Hoden war mit einem Volumen von 160 ± 61 ml bei den produktionstauglichen Ebern nicht signifikant unterschiedlich von dem Hodenvolumen der nicht produktionstauglichen Eber (157 ± 51 ml). Der rechte Hoden wies im OFF-Test ebenfalls keinen signifikanten Unterschied zwischen den produktionstauglichen und nicht produktionstauglichen Ebern auf (175 ± 66 ml *vs.* 171 ± 55 ml).

4.5.3 Vergleich der produktionstauglichen und nicht produktionstauglichen Eber bezüglich ihrer testikulären Graustufenparameter

Im Anschluss an die Einteilung der ON- und OFF-Testeber bezüglich ihrer zukünftigen Produktionstauglichkeit erfolgte eine erneute Beurteilung der intra-testikulären Variabilität der Graustufenparameter. Dieser Schritt diente der Beantwortung der Fragestellung, inwieweit die verschiedenen Schnittbilder innerhalb eines Hodens gleichwertig zur Detektion von produktionstauglichen und nicht produktionstauglichen Ebern mittels der Graustufenanalyse herangezogen werden können. Da unterschiedliche Schnittbilder eines Hodens bezüglich ihrer Graustufenergebnisse miteinander verglichen wurden, erfolgte für die Beurteilung der intra-testikulären Variabilität eines Graustufenparameters unter Berücksichtigung der zukünftigen Produktionstauglichkeit die Angabe des Signifikanzniveaus. Die exakten Ergebnisse sind im Anhang (Tabelle 21) dargestellt.

Im ON-Test zeigte die Auswertung der linken Hoden in Abhängigkeit von der Produktionstauglichkeit keine signifikanten Unterschiede für denselben Graustufenparameter und verschiedene Schnittbilder. Zwischen den Schnittbildern der rechten Hoden der produktionstauglichen ON-Testeber gab es in der Varianzanalyse und dem nachfolgenden *posthoc*-Test signifikante Unterschiede für STD DEV ($P \leq 0{,}01$), HET ($P \leq 0{,}05$), sowie NGHW 5% ($P \leq 0{,}05$). Die Schnittbilder der rechten Hoden der nicht produktionstauglichen Eber im ON-Test waren nicht signifikant unterschiedlich bezüglich desselben Graustufenparameters zwischen den verschiedenen sonographischen Aufnahmen.

Im OFF-Test zeigten die Graustufenparameter MAX GV ($P \leq 0{,}01$), MEAN GV ($P \leq 0{,}01$), STD DEV ($P \leq 0{,}05$) sowie NGHW 5% ($P \leq 0{,}01$) signifikante Unterschiede bei der Auswertung der verschiedenen Schnittbilder des linken Hodens der produktionstauglichen Eber. Bei der Analyse unterschiedlicher Schnittbilder des linken Hodens der nicht produktionstauglichen Eber im OFF-Test war MEAN GV signifikant unterschiedlich ($P \leq 0{,}01$). Die Untersuchung des rechten Hodens der nicht produktionstauglichen Eber im OFF-Test ergab signifikante Unterschiede zwischen den Schnittbildern für die Graustufenparameter MAX GV ($P \leq 0{,}05$), MEAN GV ($P \leq 0{,}05$), STD

DEV ($P \leq 0{,}001$), HET ($P \leq 0{,}01$) sowie NGHW 5% ($P \leq 0{,}001$) auf. Alle übrigen Graustufenparameter zeigten in Abhängigkeit der Produktionstauglichkeit und des züchterischen Testtages keine signifikanten Unterschiede innerhalb der Schnittbilder desselben Hodens.

Die Überprüfung der intra-testikulären Variabilität der Graustufenparameter zwischen den Schnittbildern eines Hodens nach Einteilung der Eber anhand ihrer Produktionstauglichkeit diente in der weiteren statistischen Analyse der Validierung der Unterschiede zwischen den Produktionsgruppen. Konstante Ergebnisse in verschiedenen Schnittbildern eines Hodens lieferten für den ON-Test unter Einbeziehung der Ergebnisse aus Kapitel 4.4.2 die Graustufenparameter MAX GV, MEAN GV, AUC sowie GRAD. Für den OFF-Test deuteten sich MIN GV sowie AUC als geeignet zur Darstellung der Unterschiede des Hodenparenchyms produktionstauglicher und nicht produktionstauglicher Eber während der pubertären Entwicklung an (siehe Anhang, Tabelle 21). Daher wurden die genannten Graustufenparameter für die folgende Auswertung genutzt.

Im Folgenden sind die Ergebnisse der Graustufenanalyse unter Berücksichtigung der Gruppen der produktionstauglichen und nicht produktionstauglichen Eber und des züchterischen Tests dargestellt (Tabelle 15).

Tabelle 15: Darstellung der signifikanten Unterschiede der Graustufenparameter des rechten Hodens von ON- und OFF-Testebern unter Berücksichtigung der Produktionstauglichkeit

GS-Parameter	**Test**	**Produktionstauglichkeit**		***P***
		ja	**nein**	
AUC (%)	ON	0,974 ± 0,01	0,978 ± 0,01	0,037
GRAD	ON	10,28 ± 2,01	11,12 ± 1,99	0,030
MIN GV	OFF	37,02 ± 7,16	39,59 ± 6,65	0,046

Angabe der Graustufenparameter (GS-Parameter) Fläche unterhalb des normalisierten Histogramms (AUC), mittlerer Gradientenbetrag (GRAD) sowie minimaler Grauwert (MIN GV) mit Mittelwert ± Standardabweichung und Signifikanz (*P*); (Produktionstauglichkeit: 643 Ejakulate von 218 Ebern; Graustufenanalyse: ON-Test: n = 158 produktionstaugliche Eber, n = 33 nicht produktionstaugliche Eber; OFF-Test: n = 168 produktionstaugliche Eber, n = 37 nicht produktionstaugliche Eber)

Dabei zeigten sich für den rechten Hoden im ON-Test signifikante Unterschiede für die Graustufenparameter AUC sowie GRAD bezüglich der zukünftigen Produktionstauglichkeit. Im linken Hoden wiesen dieselben Parameter keine signifikanten Unterschiede

auf. Innerhalb des rechten Hodens im OFF-Test gab es einen signifikanten Unterschied für den Graustufenparameter MIN GV in Bezug auf die Produktionstauglichkeit der Eber. Dieser Parameter zeigte im linken Hoden keine signifikanten Unterschiede zwischen produktionstauglichen und nicht produktionstauglichen Tieren.

4.5.4 Eber mit ungenügender Spermienbildungskapazität

Im Weiteren erfolgte die gesonderte Betrachtung der Eber mit A- bzw. Oligozoospermie (BWZ 8). Diese Gruppe setzte sich zusammen aus Ebern mit vollständigem Unvermögen, Spermien zu produzieren (Azoospermie, n = 4) sowie Ebern mit konstant verringerter Spermabildungskapazität (< 0,15 x 10^6 Spermatozoen / µl; Oligozoospermie; n = 3). Die Tiere mit Azoospermie sowie die Eber mit konstanter Oligozoospermie waren aufgrund ihrer fehlenden oder unzureichenden Spermienkonzentration im nativen Ejakulat ungeeignet für die Produktion von Ejakulaten zur künstlichen Besamung.

Die Betrachtung des Hodenvolumens von ON- und OFF-Testebern unter Berücksichtigung der Mindestanforderungen an die Spermienkonzentration im nativen Ejakulat laut BRS-Richtlinie ergab keine signifikanten Unterschiede zwischen den Ebern mit BWZ 1 bis 7 und Tieren mit BWZ 8. Ebenso zeigten sich bei produktionstauglichen ON- und OFF-Testebern (BWZ 1 bis 5) keine signifikant unterschiedlichen Hodenvolumina im Vergleich zu den Ebern mit A- bzw. Oligozoospermie (BWZ 8).

Graustufenanalytisch wurden zunächst die produktionstauglichen Eber (BWZ 1 bis 5) mit den Ebern mit A- bzw. Oligozoospermie verglichen. Diese Analyse sollte die Fragestellung beantworten, ob sich mittels der Graustufenanalyse Eber mit A- bzw. Oligozoospermie sicher von solchen Ebern unterschieden, die sich für den Besamungseinsatz eigneten. Es zeigte sich ein signifikanter Unterschied des Graustufenparameters GRAD des rechten Hodens im ON-Test zwischen den beiden Gruppen (BWZ 1 bis 5 = 10,28 ± 2,02 *vs.* BWZ 8 = 13,00 ± 2,68; P = 0,002). Der Graustufenparameter MAX GV des rechten Hodens im ON-Test war bei den Ebern mit A- bzw. Oligozoospermie tendenziell größer (P = 0,051) als bei den produktionstauglichen Tieren. Die Analyse des linken Hodens zeigte keine signifikanten Unterschiede zwischen den genannten Gruppen.

Im Anschluss erfolgte die Untersuchung der Fragestellung, ob es Graustufenparameter gibt, die es ermöglichen, Eber mit A- bzw. Oligozoospermie von solchen Tieren zu unterscheiden, deren Hodenparenchym grundsätzlich ausreichend Spermatozoen

(laut BRS-Richtlinie ≥ 0,150 x 10^6 / µl Ejakulat; BWZ 1 bis 7) produzieren kann. Der Graustufenparameter GRAD des rechten Hodens zeigte im ON-Test hochsignifikante Unterschiede zwischen Ebern mit BWZ 1 bis 7 und Ebern mit BWZ 8 (BWZ 1 bis 7 = 10,34 ± 1,96 *vs.* BWZ 8 = 13,00 ± 2,68; *P* = 0,001). Der linke Hoden spiegelte diese Unterschiede nicht wider. Im OFF-Test zeigten sich keine signifikanten Unterschiede zwischen den genannten Gruppen.

Abbildung 21 zeigt den signifikanten Unterschied des Graustufenparameters GRAD des rechten Hodens zwischen produktionstauglichen Ebern und Tieren mit A- bzw. Oligozoospermie.

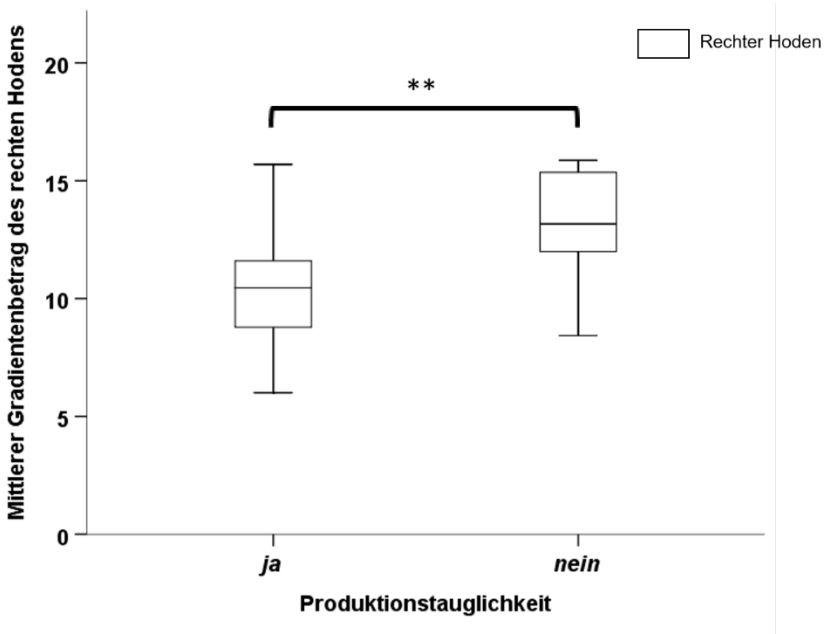

Abbildung 21: Darstellung des Graustufenparameters mittlerer Gradientenbetrag des rechten Hodens von ON-Testebern unter Berücksichtigung der Produktionstauglichkeit. Produktionstauglich: Bewertungszahl (BWZ) 1 bis 5; nicht produktionstauglich aufgrund A- bzw. Oligozoospermie*:* BWZ 8 (ON-Test: n = 158 Eber (BWZ 1 bis 5); n = 6 Eber (BWZ 8)); ***P* ≤ 0,01

Im OFF-Test wurden keine signifikanten Unterschiede zwischen produktionstauglichen Ebern und solchen mit A- bzw. Oligozoospermie gefunden.

4.6 Zusammenhang zwischen testikulären Graustufenparametern und den spermatologischen Messwerten

Ziel der segmentalen linearen Regressionsanalyse war die Bestimmung potenzieller Grenzwerte der testikulären Graustufenparameter zur Vorhersage der Produktionstauglichkeit von Besamungsebern.

Die Graustufenparameter AUC (ON-Test), GRAD (ON-Test) sowie MIN GV (OFF-Test) wiesen unter Betrachtung der rechten Hoden signifikante Unterschiede zwischen produktionstauglichen und nicht produktionstauglichen Ebern auf (Kapitel 4.5.3). Daher wurden diese Graustufenparameter auch für die folgende Grenzwert-Analyse genutzt. Der linke Hoden wies keine signifikanten Unterschiede bezüglich der Graustufenparameter der produktionstauglichen und nicht produktionstauglichen Eber auf. Als spermatologische Parameter dienten die Spermiengesamtzahl, der logarithmierte Anteil morphologisch normaler Spermien sowie der logarithmierte Anteil motiler Spermien nach 72 h Lagerung und 30 min Inkubation bei 38 °C (Thermoresistenztest = TRT 1) des ersten eingesandten Ejakulates. Die spermatologischen Parameter mussten für die Grenzwert-Analyse die Bedingungen der Normalverteilung erfüllen. Die größte Stichprobe und damit das aussagekräftigste Ergebnis ergaben sich aus der Analyse des ersten Ejakulates der Eber. Es erfolgte eine schrittweise Einteilung des Datensatzes in zwei bis fünf Segmente. Im folgenden Abschnitt wurden nur die auswertbaren Ergebnisse der zwei-segmentalen linearen Regression dargestellt, da die Einteilung in mehr als zwei Segmente keinen weiteren Kenntnisgewinn erbrachte.

Die Datenverteilung für den Graustufenparameter GRAD des rechten Hodens und die Spermiengesamtzahl zum ON-Test stellte sich wie folgt dar (Abbildung 22).

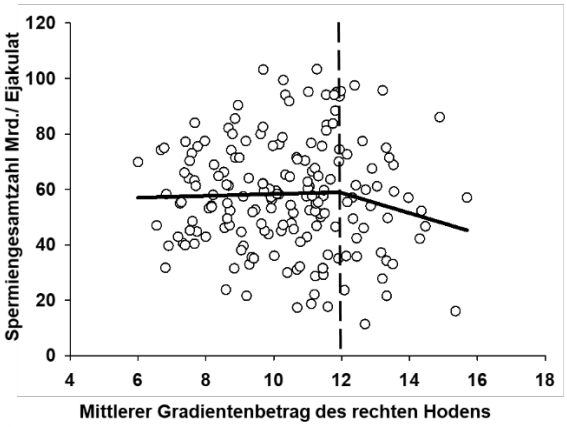

Abbildung 22: Darstellung des Graustufenparameters mittlerer Gradientenbetrag des rechten Hodens von ON-Testebern im Verhältnis zu der Spermiengesamtzahl im Ejakulat (ON-Test: n = 191 Eber)

Für den mittleren Gradientenbetrag des rechten Hodens lag ein Wendepunkt in der Datenverteilung bezüglich der Spermiengesamtzahl im Ejakulat bei GRAD = 12. Ein mittlerer Gradientenbetrag des rechten Hodens von > 12 wurde als tendenziell negativ für die zukünftige Produktionstauglichkeit eines Besamungsebers eingestuft. Für den Graustufenparameter AUC ergaben sich keine aussagekräftigen Umschlagpunkte in der Datenverteilung bezüglich der spermatologischen Parameter.

Für die OFF-Testeber war der Wendepunkt für die Datenverteilung des Graustufenparameters MIN GV des rechten Hodens im Verhältnis zu dem logarithmierten Anteil morphologisch normaler Spermien sowie dem logarithmierten Anteil motiler Spermien nach 72 h Lagerung und 30 min Inkubation bei 38 °C bei MIN GV = 40 bzw. 45.

Die dargestellte Abbildung 23 zeigt die Wendepunkte in den Daten der rechten Hoden der OFF-Testeber.

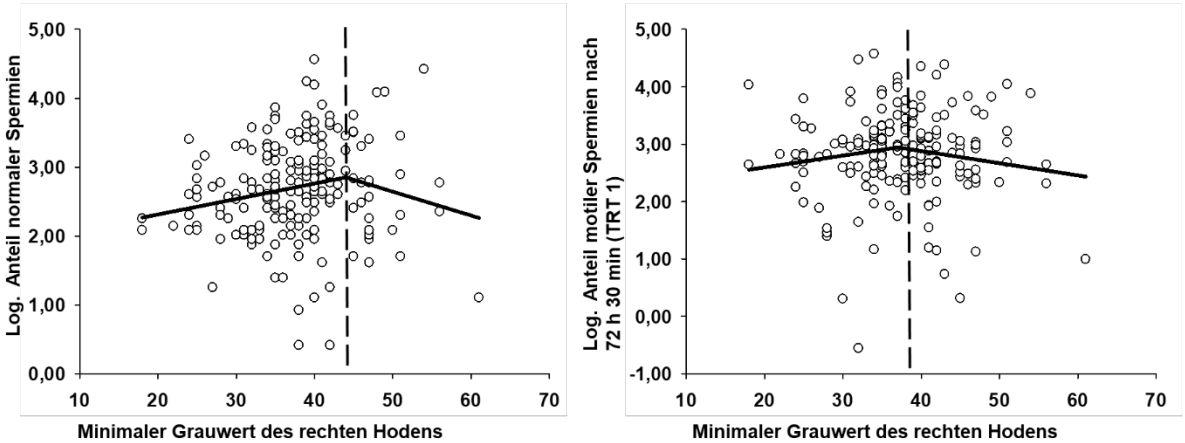

Abbildung 23: Darstellung des Graustufenparameters minimaler Grauwert des rechten Hodens von OFF-Testebern im Verhältnis zu den spermatologischen Parametern logarithmierter (log) Anteil morphologisch normaler Spermien (links) sowie logarithmierter (log) Anteil motiler Spermien nach 72 h Lagerung und 30 min Inkubation bei 38 °C (Thermoresistenztest = TRT 1; rechts) (OFF-Test: n = 205 Eber)

Es zeigte sich ein Datenumbruch bei einem minimalen Grauwert des rechten Hodens zwischen 40 und 45. Ein minimaler Grauwert des rechten Hodens > 40 wurde als tendenziell negativ für die zukünftige Produktionstauglichkeit des Ebers eingestuft.

4.7 Beurteilung der Produktionstauglichkeit mit Hilfe der graustufenanalytischen Grenzwerte

Für die Berechnung der Chance eines Ebers (*Odds-Ratio; OR*), bei Überschreitung der in Kapitel 4.6 definierten graustufenanalytischen Grenzwerte in der Pubertät nicht produktionstauglich zu werden, standen die Daten von 191 ON-Testebern und 205 OFF-Testebern zur Verfügung (Tabelle 16).

Tabelle 16: Darstellung der Chance für einen Eber, bei Überschreitung definierter graustufenanalytischer Grenzwerte des rechten Hodens nicht produktionstauglich zu werden

GS-Parameter	Test	Grenzwert Produktionstauglichkeit		*OR*	KI
		ja	nein		
GRAD	ON	< 12	≥ 12	1,4	0,56-3,32
MIN GV	OFF	< 40	≥ 40	2,3*	1,11-4,73

Graustufenparameter (GS-Parameter): mittlerer Gradientenbetrag (GRAD) sowie minimaler Grauwert (MIN GV), Angabe der *Odds-Ratio* (*OR*) und des 95%-Konfidenzintervalls (KI) (ON-Test: n = 191 Eber, OFF-Test: n = 205 Eber); $P \leq 0,05$

Im ON-Test ergab sich für den Grenzwert GRAD des rechten Hodens ≥ 12 kein signifikant erhöhtes Risiko, in der weiteren Entwicklung nicht produktionstauglich zu werden. Da sich für den Graustufenparameter AUC in Kapitel 4.6 keine klaren Umschlagpunkte bezüglich der spermatologischen Parameter zeigten, wurde für diesen auch keine *Odds-Ratio* bestimmt.

Im OFF-Test diente der Graustufenparameter MIN GV des rechten Hodens der Kalkulation der *Odds-Ratio*. Eber mit einem MIN GV ≥ 40 hatten ein 2,3-fach erhöhtes Risiko, nicht produktionstauglich zu werden.

4.8 Kennzahlen des Herkunftswurfs und Produktionsdaten der Eber

4.8.1 Deskriptive Statistik der Kennzahlen des Herkunftswurfs sowie der Produktionsdaten der Eber

Für die Untersuchung der Kennzahlen des Herkunftswurfs (*Pedigree*-Daten, WICKE 1991) sowie der Produktionsdaten der Eber aus dem ON- und OFF-Test standen vollständige Datensätze von 167 ON-Testebern und 180 OFF-Testebern zur Verfügung. Einleitend erfolgte die Prüfung auf Normalverteilung auf Grundlage der unter 3.8 beschrieben Testverfahren. Die Rückenmuskeldicke erfüllte die Kriterien der Normalverteilung. Durch eine Logarithmierung der übrigen Parameter konnte für das ON- und OFF-Testgewicht eine Normalverteilung erzielt werden. Die Parameter Anzahl lebend geborener Ferkel pro Wurf (LGF / W), Anzahl lebend geborener weiblicher Ferkel pro

Wurf (GWF / W), Anzahl lebend geborener männlicher Ferkel pro Wurf (GMF / W), Anzahl tot geborener Ferkel pro Wurf (TGF / W), Anzahl Mumien pro Wurf (Mumien / W), Parität der Sau, Tageszunahme im Testzeitraum sowie Rückenspeckdicke wiesen auch nach dem Logarithmieren keine Normalverteilung auf. Alle Kennzahlen des Herkunftswurfs und Produktionsdaten wurden im Weiteren nicht-parametrischen Testverfahren unterzogen.

Die Ergebnisse der deskriptiven Datenauswertung der *Pictraq*® Datenbank sind in Tabelle 17 dargestellt.

Tabelle 17: Darstellung der Kennzahlen des Herkunftswurfs sowie der Produktionsdaten der Eber

Parameter	**Min**	**Max**	**Median**	**$Q_{0,25}$-$Q_{0,75}$**	**IQR**
LGF / W	3	14	9	7-10	3
GWF / W	1	9	4	3-4	1
GMF / W	1	8	5	3-6	3
TGF / W	0	8	1	0-2	2
Mumien / W	0	4	0	0-0	0
ON-Testgewicht (kg)	51,0	79,0	63,0	60,0-67,0	7,0
OFF-Testgewicht (kg)	114,0	149,0	129,5	123,0-134,0	11,0
Tageszunahme im Testzeitraum (g / d)	887	1.290	1.032	985-1.095	110
Rückenspeckdicke (mm)	4,0	9,9	5,9	5,3-6,6	1,3
Rückenmuskeldicke (mm)	76,2	106,2	94,2	90,4-98,2	7,8
Parität der Sau	1,0	5,0	2,0	1,3-3,0	1,8

Kennzahlen des Herkunftswurfs: Anzahl lebend geborener Ferkel pro Wurf (LGF / W), Anzahl lebend geborener weiblicher Ferkel pro Wurf (GWF / W), Anzahl lebend geborener männlicher Ferkel pro Wurf (GMF / W), Anzahl tot geborener Ferkel pro Wurf (TGF / W), Anzahl Mumien pro Wurf (Mumien / W) sowie Parität der Sau. Produktionsdaten: ON-Testgewicht, OFF-Testgewicht, Tageszunahme im Testzeitraum, Rückenspeckdicke, Rückenmuskeldicke. Angabe von Minima (Min), Maxima (Max), Median mit erstem und drittem Quartil (Q_{25}-Q_{75}), Interquartilsabstand (*Interquartile range*; IQR); (n = 167 Eber)

4.8.2 Zusammenhang zwischen den Kennzahlen des Herkunftswurfs, den Produktionsdaten und den Graustufenparametern unter Berücksichtigung der Produktionstauglichkeit der Eber

Die Anzahl der Würfe (Parität) der Muttersauen unterschied sich zwischen produktionstauglichen und nicht produktionstauglichen Ebern. Nicht produktionstaugliche Eber stammten signifikant (P = 0,027) häufiger von Sauen mit weniger als zwei Würfen ab als produktionstaugliche Eber (1,93 ± 0,94 *vs.* 2,40 ± 1,01).

Die übrigen Kennzahlen des Herkunftswurfs sowie Produktionsdaten wiesen keine signifikanten Unterschiede zwischen produktionstauglichen und nicht produktionstauglichen Ebern auf.

Die Graustufenparameter GRAD des rechten Hodens (ON-Test) und MIN GV des rechten Hodens (OFF-Test) waren zwischen den Produktionsgruppen signifikant unterschiedlich. Die Betrachtung des linken Hodens ergab keine signifikanten Unterschiede zwischen den Graustufenparametern der produktionstauglichen und nicht produktionstauglichen Eber.

Die genannten Graustufenparameter des rechten Hodens wurden im Zusammenhang mit den Kennzahlen des Herkunftswurfs unter Berücksichtigung der Produktionstauglichkeit in Tabelle 18 dargestellt. Für den Graustufenparameter AUC ergaben sich keine signifikanten Unterschiede bezüglich der Kennzahlen des Herkunftswurfs sowie der Produktionsdaten der Eber.

Tabelle 18: Korrelationskoeffizienten nach Spearman-Rho zwischen den Graustufenparametern des rechten Hodens unter Berücksichtigung des Testtages sowie der Produktionstauglichkeit und den Kennzahlen des Herkunftswurfs

GS-Parameter	Test	Produktions-tauglich	LGF / W	GMF / W	TGF / W
GRAD	ON	ja	-0,02	-0,08	-0,18**
GRAD	ON	nein	-0,24	-0,44*	0,17
MIN GV	OFF	ja	0,09	0,05	0,09
MIN GV	OFF	nein	0,37*	0,14	0,24

Graustufenparameter (GS-Parameter): mittlerer Gradientenbetrag (GRAD), minimaler Grauwert (MIN GV); Kennzahlen des Herkunftswurfs: Anzahl lebend geborener Ferkel je Wurf (LGF / W)), Anzahl lebend geborener männlicher Ferkel je Wurf (GMF / W)), Anzahl tot geborener Ferkel je Wurf (TGF / W) (ON-Test: n = 137 (produktionstaugliche Eber) bzw. n = 30 (nicht produktionstaugliche Eber); OFF-Test: n = 146 (produktionstaugliche Eber) bzw. n = 34 (nicht produktionstaugliche Eber)); *$P \leq 0,05$; **$P \leq 0,01$

Bei produktionstauglichen Ebern korrelierte der Graustufenparameter GRAD des rechten Hodens im ON-Test schwach negativ mit der Anzahl tot geborener Ferkel je Wurf. Bei nicht produktionstauglichen Ebern war im ON-Test ein Anstieg des GRAD des rechten Hodens schwach negativ mit der Anzahl lebend geborener männlicher Ferkel je Wurf korreliert.

Nicht produktionstaugliche Eber, die aus einem Wurf mit einer hohen Anzahl lebend geborener Ferkel stammten, hatten eine schwache positive Korrelation zu dem Graustufenparameter MIN GV.

Die Produktionsdaten der Eber sind in Tabelle 19 in Zusammenhang mit den oben genannten Graustufenparametern sowie unter Berücksichtigung der zukünftigen Produktionstauglichkeit dargestellt.

Tabelle 19: Korrelationskoeffizienten nach Spearman-Rho zwischen den Graustufenparametern des rechten Hodens unter Berücksichtigung des Testtages sowie der Produktionstauglichkeit und den Produktionsdaten der Eber

GS-Parameter	Test	Produktions-tauglich	ON-Test-gewicht (kg)	OFF-Test-gewicht (kg)	Rückenspeck-dicke (mm)
GRAD	ON	ja	0,29**	0,23**	0,03
GRAD	ON	nein	-0,14	-0,13	0,08
MIN GV	OFF	ja	0,03	0,07	-0,21*
MIN GV	OFF	nein	-0,12	0,02	0,24

Graustufenparameter (GS-Parameter): mittlerer Gradientenbetrag (GRAD), minimaler Grauwert (MIN GV) (ON-Test: n = 137 (produktionstaugliche Eber) bzw. n = 30 (nicht produktionstaugliche Eber); OFF-Test: n = 146 (produktionstaugliche Eber) bzw. n = 34 (nicht produktionstaugliche Eber)); $^{*}P \leq 0{,}05$; $^{**}P \leq 0{,}01$

Die Entwicklung des Körpergewichtes zum ON- und OFF-Test zeigte bei produktionstauglichen Ebern einen schwachen positiven Zusammenhang mit dem Graustufenparameter GRAD des rechten Hodens. Im OFF-Test war bei den produktionstauglichen Ebern der Graustufenparameter MIN GV des rechten Hodens schwach negativ mit dem Fettansatz (Rückenspeckdicke) korreliert.

5 Diskussion

Die Selektion von Jungebern in Hinblick auf ihre Eignung zur Erzeugung von Ejakulaten zur künstlichen Besamung (KB) wird aktuell hauptsächlich auf Grundlage der Qualität des gewonnenen Spermas durchgeführt. Jedoch kann ein verbesserter Selektionsprozess potenziell ungeeigneter Eber mittels neuer Methoden zur frühzeitigen Prognose der Fertilitätsleistung für Zuchtunternehmen einen erheblichen Vermarktungsvorteil bedeuten. Der Einkauf von in der Pubertät auf ihre potenzielle Fertilitätskompetenz positiv getesteten Jungebern wäre für Besamungsstationen von großem Interesse. Für eine Kaufentscheidung werden zurzeit hauptsächlich die Exterieur-Beurteilung, genetische Faktoren, Zuchtindizes sowie die subjektive Einschätzung des Einkäufers genutzt. Diese Strategie vernachlässigt die profunde Untersuchung der äußeren Geschlechtsorgane. Dabei ist die physiologische Entwicklung des Hodenparenchyms als Ort der Spermienbildung eine essentielle Voraussetzung für eine prognostisch gute Fertilitätsleistung.

Ziel der vorliegenden Arbeit war es, eine testikuläre Sonographie mit anschließender computergestützter Graustufenanalyse der Schnittbilder innerhalb der Pubertät von Jungebern in Verbindung mit der zukünftigen Eignung des Tieres für die Produktion von Ejakulaten zur KB (Produktionstauglichkeit) zu bringen. Morphologische Veränderungen der Hoden und die mikrostrukturelle Hodenentwicklung der Tiere wurden mit der Qualität der ersten produzierten Ejakulate in Beziehung gesetzt. Kennzahlen des Herkunftswurfs (*Pedigree*) sowie Produktionsparameter des Zuchtunternehmens dienten der erweiterten Beurteilung möglicher auf die Produktionstauglichkeit der Jungeber einwirkender Faktoren.

Zu diesem Zweck erfolgte die andrologische und sonographische Untersuchung von Piétrain-Ebern (Linie 408, *Pig Improvement Company; PIC*) unter standardisierten Bedingungen zu zwei definierten Zeitpunkten. Die männlichen Ferkel wurden zunächst mit einem Alter von 21 d abgesetzt und in einem Brandenburger Zuchtbetrieb aufgezogen. Die erste sonographische Untersuchung der Eber erfolgte mit 100 ± 5 d zusammen mit der primären züchterischen Selektion der PIC (ON-Test; n = 1.653 Eber). Rund 56% der Eber erfüllten die züchterischen Kriterien der sekundären Selektionsstufe mit 170 ± 5 d (OFF-Test, n = 925 Eber) und wurden der zweiten Sonographie unterzogen. Mittels der Bildanalysesoftware erfolgte aus den Hodenschnittbildern die Bestimmung der eindimensionalen Graustufenparameter maximaler Grauwert (MAX

GV), minimaler Grauwert (MIN GV), mittlerer Grauwert (MEAN GV), Standardabweichung des mittleren Grauwertes (STD DEV), Heterogenität (HET), normalisierte Graustufenhistogrammbreite auf 5% Niveau (NGHW 5%), Fläche unterhalb des normalisierten Histogramms (AUC) sowie der mehrdimensionalen Graustufenparameter mittlerer Gradientenbetrag (GRAD) und mittlerer Kontrast (CON). Zusätzlich wurde ein Messwert zur Berechnung der Hodenbreite bestimmt. Die Kalkulation des Hodenvolumens beider Altersgruppen erfolgte modifiziert nach YOUNG et al. (1986). Die Quantität und Qualität von 2 bis 5 Ejakulaten der an drei deutsche Besamungsorganisationen verkauften Eber (n = 218) wurden im spermatologischen Referenzlabor des Instituts für Fortpflanzung landwirtschaftlicher Nutztiere Schönow e.V. untersucht. Es erfolgte die Erhebung der Parameter Spermienkonzentration im nativen Ejakulat, Ejakulatvolumen, Spermiengesamtzahl, Anteil morphologisch normaler Spermien, Anteil motiler Spermien nach 24 und 48 h Lagerung sowie nach 72 h Lagerung und 30 bzw. 300 min Inkubation bei 38 °C (Thermoresistenz). Die spermatologischen Parameter wurden mittels der Referenzwerte der Richtlinie des Bundesverbandes für Rind und Schwein e.V. bewertet. Die Vergabe einer Bewertungszahl (BWZ) zwischen 1 und 8 diente der Kategorisierung der Eber anhand des Zielkriteriums zweier tauglicher innerhalb von maximal fünf, zeitlich aufeinander folgend gewonnenen, Ejakulaten.

Die Untersuchungen zur Reproduzierbarkeit der sonographischen Messungen ergaben für die kalkulierten eindimensionalen Graustufenparameter eine insgesamt gute Wiederholbarkeit ($r_s \geq 0{,}78$). Im zweiten Untersuchungsgang könnten Abweichungen in den Messergebnissen der Graustufenparameter durch eine geringfügige Parallelverschiebung des Schallkopfs und den Anschnitt einer der ersten nicht identischen Gewebeebene entstanden sein. Die eindimensionalen Graustufenparameter scheinen über einen solchen Parenchym-Abschnitt hinweg weitestgehend konstant zu bleiben. Diese Beobachtung, die sich in hohen *Intra-Class*-Korrelationskoeffizienten innerhalb der Doppelmessungen widerspiegelte, wurde durch die Ergebnisse von LIGNER (2009) bestätigt. Diese beobachtete für den eindimensionalen Graustufenparameter mittlerer Grauwert innerhalb des Hodenparenchyms von Bullen eine sehr gute Wiederholbarkeit. Die moderate Reproduzierbarkeit des mehrdimensionalen Graustufenparameters GRAD könnte dadurch erklärt werden, dass das Verteilungsmuster der Grauwerte zwischen verschiedenen Pixeln bei Untersuchung zweier paralleler Gewebeebenen trotz eines geringen Abstands der Schnittbilder in der Dimension weniger Millimeter abweicht. Die Erklärung wäre ebenso auf den mehrdimensionalen Graustu-

fenparameter CON anzuwenden, der einen niedrigen *Intra-Class*-Korrelationskoeffizienten (r_s = 0,30) zwischen den Doppelmessungen aufwies. Der CON zeigte bei LIGNER (2009) zudem eine gewisse Variabilität innerhalb von Mehrfachauswertungen der Schnittbilder von Bullenhoden. Diese führte ihr Ergebnis auf eine höhere Sensibilität des Graustufenparameters gegenüber externen Einflussfaktoren zurück. Daher wurde der CON in der vorliegenden Arbeit nicht berücksichtigt.

Die sonographisch darstellbare Dynamik der Hodenentwicklung in der Pubertät ist in aktuellen Studien an Bullen (LIGNER 2009; BRITO et al. 2012) und Hengsten (POZOR et al. 2017) beschrieben worden. Bei Bullen nahm die Echogenität während der sexuellen Entwicklung (4. bis 18. Lebensmonat) zu. Diese Beobachtung hing laut der Arbeitsgruppe von BRITO (2012) eng mit der Initiation der Spermatogenese zusammen. Nach Vollendung der Pubertät blieben die Echogenität und damit der Aufbau des Hodenparenchyms konstant. LIGNER (2009) detektierte zwischen dem 12. und 15. Lebensmonat von Jungbullen einen Abfall des mittleren Grauwertes. Der mittlere Gradientenbetrag sowie die Homogenität des Hodenparenchyms blieben dem gegenüber konstant. Der von BRITO et al. (2012) beim Bullen beschriebene Anstieg der Echogenität konnte innerhalb der vorliegenden Studie zwischen den testikulären Schnittbildern der Eber am 100. und 170. Lebenstag nachvollzogen werden. Dieser Anstieg ist auf ein vermehrtes Vorkommen höherer (hellerer) Graustufen im Hodengewebe zurückzuführen. Beim Hengst stiegen der mittlere Grauwert und die Standardabweichung des mittleren Grauwertes im ersten Lebensjahr an, um im weiteren Verlauf konstant zu bleiben. Diese Entwicklung erfolgte der Arbeitsgruppe von POZOR (2017) zufolge parallel zu der der *Tubuli seminiferi.* Auch bei den Ebern der vorliegenden Studie war ein signifikanter Anstieg des MEAN GV sowie der STD DEV zwischen dem 100. und 170. Lebenstag zu verzeichnen. Die geringere Stichprobenzahl (n = 20 Bullen) von LIGNER könnte zu den abweichenden Ergebnissen bezüglich der Graufärbung und Homogenität des Hodenparenchyms bei den Jungbullen gegenüber der umfassenderen Datenlage bei BRITO (n = 152 Bullen) beigetragen haben. Die abweichenden Ergebnisse von LIGNER (2009) könnten sich auch auf entwicklungsbedingte Unterschiede in der Differenzierung des Hodenparenchyms zurückführen lassen. Bei potenziellen Folgeuntersuchungen über den 15. Lebensmonat hinaus erscheint es möglich, dass sich die Graustufenparameter der von LIGNER (2009) untersuchten Bullen an diejenigen der Studienpopulation von BRITO et al. (2012) angleichen würden.

Das Hodenvolumen bei den Studienebern stieg zwischen ON-Test (links: 22 ± 11 ml bzw. rechts: 23 ± 11 ml) und OFF-Test (links: 159 ± 60 ml bzw. rechts: 174 ± 64 ml)

signifikant an. In einer Studie der Arbeitsgruppe von CLARK (2003) ergab sich eine positive Korrelation zwischen dem Hodenvolumen adulter Eber mit der Spermiengesamtzahl. Zudem stellte sich der linke Hoden in geringem Maße (< 0,5 cm) größer als das rechte Organ dar. In der vorliegenden Studienpopulation der OFF-Testeber war der rechte Hoden signifikant größer als der linke. Im Alter von 170 d scheint ein Entwicklungsabschnitt vorzuliegen, in dem der rechte Hoden in der Studienpopulation einen Wachstumsfortschritt gegenüber dem linken aufweist. Alle Eber in der Studie von CLARK et al. (2003) waren älter als 6 Monate. Bei adulten Ebern scheint es möglich, dass sich der Wachstumsfortschritt des rechten Hodens durch ein kompensatorisches Wachstum des linken Hodens relativiert bzw. umkehrt.

In aktuellen und älteren Studien lassen die Ergebnisse der testikulären Sonographie des linken und rechten Hodens die Schlussfolgerung zu, dass die beiden Organe sich bei Tieren einer Altersgruppe nicht signifikant unterscheiden und daher für die Auswertung der Graustufenparameter Mittelwerte genutzt werden können (GIFFIN et al. 2009; AHMADI et al. 2012). Die Ergebnisse der vorliegenden Studie weisen deutlich darauf hin, dass es signifikante Unterschiede zwischen den Graustufenparametern des linken und rechten Hodens der Tiere einer Altersgruppe gibt. Diese bleiben auch nach Einteilung der Eber hinsichtlich der Produktionstauglichkeit bestehen. Diese inter-testikuläre Variabilität der Graustufenparameter scheint die Untersuchung nur eines Hodens repräsentativ für die Geschlechtsgesundheit sowie die prognostische Spermatogenese-Fähigkeit des Jungebers auszuschließen. Gleichzeitig sollten die gemessenen Graustufenparameter aus der Messregion des linken und rechten Hodens eines Tieres aufgrund dieser Abweichungen nicht gemittelt werden. Eine eher sprunghaft erfolgende testikuläre Entwicklung könnte ursächlich für die Varianz der Graustufenparameter beider Hoden sein. Es scheint, als müsse jeder Hoden für sich betrachtet werden, um begründete Aussagen über die prognostische Eignung als Zuchteber stellen zu können. Möglich bleibt, dass die Messabweichungen der Graustufenparameter zu diesem sehr frühen Untersuchungszeitfenster der pubertären Entwicklung zu einem späteren Zeitpunkt nicht mehr nachvollziehbar sind.

Auch innerhalb eines Hodens verhielten sich nicht alle Graustufenparameter konstant über das untersuchte Parenchym. Dies zeigte sich in der Auswertung verschiedener Schnittbilder sowohl in den Populationen der Eber einer Altersgruppe als auch nach Einteilung dieser Tiere hinsichtlich der zukünftigen Produktionstauglichkeit. Einige Parameter scheinen empfindlicher gegenüber einem Wechsel der Schnittebene zu sein als andere. Alle Graustufenparameter des linken Hodens verhielten sich im ON-Test

konstant über die Schnittbilder. Der rechte Hoden zeigte im ON-Test signifikante Unterschiede zwischen den Schnittbildern eines Hodens für die Graustufenparameter STD DEV, HET sowie NGHW 5%. Diese Parameter scheinen aussagekräftig für die Homogenität oder Heterogenität eines Gewebes zu sein. Unterschiede zwischen den Schnittbildern deuten darauf hin, dass innerhalb des Hodens die pubertäre Gewebedifferenzierung nicht einheitlich verläuft. Tierindividuelle Entwicklungsunterschiede könnten eine Ursache für diese Beobachtung sein. Der mehrdimensionale Graustufenparameter GRAD scheint aufgrund seiner geringen Variabilität zwischen den Schnittbildern eines Hodens ein verlässliches Abbild des testikulären zellulären Aufbaus zu bieten. Im OFF-Test waren bei beiden Hoden die Graustufenparameter MAX GV, MEAN GV, STD DEV, HET und NGHW 5% zwischen den Schnittbildern der jeweiligen Seite verschieden. Das Hodenparenchym dieser Tiere ist höher differenziert als bei den ON-Testebern, jedoch noch nicht vollständig ausgereift. Dies würde die Variabilität der Streuungsindikatoren STD DEV, HET sowie NGHW 5% erklären. Die Tatsache, dass bei den OFF-Testebern auch die eindimensionalen Graustufenparameter MAX GV und MEAN GV eine Variabilität zwischen den Schnittbildern aufwiesen, kann aus diesem Ansatz heraus nicht geklärt werden. Auffällig ist, dass im OFF-Test die intra-testikulären Unterschiede stets zwischen verschiedenen longitudinalen Schnittbildern und dem Transversalschnittbild auftraten. Es erscheint die Schlussfolgerung naheliegend, dass im OFF-Test für die genannten Graustufenparameter die longitudinalen Schnittbilder miteinander vergleichbar sind, aber nicht die longitudinalen mit den transversalen Schnittbildern.

Für die vorliegende Studie wurden die Graustufenparameter nicht berücksichtigt, die eine signifikante Variabilität zwischen den Schnittbildern eines Hodens zeigten. In der Literatur finden sich keine Studien, die die inter- und intra-testikuläre Variabilität der Graustufenparameter beschreiben. HÖHNE (2002) fasste beispielsweise gleiche Graustufenparameter aus neun Messregionen eines *caninen* Hodens zu einem Gesamtwert für das Organ zusammen. Das Vorkommen der beobachteten Variabilität der Messergebnisse der Graustufenparameter mag in dem für die vorliegende Studie genutzten Hochfrequenzultraschall mit einer Frequenz von 12 MHz für die Untersuchung der ON-Testeber und 10 MHz für die OFF-Testeber begründet sein. Generell werden in der Literatur für die Untersuchung der Hoden verschiedener Spezies Frequenzen von 5 MHz bis 7,5 MHz für die testikuläre Sonographie angegeben (HÖHNE 2002; AHMADI et al. 2012; POZOR et al. 2017). Mit einer Frequenz von 7,5 MHz beobachten ELBAZ und Kollegen (2018), dass sich die visuell beurteilte Echogenität der paarigen

akzessorischen Geschlechtsdrüsen innerhalb desselben Hengstes unterscheidet. Eine höhere Frequenz kann zusammen mit einer an das zu untersuchende Organ angepassten Eindringtiefe eine höhere Auflösung des Gewebes mit einer exakten Differenzierung der Graustufen benachbarter Pixel ermöglichen. Durch die hohe Auflösung der testikulären Gewebedarstellung erscheint es denkbar, dass lokale Unterschiede in der Zusammensetzung des Hodenparenchyms von Jungebern in der Pubertät erstmalig dargestellt werden konnten. Gleichzeitig kann eine erhöhte Sensitivität der testikulären Graustufenanalyse gegenüber externen Einflüssen möglich sein.

Die Einführung der Bewertungszahl (BWZ) diente innerhalb der vorliegenden Studie der Differenzierung verschiedener potenzieller Fertilitätslevel der Eber. Eine Gruppierung der Tiere anhand ihrer Produktionstauglichkeit spiegelte zudem die Realität in der Praxis wider. Eber mit einer BWZ zwischen 1 und 5 wurden als produktionstauglich, Tiere mit einer BWZ zwischen 6 und 8 als nicht produktionstauglich klassifiziert. Eine wiederholt unzureichende Ejakulatqualität bedeutete für den Jungeber eine mangelnde Eignung für den Einsatz in der Produktion von Ejakulaten zur künstlichen Besamung.

Die Graustufenparameter AUC und GRAD des rechten Hodens waren bei produktionstauglichen Ebern im ON-Test signifikant niedriger als bei nicht produktionstauglichen Ebern. Im OFF-Test zeigte sich ein signifikanter Unterschied im MIN GV des rechten Hodens zwischen den beiden Produktionsgruppen. Produktionstaugliche Eber wiesen für den MIN GV signifikant niedrigere Werte auf als nicht produktionstaugliche Tiere. Alle beobachteten Unterschiede zwischen den Produktionsgruppen blieben auf die rechten Hoden beschränkt, während die linken Hoden keine signifikanten Unterschiede zwischen den genannten Gruppen in ON- und OFF-Test aufwiesen. Eine mögliche Ursache für diese Lateralität der Ergebnisse könnte in der Hodenentwicklung und -differenzierung begründet sein.

Die testikuläre Differenzierung wird durch das auf dem Y-Chromosom liegende Gen SRY bestimmt. Die Abwesenheit des Y-Chromosoms und damit auch des funktionellen SRY-Gens bei weiblichen Individuen hat die Ausbildung von Ovarien zur Folge (GUBBAY et al. 1990). Hoden und Ovarien entstehen aus derselben Gonadenanlage. Der Hodenabstieg erfolgt bei Menschen und Schweinen innerhalb der Fetalperiode und ist bis zur Geburt abgeschlossen. Es scheint möglich, dass bei einem asymmetrischen Hodenabstieg der zuerst absteigende Hoden einen Entwicklungsvorsprung gegenüber dem in der Bauchhöhle verbleibenden Organ zeigt. In der Literatur wiesen 5,5

bis 17% der humanen Föten einen asymmetrischen Hodenabstieg auf (HEYNS 1987; FAVORITO u. SAMPAIO 2014). Die genannten Autoren widersprechen sich allerdings in der Reihenfolge des Hodenabstiegs. HEYNS (1987) zufolge stieg bei 70% der menschlichen Föten zunächst der linke Hoden ab. In einer aktuelleren Studie zeigte der rechte Hoden in fünf von neun Fällen einen Migrationsvorsprung gegenüber dem linken Organ (FAVORITO u. SAMPAIO 2014). Da der Hodenabstieg bei dem Großteil der *humanen* Föten synchron verlief, scheint sich eine konstante Manifestation von graustufenanalytischen Veränderungen im rechten Hoden insgesamt nicht vollständig durch einen möglichen Entwicklungsunterschied des spermatogenen Gewebes zu erklären. Zudem müssten sich diese perinatalen Entwicklungsunterschiede der Hoden bis in die Pubertät fortsetzten.

Grundsätzlich kann für die abweichenden Befunde des linken und rechten Hodens auch eine asynchrone Blutversorgung ursächlich in Frage kommen. Beim Menschen ist diese ausführlich beschrieben (SAYPOL 1981). Allerdings verläuft die arterielle und venöse Blutgefäßversorgung der Hoden, der samenableitenden Wege sowie der paarigen akzessorischen Geschlechtsdrüsen bei Ebern synchron zwischen den Körperhälften (NICKEL et al. 2005). Blut kann ein Medium für Mikroorganismen und Endotoxine darstellen. Eine asynchrone Blutversorgung als Ursache für eine hodenabhängig unterschiedliche Sensibilität für den Einfluss von Pathogenen scheint nach aktuellem Stand der Wissenschaft beim Eber nicht vorzuliegen.

Ein vielversprechender Erklärungsansatz für die hodenabhängig divergierenden Befunde zwischen produktionstauglichen und nicht produktionstauglichen Ebern ist die asynchrone Innervation paariger endokriner Drüsen, wie von GERENDAI et al. (1997, 2001; 2005) umfassend diskutiert. Das zentrale Nervensystem moduliert bereits die Hypothalamusfunktion in Abhängigkeit des Ovars, von dem das *afferente* Signal ausgeht (DOMÍNGUEZ et al. 2003). Der asymmetrisch aufgebaute Hypothalamus drückt dies in einer Anpassung der GnRH-Pulse und damit der Sekretion von FSH und LH aus. Die Ovarien zeigen unterschiedliche Reaktionen auf den hormonellen Einfluss. Diese liegen in einer seitenabhängig abweichenden Dichte des *Plexus ovaricus* begründet. Das vegetative Nervensystem reguliert also zusätzlich zur hormonellen Steuerung die Gonadenfunktion. Die Freisetzung von Noradrenalin in die Zellzwischenräume des Ovars hängt von der Dichte des neuronalen Netzes ab. Noradrenalin hat einen Einfluss auf das Follikelwachstum, die -differenzierung sowie auf die pulsatile Freisetzung von Hormonen aus dem Ovar bei weiblichen Rindern (KOTWICA et al. 1994). Nach der Entfernung des linken Ovars bei Ratten waren erhöhte Serum-

Testosteronspiegel die Folge, während Estradiol abfiel (BARCO et al. 2003). Entfernte man das rechte Ovar, so blieben die Hormonspiegel konstant. Die asynchrone Ausprägung des vegetativen Nervensystems kann also für eine unterschiedliche Funktionalität beider Ovarien verantwortlich sein. Der Beweis einer ZNS-Gonaden-ZNS-Achse für das Ovar von Ratten wurde bereits erbracht (GERENDAI et al. 2005). Der jeweilige *Nervus vagus* sorgt hier letztendlich für ein seitenabhängiges Feedback vom Ovar zum zentralen Nervensystem.

Diese asynchrone vegetative Innervation wurde von GERENDAI et al. (2005) auch für die Hoden verschiedener Spezies diskutiert. Der linke Hoden scheint bei Männern allgemein sensibler für Pathologien wie eine *Varikozele testis* zu sein (SAYPOL 1981). Diese Beobachtung kann nicht ohne weiteres auf den Eber übertragen werden, da beim Mann die venöse Drainage der Hoden im Gegensatz zum Schwein seitenabhängig unterschiedlich ist. Der *Nervus vagus* scheint auch beim männlichen Individuum für eine asymmetrische Exkretion von LH und FSH verantwortlich zu sein. Der rechte Hoden von Ratten hatte eine größere Testosteronbildungsfähigkeit gegenüber dem linken Organ (FRANKEL et al. 1989; TURNER et al. 1990). Durch die stärkere Innervation kann sich der rechte Hoden in der Testosterongesamtbilanz deutlicher bemerkbar machen. Bei einem pathologischen Ereignis erscheint jedoch auch eine höhere Sensibilität des rechten Hodens möglich. Dies würde die Unterschiede in den Graustufenparametern erklären, die sich zwischen den produktionstauglichen und nicht produktionstauglichen Ebern ausschließlich im rechten Hoden nachweisen ließen.

Es bleibt zu erwägen, ob das testikuläre Untersuchungsschema einen Grund für seitenabhängig variierende Ergebnisse darstellen kann. Bei der sonographischen Untersuchung erfolgte zwischen dem Übergang vom linken zum rechten Hoden ein Wechsel der untersuchenden Hand. Der Schallkopf wurde am linken Hoden stets mit der linken Hand geführt, während die Untersuchung des rechten Hodens rechtshändig erfolgte. Möglicherweise ist durch die Rechtshändigkeit der Untersucherin ein unterschiedlicher Ankopplungsdruck auf den jeweiligen Hoden ausgeübt worden.

Nicht produktionstaugliche Eber zeigten im ON-Test in der Graustufenanalyse signifikant erhöhte Werte für die Graustufenparameter AUC und GRAD des rechten Hodens. Die AUC beschreibt die Fläche unter der Kurve des auf den häufigsten Grauwert normalisierten Graustufenhistogramms. Diese kann bei unterschiedlichen Graustufenverteilungen (Kurvenformen) gleich groß ausfallen und scheint daher für die Einteilung der Eber hinsichtlich ihrer testikulären Spermienproduktionskapazität nur begrenzt

nutzbar. Der signifikante Anstieg des Graustufenparameters GRAD bei den nicht produktionstauglichen Ebern weist darauf hin, dass die Grauwertunterschiede zwischen den benachbarten Pixeln größer werden. Daraus lässt sich eine zunehmende Inhomogenität des testikulären Aufbaus folgern. Als Hypothese könnte eine solche Unregelmäßigkeit auf eine subklinische Entzündung zurückzuführen sein. In der Literatur ist eine subklinische Entzündung unter graustufenanalytischen Aspekten bisher nicht untersucht worden. In den Eberstationen unterblieb die weiterführende pathologische Diagnostik der Hoden der nicht produktionstauglichen Eber, sodass keine definitiven Rückschlüsse von graustufenanalytischen Ergebnissen auf testikuläre Pathologien gezogen werden können.

Nicht produktionstaugliche Eber verzeichneten im Vergleich zu den produktionstauglichen Tieren im OFF-Test einen Anstieg des Graustufenparameters MIN GV. Dieser Parameter kann den gesteigerten Anteil an anechogener Flüssigkeit im Hodenparenchym widerspiegeln. Die Flüssigkeit könnte das Exsudat einer subklinischen Entzündung sein. Diese kann zu Schädigungen des Hodenparenchyms führen. Eine Degeneration des testikulären Funktionsgewebes korrelierte in einer Studie von MAZEIKA et al. (2012) bei adulten Besamungsebern (Alter: 35 ± 11 Monate; n = 23) negativ mit dem Prozentsatz motiler Spermien sowie der Anzahl morphologisch normaler Spermien im Ejakulat. Es scheint denkbar, dass solche testikulären Mikroläsionen bereits beim Jungeber eine Rolle spielen und Auswirkungen auf die Produktionstauglichkeit der Tiere haben.

Im Folgenden wurde untersucht, ob mittels erstmalig definierter graustufenanalytischer Grenzwerte für die testikulären Graustufenparameter eine Aussage darüber getroffen werden kann, ob ein Eber mit 100 ± 5 bzw. 170 ± 5 LT zukünftig für die Produktion von Ejakulaten zur künstlichen Besamung geeignet sein wird. Eine segmentale lineare Regression sollte dem Aufzeigen möglicher Wendepunkte in den Datensätzen dienen. Diese können auf Grenzwerte zwischen zwei Testgruppen hinweisen. Die Ergebnisse der Graustufenanalyse von produktionstauglichen und nicht produktionstauglichen Ebern bedingten, dass für die Regressionsanalyse ausschließlich die Graustufenparameter des rechten Hodens berücksichtigt werden konnten. Für die Graustufenparameter GRAD des rechten Hodens im ON-Test sowie MIN GV des rechten Hodens im OFF-Test zeigten die Daten in Bezug auf die spermatologischen Parameter Spermiengesamtzahl, logarithmierter Anteil morphologisch normaler Spermien sowie logarithmierter Anteil motiler Spermien nach 72 h Lagerung und 30 min Inkubation bei 38 °C (Thermoresistenztest 1) Umbrüche zwischen den Regressionssegmenten. Diese

stimmten mit den signifikant unterschiedlichen Ergebnissen für die jeweiligen Graustufenparameter des ON- und OFF-Tests unter Einbeziehung der Produktionstauglichkeit überein. So ergab sich im ON-Test unter Berücksichtigung des rechten Hodens ein Grenzwert von GRAD = 12. Im OFF-Test diente für den rechten Hoden ein MIN GV = 40 als Grenzwert zwischen produktionstauglichen und nicht produktionstauglichen Ebern. Diese vorläufigen Grenzwerte können der Praxis als mögliche Entscheidungshilfe für die Selektion von Jungebern in der Pubertät dienen. Sie sollten jedoch stets in Zusammenhang mit weiteren Selektionskriterien betrachtet werden, da die Stichprobe für eine absolute Grenzwertbildung anhand der Graustufenparameter als zu gering einzuschätzen ist. Zudem gab es eine gewisse Schnittmenge zwischen den produktionstauglichen und nicht produktionstauglichen Ebern hinsichtlich der einzelnen Graustufenparameter.

Im OFF-Test war das Risiko, ein nicht produktionstauglicher Eber zu werden, 2,3-fach erhöht für Tiere, die einen MIN GV des rechten Hodens ≥ 40 aufwiesen. Mit 21 (Ergebnis oberhalb des Grenzwertes für MIN GV des rechten Hodens) bzw. 16 (Ergebnis unterhalb des Grenzwertes für MIN GV des rechten Hodens) Ebern waren hier die Gruppengrößen der nicht produktionstauglichen Eber als aussagekräftig einzuschätzen. KLEVE-FELD (2014) wies in seiner Arbeit ein 11-bis 17-fach erhöhtes Risiko für Eber mit abweichenden andrologischen Organbefunden nach, eine Dysspermie zu entwickeln. Für die Hoden schränkte KLEVE-FELD die Aussagekraft seiner Ergebnisse insofern ein, als dass die Stichprobengrößen der Eber mit abweichenden spermatologischen und andrologischen Befunden konstant unter zehn Ebern blieb. Eine von KLEVE-FELD (2014) ermittelte *Odds-Ratio* von OR = 2,4 für das Ereignis, bei pathologisch veränderten Samensträngen eine Pathospermie zu entwickeln, erschien aufgrund der größeren Stichprobe verlässlicher und bewegte sich im Rahmen der in dieser Studie gefundenen Chancen. Die in der vorliegenden Studie durchgeführte objektive sonographische Befunderhebung kann zudem eine höhere Feinabstufung testikulärer Befunde aufweisen als eine palpatorische Diagnostik allein. Daher sollten beide Untersuchungsmethoden kombiniert angewendet werden. Ein erhöhtes Risiko im OFF-Test, bei Überschreitung des definierten Grenzwertes für den Graustufenparameter MIN GV des rechten Hodens nicht produktionstauglich zu werden, könnte sich durch den relativ kurzen zeitlichen Abstand und damit den engen Zusammenhang zwischen den Hodenbefunden des OFF-Tests und den ersten untersuchten Ejakulaten erklären lassen.

Die eindimensionalen Graustufenparameter MAX GV, MEAN GV und STD DEV wurden in der Literatur mit physiologischen und pathologischen Veränderungen im testikulären Parenchym sowie der aktuellen und zukünftigen Spermaqualität in Zusammenhang gebracht (HÖHNE 2002; AHMADI et al. 2012; BRITO et al. 2012; MOXON et al. 2015; ENGLAND et al. 2017). Die vorliegende Studie fand keine signifikanten Unterschiede der genannten Graustufenparameter zwischen produktionstauglichen und nicht produktionstauglichen Ebern. Bei der Berechnung der eindimensionalen Graustufenparameter wird die räumliche Verteilung der Pixel nicht berücksichtigt. So können laut HERMES (1998) verschieden aufgebaute Gewebe dieselben eindimensionalen Charakteristika aufweisen. Die prozentualen Häufigkeiten der Graustufen wären also identisch, nicht aber ihre räumliche Verteilung im Gewebe. Ob ein vermehrtes Vorkommen von niedrigen Grauwerten einer guten Spermatogenesefähigkeit (entsprechend flüssigkeitsgefüllten *Tubuli seminiferi*) (OMER et al. 2012) oder dem Vorkommen einer großen flüssigkeitsgefüllten Zyste (ABDULWAHED et al. 2013) mit möglicher negativer Wirkung auf die Spermatogenese zuzuschreiben ist, kann durch die Betrachtung eindimensionaler Graustufenparameter nicht unterschieden werden. Unter diesem Gesichtspunkt muss die absolute Aussagekraft der eindimensionalen Graustufenparameter über die Funktionsfähigkeit des Hodens vorsichtig betrachtet werden.

Tierspezifische Einflussfaktoren auf die Intaktheit beider Hoden sind der Gesundheitsstatus des Tieres und das Alter. Fieberhafte Allgemeinerkrankungen können die Libido eines Tieres und damit das Produktionsvermögen von Ejakulaten beeinträchtigen (KOENEN et al. 1996). Schmerzhafte Erkrankungen des Bewegungsapparates sind beim Jungeber schon seit Ende der 1970er Jahre beschrieben worden und können Einfluss auf das Sprungvermögen der Tiere zu haben (REILAND 1978a, b; CARLSON et al. 1989). Auch pathologische Veränderungen des scrotalen Inhaltes können sich in einer Dysspermie ausdrücken. KLEVE-FELD (2014) bringt in seiner Arbeit eine palpatorisch diagnostizierte *porcine Varikozele testis* mit einem erhöhten Risiko für eine *Teratozoospermie* sowie Membranschäden der Spermien in Zusammenhang.

Das Erreichen eines gewissen Alters scheint beim Eber Einfluss auf die Spermaqualität zu haben. Zwischen 18 und 30 Lebensmonaten bleibt der Anteil morphologisch abnormaler Spermien stabil (ŠERNIENE et al. 2002). Jedoch geht mit weiterem Altersanstieg (> 30 Lebensmonate) eine signifikant größere Inzidenz ($P \leq 0{,}01$) einer *Pathospermie* einher. Gleichzeitig sinkt die Lebensfähigkeit der *porcinen* Spermien ($P \leq 0{,}01$).

Die Darstellung von Organpathologien mittels der Graustufenanalyse ist insgesamt in der Wissenschaft etabliert. In der Humanmedizin spiegelten sich pathologische Veränderungen der Leber, der Gefäße und des Uterus in der Graustufenanalyse des jeweiligen Organs wider (GONÇALVES et al. 2004; LEE et al. 2006; SANTOS FILHO et al. 2010). Hunde mit künstlich induziertem Myokardinfarkt zeigten aufgrund der entstehenden Ischämie vermehrt helle Graustufen, die noch Wochen später als Indikator der Gewebeschädigung nachweisbar sind (TAK et al. 1992). In der Pränatal-Diagnostik liefert die Graustufenanalyse fetaler Organe wertvolle Hinweise auf die Gesundheit des ungeborenen Kindes (SERIZAWA u. MAEDA 2010; REIß 2013). Auch konnte das biologische Verhalten von Neoplasien mittels der Graustufenanalyse charakterisiert werden (ITO et al. 2007). Bei Rüden und Bullen gelang der Beweis, dass testikuläre Graustufen und die Spermaquantität sowie -qualität in Zusammenhang stehen (ARTEAGA et al. 2005; MOXON et al. 2015) und sich bei pathologischen Veränderungen wechselseitig beeinflussen. Pathologien der Hoden und samenableitenden Organe können sich also in der Graustufenanalyse des testikulären Parenchyms widerspiegeln. HÖHNE (2002) konnte die Verbindung zwischen Graustufenparametern des Hodens bei Rüden mit Normo-, Dys- sowie Pathospermie allerdings nicht bestätigen. In ihrer Studie wurde die Bildanalyse mit zuvor auf einer Super-Videoheimsystem-Videokassette (S-VHS) gespeicherten Schnittbildern durchgeführt. Diese Speicherform geht mit einem Auflösungsverlust und damit mit einem verringerten Informationsgehalt der Bilder einher. Zudem ist die verwendete Frequenz von 7,5 MHz eventuell als zu gering für eine ausreichende Feinauflösung der *caninen* Hoden zu bewerten. Die in der Studie von HÖHNE (2002) genutzte *Fingertip*-Sonde könnte zusätzlich für Bewegungsartefakte bei der Bilderstellung verantwortlich sein.

Die Graustufenanalyse von Geweben ist also einer gewissen Fehleranfälligkeit unterworfen. Um den Einfluss von technischen Artefakten zu verringern bzw. auszuschließen, kann sich eine Anpassung der Position der Messregion innerhalb eines Ultraschallbildes eignen. Die Positionierung verschiedener Messregionen, wie unter Kapitel 4.4.1 beschrieben, diente der Untersuchung der Fragestellung, in welchem Umfang der applizierte Ankopplungsdruck die Graustufenparameter verändert und ob die Positionierung der Messregion im testikulären Parenchym diesen Einfluss minimieren kann. Gleichzeitig sollte der Einfluss einer Schallreduktion durch das *Mediastinum testis* auf die computergestützte Graustufenanalyse abgeschätzt werden. Zur Quantifizierung des Druckeinflusses in verschiedenen Messbezirken innerhalb eines Schnitt-

bildes diente der Vergleich der Ergebnisse der eindimensionalen Graustufenparameter MAX GV, MIN GV und MEAN GV. STD DEV und HET wurden als Maß für die Streuung der Graustufen innerhalb der Messregion ausgewertet.

Schallkopfnah zeigte sich in der Fallstudie die Messregion ROI 1 mit den niedrigsten eindimensionalen Grauwerten sowie den höchsten Werten für die streuungsassoziierten Graustufenparameter. Diese Ergebnisse könnten eine mögliche Kompression des Gewebes durch die schallkopfführende Hand belegen. Aus anatomischer Sicht ist im Randbereich des testikulären Parenchyms kein abweichender Aufbau zu erwarten, der eine Schalldämpfung in dem beobachteten Ausmaß erklären könnte. Die Streuung der Graustufen könnte durch das Verhältnis der beim Schwein stark ausgeprägten *Septulae testis* zu den *Tubuli seminiferi* begründet sein. Eine auf den Hoden wirkende Kompression kann sich auf die flüssigkeitsgefüllten Samenkanälchen stärker auswirken als auf die festen bindegewebigen Septen. Die schallkopfferne Messregion ROI 3 schien vom Ankopplungsdruck nicht beeinflusst zu werden, wohl aber von den sonographischen Eigenschaften des *Mediastinum testis*. Die Graustufenparameter MAX GV und MEAN GV nahmen geringere Werte als in Messregion ROI 2 an, stellten sich jedoch größer als in Messregion ROI 1 dar. Der Graustufenparameter MIN GV stellte hier eine Ausnahme dar und nahm den größten Wert im Vergleich der drei Messregionen an.

Die Streuungsindikatoren STD DEV und HET zeigten die geringsten Werte in den Messregionen ROI 1 und 2. Das *Mediastinum testis* als bindegewebige Struktur zeigt einen mittleren Grad an Schallreflektion. Je dichter ein Gewebe aufgebaut ist, desto stärker ist dieses Phänomen zu beobachten (AZHARI 2010). Beim Eintreffen der Schallwellen auf das *Mediastinum testis* können diese nur teilweise das Gewebe durchdringen und mit den tiefer liegenden Strukturen interagieren. Dies kann die geringeren Werte für die Graustufenparameter MAX GV und MEAN GV in Messregion ROI 3 gegenüber denen der ROI 2 erklären. Im *Mediastinum testis* laufen die *Tubuli seminiferi recti* im *Rete testis* zusammen. Es erscheint denkbar, dass eine im Nahbereich des *Mediastinum testis* vorliegende, dichtere Ansammlung der Samenkanälchen Abweichungen in der Pixelfärbung verursachen kann. Die partielle Schallauslöschung unterhalb des *Mediastinum testis* könnte auch für eine Maskierung der tatsächlichen Pixelstreuung in diesem Bereich durch eine relative Erhöhung der dunklen (niedrigen) Graustufen verantwortlich sein. Dies würde die geringen Werte für die Graustufenparameter STD DEV und HET innerhalb der Messregion ROI 3 im Vergleich zur ROI 2 erklären.

Der Ankopplungsdruck wurde in der Literatur bereits als potenzielle Quelle für Artefakte beschrieben (HÖHNE 2002). Im Vergleich der Artefakte durch den Ankopplungsdruck und das *Mediastinum testis* schien der Ankopplungsdruck den größeren Einfluss auf die Graustufenanalyse auszuüben. Die Messregion ROI 2 erwies sich als sehr geeignet, ein Bild der tatsächlichen testikulären Verhältnisse aufzuzeigen. Daher erfolgte für die Graustufenanalyse dieser Studie die standardisierte Auswertung einer Messregion entsprechend der Position der Messregion ROI 2. Zusätzlich wurde die sonographische Untersuchung der Hoden der ON-Testeber mit einer Vorlaufstrecke durchgeführt, um den Ankopplungsdruck weiter zu minimieren.

Eine weitere Ursache für die detektierten Unterschiede in den Graustufen des linken und rechten Hodens kann die Deaktivierung der Bildoptimierungsprozesse innerhalb der Ultraschalleinheit sein. Kontrastanhebung und Glättung sorgen zwar für eine deutlichere Darstellung der Organstrukturen für die visuelle Auswertung einer sonographischen Aufnahme, verändern jedoch die Graustufen auf Pixelebene. Diese Prozesse resultieren in einer Kalkulation der Graustufenparameter auf Grundlage von nachträglich veränderten Graustufen. Eine solche Graustufenanalyse kann Ergebnisse erzielen, die nicht die reale Gewebezusammensetzung widerspiegeln. Des Weiteren wurden eine mangelhafte Bildqualität sowie inkonstante Geräteeinstellungen bereits bei HÖHNE (2002) als Fehlerquellen für die computergestützte Graustufenanalyse berücksichtigt. SINGH et al. (1998) nennen geräteeigene Bildoptimierungsprozesse sowie die Sicherung der Bilddateien in einem komprimierten Format als zusätzliche Störfaktoren für die Vergleichbarkeit der Analyseergebnisse.

Für das Schwein existieren ausführliche Untersuchungen der Entwicklung des Hodenvolumens während der Aufzucht (WICKE 1991). Großvolumige Hoden konnten nicht nur mit einem großen Ejakulatvolumen in Zusammenhang gebracht werden (PINHO et al. 2018). Eine Selektion auf große Hoden in der Pubertät von Ebern hatte zudem auch eine höhere Spermienkonzentration im Ejakulat zur Folge (HUANG u. JOHNSON 1996). Aus diesen Gründen sollte innerhalb der vorliegenden Studie ein praxistaugliches und zeitsparendes Verfahren entwickelt werden, mittels der Sonographie Maße zur *porcinen* Hodenvolumenkalkulation zu erfassen.

Der Vermessung der Hoden am lebenden Eber war durch die körpernahe Lage der Organe Grenzen gesetzt. Tierindividuell war die Längsausdehnung des Hodens nicht innerhalb einer Schallkopflänge darstellbar. Die der Vermessung der Hoden folgende Graustufenanalyse erforderte zusätzlich standardisierte Bildeinstellungen. Zu diesen

zählten unter anderem eine konstante Frequenz und Eindringtiefe der Ultraschallwellen für die jeweilige Altersgruppe der Jungeber. Die Hodenlänge unter Berücksichtigung der spezifischen graustufenanalytischen Erfordernisse sonographisch zu erfassen erforderte das Abwägen verschiedener Methoden.

Die Längenmessung des Hodens beim Hengst führten LOVE et al. (1992) über eine Anpassung der Eindringtiefe der Ultraschallwellen durch. Die Eindringtiefe wurde nach dieser Methode tierindividuell soweit erhöht, bis der Hoden in seiner Längsachse bildfüllend dargestellt werden konnte. Für die Hodenmessungen innerhalb der vorliegenden Studie erschien das Verfahren aufgrund der notwendigen Veränderungen der standardisierten Bildeinstellungen jedoch ungeeignet. Frequenz und Eindringtiefe müssten für jedes Individuum an die individuelle Hodengröße neu adaptiert werden. Eine Standardisierung der Aufnahmen für die Vergleichbarkeit der Graustufenparameter der Eber innerhalb einer Altersgruppe wäre unter Nutzung dieses Messverfahrens nicht möglich gewesen.

Die sonographische Messung der Hodenbreite und eine anschließende Modifizierung der Volumenformel nach YOUNG et al. (1986) bezüglich des Faktors Hodenlänge ermöglichte es, innerhalb dieser Studie zeitsparend das Hodenvolumen beider Altersgruppen aus den Ultraschallaufnahmen zu bestimmen. Einschränkend ist zu berücksichtigen, dass die kalkulierten Hodenvolumina nicht durch die Wasserverdrängungsmethode verifiziert werden konnten. Die Eber wurden nach der Hodenvermessung nicht kastriert, da sie für den Zuchteinsatz bestimmt waren. Bei WICKE (1991) ergab das mittels der genutzten Formel kalkulierte Hodenvolumen bei Jungebern mit einer hohen Genauigkeit (r_p = 0.96) das tatsächliche, mit der Wasserverdrängungsmethode bestimmte, Volumen (n = 314 Hoden). Die Erfassung des Hodenvolumens über eine Vermessung mittels Seager®-Orchometer und einer anschließenden Volumenkalkulation über die Formel nach YOUNG et al. (1986) führte WICKE (1991) erfolgreich an 1.300 Jungebern durch.

Die Auswertung der testikulären Messdaten erfolgte in der Literatur meist unter der Auffassung, dass beide Hoden gleichmäßig zur Spermatogenese beitragen. Dieser Annahme wurde speziesübergreifend durch die Zusammenfassung der Messparameter beider Hoden eines Tieres zu einem gemeinsamen Wert Rechnung getragen (COULTER u. FOOTE 1976; CLARK et al. 2003; PRICKING et al. 2017; ELBAZ et al. 2018; PINHO et al. 2018). In der vorliegenden Studie deuteten die abweichenden Er-

gebnisse der Graustufenparameter beider Hoden eines Tieres an, dass sich das testikuläre Parenchym in der Pubertät seitenabhängig verschieden stark ausdifferenzieren kann. Bei adulten Tieren ist eine solche Asymmetrie für das funktionelle Hodengewebe beschrieben (GERENDAI u. HALÁSZ 2001). Aus diesen Erkenntnissen heraus erfolgte erstmalig für den Eber in der Pubertät die Einzelbetrachtung der Messergebnisse des rechten und linken Hodens für die weitere Auswertung.

Beide Hoden einer Altersgruppe zusammengefasst betrachtet, waren bei produktionstauglichen Ebern die Hoden im ON-Test signifikant größer als bei nicht produktionstauglichen Tieren (23 ±11 ml *vs.* 20 ± 8 ml; $P = 0{,}021$). Das Ergebnis könnte auf frühreife Eber hindeuten, deren körperliche und testikuläre Entwicklung gegenüber den nicht produktionstauglichen Tieren mit 100 d bereits weiter fortgeschritten ist. Diese Tiere können in der KB-Station auch frühzeitig quantitativ und qualitativ taugliche Ejakulate produzieren. Da die Ergebnisse der Graustufenanalyse auf eine getrennte Auswertbarkeit des linken und rechten Hodens hindeuteten, muss eine zusammenfassende Betrachtung der Hoden bezüglich ihrer Volumenentwicklung zwischen den Produktionsgruppen vorsichtig interpretiert werden. Die Ergebnisse des gesonderten Vergleichs der Volumina des linken und rechten Hodens zwischen produktionstauglichen und nicht produktionstauglichen Ebern im ON- und OFF-Test erbrachten keine signifikanten Unterschiede. Produktionstaugliche Eber hatten im ON-Test jedoch tendenziell einen größeren rechten Hoden als nicht produktionstaugliche Eber (24 ± 11 ml *vs.* 20 ± 8 ml; $P = 0{,}053$). Da die Erfassung der Hodenvolumina innerhalb eines sehr frühen Zeitfensters in der Pubertät stattfand, könnten sich die Verhältnisse bei älteren Ebern, wie bereits oben diskutiert, durch ein kompensatorisches Wachstum des linken Hodens ausgleichen bzw. umkehren. Die Entwicklung der Hodenvolumina der Eber in der Besamungsstation wurde nicht weiterverfolgt. Ein geringes Hodenvolumen kann auf eine Degeneration des testikulären Parenchyms hinweisen (WEISS u. KÄUFER-WEISS 1999). Die Arbeitsgruppe von NOGUCHI (2013) beobachtete bei adulten Ebern asymmetrische Hoden in Zusammenhang mit einer *Orchitis* sowie *Epididymo-Orchitis*. Diese hatte negative Auswirkungen auf die Fruchtbarkeit des Tieres. DE SOUZA et al. (2015) stellte bei adulten Rüden dem gegenüber keine signifikanten Unterschiede im Hodenvolumen fertiler und infertiler Tiere fest. Nicht jeder pathologische Einflussfaktor auf die Spermatogenese scheint sich folglich im Hodenvolumen widerzuspiegeln.

Die gesonderte Betrachtung der Untersuchungsbefunde der Eber mit A- bzw. Oligozoospermie (BWZ 8) fügte sich sowohl im Rahmen der Graustufenanalyse als

auch unter Betrachtung des Hodenvolumens in das Bild ein, das sich bereits bei den produktionstauglichen und nicht produktionstauglichen Ebern abzeichnete. Der Graustufenparameter GRAD des rechten Hodens war bei den Ebern mit A- bzw. Oligozoospermie signifikant höher als bei den produktionstauglichen Ebern (13,00 ± 2,68 *vs.* 10,28 ± 2,02). Eine Unregelmäßigkeit des testikulären Parenchyms, wie durch den erhöhten GRAD abgebildet, scheint einer physiologischen Spermatogenese entgegen zu stehen. Bei diesen Tieren käme eine Pathogenese der *Tubuli seminiferi* als Ursache für die unregelmäßige Struktur des Hodenparenchyms in Frage, die genetisch bedingt sein könnte. Ob es eine genetische Komponente für die A- bzw. Oligozoospermie der Eber dieser Studie gab, konnte innerhalb des Projektes nicht untersucht werden.

Die Betrachtung der Eber mit A- bzw. Oligozoospermie zeigte zu keinem Untersuchungszeitpunkt signifikant veränderte Hodenvolumina gegenüber den produktionstauglichen Ebern (BWZ 1 bis 5) sowie den Tieren mit funktionsfähigem Hodenparenchym (BWZ 1 bis 7). In einem Fallbericht von CLEMENTS et al. (2010) wies ein 8 Monate alter Eber eine Azoospermie aufgrund einer Obstruktion durch multiple Spermagranulome auf. Bei diesem Tier wurden die Hodenvolumina ebenfalls nicht als visuell auffällig verändert beschrieben, obgleich eine exakte Größenerfassung unterblieb. Durch die Obstruktion konnte trotz physiologischer Bildung der Spermatozoen keine Abgabe selbiger in das Ejakulat erfolgen. Sonographisch fiel das Tier durch eine beidseitige Dilatation des *Caput epididymidis* mit erweiterten *Ductuli deferentes* auf. Diese sonographischen Befunde traten bei den von einer Azoospermie betroffenen Ebern dieser Studie nicht auf. Eine Obstruktion als Ursache für die Abwesenheit von Spermatozoen im Ejakulat der Eber bleibt trotzdem möglich. Degenerationen des Hodens haben meist eine Verringerung der Hodengröße zur Folge (WEISS u. KÄUFER-WEISS 1999). Die Eber mit vollständiger Azoospermie wiesen gegenüber der Vergleichspopulation keine Abweichungen bezüglich des Hodenvolumens auf, daher scheint eine fortgeschrittene Hodendegeneration unwahrscheinlich. Als einschränkend für die Aussagekraft der graustufenanalytischen Ergebnisse sowie des Vergleichs der Hodenvolumina ist die geringe Prävalenz einer A- bzw. Oligozoospermie in der vorliegenden Studienpopulation zu nennen.

Für die Beurteilung der Kennzahlen des Herkunftswurfs der Eber unter Berücksichtigung einer prognostischen Produktionstauglichkeit standen Daten zur Parität der Sau, der Anzahl lebend geborener sowie tot geborener Ferkel, zum Geschlechterverhältnis sowie zur Anzahl der mumifizierten Ferkel im jeweiligen Wurf zur Verfügung. Für die

Parität der Sau ergab sich ein signifikanter Unterschied bezüglich der zukünftigen Produktionstauglichkeit der Eber. Nicht produktionstaugliche Tiere stammten signifikant häufiger von Sauen mit niedrigerer Parität ab als produktionstaugliche Eber. Sauen mit höheren Paritäten scheinen also durchschnittlich mehr produktionstaugliche Eber zu gebären. Der Literatur folgend kamen die stärksten Würfe von Sauen zwischen der dritten und fünften Parität (RUEDIGER u. SCHULZE 2012). Maßgeblich für diese Einschätzung waren das Geburtsgewicht der Ferkel sowie die Wurfgröße. Beide Parameter zeigten in einer Studie von QUESNEL und Kollegen (2008) in den ersten beiden Würfen die niedrigsten Werte und stiegen anschließend stetig an. WICKE (1991) beobachtete einen positiven Zusammenhang zwischen der steigenden Parität der Sau und dem Hodenvolumen der Eber am 100. Lebenstag.

Das Geburtsgewicht scheint einen direkten Einfluss auf die somatische und testikuläre Entwicklung von Jungebern zu haben. Die Arbeitsgruppe von AULER (2017) konstatierte in einer aktuellen Studie den positiven Zusammenhang zwischen dem Geburtsgewicht der Ferkel und dem Körper- sowie Hodengewicht mit 8 Lebensmonaten. Im *neonatalen* Hoden zeigten männliche Ferkel mit einem hohen Geburtsgewicht (1,85 - 2,15 kg) eine signifikant höhere Anzahl von somatischen und germinativen Zellen gegenüber den Wurfgeschwistern mit geringerem Anfangsgewicht. Das Geburtsgewicht beeinflusste im weiteren Verlauf nicht die Testosteronkonzentration im Blut der Eber im Alter von 8 Monaten (AULER et al. 2017). Die Leydigzellen scheinen folglich nicht vom Geburtsgewicht beeinflusst zu werden. Möglich erscheint ein negativer Einfluss des Geburtsgewichtes auf Wachstum sowie Differenzierung der Sertolizellen und damit auf die Nährstoffbereitstellung für die Spermatogenese. Ein niedriges Geburtsgewicht des männlichen Ferkels (< 1,15 kg), welches häufiger in Würfen von Jungsauen vorkommt, könnte also mit verantwortlich für eine spätere negative Entwicklung der Spermatogenese (nicht produktionstaugliche Eber) sein. Dies könnte die Häufung der nicht produktionstauglichen Eber in Würfen von Jungsauen mit erster bis zweiter Parität erklären, wie sich in der vorliegenden Studie zeigte. Das Geburtsgewicht der Ferkel stand für diese Studie nicht zur Verfügung.

Ein weiterer Einflussfaktor könnte sich im Selektionsprozess der Sauen finden. Jungsauen, die meist aufgrund einer unzureichenden Fertilitätsleistung nach einem bis zwei Würfen aus dem Zuchtprogramm entfernt wurden (D'ALLAIRE et al. 1987), konnten in der Gruppe der Sauen mit einer höheren Parität nicht mehr berücksichtigt werden. Diese Gruppe würde D‘ALLAIRE zufolge aufgrund der vorherigen Selektion

aus einem höheren Anteil an Tieren mit zufriedenstellender Reproduktionsleistung bestehen. Eine Beeinflussung des beobachteten Ergebnisses kann nicht ausgeschlossen werden.

Die Anzahl lebend geborener Ferkel im Wurf beeinflusste positiv das Hodenvolumen der Jungeber des jeweiligen Wurfes am 100. Lebenstag (WICKE 1991). Ein Zusammenhang zwischen tot geborenen Ferkeln im Wurf und der zukünftigen Fruchtbarkeit der lebend geborenen männlichen Ferkel desselben Wurfs wurde in der Literatur nach Kenntnisstand der Autorin nicht beschrieben. Bei produktionstauglichen Ebern korrelierte der Graustufenparameter GRAD des rechten Hodens im ON-Test schwach negativ mit der Anzahl tot geborener Ferkel im Wurf. Je größer der Wurf, desto mehr Ferkel werden tot geboren (LEENHOUWERS et al. 1999). Pluripare Sauen haben größere Würfe und durchschnittlich schwerere Ferkel als Jungsauen mit einem Wurf (QUESNEL et al. 2008). Gleichzeitig steigt auch das spätere Hodenvolumen der lebenden Ferkel mit der Parität der Sau an (WICKE 1991). Eine geringere Unregelmäßigkeit des Hodenparenchyms (niedrigerer GRAD) mit 100 LT scheint folglich mit einer physiologischen Entwicklung und einer zu erwartenden Tauglichkeit für die Produktion von Ejakulaten zur KB einher zu gehen.

Bei nicht produktionstauglichen Ebern korrelierte die Anzahl lebend geborener Ferkel im Herkunftswurf schwach positiv mit dem Graustufenparameter MIN GV zum OFF-Test. Der MIN GV war bei nicht produktionstauglichen Ebern im OFF-Test signifikant höher als bei produktionstauglichen Tieren. Nicht produktionstaugliche Eber stammten jedoch auch signifikant häufiger von Sauen mit geringer Parität ab. Diese Jungsauen bringen, wie bei QUESNEL et al. (2008) beschrieben, weniger Ferkel zur Welt als Altsauen mit mehreren Würfen. In diesem Zusammenhang lässt sich die gefundene schwache Korrelation zwischen der Anzahl lebend geborener Ferkel im Herkunftswurf und dem Graustufenparameter MIN GV im OFF-Test nicht erklären. Möglicherweise haben hier nicht die Vitalität des Herkunftswurfs, sondern spätere Umwelteinflüsse eine wesentlich höhere Wechselwirkung mit der Spermaqualität der ersten Ejakulate (Adaptationsstörung der Jungeber).

Den Einfluss des Geschlechterverhältnisses im Wurf auf die spätere Fruchtbarkeit der weiblichen Nachkommen untersuchten LAMBERSON et al. (1988). Diese Arbeitsgruppe fand heraus, dass die spätere Reproduktionsleistung der Jungsauen nur geringfügig abfiel, wenn es mehr männliche als weibliche Wurfgeschwister gab. Es konnte jedoch nur 1,3% der Variation in der Reproduktionsleistung der Jungsauen auf

das Geschlechterverhältnis im Wurf zurückgeführt werden. Das *intrauterin* produzierte Testosteron der Hoden männlicher Föten schien hier der Grund für eine verspätete Pubertät und eine geringere Reproduktionsleistung der weiblichen Wurfgeschwister zu sein (FORD et al. 1980). WICKE (1991) fand keine Korrelation des Geschlechterverhältnisses im Herkunftswurf zur Hodenentwicklung der Jungeber. Einen Einfluss des Geschlechterverhältnisses auf die spätere Spermaleistung konnte in den vorliegenden Daten ebenfalls nicht gefunden werden. Allerdings war bei nicht produktionstauglichen Ebern im ON-Test ein Anstieg des GRAD des rechten Hodens schwach negativ mit der Anzahl lebend geborener männlicher Ferkel im Herkunftswurf korreliert. Ein unregelmäßiges Hodenparenchym des Ebers könnte hier auf ein zugunsten der weiblichen Ferkel verschobenes Geschlechterverhältnis im Wurf zurück zu führen sein. Weniger männliche Ferkel produzieren auch weniger Testosteron, was sich negativ auf den bei FORD et al. (1980) beschriebenen *intrauterinen* Testosteronspiegel auswirken kann. Dieser ist entscheidend für die morphologische Entwicklung der Leydigzellen (AURICH u. TÖPFER-PETERSEN 2000). Im OFF-Test scheint der *intrauterine* Testosteronspiegel keinen Einfluss mehr auf den Aufbau des Hodenparenchyms zu haben. Hier könnte der Einfluss von Umweltfaktoren überwiegen.

Jahreszeitliche Schwankungen der Umgebungstemperatur (Makro- und Mikroklima) können die testikuläre Thermoregulation beeinträchtigen. Dabei haben sich in der Literatur besonders warme Temperaturen als negative Einflussfaktoren auf die Spermaqualität herausgestellt. Die Forschungsgruppe um SAVIC (2013) konnte die jahreszeitliche Abhängigkeit des Ejakulatvolumen sowie der progressiven Motilität der Spermien beim Eber zeigen. Die Autoren führten die verringerte Spermienmotilität und das erhöhte Ejakulatvolumen in September und Oktober auf die hohen Temperaturen im Sommer und das nachfolgende Auftreten von chronischem Stress zurück (SAVIĆ et al. 2013). Die Jahreszeit war ein signifikanter Einflussfaktor auf die Intensität der Spermatogenese und auf qualitative Spermienparameter. Der Prozentsatz an Spermien mit abnormalen Köpfen und Schwänzen sowie der Gesamtanteil an pathologisch veränderten Spermien stiegen in *porcinen* Ejakulaten während der warmen Jahreszeit an. Dem gegenüber nahm die *Spermienviabilität* und die Motilität der Spermatozoen ab (ŠERNIENE et al. 2002). Jahreszeitlichen Schwankungen ist ebenfalls die Spermienkonzentration im Eberejakulat unterworfen. Diese erreichte im Sommer vergleichend zu anderen Jahreszeiten ihren Tiefpunkt (WYSOKIŃSKA et al. 2009). Es erscheint möglich, dass die Jahreszeit innerhalb dieser Studie einen Einfluss auf die Produktionstauglichkeit von Einzeltieren gehabt hat. Die Eber für die Stichprobe wurden über

ein ganzes Jahr hinweg sonographisch in der Aufzucht sowie spermatologisch in der Produktion untersucht. Durch den zeitlichen Abstand zwischen Ultraschalluntersuchungen im ON- und OFF-Test und Spermaanalyse ließen sich Schwankungen der Umgebungstemperatur nicht vermeiden. Diese könnten eine Erklärung für die Standardabweichungen sowohl der Graustufenparameter als auch der spermatologischen Parameter sein. Umweltfaktoren bleiben in der vorliegenden Studie insgesamt ein Einflussfaktor für die Produktionstauglichkeit und sind damit als Faktor der Aussagekraft der sonographischen Untersuchung zu berücksichtigen.

Beim Bullen zeigte eine Studie von ARTEAGA et al. (2005) einen signifikant negativen Effekt einer erhöhten testikulären Temperatur auf die Spermienmorphologie und -motilität. Die Dauer der erhöhten Temperatur war ein signifikanter Faktor für den Grad der Schädigung der Spermatogenese. Eine erhöhte Hodentemperatur über mehrere Tage führte zu einer Regression der *Normospermie* und Spermienmotilität. Zwei Monate nach dem Insult blieben die beschriebenen Veränderungen bezüglich der Morphologie und Beweglichkeit der Spermatozoen nachvollziehbar. Eine Rückkehr zum Ausgangswert für die genannten Faktoren war in diesem Zeitraum nicht nachweisbar (ARTEAGA et al. 2005).

Die Produktionsdaten Gewicht zum ON- und OFF-Test, Tageszunahme im Testzeitraum, Rückenspeckdicke sowie Rückenmuskeldicke zum OFF-Test ergaben in der vorliegenden Studie keine signifikanten Unterschiede zwischen produktionstauglichen und nicht produktionstauglichen Ebern. In der Literatur korrelierte das Körpergewicht von Jungebern mit 100 und 180 d schwach positiv mit den Hodenvolumina zu den jeweiligen Zeitpunkten (WICKE 1991). Eine höhere Tageszunahme innerhalb des Testzeitraumes zeigte sich den Ergebnissen der genannten Studie zufolge auch in einem stärkeren Hodenwachstum zwischen dem 100. und 180. LT der Jungeber. Eine überdurchschnittliche Körpermasseentwicklung ist nicht immer mit einem entsprechenden Hodenwachstum verbunden. Rückenspeckdicke und Rückenmuskeldicke zeigten bei WICKE (1991) nur schwache Korrelationen zu den gemessenen Hodenvolumina.

Zusammenfassend ergeben sich aus der vorliegenden Studie Hinweise, dass eine Prognose der Eignung eines Ebers für den Einsatz zur Produktion von Ejakulaten zur künstlichen Besamung bereits in der Pubertät mittels der computergestützten Graustufenanalyse sonographischer Hodenschnittbilder möglich ist. Eine weitere Validierung der vorläufigen Grenzwerte für die Graustufenparameter der Hoden von Piétrain-

Ebern sollte anhand einer größeren Stichprobe erfolgen. Eine Praxistauglichkeit des Verfahrens ist zudem von der Berücksichtigung der beschriebenen standardisierten Bedingungen für die sonographische Untersuchung sowie die computergestützte Graustufenanalyse abhängig zu machen. Aus den Ergebnissen zur intra- und intertestikulären Variabilität der Graustufenergebnisse in der Pubertät von Jungebern leitet sich die Empfehlung ab, für diese Spezies und Altersgruppen stets Graustufen beider Hoden zu analysieren. Für Folgestudien wäre es interessant, ob sich in der Pubertät von anderen männlichen Säugetieren mittels des in dieser Studie genutzten Verfahrens ebenfalls eine solche Unregelmäßigkeit in der Dynamik der Hodenentwicklung nachweisen lässt. Des Weiteren wäre eine sonographische Folgeuntersuchung und Graustufenanalyse der Hoden von Ebern nach dem 170. Lebenstag sinnvoll, um eine mögliche Angleichung der Graustufenparameter von linkem und rechtem Hoden beim adulten Tier zu prüfen. Potenzielle testikuläre Pathologien der nicht produktionstauglichen Eber sollten einer Untersuchung unterzogen und zur Graustufenanalyse in Beziehung gesetzt werden. Zur Verringerung der Fehleranfälligkeit der Graustufenanalyse sollten standardisierte Bildeinstellungen genutzt sowie geräteeigene Bildoptimierungsprozesse deaktiviert werden. Die Bildsicherung sollte zusätzlich in unkomprimierten Formaten erfolgen. Für die Untersuchung der sonographischen Schnittbilder des Ebers sollte die Messregion lateral des *Mediastinum testis* und unterhalb der bereits visuell hypoechogenen Zone des Ankopplungsdruckes liegen. Die Größe der Messregion sollte ebenfalls standardisiert sein. Ein solches Vorgehen könnte eine größere Vergleichbarkeit der graustufenanalytischen Ergebnisse zukünftiger Studien ermöglichen.

6 Zusammenfassung

Svenja Beyer

Prognose der Zuchttauglichkeit von Piétrain-Ebern nach Anwendung einer testikulären Sonographie und nachfolgender Graustufenanalyse zwischen dem 100. und 170. Lebenstag

Die Diagnose Subfertilität und folglich einer mangelnden Eignung als Eber zur künstlichen Besamung (KB) wird aktuell hauptsächlich anhand der Qualität der gewonnenen Ejakulate in der KB-Station gestellt. Ziel der vorliegenden Arbeit war eine frühzeitigere Prognose der Spermaqualität über eine testikuläre Sonographie und computergestützte Graustufenanalyse am 100. und 170. Lebenstag von Piétrain-Ebern (Linie 408, *Pig Improvement Company,* PIC). Morphologische Veränderungen der Hoden sowie die mikrostrukturelle Hodenentwicklung der Tiere sollten mit der Qualität der ersten, zeitlich aufeinander folgend produzierten Ejakulate in Beziehung gesetzt werden.

Männliche Ferkel wurden in dem Brandenburger Zuchtbetrieb mit 21 d abgesetzt. Wasser *ad libitum* sowie eine rationierte, altersangepasste Standarddiät stand den Tieren zur Verfügung. Die erste sonographische Untersuchung der Eber erfolgte mit 100 ± 5 d zusammen mit der primären züchterischen Selektion der PIC (ON-Test; n = 1.653 Eber). Für die Studie wurde ein LOGIQ® e R7 Ultraschallgerät der Firma GE *healthcare* mit einer 12L-RS Linearsonde genutzt. Rund 56% der Eber erfüllten die züchterischen Kriterien der sekundären Selektionsstufe mit 170 ± 5 d (OFF-Test, n = 925 Eber) und wurden der zweiten Ultraschalluntersuchung unterzogen. Kennzahlen des Herkunftswurfs sowie Daten zu Produktionsparametern der PIC wurden zur Verfügung gestellt. Mittels der Bildanalysesoftware Image-Pro® Premier (Fa. Mediacybernetics) erfolgte aus den Hodenschnittbildern die Bestimmung der Graustufenparameter maximaler Grauwert (MAX GV), minimaler Grauwert (MIN GV), mittlerer Grauwert (MEAN GV), Standardabweichung des mittleren Grauwertes (STD DEV), Heterogenität (HET), normalisierte Graustufenhistogrammbreite auf 5% Niveau (NGHW 5%), Fläche unterhalb des normalisierten Histogramms (AUC) sowie mittlerer Gradientenbetrag (GRAD). Zusätzlich wurde ein Messwert für die Hodenbreite bestimmt und das Hodenvolumen beider Altersgruppen modifiziert nach YOUNG et al. (1986) kalkuliert. Im Anschluss an den Verkauf von 218 Ebern an drei deutsche KB-Organisationen erfolgte die Bewertung der Quantität und Qualität von 2 bis 5 zeitlich in Folge gewonnenen Ejakulaten im spermatologischen Referenzlabor des Instituts für Fortpflanzung landwirtschaftlicher Nutztiere Schönow e.V. anhand der Referenzwerte der Richtlinie

des Bundesverbandes für Rind und Schwein e.V.. Es wurden die Parameter Spermienkonzentration im nativen Ejakulat, Ejakulatvolumen, Spermiengesamtzahl, Anteil morphologisch normaler Spermien, Anteil motiler Spermien nach 24 und 48 h Lagerung sowie nach 72 h Lagerung und 30 bzw. 300 min Inkubation bei 38 °C (Thermoresistenz) erhoben. Die Vergabe einer Bewertungszahl (BWZ) zwischen 1 und 8 diente der Kategorisierung der Eber anhand des Zielkriteriums von zwei tauglichen innerhalb von maximal fünf, zeitlich aufeinander folgend gewonnenen Ejakulaten.

Es zeigte sich eine deutliche Streuung der randomisiert untersuchten Graustufenparameter MAX GV und GRAD zwischen linkem und rechtem Hoden desselben Tieres. Zusätzlich gab es signifikante Unterschiede einiger Graustufenparameter zwischen den Schnittbildern desselben Hodens ($P \leq 0{,}05$). Die Graustufenparameter AUC und GRAD (ON-Test) sowie MIN GV (OFF-Test) wiesen keine signifikanten Unterschiede bei der Analyse verschiedener Schnittbilder desselben Hodens auf. Der Vergleich der produktionstauglichen (BWZ 1 bis 5; n = 158) mit den nicht produktionstauglichen Ebern (BWZ 6 bis 8; n = 33) ergab für produktionstaugliche Eber bezüglich des Hodenvolumens zum ON-Test unter Einbeziehung beider Hoden größere Hodenvolumina ($P = 0{,}021$) sowie auf den rechten Hoden bezogen niedrigere Werte für die Graustufenparameter AUC und GRAD ($P = 0{,}037$ *vs.* $P = 0{,}030$) als bei nicht produktionstauglichen Tieren. Zum OFF-Test zeigten produktionstaugliche Eber einen niedrigeren MIN GV ($P = 0{,}046$) des rechten Hodens als nicht produktionstaugliche Tiere. Eber mit einem MIN GV ≥ 40 im OFF-Test wiesen ein erhöhtes Risiko auf, zukünftig nicht produktionstauglich zu werden (*Odds-ratio* = 2,3 [1,11-4,73]; $P \leq 0{,}05$). Eber mit einer A- bzw. Oligozoospermie (BWZ 8; n = 6) hatten im ON-Test gegenüber den produktionstauglichen Ebern höhere Werte für den Graustufenparameter GRAD des rechten Hodens ($P = 0{,}002$). Eber mit BWZ 6 bis 8 stammten häufiger von Sauen mit weniger als zwei Würfen ab (P = 0,027). In ON- und OFF-Test zeigten sich schwache Korrelationen ($P \leq 0{,}05$) zwischen den Graustufenparametern GRAD bzw. MIN GV mit der Anzahl lebend und tot geborener Ferkel, der Anzahl lebend geborener männlicher Ferkel je Wurf, dem Körpergewicht zum ON- und OFF-Test bzw. der Rückenspeckdicke.

Eine Prognose der Eignung eines Ebers für den Einsatz in der KB scheint den Ergebnissen dieser Studie zufolge bereits in der Pubertät mittels der computergestützten Graustufenanalyse sonographischer Hodenschnittbilder möglich zu sein. Eine weitere Validierung der vorläufigen Grenzwerte für die Graustufenparameter sollte anhand einer größeren Stichprobe erfolgen.

7 Summary

Svenja Beyer

Does boar testicular ultrasound and greyscale analysis between day 100 and 170 predict future suitability for artificial insemination?

Diagnosis of subfertility and the consequence for a boar of being unsuitable for artificial insemination (AI) is mostly made by using ejaculate quality in routine semen production of AI stations. The present study aimed at an earlier prognosis of suitability for AI through a testicular ultrasound and a computer-assisted greyscale analysis on day (d) 100 and 170 of Piétrain boars (Line 408, Pig Improvement Company (PIC)). Morphological changes of testes and microstructural testicular development of males should be related to the quality of first contiguously produced ejaculates.

Male piglets were weaned at 21 d in a German breeding establishment and maintained with *ad libitum* water availability and standard feed diets formulated to meet PIC requirements. The first ultrasound examination of boars took place at 100 ± 5 d together with primary breeder's selection (ON-test; n = 1653). Therefore, a *B-mode* ultrasound with LOGIQ® e R7 (GE healthcare) and a 5 - 13 MHz 12L-RS linear transducer was used. Around 56% of boars met breeder's criteria of second selection step with 170 ± 5 d (OFF-test, n = 925). These animals, intended for sale to AI companies, were examined the second time via testicular ultrasound. Pedigree data and results of breeding soundness examination were provided by PIC. Greyscale analysis of sectional image (Image-pro® Premier, Mediacybernetics) yielded to greyscale parameters Maximum grey-value (MAX GV), Minimum grey-value (MIN GV), Mean grey-value (MEAN GV), Standard deviation of mean grey-value (STD DEV), Heterogeneity (HET), Normalized greyscale histogram width at 5% level (NGHW 5%), Area under normalized histogram (AUC) and Mean gradient value (GRAD). Besides, a value for testicular width was measured and testicular volume of both age groups was calculated modified according to YOUNG et al. (1986). After being sold to three German AI companies (n = 218 boars), between 2 and 5 consecutive ejaculates per boar were analyzed and a quality assessment referring to the guidelines of the German umbrella organization for cattle and pig production (Bundesverband Rind und Schwein e.V.) was implemented. Therefore, sperm density, ejaculate volume, total number of sperm in native ejaculate, sperm morphology, total motility assessed after 24 and 48 h storage and thermo-resistance of sperm after 72 h storage and 30 and 300 min incubation served

quantity and quality evaluation. The results were used for the categorization of sperm production capacity of each boar using a valuation index (*Bewertungszahl*, BWZ) between BWZ 1 and 8. Target criterion was defined as reaching two suitable ejaculates within a maximum of five consecutive samples.

Randomized chosen greyscale parameters MAX GV and GRAD tended to wide variation among left and right testis of the same boar (n = 218). Furthermore, the study revealed differences in greyscale parameters of different sectional images within the same testis ($P \leq 0.05$). Greyscale parameters AUC and GRAD (ON-test) and MIN GV (OFF-test) revealed no significant differences between various sectional images of the same testis and were used for further analysis. The following investigation aimed at differences between boars being suitable for commercial AI (BWZ 1 to 5; n = 158) and those, which were unsuitable for the AI semen production process (BWZ 6 to 8; n = 33). Suitable ON-test boars had generally larger testes ($P = 0.021$) and, limited to the right testis, lower values for greyscale parameters AUC and GRAD than unsuitable males, respectively ($P = 0.037$ vs. $P = 0.030$). Within OFF-test, suitable boars revealed a lower MIN GV of the right testis compared to unsuitable individuals ($P = 0{,}046$). Boars with a MIN GV ≥ 40 (OFF-test) had an increased risk to become unsuitable for AI semen production (*Odds-ratio* = 2.3 [1.11-4.73]; $P \leq 0.05$). Boars suffering from an a- or oligozoospermia (BWZ 8; n = 6) showed an increased GRAD of the right testis ($P = 0.002$) compared to boars suitable for AI. ON- and OFF-test revealed weak correlation ($P \leq 0.05$) between greyscale parameters GRAD respectively MIN GV and the number of piglets born alive, stillborn piglets, male piglets born alive in the litter, body weight at ON- and OFF-test and back fat thickness, respectively.

Following the results, a prognosis of suitability for AI semen production seems to be possible via greyscale analysis of testicular sonographic images during puberty of boars. A further validation of preliminary cutoff values for greyscale parameters should be based on a wider sample.

8 Anhang

8.1 Tabellen

Tabelle 20: Darstellung der Ergebnisse der Graustufenparameter (GS-Parameter) im Schnittbildvergleich innerhalb desselben Hodens von ON- und OFF-Testebern. Es sind jeweils hodenabhängig die mittlere Differenz der Schnittbildkombinationen sowie die Signifikanz (*P*) abgebildet

GS-Parameter	Test	Hoden	Schnittbild	Mittlere Differenz	*P*
MIN GV	ON	links	1 und 2	-5.48	0,013
STD DEV	ON	rechts	5 und 8	-1.51	0,000
			6 und 8	-0.99	0,011
			7 und 8	-2.37	0,001
HET (%)	ON	rechts	5 und 7	0.01	0,000
			5 und 8	-0.01	0,020
			6 und 7	0.01	0,000
			7 und 8	-0.02	0,000
NGHW 5%	ON	rechts	5 und 8	7.13	0,000
			6 und 8	4.63	0,011
			7 und 8	9.58	0,005
MAX GV	OFF	links	1 und 4	-7.94	0,001
			2 und 4	-5.77	0,004
MEAN GV	OFF	links	1 und 4	-5.62	0,000
			2 und 4	-4.49	0,000
STD DEV	OFF	links	1 und 4	-1.13	0,002
			2 und 4	-0.88	0,004
NGHW 5%	OFF	links	1 und 4	-5.38	0,001
			2 und 4	-4.29	0,001
MAX GV	OFF	rechts	5 und 8	-6.58	0,008
MEAN GV	OFF	rechts	5 und 6	-3.53	0,042
			5 und 8	-5.36	0,000
STD DEV	OFF	rechts	5 und 8	-1.32	0,000
			6 und 8	-0.73	0,014
			7 und 8	-1.97	0,004
HET (%)	OFF	rechts	5 und 6	-0.01	0,029
			5 und 8	-0.01	0,000
NGHW 5%	OFF	rechts	5 und 8	-6.31	0,000
			6 und 8	-6.32	0,022

Maximaler Grauwert (MAX GV), minimaler Grauwert (MIN GV),mittlerer Grauwert (MEAN GV), Standardabweichung des mittleren Grauwertes (STD DEV), Heterogenität (HET), normalisierte Graustufenhistogrammbreite auf 5% Niveau (NGHW 5%) (ON-Test: n = 191 Eber; OFF-Test: n = 205 Eber)

Tabelle 21: Darstellung der Ergebnisse der Graustufenparameter (GS-Parameter) der Eber im Schnittbildvergleich innerhalb desselben Hodens von Ebern unter Berücksichtigung der Produktionstauglichkeit. Es sind jeweils hodenabhängig die mittlere Differenz der Schnittbildkombinationen sowie die Signifikanz (*P*) abgebildet

GS-Parameter	Test	Hoden	Produktions-tauglich	Schnitt-bild	Mittlere Differenz	*P*
STD DEV	ON	rechts	ja	5 und 8	-1.49	0,000
				6 und 8	-1.20	0,012
				7 und 8	-2.49	0,004
HET (%)	ON	rechts	ja	5 und 7	0.01	0,004
				6 und 7	0.01	0,018
				7 und 8	-0.02	0,003
NGHW 5%	ON	rechts	ja	5 und 8	-7.10	0,000
				6 und 8	-5.43	0,018
				7 und 8	-10.78	0,011
MAX GV	OFF	links	ja	1 und 4	-7.62	0,010
MEAN GV	OFF	links	ja	1 und 4	-4.46	0,011
				2 und 4	-3.95	0,006
STD DEV	OFF	links	ja	1 und 4	-1.08	0,021
				2 und 4	0.91	0,019
NGHW 5%	OFF	links	ja	1 und 4	-5.09	0,012
				2 und 4	-4.45	0,007
MEAN GV	OFF	links	nein	1 und 4	-10.73	0,002
MAX GV	OFF	rechts	nein	6 und 8	-8.68	0,039
MEAN GV	OFF	rechts	nein	5 und 8	-8.24	0,023
STD DEV	OFF	rechts	nein	5 und 8	-2.60	0,000
				6 und 8	-2.76	0,000
HET (%)	OFF	rechts	nein	5 und 8	-0.013	0,003
				6 und 8	-0.013	0,000
NGHW 5%	OFF	rechts	nein	5 und 8	-12.19	0,001
				6 und 8	-12.28	0,000

Maximaler Grauwert (MAX GV), mittlerer Grauwert (MEAN GV), Standardabweichung des mittlerer Grauwertes (STD DEV), Heterogenität (HET), normalisierte Graustufenhistogrammbreite auf 5% Niveau (NGHW 5%) sowie Fläche unterhalb des normalisierten Histogramms (AUC) bei Jungebern zum ON-Test und OFF-Test (ON-Test: n = 158 produktionstaugliche Eber, n = 33 nicht produktionstaugliche Eber; OFF-Test: n = 168 produktionstaugliche Eber; n = 37 nicht produktionstaugliche Eber)

8.2 BRS-Richtlinie: Gewährschaftsbestimmungen zur Einstellung von Jungebern in die Schweinebesamung (Stand 20.10.2005)

Empfehlung der Besamungsstationen im ZDS

Gewährschaftsbestimmungen (Stand 20.10.2005)

Anforderungen an Besamungseber hinsichtlich ihrer Eignung zum Einsatz in der künstlichen Besamung

Die Gewährschaftsbestimmungen finden Anwendung beim Verkauf von Zuchtebern, deren Einstellung in eine Besamungseberstation vorgesehen ist. Für die Beurteilung der Ausbildung der Geschlechtsorgane, des Deckvermögens, der Spermaqualität und der Befruchtungsfähigkeit unterwerfen sich Verkäufer und Käufer dem Fachgutachten eines unabhängigen Tierarztes.

1. Abstammungssicherheit

Die Gewährsfrist für die Sicherheit der Abstammung beträgt 12 Wochen. Im Falle einer nachgewiesenen falschen Abstammung besteht Anspruch auf Rücktritt.

2. Seuchenfreiheit

Die Gewährsfrist für das Freisein eines Besamungsebers von anzeigepflichtigen Seuchen gemäß der jeweils aktuellen Fassung des Tierseuchengesetzes sowie gemäß dem Tierzuchtgesetz (§ 10 in der Fassung der Bekanntmachung des Tierzuchtgesetzes vom 22. Januar 1998 (BGBl. I S. 145), zuletzt geändert durch Artikel 187 der Verordnung vom 29. Oktober 2001 (BGBl. I S.2785) beträgt 6 Wochen ab Einstallungsdatum. Zur Feststellung der Seuchenfreiheit sind innerhalb dieser Frist mindestens zwei Untersuchungen im Abstand von mindestens 3 Wochen durchzuführen.

3. Geschlechtsorgane

Der Verkäufer haftet dafür, dass der Eber normal ausgebildete Geschlechtsorgane aufweist. Im Zweifelsfall ist eine Begutachtung durch einen unabhängigen Tierarzt erforderlich.

4. Deckvermögen

Der Verkäufer haftet dafür, dass der Eber eine gute Libido als Voraussetzung für den Einsatz in der künstlichen Besamung besitzt, d.h. dass er

a) das Phantom einwandfrei bespringt und

b) eine ungestörte Spermaentnahme ermöglicht.

Die Gewährsfrist für das Deckvermögen beträgt 6 Wochen ab Einstallung in die Besamungsstation.

5. Spermaqualität

Für die Spermaqualität gelten folgende Mindestanforderungen:

Merkmal	**Mindestanforderung**
Farbe	grauweiß, weiß, gelbweiß
Konsistenz	molkig bis milchig
Beimengungen (Harn, Blut, Eiter)	keine
Verschmutzungen (Kotpartikel, Haare)	keine
Geruch	neutral
Volumen ohne Bulbourethraldrüsensekret [ml]	100
Spermienkonzentration im native Ejakulat [10^6 / µl]	Alter des Ebers: ≤ 9 Monate: 0,150 > 9 Monate: 0,200 *
Spermiengesamtzahl -SGZ- [10^9 / Ejakulat]	Alter des Ebers: ≤ 9 Monate: 15,0 > 9 Monate: 20,0
Anteil motiler Spermien [%]	70
Anteil motiler Spermien bis 72 h Konservierung [%]	65
Morphologisch anomale Spermien einschl. Spermien mit Plasmatropfen [%]	25
Spermien mit Kopfveränderungen [%]	5
Spermien mit Kopfkappenveränderungen [%]	10
Spermien mit Plasmatropfen [%]	15
Spermien mit Schleifen [%]	15
Andere morphologische Abweichungen [%]	15
Keimgehalt im ersten untersuchten Ejakulat	keine für Tier und Mensch spezifisch pathogenen Keime

* bei Ejakulaten mit einem Volumen > 250 ml kann dieser Wert bis zu 20% unterschritten werden

Die Tauglichkeit eines Ebers für den Besamungseinsatz wird nicht bestätigt, wenn die o.g. Anforderungen in einem oder mehreren Punkten wiederholt nicht erfüllt werden. Als Beurteilungsgrundlage gelten mindestens zwei Ejakulate, die in einem Abstand von mindestens 4 und höchstens 10 Tagen gewonnen wurden. Die Gewährsfrist für die Spermaqualität beträgt 4 Monate.

1. Begutachtung

Nach Abschluss der Untersuchungen wird durch ein entsprechendes tierärztliches Gutachten die Tauglichkeit des Ebers für den Einsatz in der künstlichen Besamung bestätigt.

2. Befruchtungsfähigkeit

Die Gewährsfrist für die Befruchtungsfähigkeit beträgt 4 Monate ab Erteilung der Besamungserlaubnis.

Die Gewähr für eine einwandfreie Befruchtungsfähigkeit ist dann gegeben, wenn von mindestens 12 gut rauschenden Sauen nach Erstbesamungen mindestens 8 nicht umrauschen; die Durchführung und Überwachung dieser Maßnahme obliegt einer unabhängigen Fachkraft.

3. Fristverlängerungen

Ist durch behördlich angewiesene seuchenhygienische Maßnahmen ein termingerechter Abschluss der Prüfungen zur Besamungstauglichkeit nicht möglich, verlängern sich alle angegebenen Fristen um den Zeitraum des Bestehens der einschränkenden Maßnahmen.

Die vorstehenden Gewährschaftsbestimmungen werden wir ab *(Datum)* beim Verkauf von Ebern, die für den Einsatz in der künstlichen Besamung bestimmt sind, zugrunde legen.

Vollständiger Name der Zuchtorganisation (Stempel):

……

…….. ……

(Ort / Datum) Unterschrift (Stempel)

Abbildungsverzeichnis

Abbildung 1: Sonographischer Querschnitt des linken Hodens eines Ebers (100. LT; Linearsonde, Frequenz 12 MHz, Eindringtiefe 4 cm). Darstellung folgender physiologischer Strukturen: scrotale Haut (a), laterale *Tunica albuginea* (b), testikuläres Parenchym (c), *Mediastinum testis* (d), mediale *Tunica albuginea* (e), Vorlaufstrecke (f) 18
Abbildung 2: Sonographischer Längsschnitt des rechten Hodens eines OFF-Testebers (170. LT; Linearsonde, Frequenz 10 MHz, Eindringtiefe 6 cm). Darstellung folgender physiologischer Strukturen: scrotale Haut (a), laterale *Tunica albuginea* (b), testikuläres Parenchym (c), *Mediastinum testis* (d), mediale *Tunica albuginea* (e), Parenchym des linken Hodens (f); Pfeile markieren hypoechogene Schallartefakte 22
Abbildung 3: Versuchsablauf mit zeitlicher Abfolge der Untersuchungen 34
Abbildung 4: Aufnahme eines vertikalen (a) sowie eines horizontalen (b) Schnittbildes des linken Hodens eines OFF-Testebers in lateromedialer Schallrichtung mit manueller Unterstützung von ventral. Der Referenzpunkt für die standardisierte Aufnahme lag auf der Höhe der maximalen horizontalen Ausdehnung des Hodens 39
Abbildung 5: Querschnitt des Hodens eines OFF-Testebers. Darstellung der lateralen *Tunica albuginea* (a), des testikulären Parenchyms (b), des *Mediastinum testis* (c) sowie der medialen *Tunica albuginea* (d). Messung der maximalen Distanz zwischen dem Zentrum des *Mediastinum testis* und der Grenze des testikulären Parenchyms zur medialen *Tunica albuginea* auf der schallkopfabgewandten Seite 41
Abbildung 6: Darstellung des testikulären Longitudinalschnittes eines OFF-Testebers mit Rahmeninformationen (Rohbild; a) sowie nach Ausführen des Makros zur Bildvorbereitung (b). Es erfolgte eine Konvertierung in 8 bit und Graustufen sowie eine altersabhängige Kalibrierung des Schnittbildes 43
Abbildung 7: Schematischer Ablauf der computergestützten Graustufenanalyse des Hodenparenchyms 44
Abbildung 8: Pixelhistogramm des Hodenparenchyms eines OFF-Testebers mit Darstellung der Pixelverteilung (Pixelanzahl) auf die 256 Graustufen (Grauwert) 45
Abbildung 9: Normalisiertes Graustufenhistogramm des Hodenparenchyms eines OFF-Testebers mit Darstellung der Graustufen 43-100, des häufigsten Grauwertes (GV MOST), des 5% Grenzniveaus (grau schraffiert), der normalisierten Graustufenhistogrammbreite (NGHW 5%, schwarzer Balken) und der Fläche unterhalb des normalisierten Histogramms (*area under the curve*, AUC, grün) 46
Abbildung 10: Berechnung des absoluten Gradientenwertes aus dem Grauwert des zentralen Pixels x(i, j) in Bezug zu den Grauwerten der benachbarten Pixel (C, O, W, K) modifiziert nach LIGNER (2009) 47
Abbildung 11: Schematische Darstellung der Berechnung des mittleren Kontrastes in einer Messregion. Die Grauwertdifferenzen zwischen den Pixelpaaren werden spaltenweise von links nach rechts ausgelesen 48
Abbildung 12: Längsschnitte des Hodens eines ON-Testebers (A) sowie eines OFF-Testebers (B) zur vergleichenden Darstellung. Kennzeichnung des *Scrotums* (a), der lateralen *Tunica albuginea* (b), des testikulären Parenchyms (c), des *Mediastinum testis* (d), der medialen *Tunica albuginea* (e), des benachbarten Hodens (f) sowie im linken Bild der Vorlaufstrecke (g) 57
Abbildung 13: Darstellung der Entwicklung des Hodenvolumens im Testzeitraum (ON-Test: n = 215 linke Hoden, n = 217 rechte Hoden; OFF-Test: n = 216 linke Hoden bzw. 210 rechte Hoden); $^{**}P \leq 0{,}01$; $^{***}P \leq 0{,}001$ 58
Abbildung 14: Teststudie am Hoden eines OFF-Testebers im Transversalschnitt mit drei Messregionen zur Untersuchung des Einflusses einer Druckapplikation auf die eindimensionalen Graustufenparameter 59

Abbildung 15: Schematische Darstellung der Untersuchung der Variabilität der Graustufenparameter maximaler Grauwert (MAX GV) sowie mittlerer Gradientenbetrag (GRAD) innerhalb der Transversal-Schnittbilder des linken und rechten Hodens eines Ebers. Bestimmung der Differenz (△) der Messergebnisse jeweils für ON-Test und OFF-Test.....61
Abbildung 16: Darstellung der Variabilität der Graustufenparameter maximaler Grauwert sowie mittlerer Gradientenbetrag zwischen den Transversal-Schnittbildern des linken und rechten Hodens eines Ebers. Angegeben sind der Anteil an ON-Testebern (%, linke Abbildungen) und der Anteil an OFF-Testebern (%, rechte Abbildungen) mit den Differenzen der jeweiligen Graustufenparameter zwischen beiden Hoden (ON-Test: n = 191 Eber; OFF-Test: n = 205 Eber).....62
Abbildung 17: Schematische Darstellung der Schnittbilder des linken und rechten Hodens (1 bis 8). Die Bestimmung der intra-testikulären Variabilität erfolgte für alle Graustufenparameter innerhalb des linken sowie des rechten Hodens zum ON-Test bzw. OFF-Test.....63
Abbildung 18: Darstellung der Entwicklung der Graustufenparameter maximaler Grauwert, minimaler Grauwert, mittlerer Grauwert, Standardabweichung des mittleren Grauwertes, Heterogenität, normalisierte Graustufenhistogrammbreite auf 5% Niveau, Fläche unterhalb des normalisierten Histogramms sowie mittlerer Gradientenbetrag zwischen ON- und OFF-Test unter getrennter Berücksichtigung beider Hoden. Abbildung der signifikanten Unterschiede zwischen den Hoden zu einem Testzeitpunkt (ON-Test n = 191 Eber; OFF-Test: n = 205 Eber); $^{*}P \leq 0{,}05$, $^{**}P \leq 0{,}01$, $^{***}P \leq 0{,}001$.....67
Abbildung 19: Darstellung der Verteilung der Eber auf die acht Bewertungszahlen (BWZ) anhand der Spermaqualitätskriterien Spermienkonzentration im nativen Ejakulat, Anteil morphologisch normaler Spermien, Anteil motiler Spermien nach 24 h und 48 h Lagerung sowie dem Anteil motiler Spermien nach 72 h Lagerung und 30 bzw. 300 min Inkubation bei 38 °C. Eber mit einer BWZ zwischen 1 und 5 wurden als produktionstauglich, Tiere mit einer BWZ zwischen 6 und 8 als nicht produktionstauglich klassifiziert, siehe Tabelle 8 (n = 218 Eber).....70
Abbildung 20: Darstellung der Volumina beider Hoden unter Berücksichtigung der Einteilung der Eber in produktionstaugliche und nicht produktionstaugliche Tiere. Abbildung des signifikanten Unterschiedes bezüglich der Produktionstauglichkeit der Eber (ON-Test: n = 177 produktionstaugliche Eber, n = 38 nicht produktionstaugliche Eber); $^{*}P \leq 0{,}05$.....71
Abbildung 21: Darstellung des Graustufenparameters mittlerer Gradientenbetrag des rechten Hodens von ON-Testebern unter Berücksichtigung der Produktionstauglichkeit. Produktionstauglich: Bewertungszahl (BWZ) 1 bis 5; nicht produktionstauglich aufgrund A- bzw. Oligozoospermie: BWZ 8 (ON-Test: n = 158 Eber (BWZ 1 bis 5); n = 6 Eber (BWZ 8)); $^{**}P \leq 0{,}01$.....75
Abbildung 22: Darstellung des Graustufenparameters mittlerer Gradientenbetrag des rechten Hodens von ON-Testebern im Verhältnis zu der Spermiengesamtzahl im Ejakulat (ON-Test: n = 191 Eber).....76
Abbildung 23: Darstellung des Graustufenparameters minimaler Grauwert des rechten Hodens von OFF-Testebern im Verhältnis zu den spermatologischen Parametern logarithmierter (log) Anteil morphologisch normaler Spermien (links) sowie logarithmierter (log) Anteil motiler Spermien nach 72 h Lagerung und 30 min Inkubation bei 38 °C (Thermoresistenztest = TRT 1; rechts) (OFF-Test: n = 205 Eber).....77

Tabellenverzeichnis

Tabelle 1: Literaturübersicht über die speziesübergreifenden physiologischen Veränderungen der Graustufenparameter (GS-Parameter) des Hodenparenchyms unter Auswertung sonographischer Schnittbilder 28
Tabelle 2: Literaturübersicht über die speziesübergreifenden pathologischen Veränderungen der Graustufenparameter (GS-Parameter) des Hodenparenchyms unter Auswertung sonographischer Schnittbilder 29
Tabelle 3: Impfregime während der Aufzucht der Eber 35
Tabelle 4: Darstellung der Phasenfütterung und der Regulation der Stalltemperatur während der Aufzucht der Jungeber 36
Tabelle 5: Spermatologisches Untersuchungsspektrum 49
Tabelle 6: Klassifizierung der Spermienmorphologie 50
Tabelle 7: Darstellung der Laborinstrumente und ihrer Ausstattung für die spermatologische Analyse 51
Tabelle 8: Kriterien für die Vergabe der Bewertungszahl modifiziert nach WICKE (1991) 52
Tabelle 9: Kreuztabelle als Grundlage für die Kalkulation der *Odds-Ratio*. Der Graustufenparameter dient als untersuchte Variable für die Faktoren nicht produktionstauglich, produktionstauglich sowie ein Überschreiten (≥ Grenzwert) oder Unterschreiten (< Grenzwert) des Grenzwertes für die Ebergruppen. a = Anzahl der nicht produktionstauglichen Eber mit einem Graustufenparameter ≥ Grenzwert, b = Anzahl der produktionstauglichen Eber mit einem Graustufenparameter ≥ Grenzwert, c = Anzahl der nicht produktionstauglichen Eber mit einem Graustufenparameter < Grenzwert, d = Anzahl der produktionstauglichen Eber mit einem Graustufenparameter < Grenzwert 54
Tabelle 10: Darstellung der *Intra-Class*-Korrelationskoeffizienten mit der zugehörigen Signifikanz (*P*) für die Graustufenparameter (GS-Parameter) sowie die halbe Hodenbreite (OFF-Test: n = 19 Eber) 56
Tabelle 11: Ergebnisse der Teststudie am Hoden eines OFF-Testebers mit vergleichender Betrachtung der eindimensionalen Graustufenparameter maximaler Grauwert (MAX GV), minimaler Grauwert (MIN GV), mittlerer Grauwert (MEAN GV) sowie der Streuungsparameter Standardabweichung des mittleren Grauwertes (STD DEV) und Heterogenität (HET) in drei unterschiedlich positionierten, standardisierten (18.000 ± 100 Pixel) Messregionen (ROI) 60
Tabelle 12: Darstellung der Ergebnisse der Graustufenanalyse der Hoden zum ON- und OFF-Test 65
Tabelle 13: Deskriptive Ergebnisse für die Analyse der quantitativen spermatologischen Parameter der Ejakulate 1 bis 5 69
Tabelle 14: Deskriptive Ergebnisse für die Analyse der qualitativen spermatologischen Parameter der Ejakulate 1 bis 5 69
Tabelle 15: Darstellung der signifikanten Unterschiede der Graustufenparameter des rechten Hodens von ON- und OFF-Testebern unter Berücksichtigung der Produktionstauglichkeit 73
Tabelle 16: Darstellung der Chance für einen Eber, bei Überschreitung definierter graustufenanalytischer Grenzwerte des rechten Hodens nicht produktionstauglich zu werden 78
Tabelle 17: Darstellung der Kennzahlen des Herkunftswurfs sowie der Produktionsdaten der Eber 79
Tabelle 18: Korrelationskoeffizienten nach Spearman-Rho zwischen den Graustufenparametern des rechten Hodens unter Berücksichtigung des Testtages sowie der Produktionstauglichkeit und den Kennzahlen des Herkunftswurfs 80
Tabelle 19: Korrelationskoeffizienten nach Spearman-Rho zwischen den Graustufenparametern des rechten Hodens unter Berücksichtigung des Testtages sowie der Produktionstauglichkeit und den Produktionsdaten der Eber 81

Tabelle 20: Darstellung der Ergebnisse der Graustufenparameter (GS-Parameter) im Schnittbildvergleich innerhalb desselben Hodens von ON- und OFF-Testebern. Es sind jeweils hodenabhängig die mittlere Differenz der Schnittbildkombinationen sowie die Signifikanz (*P*) abgebildet.....108
Tabelle 21: Darstellung der Ergebnisse der Graustufenparameter (GS-Parameter) der Eber im Schnittbildvergleich innerhalb desselben Hodens von Ebern unter Berücksichtigung der Produktionstauglichkeit. Es sind jeweils hodenabhängig die mittlere Differenz der Schnittbildkombinationen sowie die Signifikanz (*P*) abgebildet 109

Literaturverzeichnis

ABDEL-RAZEK, A. u. A. ALI (2005): Developmental changes of bull (*Bos taurus*) genitalia as evaluated by caliper and ultrasonography. Reprod Domest Anim 40, 23-27.

ABDULWAHED, S. R., E. E. MOHAMED, E. A. TAHA, M. A. SALEH, Y. M. ABDELSALAM u. E. O. ELGANAINY (2013): Sensitivity and specificity of ultrasonography in predicting etiology of azoospermia. Urology 81, 967-971.

AFSARLAR, C. E., E. CAKMAKCI, E. DEMIR, G. GUNEY, E. KOMUT, R. ELIZONDO, A. SETH u. C. J. KOH (2019): Novel prognostic grayscale ultrasonographic findings in the testis from a comprehensive analysis of pediatric patients with testicular torsion. J Pediatr Urol. 15, 480

AHMADI, B., C. P. LAU, J. GIFFIN, N. SANTOS, A. HAHNEL, J. RAESIDE, H. CHRISTIE u. P. BARTLEWSKI (2012): Suitability of epididymal and testicular ultrasonography and computerized image analysis for assessment of current and future semen quality in the ram. Exp Biol Med 237, 186-193.

AHMADI, B., A. MIRSHAHI, J. GIFFIN, M. E. OLIVEIRA, L. GAO, A. HAHNEL u. P. M. BARTLEWSKI (2013): Preliminary assessment of the quantitative relationships between testicular tissue composition and ultrasonographic image attributes in the ram. Vet J 198, 282-285.

ALTHOUSE (1996): Application of real time ultrasonography on boar reproduction. Proc. 29 th Am Meet Of Association of Swine Reproduction, Desmoines, Iowa 12-16.

ANDERSSON, H., L. RYDHMER, K. LUNDSTRÖM, M. WALLGREN, K. ANDERSSON u. M. FORSBERG (1998): Influence of artificial light regimens on sexual maturation and boar taint in entire male pigs. Anim Reprod Sci 51, 31-43.

ARAVINDAKSHAN, J. P., A. HONARAMOOZ, P. M. BARTLEWSKI, A. P. BEARD, R. A. PIERSON u. N. C. RAWLINGS (2000): Pattern of gonadotropin secretion and ultrasonographic evaluation of developmental changes in the testis of early and late maturing bull calves. Theriogenology 54, 339-354.

ARTEAGA, A. A., A. D. BARTH u. L. F. BRITO (2005): Relationship between semen quality and pixel-intensity of testicular ultrasonograms after scrotal insulation in beef bulls. Theriogenology 64, 408-415.

AT-TARAS, E. E., A. J. CONLEY, T. BERGER u. J. F. ROSER (2006): Reducing estrogen synthesis does not affect gonadotropin secretion in the developing boar 1. Biol Reprod 74, 58-66.

AT-TARAS, E. E., T. BERGER, M. J. MCCARTHY, A. J. CONLEY, B. J. NITTA-ODA u. J. F. ROSER (2006): Reducing estrogen synthesis in developing boars increases testis size and total sperm production. J Androl 27, 552-559.

AULER, P. A., G. H. F. A. MOREIRA, C. O. HOGG, C. J. ASHWORTH, F. P. BORTOLOZZO, H. CHIARINI-GARCIA u. F. R. C. L. ALMEIDA (2017): Testicular parameters and spermatogenesis in different birthweight boars. Reprod Fertil Dev 29, 1720-1728.

AURICH, H. BOLLWEIN, S. BRÜCKNER u. D. BURGER (2008): Reproduktionsmedizin beim Pferd: Gynäkologie-Andrologie-Geburtshilfe. Georg Thieme Verlag.

AURICH u. E. TÖPFER-PETERSEN (2000): Reproduktion bei männlichen Haussäugetieren. Physiology der Haustiere. Engelhardt W & Breves G (Hsg.) 2.

AZHARI, H. (2010): Basics of biomedical ultrasound for engineers. John Wiley & Sons.

BABBAR, B. u. G. BILASPURI (2007): Changes in testicular proteins and enzymes during maturation of testis in Murrah buffalo (*Bubalus bubalis*). Indian J Anim Sci 77.

BARCO, A. I., A. FLORES, R. CHAVIRA, P. DAMIAN-MATSUMURA, R. DOMINGUEZ u. M. E. CRUZ (2003): Asymmetric effects of acute hemiovariectomy on steroid hormone secretion by the *in situ* ovary. Endocrine 21, 209-215.

BAXES, G. A. (1994): Digital image processing: principles and applications. John Wiley & Sons.

BRITO, L. F. C., A. D. BARTH, R. E. WILDE u. J. P. KASTELIC (2012): Testicular ultrasonogram pixel intensity during sexual development and its relationship with semen quality, sperm production, and quantitative testicular histology in beef bulls. Theriogenology 78, 69-76.

BUDER, S. (2013): Einflussfaktoren auf die Spermaparameter bei Jungebern- eine Analyse der Daten des Referenzlabors IFN Schönow e. V. aus den Jahren 2001 bis 2011. Hannover, Tierärztliche Hochschule Hannover, Diss.

CAIRES, K., J. SCHMIDT, A. OLIVER, J. DE AVILA u. D. MCLEAN (2008): Endocrine regulation of the establishment of spermatogenesis in pigs. Reprod Domest Anim 43, 280-287.

CALDERÓN DÍAZ, J., J. VALLET, C. LENTS, D. NONNEMAN, J. MILES, E. WRIGHT, L. REMPEL, R. CUSHMAN, B. FREKING u. G. ROHRER (2015): Age at puberty, ovulation rate and uterine length of developing gilts fed two lysine and three metabolizable energy concentrations from 100 to 260 d of age. J Anim Sci 93, 3521-3527.

CAMERON, D. F., F. E. SNYDLE, M. H. ROSS u. D. M. DRYLIE (1980): Ultrastructural alterations in the adluminal testicular compartment in men with varicocele. Fertil Steril 33, 526-533.

CANADAY, D. C., J. L. SALAK-JOHNSON, A. M. VISCONTI, X. WANG, K. BHALERAO u. R. V. KNOX (2013): Effect of variability in lighting and temperature environments for mature gilts housed in gestation crates on measures of reproduction and animal well-being. J Anim Sci 91, 1225-1236.

CARLSON, C., H. HILLEY u. D. MEUTEN (1989): Degeneration of cartilage canal vessels associated with lesions of osteochondrosis in swine. Vet Pathol 26, 47-54.

CARTEE, R. E., B. W. GRAY, T. A. POWE, R. S. HUDSON u. J. WHITESIDES (1989): Preliminary implications of b-mode ultrasonography of the testicles of beef bulls with normal breeding soundness examinations. Theriogenology 31, 1149-1157.

CARTEE, R. E., T. A. POWE, B. W. GRAY, R. S. HUDSON u. D. L. KUHLERS (1986): Ultrasonographic evaluation of normal boar testicles. Am J Vet Res 47, 2543-2548.

CASPARI, K., H. HENNING, C. SCHALLER, N. KÜHN u. D. KÜMMERLEN (2012): Semen quality and quantity in a boar with a complex hydrocele. J Swine Health Prod 20, 174-178.

CHANDOLIA, R. K., A. HONARAMOOZ, B. C. OMEKE, R. PIERSON, A. P. BEARD u. N. C. RAWLINGS (1997): Assessment of development of the testes and accessory glands by ultrasonography in bull calves and associated endocrine changes. Theriogenology 48, 119-132.

CHEHVAL, M. J. u. M. H. PURCELL (1992): Deterioration of semen parameters over time in men with untreated varicocele: evidence of progressive testicular damage. Int J Gynecol Obstet 39, 75-75.

CHENG, G., S. GERLACH, L. LIBUDA, S. KRANZ, A. L. GÜNTHER, N. KARAOLIS-DANCKERT, A. KROKE u. A. E. BUYKEN (2009): Diet quality in childhood is prospectively associated with the timing of puberty but not with body composition at puberty onset. J Nutr 140, 95-102.

CLARK, S. G., D. J. SCHAEFFER u. G. C. ALTHOUSE (2003): B-mode ultrasonographic evaluation of paired testicular diameter of mature boars in relation to average total sperm numbers. Theriogenology 60, 1011-1023.

CLEMENTS, K. M., C. F. SHIPLEY, D. A. COLEMAN, E. J. EHRHART, W. M. HASCHEK u. S. G. CLARK (2010): Azoospermia in an 8-month-old boar due to bilateral obstruction at the testis/ epididymis interface. Can Vet J 51, 1130.

CONNOR, W. E., D. S. LIN u. M. NEURINGER (1997): Biochemical markers for puberty in the monkey testis: desmosterol and docosahexaenoic acid. J Clin Endocrinol Metab 82, 1911-1916.

COULTER, G. u. R. FOOTE (1976): Relationship of testicular weight to age and scrotal circumference of Holstein bulls. J Dairy Sci 59, 730-732.

D'ALLAIRE, S., T. STEIN u. A. LEMAN (1987): Culling patterns in selected Minnesota swine breeding herds. Can J Vet Res 51, 506.

DE CASTRO, M. P. P. u. D. A. MASTROROCCO (1984): Reproductive history and semen analysis in prevasectomy fertile men with and without varicocele. J Androl 5, 17-20.

DE GOUVEIA BRAZAO, C., F. PIERIK, J. OOSTERHUIS, G. DOHLE, L. LOOIJENGA u. R. WEBER (2004): Bilateral testicular microlithiasis predicts the presence of the precursor of testicular germ cell tumors in subfertile men. J Urol 171, 158-160.

DE SOUZA, M. B., G. C. ENGLAND, A. C. MOTA FILHO, C. L. ACKERMANN, C. V. SOUSA, G. G. DE CARVALHO, H. V. SILVA, J. N. PINTO, J. C. LINHARES, E. OBA u. L. D. DA SILVA (2015): Semen quality, testicular b- mode and doppler ultrasound and serum testosterone concentrations in dogs with established infertility. Theriogenology 84, 805-810.

DELORME, S. u. I. ZUNA (1995): Quantitative Auswerteverfahren in der B- Bild- und Farbdopplersonographie. Ultraschall Klin Prax 10, 50-61.

DIAMOND, D. A., H. J. PALTIEL, J. DICANZIO, D. ZURAKOWSKI, S. B. BAUER, A. ATALA, P. L. EPHRAIM, R. GRANT u. A. B. RETIK (2000): Comparative assesment of pediatric testicular volume: orchidometer versus ultrasound. J Urol 164, 1111-1114.

DIAS, W., F. J. C. FARIA, C. A. C. FERNANDES, B. F. B. SAMPAIO, M. D. SANTOS, W. B. RODRIGUES, J. C. B. SILVA u. D. S. COSTA (2017): Testicular echotexture is not a viable method to indirectly evaluate the spermatogenic parameters in Nelore bulls. Austral J Vet Sci 49, 45-51.

DING, H., Y. LUO, M. LIU, J. HUANG u. D. XU (2016): Histological and transcriptome analyses of testes from Duroc and Meishan boars. Sci Rep 6, 20758.

DOBLE, A., D. TAYLOR-ROBINSON, B. J. THOMAS, N. JALIL, J. R. W. HARRIS u. R. O. N. WITHEROW (1989): Acute epididymitis: a microbiological and ultrasonographic study. Brit J Urol 63, 90-94.

DOMÍNGUEZ, R., L. MORALES u. M. CRUZ (2003): Ovarian asymmetry. Ann Rev Biomed Sci 5, 408.

ELBAZ, H. T., M. A. MAREY, E. M. A. RAZEK u. I. A. MOUSTAFA (2018): Ultrasonographic evaluation of accessory sex glands and testes of stallion during non- breeding season. PSM Vet Res 3, 45-52.

ENGLAND, G., L. BRIGHT, B. PRITCHARD, I. BOWEN, M. DE SOUZA, L. SILVA u. R. MOXON (2017): Canine reproductive ultrasound examination for predicting future sperm quality. Reprod Domest Anim 52, 202-207.

EVANS, A., R. PIERSON, A. GARCIA, L. MCDOUGALL, F. HRUDKA u. N. RAWLINGS (1996): Changes in circulating hormone concentrations, testes histology and testes ultrasonography during sexual maturation in beef bulls. Theriogenology 46, 345-357.

FAVORITO, L. A. u. F. J. SAMPAIO (2014): Testicular migration chronology: do the right and the left testes migrate at the same time? Analysis of 164 human fetuses. BJU int 113, 650-653.

FORD, R. CHRISTENSON u. R. MAURER (1980): Serum testosterone concentrations in embryonic and fetal pigs during sexual differentiation. Biol Reprod 23, 583-587.

FORD u. T. WISE (2009): Sertoli cell differentiation in pubertal boars. J Anim Sci 87, 2536-2543.

FORD u. T. H. WISE (2011): Assessment of pubertal development of boars derived from ultrasonographic determination of testicular diameter. Theriogenology 75, 241-247.

FRANÇA, L. u. F. CARDOSO (1998): Duration of spermatogenesis and sperm transit time through the epididymis in the Piau boar. Tissue Cell 30, 573-582.

FRANKEL, A. I., J. C. CHAPMAN u. B. COOK (1989): Testes are asymmetric in the testicular hemicastration response of the male rat. J Endocrinol 122, 485-488.

FRASER, L., J. STRZEŻEK, K. FILIPOWICZ, M. MOGIELNICKA-BRZOZOWSKA u. L. ZASIADCZYK (2016): Age and seasonal- dependent variations in the biochemical composition of boar semen. Theriogenology 86, 806-816.

GERENDAI, I., P. BANCZEROWSKI u. B. HALASZ (2005): Functional significance of the innervation of the gonads. Endocrine 28, 309-318.

GERENDAI, I. u. B. HALÁSZ (1997): Neuroendocrine asymmetry. Front Neuroendocrinol 18, 354-381.

GERENDAI, I. u. B. HALÁSZ (2001): Asymmetry of the neuroendocrine system. Physiology 16, 92-95.

GIFFIN, J. L., S. E. FRANKS, J. R. RODRIGUEZ-SOSA, A. HAHNEL u. P. M. BARTLEWSKI (2009): A study of morphological and haemodynamic determinants of testicular echotexture characteristics in the ram. Exp Biol Med 234, 794-801.

GONÇALVES, I., M. W. LINDHOLM, L. S. M. PEDRO, N. DIAS, J. FERNANDES E FERNANDES, G. N. FREDRIKSON, J. NILSSON, J. MOSES u. M. P. ARES (2004): Elastin and calcium rather than collagen or lipid content are associated with echogenicity of human carotid plaques. Stroke 35, 2795-2800.

GORELICK, J. I. u. M. GOLDSTEIN (1993): Loss of fertility in men with varicocele. Fertil Steril 59, 613-616.

GRUHOT, T. R., L. A. REMPEL, M. L. SPANGLER, S. D. KACHMAN u. B. E. MOTE (2018): The heritability of pampiniform plexus vessel size and varicocele in boars. Reprod Domest Anim 54, 270-274

GUARINO, N., B. TADINI u. M. BIANCHI (2003): The adolescent varicocele: the crucial role of hormonal tests in selecting patients with testicular dysfunction. J Pediatr Surg 38, 120-123.

GUBBAY, J., J. COLLIGNON, P. KOOPMAN, B. CAPEL, A. ECONOMOU, A. MÜNSTERBERG, N. VIVIAN, P. GOODFELLOW u. R. LOVELL-BADGE (1990): A gene mapping to the sex- determining region of the mouse Y chromosome is a member of a novel family of embryonically expressed genes. Nature 346, 245.

HÄCKER, A., M. HATZINGER, R. GROBHOLZ, P. ALKEN u. J. HOANG-BÖHM (2006): Das skrotale Lymphangiom-eine seltene Ursache des akuten Skrotums im Kindesalter. Akt Urol 37, 445-448.

HAJKOVA, P., S. ERHARDT, N. LANE, T. HAAF, O. EL-MAARRI, W. REIK, J. WALTER u. M. A. SURANI (2002): Epigenetic reprogramming in mouse primordial germ cells. Mech Dev 117, 15-23.

HARRISON, R. M., R. W. LEWIS u. J. A. ROBERTS (1986): Pathophysiology of varicocele in nonhuman primates: long-term seminal and testicular changes. Fertil Steril 46, 500-510.

HEMSWORTH, P. H., M. RICE, J. NASH, K. GIRI, K. L. BUTLER, A. J. TILBROOK u. R. S. MORRISON (2013): Effects of group size and floor space allowance on grouped sows: aggression, stress, skin injuries, and reproductive performance. J Anim Sci 91, 4953-4964.

HERMES, R. (1998): Sonographie der Trächtigkeit beim Europäischen Reh (*Capreolus capreolus*) und Quantifizierung endometrialer Veränderungen während der Diapause mittels computergestützter Graustufenanalyse. Berlin, Freie Universität Berlin, Diss.

HEYNS, C. (1987): The gubernaculum during testicular descent in the human fetus. J Anat 153, 93.

HÖHNE, K. (2002): Ultrasonographische Untersuchung von Hoden und Prostata des Hundes unter besonderer Berücksichtigung der Graustufenanalyse. Hannover, Tierärztliche Hochschule Hannover, Diss.

HSIUNG, R., H. NIEVA u. A. CLAVERT (1991): Scrotal hyperthermia and varicocele. In: Temperature and Environmental effects on the testis, Springer, S. 241-244.

HUANG, Y. T. u. R. K. JOHNSON (1996): Effect of selection for size of testes in boars on semen and testis traits. J Anim Sci 74, 750-760.

HYLDIG, S. M., N. CROXALL, D. A. CONTRERAS, P. D. THOMSEN u. R. ALBERIO (2011): Epigenetic reprogramming in the porcine germ line. BMC Dev Biol 11, 11.

ITO, T., K. ISHIHARA, I. DEURA, C. KATAGIRI u. K. MAEDA (2007): Tissue characterization of uterine myometrium using the ultrasound gray- level histogram width. J Med Ultrason 34, 189-192.

JOHNSON, A. D., W. R. GOMES u. N. VANDEMARK (1970): The testis. Elsevier.

JUNG, M., K. RUDIGER u. M. SCHULZE (2015): In vitro measures for assessing boar semen fertility. Reprod Domest Anim 50 Suppl 2, 20-24.

KAUFFOLD, J., M. KESSLER, A. RICHTER, N. BEYNON u. A. WEHREND (2011): B-mode ultrasound and grey-scale analysis of the epididymis in boars and the relationship to semen parameters. Reprod Domest Anim 46, 108-113.

KEMP, B. u. N. M. SOEDE (2012): Reproductive issues in welfare-friendly housing systems in pig husbandry: a review. Reprod Domest Anim 47 Suppl 5, 51-57.

KIHAILE, P. E. (1990): Ultrasonic tissue characterization of ovarian tumors by the scanning of grey-level histograms. Oita City, Oita Medical University, Japan, Diss.

KLEVE-FELD (2014): Die prospektive Bedeutung der klinisch- andrologischen Diagnostik für die Produktivität von Piétrain-Ebern in Besamungsstationen. Hannover, Tierärztliche Hochschule Hannover, Diss.

KLINGLER, E., A. LADINIG u. M. RITZMANN (2011): Nicht infektiöse Fruchtbarkeitsstörungen bei Zuchtsauen. Veterinär Spiegel 21, 89-94.

KNOPF, L., J. KASTELIC, E. SCHALLENBERGER u. O. GINTHER (1989): Ovarian follicular dynamics in heifers: test of two- wave hypothesis by ultrasonically monitoring individual follicles. Domest Anim Endocrinol 6, 111-119.

KNOX, R. (2003): The anatomy and physiology of sperm production in boars. Department of Animal Sciences, University of Illinois: Urbana, IL.

KOENEN, F., G. VAN CAENEGEM, J. VERMEERSCH, J. VANDENHEEDE u. H. DELUYKER (1996): Epidemiological characteristics of an outbreak of classical swine fever in an area of high pig density. Vet Record 139, 367-371.

KOPP, C., R. IJÄS, A. FLYCKT, J. TAPONEN, M. PARVINEN u. M. ANDERSSON (2008): Morphometric evaluations of testicular tissues from azoospermic boars in finnish yorkshire and landrace breeds. Theriogenology 70, 1129-1135.

KOTWICA, J., D. SKARZYNSKI, J. JAROSZEWSKI u. M. BOGACKI (1994): Noradrenaline affects secretory function of corpus luteum independently on prostaglandins in conscious cattle. Prostaglandins 48, 1-10.

KUBOTA, Y., S. SASAKI, H. KUBOTA, H. TATSURA u. K. KOHRI (2001): A study on the mechanism of the spermatogenic damage after vasectomy in rats. Japan J Urol 92, 13-22.

LAMBERSON, W., R. BLAIR, K. ROHDE PARFET, B. DAY u. R. JOHNSON (1988): Effect of sex ratio of the birth litter on subsequent reproductive performance of gilts. J Anim Sci 66, 595-598.

LEE, C. H., J. W. CHOI, K. A. KIM, T. S. SEO, J. M. LEE u. C. M. PARK (2006): Usefulness of standard deviation on the histogram of ultrasound as a quantitative value for hepatic parenchymal echo texture; preliminary study. Ultrasound Med Biol 32, 1817-1826.

LEENHOUWERS, J. I., T. VAN DER LENDE u. E. F. KNOL (1999): Analysis of stillbirth in different lines of pig. Livestock Prod Sci 57, 243-253.

LEVIS, D. G., J. J. FORD u. R. K. CHRISTENSON (1997): An evaluation of three methods for assessing sexual behavior in boars. J Anim Sci 75, 348-355.

LIGNER, A. (2009): Charakterisierung von Besamungsbullen anhand der mehrdimensionalen Graustufenanalyse sonografischer Bilder des Genitales sowie einem erweiterten spermatologischen Untersuchungsspektrum. Hannover, Tierärztliche Hochschule Hannover, Diss.

LOOSE, H., H. AUPPERLE, U. SCHNURRBUSCH u. H.-A. SCHOON (2002): Morphological and immunohistochemical studies in testes of normal and cryptorchid boars. Berl Munch Tierarztl Wochenschr 115, 407-411.

LOVE, C. C. (1992): Ultrasonographic evaluation of the testis, epididymis and spermatic cord of the stallion. Vet Clin North Am Equine Pract 8, 167-182.

LUDWIG, M., S. JOHANNES, M. BERGMANN, K. FAILING, H. G. SCHIEFER u. W. WEIDNER (2002): Experimental *escherichia coli* epididymitis in rats: a model to assess the outcome of antibiotic treatment. BJU int 90, 933-938.

LUNSTRA, D., T. WISE u. J. FORD (2003): Sertoli cells in the boar testis: changes during development and compensatory hypertrophy after hemicastration at different ages. Biol Reprod 68, 140-150.

MAEDA, K., M. SERIZAWA u. N. YAMAMOTO (2005): Ultrasound tissue characterization with the gray level histogram width of the b-mode. Ultrasound Rev Obstet Gynecol 5, 92-95.

MALMGREN, L. (1989): Experimentally induced testicular alterations in boars: sperm morphology changes in mature and peripubertal boars. J Vet Med Series A 36, 411-420.

MARKS, J. L., R. MCMAHON u. L. I. LIPSHULTZ (1986): Predictive parameters of successful varicocele repair. J Urol 136, 609-612.

MAZEIKA, K., N. SUTKEVIČIENE, H. ZILINSKAS, V. RIŠKEVIČIENE, A. ANIULIENE u. N. JUODZIUKYNIENE (2012): Relationship between sperm quality and testicular lesions in culled AI boars, Veter ir Zoot 52-57.

MEURER, D. G., S. WOLF u. D. G. MEURER (2012): Allgemeine Pathologie: Kompendium für die Veterinärmedizin; S.224. Georg Thieme Verlag.

MILLER, F. N., S. ROSAIRO, J. L. CLARKE, S. SRIPRASAD, G. H. MUIR u. P. S. SIDHU (2007): Testicular calcification and microlithiasis: association with primary intra- testicular malignancy in 3,477 patients. Europ Radiol 17, 363-369.

MOXON, R., L. BRIGHT, B. PRITCHARD, I. M. BOWEN, M. B. DE SOUZA, L. D. DA SILVA u. G. C. ENGLAND (2015): Digital image analysis of testicular and prostatic ultrasonographic echogencity and heterogeneity in dogs and the relation to semen quality. Anim Reprod Sci 160, 112-119.

NAGLER, H. M., X.-Z. LI, E. F. LIZZA, A. DEITCH u. R. D. WHITE (1985): Varicocele: temporal considerations. J Urol 134, 411-413.

NICKEL, R., A. SCHUMMER u. E. SEIFERLE (2005): Lehrbuch der Anatomie der Haustiere, Band III: Kreislaufsysteme, Haut und Hautorgane. Schweizer Archiv für Tierheilkunde 147, 275-275.

NOGUCHI, J., M. NAKAI, K. KIKUCHI, H. KANEKO u. N. IMAEDA (2013): Early regression of spermatogenesis in boars of an inbred duroc strain caused by incident orchitis/ epididymo- orchitis. J Reprod Dev 59, 273-281.

OKWUN, O. E., G. IGBOELI, J. J. FORD, D. D. LUNSTRA u. L. JOHNSON (1996): Number and function of sertoli cells, number and yield of spermatogonia and daily sperm production in three breeds of boar. Reprod 107, 137-149.

OMER, R., J. GIFFIN, A. HAHNEL u. P. BARTLEWSKI (2012): Relationships of ultrasonographic and magnetic resonance image attributes to the histomorphology of ram testes. Reprod Biol 12, 355-361.

ØSTER, J. (1971): Varicocele in children and adolescents: An investigation of the incidence among danish school children. Scandinav J Urol Nephrol 5, 27-32.

PADUCH, D. A., S. HILZ, A. GRIMSON, P. N. SCHLEGEL, A. E. JEDLICKA u. W. W. WRIGHT (2019): Aberrant gene expression by Sertoli cells in infertile men with Sertoli cell-only syndrome. PloS one 14.

PAK, C. Y. (1991): Etiology and treatment of urolithiasis. Am J Kidney Dis 18, 624-637.

PAPADIMAS, J., F. PAPADOPOULOU, S. IOANNIDIS, E. SPANOS, B. TARLATZIS, J. BONUS u. S. MANTALENAKIS (1996): Azoospermia: clinical, hormonal, and biochemical investigation. Archiv Androl 37, 97-102.

PASCHOAL, A. F. L., J. T. SANTOS, A. P. G. MELLAGI, M. L. BERNARDI, I. WENTZ u. F. P. BORTOLOZZO (2019): Use of testicular tone and echogenicity in identifying boars with low sperm quality. Arq Bras Med Vet Zoo 71, 1277-1285.

PASQUALOTTO, F. F., A. M. LUCON, P. M. DE GÓES, B. P. SOBREIRO, J. HALLAK, E. B. PASQUALOTTO u. S. ARAP (2005): Semen profile, testicular volume, and hormonal levels in infertile patients with varicoceles compared with fertile men with and without varicoceles. Fertil Steril 83, 74-77.

PENITENTE-FILHO, J. M., F. A. C. VILLADIEGO, F. F. E. SILVA, B. S. CAMILO, V. G. LEON, T. PEIXOTO, E. DIAZ, D. OKANO, P. MAITAN, D. LIMA, S. F. GUIMARAES, J. B. SIQUEIRA, R. PINHO u. J. D. GUIMARAES (2018): Can scrotal circumference- based selection discard bulls with good productive and reproductive potential? PLoS One 13, e0193103.

PIERSON, R. u. O. GINTHER (1987): Follicular populations during the estrous cycle in heifers. Influence of day. Anim Reprod Sci 14, 165-176.

PINHO, R. O., B. S. CAMILO, D. LIMA, F. VILLADIEGO, J. VERGARA, H. H. SHIOMI, R. E. CARDOSO, P. S. LOPES, S. GUIMARAES u. J. D. GUIMARAES (2018): The use of ultrasonography in the reproductive evaluation of boars. Reprod Domest Anim 53, 393-400.

PINYERD, B. u. W. B. ZIPF (2005): Puberty- timing is everything! J Pediatr Nurs 20, 75-82.

POZOR, M., H. MORRISSEY, V. ALBANESE, N. KHOUZAM, A. DERIBERPREY, M. L. MACPHERSON u. A. A. KELLEMAN (2017): Relationship between echotextural and histomorphometric characteristics of stallion testes. Theriogenology 99, 134-145.

PRICKING, S., H. BOLLWEIN, K. SPILKER, G. MARTINSSON, A. SCHWEIZER, S. THOMAS, H. OLDENHOF u. H. SIEME (2017): Testicular volumetry and prediction of daily sperm output in stallions by orchidometry and two -and three- dimensional sonography. Theriogenology 104, 149-155.

QUESNEL, H., L. BROSSARD, A. VALANCOGNE u. N. QUINIOU (2008): Influence of some sow characteristics on within- litter variation of piglet birth weight. Animal 2, 1842-1849.

RANTANEN, N. u. R. EWING (1981): Principles of ultrasound application in animals. Vet Radiol 22, 196-203.

REILAND, S. (1978a): Morphology of osteochondrosis and sequelae in pigs. Acta radiologica. Supplementum 358, 45-90.

REILAND, S. (1978b): Pathology of so- called leg weakness in the pig. Acta radiologica. Supplementum 358, 23-44.

REIß, A.-K. (2013): Wertigkeit der Ultraschallparameter und der B- Bildanalyse des fetalen Darms beim Management der fetalen Gastroschisis. Erlangen, Medizinische Fakultät der Friedrich-Alexander- Universität, Diss.

RENSHAW, A. A. (1998): Testicular calcifications: Incidence, histology and proposed pathological criteria for testicular microlithiasis. J Urol 160, 1625-1628.

RESENDE, P. C., A. P. SIQUEIRA, L. C. RODRIGUES, M. A. LAGARES, H. CHIARINI-GARCIA u. F. R. ALMEIDA (2019): Relationship between pre- pubertal biometrical measures and sperm parameters for the selection of high genetic merit pure and crossbred boars. Theriogenology 127, 1-6.

RODRIGUEZ, A. L., A. V. SOOM, I. ARSENAKIS u. D. MAES (2017): Boar management and semen handling factors affect the quality of boar extended semen. Porcine Health Management 3.

RUEDIGER, K. u. M. SCHULZE (2012): Post- farrowing stress management in sows by administration of azaperone: Effects on piglets performance. J Anim Sci 90, 2331-2336.

SALIM, A. A., P. J. T. MURCHISON, A. RANA, R. A. ELTON u. T. B. HARGREAVE (1995): Evaluation of testicular volume by three orchidometers compared with ultrasonographic measurements. Brit J Urol 76, 632-635.

SANTOS FILHO, O. D. O., L. M. M. NARDOZZA, E. ARAÚJO JUNIOR, L. C. ROLO, L. CAMANO u. A. F. MORON (2010): Cesarean uterine scar evaluation by the grey- level histogram. Revista da Associação Médica Brasileira 56, 99-102.

SAVIĆ, R., M. PETROVIĆ, D. RADOJKOVIĆ, Č. RADOVIĆ u. N. PARUNOVIĆ (2013): The effect of breed, boar and season on some properties of sperm. Biotechnol Anim Husbandry 29, 299-310.

SAYPOL, D. C. (1981): Varicocele. J Androl 2, 61-71.

SCHNORR, B. u. M. KRESSIN (2006): Embryologie der Haustiere; 5, Enke.

SCHULZ, K.-H. u. U. SCHNURRBUSCH (2014): Relationships between leptin and condition characteristics and the sex hormones in compliance with the fertility performance of gilts and sows. Tierärztliche Umschau 69, 7-21.

SCHULZE, S. BUDER, K. RÜDIGER, M. BEYERBACH u. D. WABERSKI (2014): Influences on semen traits used for selection of young AI boars. Anim Reprod Sci 148, 164-170.

SCHULZE, K. RÜDIGER u. D. WABERSKI (2015): Rotation of boar semen doses during storage affects sperm quality. Reprod Domest Anim 50, 684-687.

SCHULZE, M., U. JAKOP, M. JUNG u. F. CABEZÓN (2019): Influences on thermo- resistance of boar spermatozoa. Theriogenology 127, 15-20.

SCHULZE, M., K. RUEDIGER, K. MUELLER, M. JUNG, C. WELL u. M. REISSMANN (2013): Development of an in vitro index to characterize fertilizing capacity of boar ejaculates. Anim Reprod Sci 140, 70-76.

SEEMA, S., M. RAKESH u. D. ASHOK (2019): Ultrasonographical and angiographical study on the testes of Large White Yorkshire pig (Sus scrofa). Indian J Vet Anat 31, 71-72.

SEHGAL, C. (1993): Quantitative relationship between tissue composition and scattering of ultrasound. J Acoust Soc Am 94, 1944-1952.

SEKI, Y., K. HAYASHI, K. ITOH, M. MIZUGAKI, M. SAITOU u. Y. MATSUI (2005): Extensive and orderly reprogramming of genome- wide chromatin modifications associated with specification and early development of germ cells in mice. Dev Biol 278, 440-458.

SERIZAWA, M. u. K. MAEDA (2010): Noninvasive fetal lung maturity prediction based on ultrasonic gray level histogram width. Ultrasound Med Biol 36, 1998-2003.

ŠERNIENE, L., V. RIŠKEVIČIENE, A. BANYS u. H. ŽILINSKAS (2002): Effects of age, and season on sperm qualitative parameters in lithuanian white and petren boars. Veter ir Zoot 17.

SEVILLANO, C. A., M. S. LOPES, B. HARLIZIUS, E. H. HANENBERG, E. F. KNOL u. J. W. BASTIAANSEN (2015): Genome-wide association study using deregressed breeding values for cryptorchidism and scrotal/ inguinal hernia in two pig lines. Genet Sel Evol 47, 18.

SINGH u. G. P. ADAMS (2000): Histomorphometry of dominant and subordinate bovine ovarian follicles. Anat Rec 258, 58-70.

SINGH, G. P. ADAMS u. R. A. PIERSON (2003): Promise of new imaging technologies for assessing ovarian function. Anim Reprod Sci 78, 371-399.

SINGH, R. PIERSON u. G. ADAMS (1998): Ultrasound image attributes of bovine ovarian follicles and endocrine and functional correlates. J Reprod Fertil 112, 19-29.

SOUSA, K., S. ROLIM FILHO, H. F. L. RIBEIRO u. W. G. DO VALE (2015): Ultrasound as tool for diagnosis of diseases of the reproductive tract bulls. Archives Vet Sci 20.

TAK, T., C. VISSER, S. H. RAHIMTOOLA u. P. A. N. CHANDRARATNA (1992): Detection of acute myocardial infarction with digital image processing of two- dimensional echocardiograms. Am heart J 124, 289-293.

THOMASON, A. M. u. B. L. FARISS (1979): The prevalence of varicoceles in a group of healthy young men. Mil Med 144, 181-182.

TURNER, T. T., W. S. EVANS u. T. J. LOPEZ (1990): Gonadotroph and Leydig cell responsiveness in the male rat. Effects of experimental left varicocele. J Androl 11, 555-562.

UEHLING, D. (1968): Fertility in men with varicocele. Int J Fertil 13, 58.

UNGERFELD, R. u. D. FILA (2011): Testicular fluid content evaluated by ultrasound image computer-assisted analysis increases with small- dose multiple GnRH injections in rams.
Reprod Domest Anim 46, 720-723.

VAN STRAATEN, H. u. C. WENSING (1978): Leydig cell development in the testis of the pig.
Biol Reprod 18, 86-93.

WABERSKI, A. RIESENBECK, M. SCHULZE, K. F. WEITZE u. L. JOHNSON (2019): Application of preserved boar semen for artificial insemination: Past, present and future challenges.
Theriogenology 137, 2-7.
WEATHERLY, D., P. G. WISE, S. MENDOCA, A. LOEB, Y. CHENG, J. J. CHEN u. G. STEINHARDT (2018): Epididymal cysts: Are they associated with infertility? Am J Men's Health 12, 612-616.

WEILER, U., R. CLAUS, M. DEHNHARD u. S. HOFÄCKER (1996): Influence of the photoperiod and a light reverse program on metabolically active hormones and food intake in domestic pigs compared with a wild boar. Canad J Anim Sci 76, 531-539.

WEISS, E. u. I. KÄUFER-WEISS (1999): Geschlechtsorgane. DAHME, E., WEISS, E. Grundriss der speziellen pathologischen Anatomie der Haustiere 5, 278-319, Thieme.

WEITZE, K. F. (2001): Andrologie beim Eber. W.Busch u. A. Holzmann: Veterinärmedizinsche Andrologie. Verlag Schattauer, Stuttgart, New York 274.

WEYRICH, A., M. JESCHEK, K. SCHRAPERS, D. LENZ, T. CHUNG, K. RÜBENSAM, S. YASAR, M. SCHNEEMANN, S. ORTMANN u. K. JEWGENOW (2018): Diet changes alter paternally inherited epigenetic pattern in male wild guinea pigs. Environmental Epigenetics 4.

WICKE, I. (1991): Untersuchungen zur Hodenentwicklung bei Jungebern und Beziehungen zu ausgewählten Leistungsmerkmalen. Berlin, Fakultät für Landwirtschaft und Gartenbau der Humboldt-Universität, Diss.

WOLF, F., J. ALMQUIST u. E. HALE (1965): Prepuberal behavior and puberal characteristics of beef bulls on high nutrient allowance. J Anim Sci 24, 761-765.

WYSOKIŃSKA, A., S. KONDRACKI, D. KOWALEWSKI, A. ADAMIAK u. E. MUCZYŃSKA (2009): Effect of seasonal factors on the ejaculate properties of crossbred Duroc x Pietrain and Pietrain x Duroc boars as well as purebred Duroc and Pietrain boars. Bulletin Vet Inst Pulawy 53, 677-685.

XU, M., L. CHE, Z. YANG, P. ZHANG, J. SHI, J. LI, Y. LIN, Z. FANG, L. CHE u. B. FENG (2016): Effect of high fat dietary intake during maternal gestation on offspring ovarian health in a pig model. Nutrients 8, 498.

YAMAMOTO, N., M. UTSU, M. SERIZAWA, S. OHKI, T. MURAKOSHI, M. SEGUCHI, K. IWASE u. K. MAEDA (2000): Neonatal periventricular leukomalacia preceded by fetal periventricular echodensity. Fetal Diagn Ther 15, 198-208.

YOUNG, L., K. LEYMASTER u. D. LUNSTRA (1986): Genetic variation in testicular development and its relationship to female reproductive traits in swine. J Anim Sci 63, 17-26.

Danksagung

Ein herzliches Dankeschön an meinen Doktorvater Herrn PD Dr. habil. Martin Schulze für das interessante Dissertationsthema sowie die fachliche Unterstützung, die auch dank hilfreicher Korrekturvorschläge letztlich zum Gelingen dieser Arbeit geführt hat.

Dem Direktor Herrn Dr. Jung des Instituts für Fortpflanzung landwirtschaftlicher Nutztiere Schönow e.V. möchte ich für die Finanzierung und das angenehme Arbeitsumfeld danken.

Michael Kleve-Feld von der *Pig Improvement Company* danke ich für den persönlichen und fachlichen Austausch, besonders für schnelle Antworten auf meine zahlreichen Fragen zur Schweineproduktion. Danke, dass du immer hinter dem Projekt gestanden hast.

Den Leitern und Mitarbeitern der Eberstationen der Genossenschaft zur Förderung der Schweinehaltung eG, der Schweinebesamung Weser-Ems e.V. und dem Besamungsverein Neustadt an der Aisch e.V. Schweinebesamung Malchin GmbH & Co. KG möchte ich für die tolle Zusammenarbeit und das zuverlässige Bereitstellen der Spermaproben danken.

Nik Deter und seinem Stallteam danke ich für die tolle Unterstützung und die Kompromissbereitschaft bei der praktischen Durchführung der Ultraschalluntersuchungen.

Dr. Sven Reese von der LMU München, Dr. Mika Ruonala von ICIT sowie Frau Hannah Pfeifer von Scilvet vielen Dank für ihre wertvollen Kenntnisse zur Sonographie bzw. Bildanalyse von Hoden.

Mein großer Dank gilt Dr. Ralf Bortfeldt für die menschliche Unterstützung und das unendliche Engagement in Sachen Bildanalysesoftware, Datenverarbeitung und Statistik. Ihm verdanke ich mein deutlich vertieftes Verständnis der IT. Anita Retzlaff und allen aushelfenden Kollegen vielen Dank für die Unterstützung bei der Bewältigung der Spermaanalytik. Anja Peters, danke für einen schönen Tag voller Schweinebilder.

Zum Schluss gilt meine Dankbarkeit meiner Familie für Geduld, Korrekturvorschläge und stets offene Ohren. Besonders ohne deinen fachlichen und persönlichen Einsatz, Fritz, wäre dieses Projekt nicht zustande gekommen. Jemanden wie dich kann sich jeder Mensch nur an seiner Seite wünschen.

9 783967 290622

mbvberlin
mensch und buch verlag |2020

49,90 Euro | ISBN: 978-3-96729-062-2