Tierärztliche Hochschule Hannover

Histologischer Vergleich von mittels Nadelbiopsie und per en bloc gewonnenem Hodengewebe bei Kälbern post mortem

INAUGURAL-DISSERTATION
zur Erlangung des Grades einer
Doktorin der Veterinärmedizin
- Doctor medicinae veterinariae -
(Dr. med. vet.)

vorgelegt von
Maike Rohländer
Wickede (Ruhr)

Hannover 2020

Wissenschaftliche Betreuung: Herr Prof. Dr. Árpád Csaba Bajcsy
Klinik für Rinder, Arbeitsgruppe Reproduktionsmedizin und Biotechnologie,
Tierärztliche Hochschule Hannover

1. Gutachter: Prof. Dr. Árpád Csaba Bajcsy

2. Gutachter: Prof. Dr. Harald Sieme

Tag der mündlichen Prüfung: 23.04.2020

Diese Arbeit wurde durch den Förderverein Bioökonomieforschung e.V. (FBF) finanziell unterstützt.

Meiner Familie

Teile dieser Arbeit wurden bereits der Öffentlichkeit vorgestellt bzw. zur Einreichung vorbereitet:

- M. Rohländer, K. Rode, R. Brehm, C. Hettel, M. Heppelmann, Á. Cs. Bajcsy, H. Otzen
  Histologischer Vergleich von Hodenbiopsie und Gewebeprobe aus kastrierten Hoden bei Bullenkälbern
  51. Jahrestagung Physiologie & Pathologie der Fortpflanzung gleichzeitig
  43. Veterinär-Humanmedizinische Gemeinschaftstagung
  Hannover 21.02.2018 bis 23.02.2018

- M. Rohländer, H. Otzen, T. Harborth, M. Heppelmann, Á. Cs. Bajcsy
  Testicular weight, occurrence of tubules with elongated spermatids and Sertoli cell count in abattoir calves. Preliminary results
  XIX. Mitteleuropäischer Buiatrik Kongress
  Lviv, Ukraine 22.05 2019 bis 26.05.2019

- M. Rohländer, H. Otzen, K. Rode, K. Jung, M. Schmicke, T. Harborth, M. Langeheine, R. Brehm, Á. Cs. Bajcsy
  Histological comparison of testicular needle biopsy and en bloc samples in abattoir calves
  Eingereicht zur Veröffentlichung bei Animals am 18.04.2020, Status am 27.04.2020: Under review

Inhaltsverzeichnis

1. EINLEITUNG 1
2. LITERATURÜBERSICHT 3
2.1. Aufbau und Funktion des Hodens 3
2.1.1. Histologischer Aufbau des Hodens 4
2.1.1.1. Aufbau eines Tubulus seminiferus 5
2.1.1.2. Alpha-smooth muscle actin (α-SMA) 6
2.2. Sexuelle Entwicklung des Kalbes 7
2.2.1. Pränatale Entwicklung 7
2.2.2. Hodenwachstum 7
2.2.3. Hormonverlauf 9
2.3. Hodenbiopsie 11
2.3.1. Methodik 11
2.3.2. Ergebnisse 13
2.4. Histologische Verarbeitung 14
2.4.1. Fixierung von Gewebeproben 14
2.4.2. Färbung von Gewebeproben 15
2.4.2.1. Hämatoxylin-Eosin 15
2.4.2.2. Immunhistochemie (IHC) 16
2.4.2.2.1. SOX9 16
2.4.2.2.2. α-SMA 17
3. MATERIAL UND METHODEN 18
3.1. Tiere 18
3.2. Versuchsablauf 18
3.3. Gewinnung der Blutproben 19
3.4. Vorbereitung der Hoden 19
3.5. Gewinnung der testikulären Nadelbiopsie 20
3.6. Gewinnung der testikulären Gewebeproben 21
3.7. Weiterverarbeitung der gewonnenen Proben 21
3.8. Mikrotomie und Färbung der Paraffinschnitte 22
3.8.1. Färbung mit Hämatoxylin-Eosin 22
3.8.2. Nachweis mittels Immunhistochemie (SOX9 und α-SMA) 23
3.9. Mikroskopische Auswertung 24
3.10. Hormonbestimmungen 25
3.11. Statistik. 26

4. ERGEBNISSE 28
4.1. Allgemeine Daten der Tiere 28
4.2. Endokrinologische Daten 28
4.3. Daten der histologischen Untersuchung 28
4.3.1. Untersuchungen in der HE-Färbung 28
4.3.2. Untersuchungen in der IHC 33
4.3.2.1. SOX9 33
4.3.2.2. α-SMA 34
5. MANUSKRIPT 36
5.1. Introduction 37
5.2. Materials and Methods 39
5.2.1. Animals 39
5.2.2. Sampling at the abattoir 39
5.2.2.1. Collection of testicular samples 40
5.2.2.2. Collection and processing of blood samples 41
5.2.3. Histological processing 41
5.2.3.1. Immunohistochemistry 42
5.2.4. Hormone assays 42
5.2.5. Statistical analysis 43
5.3. Results… 43
5.4. Discussion 45
5.5. Conclusion 49
5.6. Acknowledgements 49
5.7. Declaration of interest 50
5.8. Ethics statement 50
5.9. References 50
5.10. Figure captions 54
5.11. Figures.. 55
5.12. Tables… 57
6. DISKUSSION 61
6.1. Methodik. 61
6.2. Versuchsmaterial 62
6.3. Hormonuntersuchungen 63
6.4. Histologische Untersuchung 64
6.5. Schlussfolgerung 68
7. ZUSAMMENFASSUNG 69

8. SUMMARY 71
9. ABBILDUNGSVERZEICHNIS 73
10. TABELLENVERZEICHNIS 75
11. LITERATURVERZEICHNIS 76
12. ANHANG.. 89
13. DANKSAGUNG 91
14. ERKLÄRUNG 93

Abkürzungsverzeichnis

µ	Micro (10^{-6})
%	Prozent
°C	Grad Celsius
A.	Arteria
Abb.	Abbildung
Ag	Antigen
Ak	Antikörper
AMH	Anti-Müller-Hormon
ANOVA	Varianzanalyse (analysis of variance)
A. dest.	Aqua destillata
bzw.	beziehungsweise
ca.	circa
cm	Zentimeter
cm^3	Kubikzentimeter
CV	Variationskoeffizient (coefficient of variation)
e.g.	zum Beispiel (exempli gratia)
et al.	et alii
ES	elongierte Spermatiden
Fig.	Figure
FNA	Feinnadelaspiration
FSH	Follikel stimulierendes Hormon
G	Gauge-Wert
g	Gramm
GDNF	Glial cell line-derived neurotrophic factor

GnRH	Gonadotropin-Releasing Hormon
HE	Hämatoxylin-Eosin
H_2O_2	Wasserstoffperoxid
ICSI	Intrazytoplasmatische Spermieninjektion
i.e.	das heißt (id est)
Ig	Immunglobulin
IHC	Immunhistochemie
i.v.	intravenös
IVF	In-vitro-Fertilisation
kg	Kilogramm
l	Liter
LH	Luteinisierendes Hormon
max	Maximum
ml	Milliliter
mm	Millimeter
min	Minimum
n	Anzahl der Merkmalsausprägungen
N.	Nervus
NaCl	Natriumchlorid
NB	Nadelbiopsie (needle biopsy)
ng	Nanogramm
r	Korrelationskoeffizient
RIA	Radioimmunassay
rpm	Umdrehungen pro Minute (revolutions per minute)
RT	Raumtemperatur

s.c.	subkutan
SC	Sertoli-Zelle(n) (Sertoli cells)
SD	Standardabweichung (Standard deviation)
SMA	smooth muscle actin
SOX9	SRY-box 9
Sry	sex determining region Y
Tab.	Tabelle
TESE	Testikuläre Spermienextraktion
V.	Vena
z	Zentralwert (Median)
z. B.	zum Beispiel

1. EINLEITUNG

Die Hodenbiopsie stellt eine ergänzende Untersuchungsmethode zu der Adspektion, Palpation, Ultrasonographie und der Untersuchung des Ejakulates im Rahmen der andrologischen Untersuchung dar. In der Humanmedizin ist der Einsatz der Nadelbiopsie bei Fertilitätsproblemen, Sterilität oder aber Krebsverdacht bereits ein gängiges diagnostisches Verfahren [3]. Im Gegensatz dazu hat sich diese Form der Diagnostik in der Veterinärmedizin noch nicht durchgesetzt. Um eine Aussage über den Zustand eines Organs zu treffen ist die histologische Aufarbeitung in toto der Goldstandard. Im Falle des Hodens würde eine solche Untersuchung demnach die Kastration zur Folge haben. Da durch eine beidseitige Orchiektomie die Reproduktionsfähigkeit verloren geht, soll im Rahmen dieser Studie die Frage beantwortet werden, ob sich beim Bullen durch eine Nadelbiopsie eine Aussage über den Zustand des gesamten Hodens treffen lässt.

An der Fülle der Literatur und den laufenden neuen Artikeln zur Reproduktionsfähigkeit und deren Verbesserung von Bullen kann man sehen, dass die Beurteilung der Fertilität eines Bullen immer noch eine Schwierigkeit aufgrund von fehlenden diagnostischen Mitteln darstellt. Es gibt verschiedene Hilfsmittel, wie z. B. die Untersuchung des Ejakulates oder Gentests [4-6], durch die die Fruchtbarkeit eines Bullen weitergehend bestimmt werden kann. Trotzdem können immer noch nicht alle Ursachen von Sub- oder Infertilität hinreichend geklärt werden.

Die Hodenbiopsie mittels SuperCore™ Biopsieinstrument (14G x 9 cm) mit koaxialem Trokar scheint die Vorteile der Feinnadelaspirationszytologie und der en bloc-Resektion in Bezug auf Durchführbarkeit und Analysefähigkeit zu vereinen. Die Feinnadelaspiration (FNA) hat zum Vorteil, dass sie eine geringere Komplikationsrate [7] als die offene Biopsie aufweist, während bei der offenen Biopsie ein größeres, zusammenhängendes Gewebestück gewonnen werden kann, was die mikroskopische Auswertung wesentlich erleichtert [8]. Frühere Studien zeigten bereits Anwendungen für die Nadelbiopsie bei Männern [9] oder bei Hengsten [10]. Nach dem bisherigen Kenntnisstand fehlt jedoch die Validierung der Aussagekraft einer Hodenbiopsie mittels SuperCore™ Biopsieinstrument beim Bullen.

Die Hypothese dieser Studie war, dass die Nadelbiopsie ein diagnostisches Verfahren darstellt, mit dem unter einem minimal-invasiven Eingriff eine Aussage über den histologischen Aufbau des juvenilen Hodens beim Bullen getroffen werden kann.

2. LITERATURÜBERSICHT

2.1. Aufbau und Funktion des Hodens

Die Geschlechtsorgane des männlichen Tieres bestehen aus den Hoden, den Nebenhoden, den Samenleitern, den akzessorischen Geschlechtsdrüsen sowie dem Begattungsorgan [11, 12]. Die Hoden gehören zu den keimbereitenden sowie den keimleitenden Organen und haben durch ihre hormonproduzierenden Leydig-Zellen auch die Funktion einer endokrinen Drüse. In dieser Keimdrüse werden die Samenzellen und Spermien sowie die Androgene gebildet. Der angrenzende Nebenhoden dient der Reifung und Speicherung der Spermien und von dort erfolgt der weitere Transport der Spermien in den Samenleiter [11-13].

Speziesbedingt tritt eine unterschiedliche Form der Hoden auf, so dass der Bulle ovale und der Kater eher kugelige Hoden aufweist. Ebenso ist die Lage im Verhältnis zum Körper sehr unterschiedlich zwischen den verschiedenen Spezies. Bei fast allen Tieren (z. B. exkl. Kaninchen) sind die Hoden caudal des Begattungsorgans gelegen [14]. Die Hoden der Wiederkäuer hängen längs im Hodensack, der sich durch einen langen Halsteil auszeichnet. Der Nebenhodenkopf befindet sich kaudolateral auf der Extremitas capitata, der Nebenhodenkörper liegt der Medialfläche des Hodens an und nach distal ist eine Ausbuchtung durch den Nebenhodenschwanz zu sehen (Abb. 1) [11, 13].

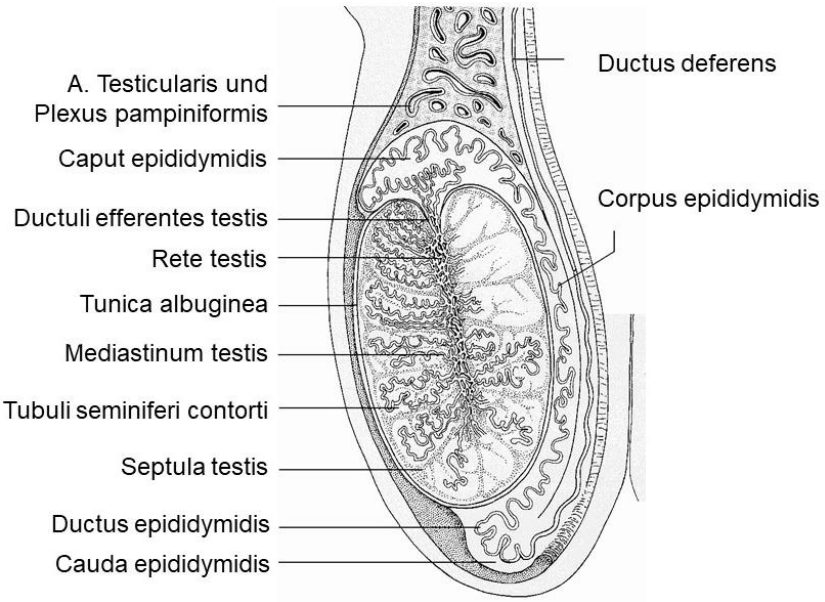

Abbildung 1: Schematische Darstellung eines Hodens des Bullens mit Nebenhoden (modifiziert nach König et al. [1]).

Die Gefäßversorgung des Hodens hat zahlreiche Aufgaben. Vorwiegend dient sie der Temperatur- und Blutdruckregulierung sowie dem Transport und Austausch von Hormonen [11]. Die arterielle Versorgung wird durch die Arteria (A.) testicularis gewährleistet, die sich aus der Aorta abdominalis abzweigt. Zu einem Rankenkonvolut aufgeknäuelt verläuft die Arterie zusammen mit dem Ductus deferens im Funiculus spermaticus von der Extremitas capitata des Hodens entlang der Margo epidymalis zum distalen Ende des Hodens, wobei sie dabei teilweise vom Nebenhoden bedeckt ist [1]. Am distalen Pol teilt sich die A. testicularis in einen lateralen und einen medialen Ast auf, die weiter als Zentripetalarterien in das Zentrum des Hodens vorstoßen [15]. Der Blutabfluss erfolgt größtenteils über strahlenförmig angelegte, sowie zwischen den Tubuli verlaufende Parenchymvenen, die zur Basis des Samenstrangs ziehen und dort ein Venengeflecht (Plexus pampiniformis) bilden [15]. Dieser ist maßgebend für die Wärmeregulation des Hodens verantwortlich. Über ein Gegenstromprinzip findet ein Wärmeaustausch mit der A. testicularis statt, wodurch es zu einer Abkühlung der Hodentemperatur kommt. Die A. und Vena (V.) pudenda externa sind für die Blutversorgung der Hodenhüllen verantwortlich [1].

Die Hoden und Nebenhoden werden vegetativ innerviert, zum größten Teil durch sympathische Fasern aus dem Plexus mesentericus caudalis und dem Plexus pelvinus [11]. Die Ganglien liegen hier peripher und somit direkt im Effektor-Organ, dies ist gegenteilig zu anderen sympathisch innervierten Organen [11, 15]. Parasympathische Fasern sind im Hoden nur wenig vertreten und entstammen dem Nervus (N.) vagus und Plexus pelvinus [1, 11]. Die Hodenhüllen werden von Ventralästen der Lendennerven, N. iliohypogastricus, N. ilioinguinalis und N. genitofemoralis, innerviert [1].

2.1.1. Histologischer Aufbau des Hodens

Der Hoden wird vom viszeralen Blatt der Tunica vaginalis, dem Bauchfell, umgeben. Dieses ist fest mit der Tunica albuginea verbunden, einer bindegewebigen Organkapsel, die das Hodenparenchym umhüllt [13]. Das Parenchym besteht aus den gewundenen (Tubuli seminiferi convoluti), sowie den geraden Samenkanälchen

(Tubuli seminiferi recti), dem Hodennetz (Rete testis) und den kleinen Ausführungsgängen des Hodens (Ductuli efferentes testis) [11]. Das Hodenstroma besteht unter anderem aus Bindegewebssepten (Septula testis), die ausgehend von der Tunica albuginea radiär in das Innere des Hodens ziehen und das Hodenparenchym in Lobuli testis einteilen. Diese Lobuli enthalten jeweils Tubuli seminiferi convoluti, die in das System der Tubuli seminiferi recti übergehen und die Verbindung zum Rete testis herstellen, das im Mediastinum testis liegt [11]. Die Leydig-Zwischenzellen befinden sich zwischen den Tubuli seminiferi und bilden mit dem Bindegewebe das Interstitium. Ihre wichtigste Funktion ist die Testosteronsynthese. Hengste und Eber verfügen in der Regel über 20-30 % Leydig-Zellen, die als Gruppen oder strangförmig im Interstitium angeordnet sind, wohingegen der Bulle nur etwa 5 % besitzt. Das bedeutet, dass ein Bulle deutlich mehr Bindegewebe im Hoden besitzt als andere Tierarten [11]. Gassner et al. [16] berichten, dass der Rinderhoden aufgrund seiner strukturellen Integrität ungewöhnlich labil gegenüber jeglichem chirurgischem Eingriff sei. Im Bereich des Kopfende des Hodens formieren sich die Tubuli seminiferi zu den Ductuli efferentes, die im Bereich des Nebenhodenkopfes dessen Parenchym formieren und in den Ductus epididymidis übergehen. Von da schlängelt er sich weiter über den Corpus zur Cauda epididymidis, wo er in den Samenleiter (Ductus deferens) übergeht.

2.1.1.1. Aufbau eines Tubulus seminiferus

Ein Tubulus seminiferus ist von einer eigenständigen Lamina propria umgeben, in der peritubuläre kontraktile Zellen vorzufinden sind. Bei der Spermiation dienen diese Zellen der Kontraktion der Hodenkanälchen, so dass die Spermien in das Lumen abgegeben werden. Für die Bildung der Samenzellen ist das Keimepithel verantwortlich, welches sich aus den Sertoli-Zellen und den Keimzellen zusammensetzt [11, 13]. Die Sertoli-Zellen nehmen unter anderem eine stützende und ernährende Funktion der Keimzellen wahr. In der embryonalen Phase differenzieren sich die Urkeimzellen (Gonozyten) zu Keimzellen aus. In einem Tubulus sind die verschiedenen Stadien der Keimzellen zu sehen, die sich von basal gelegenen Spermatogonien über primäre und sekundäre Spermatozyten weiter zu adluminal gelegenen runden und elongierten Spermatiden (ES) entwickeln, bevor sie

als Spermien ins Lumen abgegeben werden [13]. Die Spermatogenese definiert sich als die Bildung der männlichen Keimzellen, den Spermien. Diese lässt sich in die Spermatozytogenese (Zellvermehrung), die Phase von der Spermatogonie bis zur sekundären Spermatozyte, in die Meiose, in der die Reduktions- und Äquationsteilung von der sekundären Spermatozyte zu den Spermatiden stattfinden, sowie die Spermiogenese (Differenzierungsperiode), welche die Reifung des Spermiums ausgehend von der Spermatide beschreibt, einteilen [11]. Ein Spermatogenese Zyklus beim Bullen, ebenso wie beim Schaf, dauert ca. 52 Tage [11].

2.1.1.2. Alpha-smooth muscle actin (α-SMA)

Die drei grundlegenden Bestandteile des Zytoskeletts sind Aktin- und Intermediärfilamente, sowie Mikrotubuli. Die zentrale Aufgabe dieses komplexen, beweglichen Proteingerüstes ist die Stabilisierung der Zellarchitektur. α-SMA zählt zu den Aktinfilamenten und ist ein Protein, das ab dem vierten Lebensmonat in peritubulären Myoidzellen, sowie in subepithelialen Zellen, Stromazelllen und dem Rete testis vorkommt [17]. Auch in der bisherigen Literatur über die Hoden von Ratten [18], Affen [19], Menschen [20], Schafen [21] und Bullen [22] wurde gezeigt, dass α-SMA in den peritubulären Myoidzellen und vaskulären glatten Muskelzellen vorkommt. Im Alter von etwa fünf Monaten wird bei Kälbern ein kontinuierliches, reifes Muster des peritubulären α-SMA erreicht, wohingegen das subepitheliale und stromale α-SMA mit zunehmendem Alter ansteigt. Mit dem Beginn der postnatalen Proliferation der Spermatogonien, welche ebenfalls mit vier Monaten beginnt [23], fällt das Auftreten von α-SMA zusammen.

2.2. Sexuelle Entwicklung des Kalbes

2.2.1. Pränatale Entwicklung

Die Differenzierung der inneren und äußeren Genitalien, der sekundären Geschlechtsmerkmale und des Sexualverhaltens wird durch die Geschlechtsbestimmung der Keimdrüsen definiert. Während der Fetalperiode entstehen die Gonaden in einem indifferenten Zustand, da sich aus einem gemeinsamen somatischen Stützzellen-Vorläufer sowohl Sertoli-Zellen (Hoden), als auch Granulosa-Zellen (Ovarien) entwickeln können. Ausgelöst durch ein Geschlechtschromosomen-Genotyp XY wird die fetale Hodenentwicklung durch die geschlechtsbestimmende Region auf dem Y-Chromosom, dem Sry-Gen (Sex-determining region of the Y-chromosome), bestimmt. Beim Rinderembryo beginnt die Expression von Sry an Tag 37 nach der Befruchtung und erreicht innerhalb von zwei Tagen ihren Höhepunkt [24]. Die in den Sertoli-Zellen nachgeschalteten Faktoren werden durch das Sry-Gen reguliert. Hierunter fallen das Anti-Müller-Hormon (AMH), der Gliazelllinien-abgeleitete neurotrophe Faktor (GDNF) und das Sry-box-haltige Gen 9 (SOX9). Das SOX9-Gen ist das direkte Ziel für Sry. Die Entwicklung der fetalen Sertoli-Zellen wird durch die SOX9-Exprimierung gefördert [25], die die Hodenmorphogenese steuern. In die Geschlechtsbestimmung fließen viele Faktoren mit ein, allerdings ist SOX9 für die Hodenentwicklung und Aufrechterhaltung des Geschlechts unerlässlich. Sry und SOX9 haben in Bezug auf den Gewinn oder Verlust ihrer Funktion eine Geschlechtsumkehr zur Folge [26].

2.2.2. Hodenwachstum

Das Hodenwachstum eines Kalbes verfolgt eine S-form, so dass es zu unterschiedlich schnellem Fortschreiten der Entwicklungsstufen kommt (Abb. 2). Die Zunahme des Hodengewichts startet langsam, nimmt mit zunehmendem Alter schneller zu und flacht zur Pubertät wieder etwas ab. Die Proliferation von unreifen Sertoli-Zellen beginnt bereits mit ca. der 5. Lebenswoche, der sich die Sertoli-Zellreifung nach ca. 16 Wochen anschließt. In diesem Zuge schließt sich die Spermatozyto- und darauffolgend die Spermiogenese an [2]. Erst ab der 25.

Lebenswoche steigt das Hodenwachstum schnell an, überdauert die Pubertät und verlangsamt sich wieder, wenn die Spermienproduktion eines adulten Tieres erreicht ist [2, 27, 28] und somit die volle Funktionstüchtigkeit der Geschlechtsorgane erreicht ist. Weiterhin fügte Rawlings et al. [2] hinzu, dass die Pubertät zwischen der 37. und 50. Lebenswoche liegt, wobei der Eintritt abhängig vom Gewicht und der Rasse ist. Es ist weitestgehend bekannt, dass Milchrassen in der Regel früher geschlechtsreif sind als Fleischrassen [29].

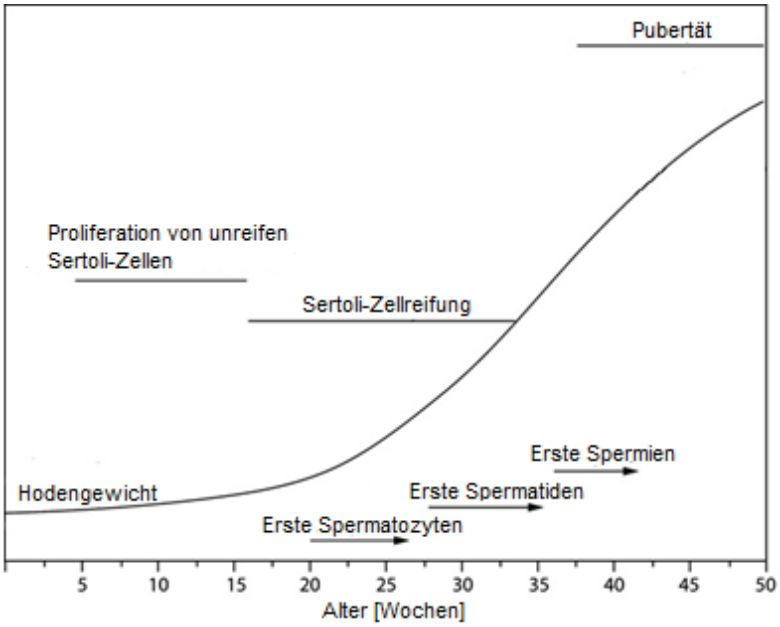

Abbildung 2: Schematische Darstellung der Entwicklung des Kalbes (modifiziert nach Rawlings et al. [2]).
Pfeile: Beginn des Auftretens und dauern danach weiter an.
Striche: Auftreten in dem markierten Zeitraum.

Die heute noch gebräuchliche Definition der Pubertät wurde von Wolf et al. [30] festgesetzt. Diese besagt, dass ein Ejakulat eine Spermiengesamtzahl von mindestens 50 Millionen aufweisen muss, wovon ≥10 % vorwärtsbeweglich sein müssen [30-33]. Eine weitere Definition ist der Skrotalumfang: wenn dieser ≥ 28 cm beträgt, unabhängig von der Rasse, zeigt dies den Beginn der Pubertät an [2, 30, 32]. Im Schnitt sind die Tiere acht Monate und älter, wenn sie die Pubertät erreicht haben [2, 29, 34-36].

In der infantilen Phase sind bereits Gonozyten, die als Vorläuferzellen der Keimzellen bekannt sind in den Tubuli seminiferi vorhanden, die etwa 7,5 Monate nach der Geburt fast verschwinden [23, 37, 38]. Die Präspermatogonien nehmen nach sechs Monaten deutlich ab [23]. Bereits während des langsamen Hodenwachstums nach der Geburt werden einige Spermatogonien, sowie interstitielle Zellen (adulte Leydig-

Zellen) und undifferenzierte Stützzellen gebildet. Die Anzahl der Spermatogonien steigt postnatal bis zum elften Lebensmonat an [27]. Die undifferenzierte Stützzellen-Population zeichnet sich beim Mann durch große Mengen an rauem endoplasmatischem Retikulum und einem gut entwickelten Golgi-Apparat aus [39]. Sie vervielfacht sich zwischen dem ersten und etwa dem fünften Monat postnatal und nimmt dann während der Präpubertäts- und Pubertätsphase mit der Differenzierung in reife Stützzellen ab [40]. Die endgültige Differenzierung der Sertoli-Zellen scheint zwischen dem 7,5. und 10. Monat nach der Geburt abgeschlossen zu sein [2, 27, 38, 41, 42]. Die starke Vergrößerung der Hoden nach sechs Monaten beruht auf dem Wachstum von Tubulusdurchmesser und -länge. Dies wird vor allem durch die beträchtliche Zunahme der Anzahl der Keimzellen durch deren Differenzierung hervorgerufen [2, 23, 27]. Zwischen dem 5. und 8. Lebensmonat erscheinen die primären und sekundären Spermatozyten, sowie die runden Spermatiden. Die länglichen Spermatiden treten zwischen sechs und neun Monaten im Hodengewebe auf [2, 27, 37, 43]. Nach acht bis zehn Lebensmonaten können im Tubuluslumen reife Spermien beobachtet werden [2, 27, 37, 43, 44], was auf einen erfolgreichen Spermatozyto- und Spermiogenesezyklus hindeutet. Zwei Wochen zuvor ist bereits die Etablierung der Leydig-Zell-Population (30 Wochen) und die der Sertoli-Zellen (30-40 Wochen) abgeschlossen [2, 37].

2.2.3. Hormonverlauf

Die Konzentration vom luteinisierenden Hormon (LH) ist in den ersten vier bis fünf Wochen nach der Kalbung niedrig, im Alter von 12-16 Wochen erreicht sie bei Maximalwerten ein Plateau, um dann ab der 25. Lebenswoche wieder auf die Ausgangswerte der ersten Monate abzufallen (Abb. 3). Auch in der Phase der Pubertät bleibt die Serumkonzentration auf einem geringen, variablen Stand [2, 33, 37, 45-48]. Der frühe, temporäre Anstieg der LH-Konzentration wird durch eine Zunahme der Pulsfrequenz der LH-Sekretion verursacht [47, 49]. Diese wird durch das im Hypothalamus stoßweise freigesetzte Gonadotropin-Releasing-Hormon (GnRH) stimuliert, welches zeitgleich eine Erhöhung der Pulsfrequenz erfährt [48]. Mehrere Autoren nehmen an, dass der Anstieg der Gonadotropine, LH und

follikelstimulierendes Hormon (FSH), einen wesentlichen Beitrag zur Entwicklung des Hodens beim Bullenkalb liefert [2, 50-54].

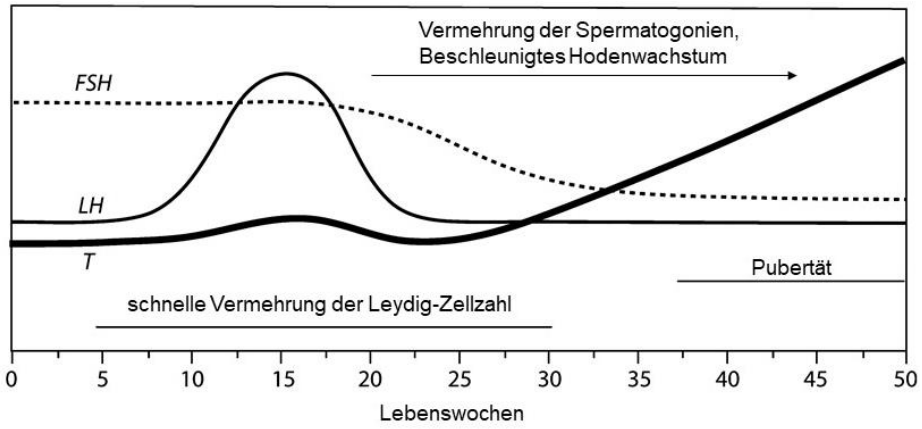

Abbildung 3: Schematische Darstellung des Hormonverlaufs eines Kalbes in den ersten 50 Lebenswochen (modifiziert nach Rawlings et al. [2]). Pfeil: Beginn des Auftretens und dauern weiter an. Striche: Auftreten in dem markierten Zeitraum.

Das FSH wird ebenfalls durch GnRH stimuliert, ist in seinem Auftreten aber sehr variabel. Es folgt während der Geschlechtsentwicklung keinem eindeutigen Trend [2, 28, 55]. In den ersten Wochen nach der Kalbung ist eine erhöhte Konzentration festzustellen, die bis zu einem Alter von 25 Wochen abnimmt [37, 44, 56].

Der Testosteronspiegel bei Bullenkälbern ist bis zum Alter von fünf Monaten sehr niedrig [2, 44, 47, 56-58]. Daran schließt sich die schnelle Wachstumsphase des Hodens an [2]. Währenddessen steigt die Serum-Testosteronkonzentration an, was zeitlich mit dem Beginn der Spermatogenese korreliert ist [44]. Im Alter von bis zu fünf Monaten ist die Produktion von Androstendion und Dihydrotestosteron im Hoden im Vergleich zu Testosteron niedriger, aber dennoch deutlich messbar [55, 59, 60]. Der erwähnte sukzessive Anstieg fällt in den Zeitraum der vorübergehenden Zunahme der LH-Sekretion, somit kann der schnelle Konzentrationsanstieg von Testosteron im Serum zunächst nach dem frühen Anstieg der LH-Sekretion erfolgen und erst, wenn die endgültige Zahl der adulten Leydig-Zell-Population nahezu bestimmt ist [61]. Dafür muss die Sekretion von LH und FSH auf einem niedrigen Niveau liegen [2]. Der Beginn der erhöhten Vermehrung der Spermatogonien findet ab der 20-25 Woche zeitgleich mit dem beschleunigten Hodenwachstums statt [62], das mit der Abnahme der FSH- und LH-Konzentration zusammenfällt [2].

2.3. Hodenbiopsie

2.3.1. Methodik

Die Hodenbiopsie dient der intra-vitam Gewinnung von Gewebe oder Zellen aus dem Organ für diagnostische Zwecke oder, vor allem in der Humanmedizin, für Verfahren der künstlichen Befruchtung, z. B. die In-vitro-Fertilisation (IVF). Die gewonnenen Gewebestücke sollten eine angemessene Größe haben, um ausreichend Material zur Diagnostik bereit zu stellen, aber zeitgleich nicht so groß sein, um das Organ nicht nachteilig zu beeinträchtigen. In der Humanmedizin wird diese Methode der Gewebegewinnung regelmäßig genutzt, um im Falle einer Sub- oder Infertilität, z. B. bedingt durch eine nicht-obstruktive Azoo- oder Oligozoospermie, aus den Biopsien mit Hilfe der testikulären Spermienextraktion (TESE) Spermien zu gewinnen und eine intrazytoplasmatische Spermieninjektion (ICSI) durchzuführen [63, 64].

Generell gibt es mehrere Methoden beim Bullen, um Gewebeproben vom Hoden zu gewinnen. Die offene Methode stellt einen operativen Eingriff dar, der i.d.R. unter Allgemeinanästhesie mit einem ca. 1-2 cm langen Einschnitt der Haut des Skrotums und einer flächigen Eröffnung der Tunica vaginalis einhergeht. Nach Eröffnung der Tunica albuginea wird ein keilförmiges Gewebestück entnommen. Diese Methode hat den Vorteil, dass die Größe der Probe relativ frei gewählt werden kann und das Gewebe weniger Artefakte aufweist als bei mittels FNA oder Stanzbiopsie gewonnenen Proben. Anschließend werden die Tunicae und das Skrotum vernäht, was zu einer Narbenbildung führen kann. Bei Bullen ist diese Methode mit negativen Auswirkungen auf die Spermatogenese verbunden [16, 65, 66], die sich in einer Reduktion der Spermienkonzentration und einem erhöhten Anteil an morphologischen Abweichungen widerspiegeln. Weiterhin können tubuläre degenerative Veränderungen, Verwachsungen zwischen den Tunicae im Nahtbereich sowie ein erhöhtes Blutungsrisiko für zwei Wochen bis vier Monaten nach der Biopsie auftreten [16, 65, 67-69]. Bei Widdern kam es nach der offenen Biopsiemethode zu schweren Schädigungen des Organs mit anhaltenden Veränderungen in den Keimzellen. Diese äußerten sich, nach einer unilateralen Hodenbiopsie, in deutlichen Schädigungen des Keimepithels mit Stillstand oder

Destruktion der Spermiogenese. Zusätzlich traten sekundäre Störungen im kontralateralen Organ durch diffuse Kalzifikationsherde auf. Diese Veränderungen führten zu einer irreversiblen Schädigung oder zum totalen Verlust der Reproduktionsfähigkeit [70].

Die FNA ist ein diagnostisches Verfahren zur Zellgewinnung aus inneren Organen beim Menschen [71] und Tier (Bullen: Rajak et al. [7], Rüden: Gouletsou et al. [72], Schafböcken: Vencato et al. [73]). Hierbei wird eine 20-23 G Injektionsnadel mit aufgesetzter Spritze in das Hodengewebe eingeführt und mittels Unterdruck einzelne Zellen aspiriert. Diese minimal-invasive Methode ist deutlich weniger belastend für das Tier und weist eine geringere Komplikationsrate auf [7]. Allerdings ist die zytologische Beurteilung der gewonnenen Zellen deutlich schwieriger und setzt viel Erfahrung voraus [74], da die Gewebearchitektur nicht erhalten ist [75-77].

Die Stanzbiopsie wird mit Hilfe einer Hohlnadel durchgeführt, die in unterschiedlichen Größen Anwendung findet [78]. Bei dieser Methode erfolgt entweder eine lokale oder regionale Anästhesie des Patienten [3]. Durch den Trokar wird die Biopsie-Pistole („biopty-gun“) eingeführt und mittels eines Federmechanismus die Nadelhülse über die Aussparung der Nadel geschossen, so dass die Gewebeprobe sicher in der Nadelhülse liegt [10]. Durch das schnelle Abtrennen der Probe von dem umliegenden Gewebe sollen Gewebequetschungen weitestgehend vermieden werden und somit die Qualität der Proben deutlich besser erhalten bleiben. Diese kosteneffektive und einfach durchzuführende Methode [76, 77, 79] gibt Aufschluss über den Aufbau eines Zellverbandes, da mehrere Zylinder mit zusammenhängendem Gewebe herausgestanzt werden können. Morey et al. [80] schlussfolgerten, dass die Ergebnisse einer mittels Biopty-Pistolennadel gewonnenen Probe die gleichen diagnostischen Informationen liefern können wie die der offenen Hodenbiopsie. Die Nadelbiopsie vereint die Vorteile der FNA und der offenen Methode. Sie ist deutlich weniger invasiv als die offene Methode [8] und die histopathologische Beurteilung ist aufgrund des Zellverbandes deutlich einfacher als bei der FNA [75].

2.3.2. Ergebnisse

Der Einsatz der Hodenbiopsie beim Bullen wird in der bisherigen Literatur sehr kontrovers diskutiert. Heath et al. [68] berichteten, dass die Hodenbiopsie eine sichere Methode beim Bullen sei, um Tiere mit unzureichenden Ergebnissen in der Zuchtwertschätzung einer genaueren Untersuchung zu unterziehen. Es waren keine nachteiligen Langzeiteffekte auf die Samenqualität zu erkennen. Auch Galina [81] kam bei Nutztieren (Eber, Widder, Bullen und Hengsten) zu dem Schluss, dass die Hodenbiopsie als Methode zur weiterführenden Diagnostik gut geeignet sei, da kein negativer Einfluss festgestellt werden konnte. Zwar traten bei zwei Bullen Fibrosierungen entlang des Einstichkanals auf, aber von diesen gingen keine ernsthaften Konsequenzen für die weitere Fertilität aus [81]. Die Hodenbiopsie stellt eine sichere und praktikable Methode dar, um Zellen für die meiotische Analyse zu erhalten, ebenso sind die Effekte auf das Ejakulat vorübergehend [69]. Zudem kann eine Hodenbiopsie durchgeführt werden ohne Mikroorganismen einzuschleppen, die die Spermatogenese oder das Allgemeinbefinden des Tieres beeinträchtigen könnten [69]. Auch bei anderen Tierarten ist die Hodenbiopsie als sichere zusätzliche Diagnostikmethode evaluiert worden (Rüde: James et al. [82], Hengst: Richterich et al. [83], Rode et al. [10]). Bei Dromedaren gibt die Hodenbiopsie Aufschluss über die Infertilitätsursache im Zusammenhang mit einer sorgfältig durchgeführten Anamnese, einer klinischen Untersuchung sowie einer Ultraschall- und Ejakulatkontrolle und erlaubt somit eine gezieltere Behandlung [84].

Allerdings gibt es übereinstimmende Berichte, dass die Hodenbiopsie kein geeignetes Zusatzdiagnostikum in der andrologischen Untersuchung sei, da es zu kurz- und/ oder langfristigen Veränderungen der Hodenbeschaffenheit und des Spermienoutputs kommt. Kurzfristige Effekte konnten Eaglesome et al. [69] erkennen, die 15 Tage nach der Hodenbiopsie Nekrosen entlang des Einstichkanales und histologisch Infiltrationen von Lymphozyten zwischen den Tubuli, hyperämische Bereiche sowie fokal eine Zerstörung des gesamten Epithels der Tubuli feststellten. Zusätzlich wurde Zelldetritus im Lumen der Tubuli aufgefunden und teilweise waren keine Keimzellen in den Tubuli seminiferi fokal zu identifizieren, wobei in den peripher gelegenen Hodenkanälchen keine

Veränderungen auftraten. Als Langzeiteffekte traten Adhäsionen zwischen der Tunica albuginea und der Tunica vaginalis auf, die allerdings zu keiner Beeinträchtigung der Verschiebbarkeit der Hoden im Skrotum und der Blutzirkulation führten. Es wurden keine Untersuchungen der Spermaqualität durchgeführt, so dass hierüber keine Aussage getroffen werden konnte [85].

2.4. Histologische Verarbeitung

2.4.1. Fixierung von Gewebeproben

Das Fixieren von Gewebe soll der Haltbarmachung im originalgetreuen Zustand dienen und den Zerfall bzw. die eigene Zersetzung weitestgehend verhindern [11]. Es erfolgt das Abtöten vorhandener Bakterien oder anderer Krankheitserreger in der gewonnenen Probe [86]. Außerdem dient eine Fixierung zur Aushärtung des Gewebes [87], dass einerseits das Zuschneiden der Gewebeprobe und andererseits das Anfertigen von Schnitten am Mikrotom erleichtert.

Es gibt verschiedene Arten der Fixierung. Die am häufigsten genutzte und einfachste Form der Fixierung ist die Immersionsfixierung, bei der die Gewebeprobe in einen Überschuss an Fixierlösung gelegt wird und die Lösung somit von außen durch das Gewebe diffundiert [88]. Weiterhin wird in der Forschung häufig die Perfusionsfixierung genutzt, bei der das Fixiermittel durch das organeigene Gefäßsystem in das Gewebe injiziert wird [86, 88].

Das am häufigsten verwendete Fixierungsmedium ist Formaldehyd (Formalin) [89]. Es ist eine leicht herzustellende, preiswerte Lösung, die mit einer hohen Penetrationsrate zusätzlich noch recht stabil ist. Weiterhin bleibt die Zellmorphologie gut erhalten [90]. Für die Fixierung eines ein Kubikzentimeter großen Gewebestückes benötigt Formalin ca. 24 Stunden, da es etwa einen Millimeter pro Stunde in das Gewebe eindringt [88]. Diese Zeit deutet schon auf einen Nachteil der Fixierung hin, es ist eine langsame Fixierung. Außerdem ist die Formalinreaktion reversibel, so dass die Fixierung mit Wasser entfernt werden kann und sehr gut durchblutetes Gewebe dunkelbraune Granula als Artefakt aufweisen [88].

Die Bouin'sche Lösung besteht zum größten Teil aus Pikrinsäure sowie Formaldehyd und Eisessig [89] und ist als sehr gutes Fixiermittel für Bindegewebe und Glykogen bekannt [88]. Der Fixierungsprozess ist zum größten Teil der Pikrinsäure zuzuschreiben [90], die mit Proteinen reagiert. Wenn diese Verbindung trocknet, können sich Pikrate bilden. Das ist ein Salz der Pikrinsäure, dessen Bildung als gelbes, explosives Pulver mit Initialsprengstoffeigenschaften möglichst vermieden werden sollte [91]. Die Gewebepenetrationsrate von Pikrinsäure ist hoch und kleinere Gewebebiopsien können innerhalb von drei bis vier Stunden fixiert werden [88], so dass die Bouin'sche Lösung als Fixiermittel für Biopsieproben präferiert werden sollte [92].

In einer Übersicht von Singh et al. [89] wurde beschrieben, dass Glutaraldehyd und Osmium Tetroxid als Fixierungen vor allem in der Elektronenmikroskopie verwendet werden. Zusätzlich verursachen die Alkohole Methanol und Ethanol eine Denaturierung von Proteinen. Methanol wird für zytologische Abstriche und Ethanol zur Konservierung von Glykogen verwendet. Außerdem findet Azeton vorwiegend Anwendung bei Enzymstudien und Immunzytochemie, ist allerdings für morphologische Präparate nicht geeignet, da eine deutliche Zellschrumpfung durch Zellentwässerung stattfindet. Daher sind diese Fixierungen in diesem Zusammenhang nicht weiter relevant.

2.4.2. Färbung von Gewebeproben

2.4.2.1. Hämatoxylin-Eosin

Es gibt zahlreiche Farbstoffe, die verschiedene Affinitäten zu Zell- und Gewebselementen besitzen. Eine der typischen Routinefärbungen ist bis heute die Hämatoxylin-Eosin-(HE)-Färbung [12, 88]. Diese dichromatische Färbung lässt eine Übersicht über die Morphologie und Zellstruktur eines Gewebes zu und wird in der Regel als Standardfärbung bei den gängigen Untersuchungen in der Histologie angewendet. Die HE-Färbung besteht aus zwei Farbstoffen, die unterschiedliche Bestandteile anfärben [12]. Das basische Hämalaun hat eine Affinität zu negativ geladenen, also sauren Bestandteilen, und kann aufgrund der blau/violetten Färbung der Zellkerne durch die Bindung an die Nukleinsäuren auch als basophil bezeichnet

werden [86]. Der saure Farbstoff Eosin färbt bevorzugt die basischen Bestandteile des Gewebes, vor allem das Zytoplasma, an. Es besitzt daher eine Neigung zu positiv geladenen, basischen Teilchen, die je nach Grad der Azidophilie rosa bis rot angefärbt werden und als eosinophil benannt werden können [12, 86].

2.4.2.2. Immunhistochemie (IHC)

Die IHC stellt in vielen veterinärmedizinischen Laboren eine wesentliche Technik für Diagnostik- und Forschungszwecke dar und verbindet drei wesentliche Themen: Immunologie, Histologie und Chemie [93]. Aufgrund der Erhöhung der Empfindlichkeit der Detektionssysteme und der Minimierung der Fixierungsartefakte konnten in den letzten Jahrzenten deutliche Fortschritte beim Nachweis von Antigenen (Ag) in Gewebeschnitten erzielt werden [93]. Die IHC stützt sich auf die Bindung von Antikörpern (Ak) an ein spezifisches Ag, so dass spezifische chemische Verbindungen nachgewiesen werden können. Als Immunglobulin (Ig) wird in der Regel IgG verwendet [93], das auch anteilig am weitaus häufigsten im Körper vertreten ist.

2.4.2.2.1. SOX9

SOX9 führt im fetalen Hoden zur Modulation sowohl von der Transkription als auch zum direkten oder indirekten alternativen Splicing seiner Zielgene durch die Bindung an Genom-Regionen mit Sequenzmotiven (Sertoli-Zellsignaturen). SOX9, ein Sertoli-Zell-Reprogrammierungsfaktor, stellt ein eindeutiges Bindungsmotiv für diese Sertoli-Zellsignaturen dar [26]. Dies wurde auch schon bei Menschen [94], Mäusen [95] und Bullen positiv nachgewiesen [96]. Schindewolffs et al. [97] konnten mit der SOX9-IHC immunpositive Sertoli-Zellkerne in einem einmonatigen Kalb der Rasse Holstein-Friesian nachweisen. Außerdem konnten Waqas et al. [98] mit Hilfe der SOX9-IHC feststellen, dass bei 29 Monate alten Bullen mit künstlich induzierter Schilddrüsenunterfunktion, während der Phase der Sertoli-Zell-Proliferation, eine höhere Sertoli-Zellzahl pro Tubulusquerschnitt (18,7 ± 2,4) vorlag als bei der Kontrollgruppe (8,2 ±1,4).

2.4.2.2.2. α-SMA

Devkota et al. [99] konnten das Vorkommen von α-SMA in Blutgefäßen, im Rete testis, in den Tubuli recti sowie in dem peritubulären Gewebe in Bullen nachweisen. Zudem wurde das Vorkommen von α-SMA in den peritubulären Myoidzellen [100] und den Blutgefäßen [22] auch anderswo bestätigt. Im Gegensatz dazu konnte in dem fetalen Hoden in den peritubulären Zellen keine Immunreaktivität auf α-SMA festgestellt werden [100]. Wohingegen im postnatalen Hoden ab dem vierten Monat in den peritubulären Myoidzellen α-SMA anfängt eine immunhistochemische Reaktion auszulösen [17]. Zusätzlich konnte das Vorkommen von α-SMA im gesunden adulten Hoden bei dem Menschen und verschiedenen Tierarten nachgewiesen werden. Beim Menschen konnte sowohl in der Hodenkapsel als auch im peritubulären Gewebe für α-SMA eine positive Reaktion gefunden werden [20]. Eine positive Reaktion auf α-SMA im peritubulären Gewebe konnte bei der Ratte [18] und beim Schaf [21] nachgewiesen werden. Beim Pferd wurde, ähnlich wie beim Rind, eine positive Reaktion auf α-SMA in den gleichen Lokalisationen gefunden [101]. Holt et al. [102] konnten bei der Untersuchung an Hoden des Gewöhnlichen Schweinswals (Phocoena phocoena) herausfinden, dass es bei dem Probenmaterial drei deutliche Verteilungsmuster von α-SMA gibt. Diese teilten sich gemäß der Verteilung um die Tubuli in die Abwesenheit von α-SMA ein, was einem wenig entwickelten Hoden entspricht, über vorhandenes α-SMA, dass nur unvollständig den Hoden umgibt und das komplette Umranden von α-SMA der Tubuli mit vorhandenen Spermatozyten (voll entwickelt). Diese Einteilung war eng mit dem Entwicklungsstand des Hodens (Bildung der Blut-Hoden-Schranke, Vorhandensein von Spermatozyten und Spermatiden) verbunden.

3. MATERIAL UND METHODEN

3.1. Tiere

Die Untersuchung fand an 32 Kälbern statt, die in einem Schlachthof in Mecklenburg-Vorpommern an vier verschiedenen Terminen in dem Zeitraum von April bis Juni 2018 planmäßig der Schlachtung zugeführt wurden. Die erfassten Altersgruppen der Kälber waren fünf Monate (n = 5), sechs und sieben Monate (je n = 10) und acht Monate (n = 7). Die Tiere kamen von unterschiedlichen Herkunftsbetrieben, so dass auch unterschiedliche Rassen vertreten waren. Mit 17 Repräsentanten war die Kreuzung aus Fleischrassenkreuzungen am häufigsten vertreten. Das Simmentaler Fleckvieh war mit acht und die Kreuzung aus Fleisch und Simmentaler mit fünf Tieren vertreten. Die übrigen zwei Tiere gehörten der Rasse des Salers-Rindes an.

3.2. Versuchsablauf

Die Tiere wurden entsprechend ihres Alters zwischen fünf und acht Monaten ausgewählt, so dass jüngere und ältere Tiere für diese Studie nicht in Betracht gezogen wurden. Die Kälber wurden mit einem Bolzenschuss betäubt und anschließend ausgeblutet, was das Personal des Schlachthofes als Routinetätigkeit durchgeführt hat. Danach wurde bei allen Tieren zunächst eine Serumblutprobe aus der V. jugularis gewonnen. Während des anschließenden Schlachtprozess wurden beide Hoden mitsamt dem Hodensack von dem Schlachthofpersonal abgesetzt und in einer Tüte verpackt, die sofort fortlaufend beschriftet wurden. Die Tüten wurden unverzüglich in eine Styroporbox gelegt, die mit Kühlakkus ausgelegt war. Um Frostschäden entgegenzuwirken, wurden die Kühlakkus mit Handtüchern abgedeckt, so dass kein direkter Kontakt zwischen gewonnener Probe und Kühlakkus entstehen konnte. Die Blutproben und Hodenpaare wurden anschließend vor Ort innerhalb der nächsten sieben Stunden weiterverarbeitet.

3.3. Gewinnung der Blutproben

Nach dem Entblutungsstich wurde ein Serumröhrchen (Röhre, 10 ml, 95 x 16.8 mm, Z, Sarstedt AG & Co. KG, Nümbrecht, Deutschland) mit Vollblut gefüllt, aufsteigend nummeriert und mit Kühlakkus in einer Styroporbox gelagert. Nach Abschluss der Probensammlung am Schlachtband wurden die Blutproben vor Ort für zehn Minuten bei 3500 Umdrehungen pro Minute (rpm) zentrifugiert (Zentrifuge EBA 200, Andreas Hettich GmbH & Co.KG, Tuttlingen, Deutschland). Das Serum wurde jeweils in drei 1,5ml große Eppendorfgefäße aliquotiert und anschließend bei -20°C eingefroren (Dometic Coolfreeze CFX 35W, Dometic Germany GmbH, Emsdetten, Deutschland). Die Proben wurden im Endokrinologischen Labor der Stiftung Tierärztlichen Hochschule Hannover auf Testosteron und Cortisol untersucht.

3.4. Vorbereitung der Hoden

Die Hoden wurden eindeutig durch einen Zettel markiert, auf dem die Ohrmarke des Tieres, das Geburtsdatum und das aktuelle Datum zu sehen waren. Die jeweilige Seite wurde eindeutig mit rechts- und links-Zeichen markiert, da diese nach dem Freipräparieren sonst nicht mehr zu unterscheiden gewesen wäre. Vor der Biopsie wurde das Hodenpaar im Hodensack von cranial und von caudal fotografiert. Um einen Größenvergleich zu erhalten, wurde eine Skala in Form eines Lineals angelegt. Die Hodenpaare wurden so vorbereitet, dass zuerst das Skrotum sagittal von proximal nach distal aufgeschnitten wurde, so dass der rechte und der linke Hoden zu sehen waren. Als Erstes wurde der rechte Hoden freipräpariert, so dass die Lamina parietalis der Tunica vaginalis, die den Hodensack von innen auskleidet, durchtrennt wurde und somit der Hoden samt Nebenhoden frei lag. Der Hoden wurde aus dem Skrotum entfernt und anschließend wurde der Nebenhoden samt Caput, Corpus und Cauda vom Hoden ab präpariert in dem das Mesepididymidis durchtrennt wurde. Während der oben genannten Präparationsschritte wurde auf pathologische Veränderungen wie Hämatome oder Verwachsungen geachtet. Die gleiche Prozedur wurde mit dem linken Hoden wiederholt.

Beide Hoden wurden einzeln ohne Nebenhoden gewogen (Voltcraft® TS-5000/1, Conrad Electronic AG, Wollerau, Schweiz), um das jeweilige Hodeneinzel- sowie das Hodengesamtgewicht zu ermitteln.

3.5. Gewinnung der testikulären Nadelbiopsie

Das verwendete System für die Nadelbiopsie bestand aus einer Trokarhülse (13G x 3,9 cm, Argon, Texas, USA) und einer halbautomatischen Biopsienadel (SuperCore™ 14G x 9 cm, Argon, Texas, USA) mit zwei Spannungspunkten (Abb. 4). Die Entnahme der Biopsie erfolgte von lateral am Übergang vom proximalen zum mittleren Drittel des rechten Hodens. Die Trokarhülse wurde flach nach distal vorgeschoben, so dass das Rete testis verschont blieb. Im Anschluss wurde die Biopsienadel eingeführt und drei Proben in distaler Stichrichtung entnommen. Die Biopsienadel wurde stets bis zum zweiten Spannungspunkt aufgezogen, so dass die gewonnene Biopsie ca. eine Größe von 10 x 1,5 mm aufwies. Die Gewebeproben wurden zunächst in 0,9%igem Natriumchlorid abgeschlagen, so dass die Biopsienadel wiederverwendbar blieb. Nach Entnahme der letzten Biopsie wurde die Biopsienadel herausgezogen und die Trokarhülse ebenfalls entfernt. Die Biopsien wurden anschließend von der Natriumchloridlösung in die Bouin'sche Lösung umgebettet.

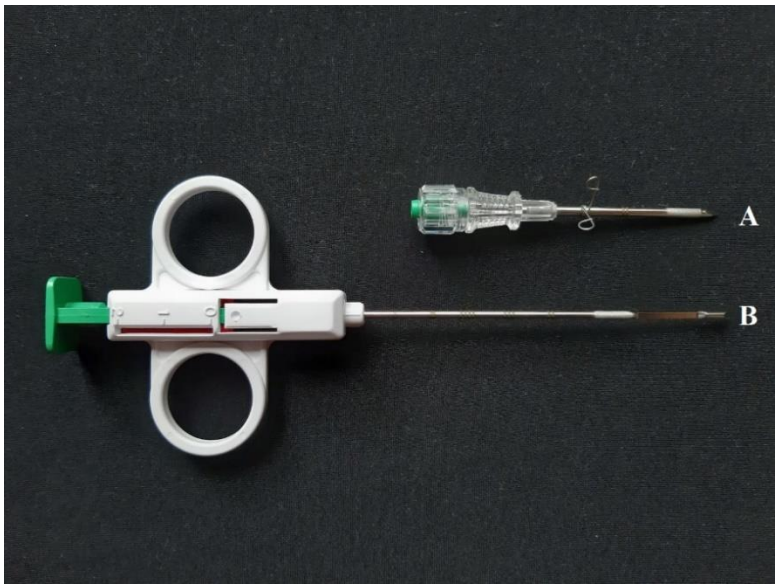

Abbildung 4: Halbautomatisches SuperCore™ Biopsieinstrument (B) (14G x 9 cm) mit koaxialem Trokar (A) (13G x 3,9 cm). Die Biopsienadel hat zwei Spannungspunkte zum Vorspannen, wie die Zahlen 0, 1 und 2 an dem weißen Haltegriff veranschaulichen. Im Rahmen der vorliegenden Studie wurde die Spannung bis zum zweiten (2) Spannungspunkt angelegt, so dass die gewonnene Probe größer ist (19 mm). An der Spitze der Biopsienadel (B) befindet sich die Aussparung, in der sich die Gewebeprobe nach dem Abdrücken des Kolbens befindet.

3.6. Gewinnung der testikulären Gewebeproben

Beide Hoden wurden in der Sagittalebene aufgeschnitten, so dass sie sich in zwei ca. gleich große Hälften aufklappten und in der Mitte das Rete testis zu sehen war. Auch diese Darstellung wurde fotografiert. Im Anschluss wurden erst aus dem rechten Hoden in proximaler, mittlerer und distaler Lokalisation ein jeweils ca. ein Kubikzentimeter großer Gewebewürfel (Abb. 5) entnommen, der mit roter (proximal), gelber (Mitte) und grüner (distal) Stecknadel markiert wurde und in das Gefäß mit der Bouin'schen Lösung verbracht wurde. Anschließend wurde der linke Hoden nach dem gleichen Schema präpariert und die Gewebestücke in ein zweites Gefäß mit Bouin'scher Lösung eingebettet. Die Gefäße wurden eindeutig mit einem permanenten Stift mit der Ohrmarke des Bullen, dem Geburtsdatum, dem aktuellen Datum und der Seitenbezeichnung markiert.

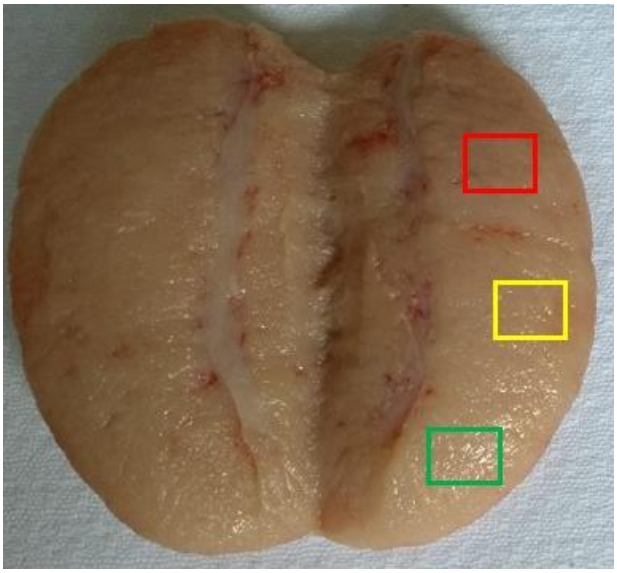

Abbildung 5: Darstellung der Entnahme der drei ca. ein Kubikzentimeter großen Gewebeproben in proximaler, mittlerer und distaler Lokalisation am Beispiel eines Hodens eines sieben Monate alten Tieres. Das Mediastinum testis wird bei der Beprobung ausgespart.

3.7. Weiterverarbeitung der gewonnenen Proben

Die gewonnenen Organproben wurden im Anatomischen Institut der Stiftung Tierärztliche Hochschule Hannover weiterverarbeitet. Die Biopsieproben wurden für 24 Stunden und die Gewebewürfel für 48 Stunden in der Bouin'schen Lösung fixiert. Die Paraffineinbettung erfolgte wie in Tabelle 1 dargestellt.

Tabelle 1: Paraffineinbettung der en bloc- und Nadelbiopsie-Proben.

Reagenz	Temperatur	Dauer
70 % Ethanol	Raumtemperatur (RT)	24 Stunden
80 % Ethanol	RT	24 Stunden
absoluter Alkohol	RT	2 Stunden
Isopropanol	RT	2 Stunden
Xylol I	RT	2 Stunden
Xylol II	RT	2 Stunden
Paraffin I	62°C	24 Stunden
Paraffin II	62°C	2 Stunden
Paraffin III	62°C	2 Stunden

Anschließend wurden die Proben mithilfe des Ausgießgerätes EG 1150H (Leica Microsystems, Wetzlar, Deutschland) in Metallförmchen mit flüssigem Paraffin ausgegossen und auf der Kühlplatte Leica EG 1150C bei ca. 5°C ausgehärtet.

3.8. Mikrotomie und Färbung der Paraffinschnitte

Zur Herstellung der Schnitte wurden die Paraffinblöcke in das Schlittenmikrotom (Fa. Jung, Heidelberg, Deutschland) eingespannt und mithilfe der Feinmechanik in drei Mikrometer dicke Paraffinscheiben geschnitten. Diese wurden für kurze Zeit in ein 45°C warmes Wasserbad (Fa. Gesellschaft für Labortechnik m. b. H. & Co., Burgwedel, Typ 1052) verbracht und daraufhin auf einen Objektträger montiert. Anschließend wurden die Objektträger für 24 Stunden in den Wärmeschrank bei 64°C (Heraeus T 5050 E, Hanau, Germany) gestellt.

3.8.1. Färbung mit Hämatoxylin-Eosin

Für die Färbung mit Hämatoxylin-Eosin (HE) sind die Objektträger in Ständer verbracht worden, die der Färbung standhielten und in die Glasküvetten eingetaucht wurden. Die Färbereihe setzte sich wie folgt zusammen (Tab. 2).

Tabelle 2: Protokoll der Hämatoxylin-Eosin-Färbung an Paraffinschnitten von den en bloc- und Nadelbiopsie-Proben.

Wirkdauer	Substanz
2x 10 Minuten	Xylol
2 Minuten	Isopropanol
2 Minuten	absoluter Alkohol
2 Minuten	80%iger Ethanol
2 Minuten	70%iger Ethanol
2 Minuten	Aqua destillata (Aqua dest.)
5 Minuten	Hämalaun nach Delafield
Spülen	0,1%ige Salzsäure
15 Minuten	Spülen unter fließendem Wasser
5 Minuten	0,1%iges Eosin
2x 2 Minuten	Aqua dest.
2x 2 Minuten	70%iger Ethanol
2x 2 Minuten	80%iger Ethanol
2 Minuten	absoluter Alkohol
2 Minuten	Isopropanol
2x 5 Minuten	Xylol

Die ersten Schritte (dunkelgrau) dienen der Entparaffinierung und der Rehydrierung. Anschließend erfolgt die Färbung mit der Gegenfärbung (hellgrau). Die aufsteigende Alkoholreihe dient der Dehydrierung (weiß) und zum Schluss werden die Deckgläschen mit dem Eindeckmedium Eukitt® (O. Kindler GmbH, Freiburg, Germany) eingedeckt.

3.8.2. Nachweis mittels Immunhistochemie (SOX9 und α-SMA)

Nachdem die Gewebeschnitte mithilfe des Schlittenmikrotoms angefertigt wurden, wurde zuerst das Paraffin durch Xylol entfernt und die endogene Peroxidase-Aktivität

mit 3 % Wasserstoffperoxid (H_2O_2) in 80 % Ethanol für 30 Minuten gehemmt. Auf einer Heizplatte wurden die Schnitte für SOX9 und α-SMA mit Natriumcitratpuffer (pH 6,0) für 20 Minuten bei 96-99°C demaskiert. Nach Abkühlung bei Raumtemperatur für 30 Minuten wurden die Schnitte 20 Minuten mit 3%igem bovinen Serumalbumin zur Blockierung unspezifischer Bindungsstellen behandelt. Anschließend wurden die entsprechenden Primärantikörper (SOX9, 1:400, Millipore AB5535, Temecula, USA; SMA, 1:200, abcam AB5694, Cambridge, UK) aufpipettiert und über Nacht bei 4°C inkubiert. Die Visualisierung erfolgte durch das EnVision™ + Kit HRP Rabbit Diaminobenzidin (DAB) + (Dako, Hamburg, Deutschland, Katalognummer: K4011). Nachfolgend wurden die Schnitte mit Hämalaun gegengefärbt, dehydriert und mit Eukitt® eingedeckt.

Negativkontrollen wurden zum einen durch Weglassen des Primär-Ak`s und zum anderen durch Isotypenkontrollen mit Kaninchen Immunglobulin G (Kaninchen IgG, Sigma-Aldrich Chemie GmbH, Taufkirchen, Deutschland) durchgeführt.

3.9. Mikroskopische Auswertung

Die mikroskopische Analyse der gewonnenen Proben wurde immer von der Doktorandin selbst durchgeführt. Das Axioskop Olympus DP Soft der Firma Zeiss (Oberkochen, Deutschland) ist ein Fotomikroskop, mit dem die Bestimmung der folgenden histologischen Parameter durchgeführt wurde:

1. Gesamtzahl der Tubulusanschnitte pro Gesichtsfeld (n)
2. Außendurchmesser der Tubuli seminiferi (µm)
3. Innendurchmesser der Tubuli seminiferi (µm)
4. Dicke der Tubuluswand (µm)
5. Anzahl der Tubuli mit elongierten Spermatiden (n)
6. Anzahl der Sertoli-Zellen (n)

Letztere wurden sowohl in der HE-Färbung als auch immunhistologisch mit SOX9 bei allen fünf und zwei acht Monate alten Tieren ausgewertet. α-SMA diente der eindeutigen Gegenüberstellung von der Anzahl der Tubulusanschnitte pro

Gesichtsfeld und wurde bei jeweils zwei fünf und acht Monate alten Tieren durchgeführt.

3.10. Hormonbestimmungen

Die Serum-Testosteron-Konzentration wurde mit einem kompetitiven direkten Radioimmunoassay (RIA) (Immunotech s.r.o., Beckman Coulter, Prag, Tschechische Republik) und die Cortisol-Konzentration mit dem kompetitiven chemilumineszierenden Enzym-Immunoassay (Immulite® 1000, Siemens, Erlangen, Deutschland) in fester Phase nach dem Protokoll des Herstellers gemessen.

Bei der kompetitiven Testosteron-RIA wurden die antikörperbeschichteten Röhrchen mit der Lösung für die Standardkurve oder der Probe (jeweils 50 µl) zusammen mit dem radioaktiv (^{125}Jod) markierten Testosteron (300 µl) beschickt und bei Raumtemperatur auf einem Horizontalschüttler (HS 260 basic, IKA®-Werke GmbH & CO. KG, Staufen, Deutschland) für eine Stunde inkubiert. Für die Standardkurve wurden sechs Röhrchen mit unterschiedlichen Testosteron-Gehalten untersucht, um die Standardkurve daraus zu generieren. Danach wurde der Flüssigkeitsinhalt abgekippt und die Röhrchen mit einer Waschlösung gespült, um das ungebundene ^{125}Jod-markierte Testosteron zu entfernen. Daher wurde nur die testosterongebundene Radioaktivität mit einem Gamma-Zähler (Automatischer Gamma-Zähler 2470, Beckman Coulter, Rodgau, Deutschland) für zweimal eine Minute gemessen. Die Testosteron-Konzentrationen der Proben wurden durch Interpolation der Standardkurve angezeigt. Der Messbereich von der analytischen Empfindlichkeit bis zum höchsten Kalibrator lag zwischen 0,04 und etwa 20 ng/mL. Der CV für den Intra- und Inter-Assay betrug ≤ 10,6 % bzw. ≤ 19,0 %.

Der Immulite®-Test wurde für die quantitative Messung von Serum-Cortisol verwendet. Bei dieser Hormonbestimmung ist der Antikörper an die Kugel im Testtube gebunden und das Reagenz beinhaltet das dazugehörige Antigen (Ag). Über die Serumprobe gelangt das native Ag des gesuchten Hormons in den Testtube. Anschließend erfolgt nach dem Prinzip der kompetitiven Hemmung die Konkurrenz des markierten Ag aus dem Reagenz mit dem nativen Ag aus der Probe. Weiterhin verwendet das Immulite®-System ein chemilumineszentes Enzymsubstrat,

welches Lichtblitze erzeugt, die von einem Luminometer erfasst werden. Je mehr natives Ag in einer Probe vorhanden ist, desto weniger Lichtblitze wurden gemessen und desto geringer waren die counts per minute und vice versa. Der Kalibrierbereich lag zwischen 10 und 500 ng/mL und die analytische Empfindlichkeit betrug 2 ng/mL. Der CV für den Intra- und Inter-Assay betrug ≤ 8,8 % bzw. ≤ 10,0 %.

3.11. Statistik

Die im Rahmen dieser Arbeit erhobenen Daten wurden mit Hilfe des Programms Microsoft Excel 2016 (Microsoft Corporation, Redmond, Washington, USA) dokumentiert. Anschließend wurde die statistische Auswertung mit dem Programm SAS 9.4m5 mit dem Enterprise Guide Client 7.15 (SAS Institute Inc., Cary, NC, USA) durchgeführt. Das allgemeine Signifikanzniveau des Modells wurde auf $P < 0,05$ gesetzt.

Zum Test der kontinuierlichen Variablen auf Normalverteilung wurde zunächst der Shapiro-Wilk-Test der Modellresiduen, sowie eine visuelle Beurteilung der Q-Q-Plots durchgeführt. Die Daten sind als Mittelwerte ± Standardabweichung (SD, standard deviation) angegeben. Bei nicht normalverteilten Daten wurde zusätzlich der Median (z) mit aufgeführt. Der Korrelationskoeffizient (r) nach Pearson wurde verwendet, um die Korrelation von Alter, Schlachtkörper- und Gesamthodengewicht mit den verschiedenen makroskopischen und histologischen Daten zu untersuchen. Der Einfluss der Probenlokalisation, der Seite und der Ohrmarke auf die verschiedenen Parameter wurde mit einer univariaten Varianzanalyse (ANOVA) mit wiederholten Messungen geprüft. Dabei wurden die histologischen Daten als abhängige Variablen gesetzt, um signifikante Unterschiede zwischen den Probelokalisationen innerhalb eines Kalbes und der Hoden zu erkennen. Die P-Werte der ANOVA wurden mit dem Bonferroni-angepassten Signifikanzniveau von alphaBonf=0,05/6=0,0083 verglichen, um der multiplen Testsituation gerecht zu werden. Darüber hinaus wurde für nicht-normalverteilte Variablen der Wilcoxon-Rangsummen-Test verwendet, insbesondere um die jeweiligen Probenlokalisationen der en bloc-Proben mit der Hodennadelbiopsie zu vergleichen. Für nichtparametrische Tests und für die Berechnung der Korrelationskoeffizienten wurden wiederholte Messungen für jedes

Individuum gemittelt. Die normalverteilten Daten der Sertoli-Zell-Zählung der SOX9-IHC und der HE-Färbung wurden statistisch mit dem Zwei-Stichproben t-Test verglichen.

4. ERGEBNISSE

4.1. Allgemeine Daten der Tiere

Die untersuchten Bullenkälber wiesen ein durchschnittliches Alter von 208 ± 21 Tagen (168-240 Tage, Median (z): 214 Tage) auf, was ca. 6,8 Monaten entspricht. Das Schlachtgewicht betrug im Mittel 142 ± 33 kg (54,5-220,5 kg).

Die 32 Hodenpaare besaßen ein durchschnittliches Hodengesamtgewicht von 187 ± 88 g (66-424 g). Der rechte Hoden wog im Mittel 95 ± 45 g (33-210 g, z: 88 g) und der linke Hoden 91 ± 43 g (33-218 g, z: 84 g). Es lagen keine Unterschiede zwischen dem Gewicht der beiden Hoden vor (P = 0,73).

Das Schlachtgewicht (P = 0,47) und das Hodengesamtgewicht (P = 0,35) zeigten keine Korrelation mit dem Alter der Tiere. Aber es gab eine positive Korrelation zwischen dem Schlachtgewicht und dem Hodengesamtgewicht (r = 0,56, P < 0,01).

4.2. Endokrinologische Daten

Die durchschnittlichen Hormonkonzentrationen von Testosteron beliefen sich auf 0,13 ± 0,15 ng/ml (0,01-0,62 ng/ml, z: 0,07 ng/ml) und von Cortisol auf 19,6 ± 10,5 ng/ml (4,8-41,2 ng/ml).

4.3. Daten der histologischen Untersuchung

4.3.1. Untersuchungen in der HE-Färbung

Bei der Auswertung der histologischen Parameter der en bloc-Proben konnte kein Unterschied (P > 0,05) zwischen dem linken und rechten Hoden detektiert werden. Zudem gab es keine Unterschiede zwischen den einzelnen Lokalisationen der en bloc-Proben, wenn die histologischen Parameter des linken und rechten Hoden zusammengefasst wurden (Tab. 3).

Tabelle 3: Testergebnisse (P-Werte) der ANOVA (gemischtes Modell), welche die histologischen Parameter (HE-Färbung) der drei Lokalisationen der en bloc-Proben miteinander vergleichen. Die P-Werte wurden mit dem Bonferroni-angepassten Signifikanzniveau von alphaBonf=0,05/6=0,0083 verglichen, um die multiple Testsituation zu berücksichtigen.

ANOVA – gemischtes Modell	**Proximal – Mitte**	**Proximal – Distal**	**Mitte – Distal**
Anzahl der Tubuli mit ES	0,1055	0,0118	0,6676
Anzahl der Tubulusanschnitte	0,6764	0,2234	0,6927
Außendurchmesser	0,9667	0,4527	0,3171
Innendurchmesser	0,9920	0,2675	0,2168
Dicke der Tubuluswand	0,7596	0,7677	0,9999
Sertoli-Zellzahl pro Tubulusquerschnitt	0,8479	0,9838	0,7522
ES: elongierte Spermatiden			

Die Morphologie der en bloc-Proben war besser erhalten, als die der Nadelbiopsie-Proben (Abb. 6). In den Proben der Nadelbiopsie (Abb. 6 B, D) sind kleine oder gar keine Lumen zu erkennen und teilweise auch unregelmäßigere Tubuli, als in den en bloc-Proben (Abb. 6 A, C).

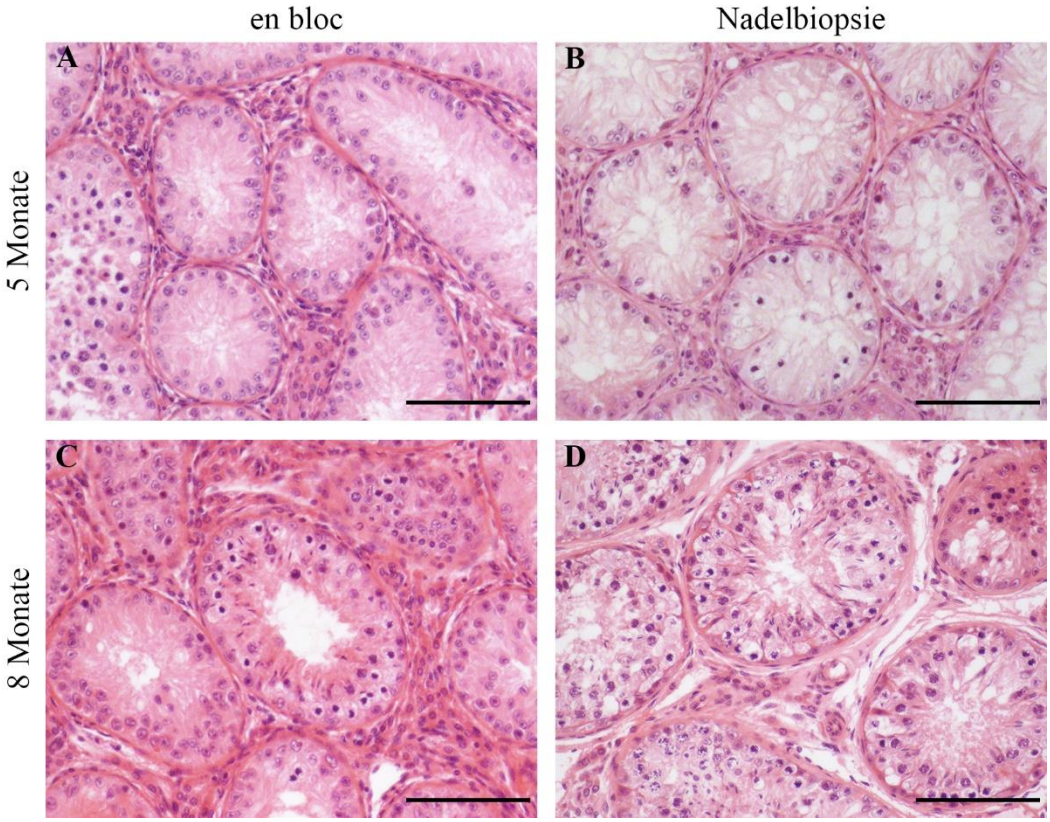

Abbildung 6: Repräsentative Hämatoxylin-Eosin (HE)-Mikrofotografien von Hodengewebeschnitten von Kälbern der jüngeren (5 Monate) und älteren (8 Monate) Altersgruppe. Maßstabsbalken = 100 µm. A und C repräsentieren en bloc-Proben und B und D repräsentieren Nadelbiopsie-Proben. Die konventionell gewonnene en bloc-Proben (A, C) zeigen, dass die Hodenmorphologie, z. B. das röhrenförmige Lumen (*), besser erhalten bleibt als bei den Nadelbiopsie-Proben (B, D). Bei jüngeren Bullenkälbern (A, B) traten im Vergleich zu älteren Tieren (C, D) nur selten fortgeschrittene spermatogene Zellen (z. B. elongierte Spermatiden) auf. Bei jüngeren Kälbern (A) ist ein Tubulus mit Spermatozyten vorhanden (x).

Der Vergleich der en bloc- und der Nadelbiopsie-Proben in der HE-Färbung zeigte Unterschiede in der Anzahl der Sertoli-Zellen pro Tubulusquerschnitt, Anzahl der Tubulusanschnitte, der Außen- und Innendurchmesser, sowie der Dicke der Tubuluswand. Zudem trat ein numerischer Unterschied bei den Tubuli mit ES auf (Tab. 4). Das prozentuale Verhältnis von Tubuli mit ES zu den Tubulusanschnitten beläuft sich bei den en bloc-Proben auf 8,3 % und bei den Nadelbiopsie-Proben auf 7,2 % ($P > 0,05$).

Tabelle 4: Vergleich der Mittelwerte (Wilcoxon-Test) der histologischen Parameter der en bloc-Proben (n = 192) und der Nadelbiopsie (n = 32) ± Standardabweichung (SD), erhoben in der HE-Färbung.

	En bloc-Proben	**Testikuläre Nadelbiopsie**	**P-Wert**
Anzahl der Tubulusanschnitte (n)	241 ± 62	152 ± 63	< 0,05
Anzahl der Tubuli mit ES (n)	20 ± 28	11 ± 15	0,11
Außendurchmesser (µm)	148 ± 27	134 ± 17	0,01
Innendurchmesser (µm)	63 ± 31	29 ± 25	< 0,01
Dicke der Tubuluswand (µm)	1,87 ± 0,19	2,06 ± 0,24	< 0,01
Sertoli-Zellzahl (n) pro Tubulusquerschnitt	18 ± 5	14 ± 5	< 0,01
ES: elongierte Spermatiden			

Der histologische Vergleich von Nadelbiopsie- und en bloc-Proben des rechten Hodens ergab hinsichtlich der Tubuli mit ES zwischen der proximalen Lokalisation der en bloc-Probe und der Nadelbiopsie keinen Unterschied (Tab. 5). Dahingegen konnte bei allen anderen Parametern bzw. Lokalisationen ein Unterschied gegenüber den Nadelbiopsie-Proben festgestellt werden.

Tabelle 5: Testergebnisse (P-Werte) der ANOVA (gemischtes Modell), welche die histologischen Parameter (HE-Färbung) der drei Lokalisationen der en bloc-Proben (n = 192) mit der Nadelbiopsie (n = 32) vergleichen. Die P-Werte wurden mit dem Bonferroni-korrigierten Signifikanzniveau von alpha-Bonf=0,05/6=0,0083 verglichen, um die multiple Testsituation zu berücksichtigen.

	Proximal - NB	**Mitte - NB**	**Distal - NB**
Anzahl der Tubuli mit ES	0,0170	0,0028	0,0028
Anzahl der Tubulusanschnitte	< 0,0001	< 0,0001	< 0,0001
Außendurchmesser	< 0,0001	< 0,0001	< 0,0001
Innendurchmesser	< 0,0001	< 0,0001	< 0,0001
Dicke der Tubuluswand	0,0012	0,0003	0,0002
Sertoli-Zellzahl pro Tubulusquerschnitt	0,0002	0,0002	< 0,0001
NB: Nadelbiopsie, ES: elongierte Spermatiden			

Sortiert nach dem Alter in Monaten konnten numerisch Tubuli mit ES in den Proben der en bloc-Resektion früher als in den Proben der Nadelbiopsie gefunden werden (P > 0,05) (Tab. 6).

Tabelle 6: Verteilung der Tubuli mit ES (HE-Färbung) innerhalb der en bloc-Proben (n = 192) und innerhalb der Nadelbiopsie (n = 32) als Anteil an der Gesamtzahl der Tiere pro Altersgruppe.

Anzahl der Tiere mit Tubuli mit ES in den verschiedenen Probentypen		
Alter (Monate)	**En bloc-Proben**	**Nadelbiopsie**
5	1/5 (20 %)	0/5 (0 %)
6	8/10 (80 %)	7/10 (70 %)
7	8/10 (80 %)	6/10 (60 %)
8	7/7 (100 %)	7/7 (100 %)
ES: elongierte Spermatiden		

Bei der Einteilung der en bloc-Proben nach dem Alter zum Zeitpunkt der Schlachtung (5. und 6., sowie 7. und 8. Monat) wurde in der Gruppe der älteren Tiere weniger Tubulusanschnitte pro Gesichtsfeld beobachtet ($P < 0,001$). Die älteren Tiere zeigten einen größeren Außen- und Innendurchmesser der Tubuli, sowie mehr Tubuli mit ES ($P < 0,001$). Zudem gab es eine positive Beziehung ($P < 0,001$) zwischen dem Alter der Kälber und der Anzahl der Tubuli mit ES ($r = 0,30$), dem Außen- ($r = 0,25$) und dem Innendurchmesser ($r = 0,42$), sowie der Dicke der Tubuluswand ($r = 0,31$) und eine negative Korrelation ($P < 0,001$) zwischen dem Alter und der Anzahl der Tubulusanschnitte ($r = -0,27$). Zudem gab es in den Nadelbiopsie-Proben einen Unterschied zwischen der Anzahl der Sertoli-Zellen pro Tubulusquerschnitt zwischen den jüngeren (5.+6. Monat) und den älteren (7.+8. Monat) Tieren ($P = 0,0033$).

Bei den histologischen Parameter der en bloc-Proben wies das Schlachtgewicht eine negative Beziehung ($P < 0,001$) mit der Anzahl der Tubulusanschnitte ($r = -0,49$), sowie mit der Dicke der Tubuluswand ($r = -0,26$) auf, wohingegen es eine positive Beziehung zwischen dem Schlachtgewicht und dem Außen- ($r = 0,47$) und dem Innendurchmesser ($r = 0,26$) gab. Zudem war das Alter positiv mit dem Innendurchmesser ($r = 0,50$) korreliert ($P < 0,05$). Das Hodengesamtgewicht wies eine positive Beziehung mit der Anzahl der Tubuli mit ES auf ($r = 0,30$, $P < 0,001$).

4.3.2. Untersuchungen in der IHC

4.3.2.1. SOX9

Bei der SOX9-Ak-Färbung (Abb. 7 A, C), konnte kein Unterschied zwischen der Anzahl der Sertoli-Zellen pro Tubulusquerschnitt zwischen den en bloc- und Nadelbiopsie-Proben gefunden werden (Tab. 7). Allerdings besteht ein Unterschied zwischen den Mittelwerten der Sertoli-Zellzahl der Nadelbiopsie-Proben, die mit der SOX9-Ak- bzw. der HE-Färbung, eingefärbt wurden ($P = 0,0006$). Bei den en bloc-Proben konnte kein Unterschied ($P = 0,0587$) festgestellt werden (Tab. 7). Sowohl in den en bloc- ($P = 0,1642$) als auch in den Nadelbiopsie-Proben ($P = 0,6625$) konnte bezüglich der Anzahl der Sertoli-Zellen keine Korrelation mit dem Alter hergestellt werden.

Tabelle 7: Testergebnisse (P-Wert) des Mittelwertvergleichs (t-Test) der Sertoli-Zellzahl ± SD in den en bloc- und Nadelbiopsie-Proben in SOX9-Antikörper- bzw. HE-Färbung. Für die SOX9-Färbung wurden fünf junge (5 Monate) und zwei alte (8 Monate) Bullen pro en bloc, die alle aus der distalen Probenlokalisation stammen, und die entsprechenden Nadelbiopsie-Probe verwendet.

Färbung	**Mittelwerte der Anzahl der Sertoli-Zellen (n) pro Tubulusanschnitt**		**P-Wert**
	En bloc-Proben	Nadelbiopsie-Proben	
HE	17,9 ± 5,0 (n = 192)	14,2 ± 4,9 (n = 32)	0,0001
SOX9	21,5 ± 0,5 (n = 7)	21,1 ± 1,0 (n = 7)	0,4097
P-Wert	0,0587	0,0006	
HE: Hematoxylin-Eosin			

4.3.2.2. α-SMA

Mittels der IHC konnte die Auszählung der Tubulusanschnitte pro Gesichtsfeld in der HE-Färbung mit der SMA-Ak-Färbung bestätigt werden. In Abbildung 6 (B/D) zeigen die repräsentativen Mikrofotografien, dass bei dem fünf Monate alten Tier 17 und bei dem acht Monate alten Tier neun Tubulusanschnitte sichtbar waren. Diese Tendenz stimmte mit den Befunden aus der HE-Färbung überein.

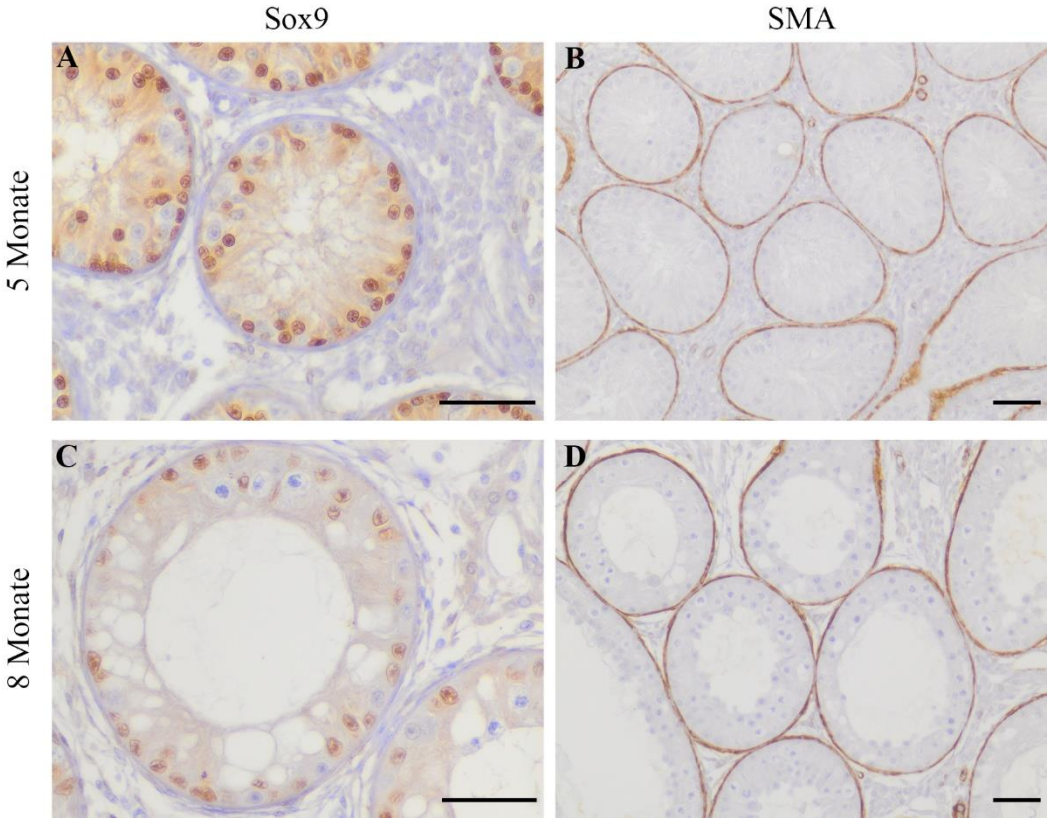

Abbildung 7: Repräsentative immunhistochemische Mikrofotografien von Hodengewebeschnitten von Kälbern der jüngeren (5 Monate) und älteren (8 Monate) Altersgruppe. Maßstabsbalken = 50 µm. A und C stehen für SOX9-gefärbte und B und D für smooth muscle actin-gefärbte (SMA) Proben. Die SOX9-Färbung zeigt die Braunfärbung der randständigen Sertoli-Zellkerne (A, C). Die SMA-Färbung (B, D) wurde für eine klarere Darstellung der Tubuluswand verwendet, da sie die Peritubularzellen färbt. Bei dem 8 Monate alten (D) sind weniger Tubulusanschnitte sichtbar als bei dem 5 Monate alten Tier (B).

5. MANUSKRIPT

“ Histological comparison of testicular needle biopsy and en bloc samples in abattoir calves”

M. Rohlaender[a,*], H. Otzen[b], K. Rode[c], K. Jung[d], M. Schmicke[e], T. Harborth[a], M. Langeheine[c], R. Brehm[c], Á. C. Bajcsy[a]

[a] Clinic for Cattle, University of Veterinary Medicine Hannover, Foundation, Germany

[b] ET-Service Schleswig-Holstein GbR, Glücksburg, Germany

[c] Institute of Anatomy, University of Veterinary Medicine Hannover, Foundation, Germany

[d] Institute for Animal Breeding and Genetics, University of Veterinary Medicine Hannover, Foundation, Germany

[e] Institute for Agricultural and Nutritional Sciences, Martin Luther University Halle-Wittenberg, Germany

---

Abstract

Two methods of sample collection, testicular needle biopsy and en bloc resection, were tested on 32 organically fed calves aged five to eight months at an abattoir to compare histological parameters of needle biopsy with those of en bloc resection samples. Animals were selected from this age group since it was assumed that these animals were still physically developing and therefore differences among animals were expected. One testicular needle biopsy of the right testicle and three en bloc samples per left and right testicle (proximal, middle, distal) were collected and compared for the following histological parameters: number of tubular cross sections, tubules with elongated spermatids (ES), outer/inner diameter of tubules, thickness of tubular wall and number of Sertoli cells (SC) per tubular cross section. Additionally,

serum testosterone and cortisol were measured and animal data (age, breed, carcass and testis weight) were considered. The evaluation was carried out for individual animals and a comparison was made between all animals. Between the left and right testis and between the individual en bloc samples, no significant differences (Bonferroni-adjusted significance level: $P > 0.0083$) were found. However, histologically significant differences ($P < 0.05/6 = 0.0083$) between the needle biopsy and en bloc resection could be determined with regard to the tubular cross sections per visual field ($P < 0.05$), the outer ($P = 0.01$) and inner diameter as well as the thickness of the tubular wall (both $P < 0.01$). In the SC-specific SOX9 immunohistochemical staining, no significant differences ($P > 0.05$) could be observed, either between the two sample types or between the five- and eight-month old calves for Sertoli cell numbers per tubular cross section. Tubules with ES occurred earlier and more frequently in en bloc resection samples. Further artefacts (like smaller/missing lumen) were observed in needle biopsy samples. It was speculated that these deviations could be explained by the pressure forces during needle insertion and by the vulnerability of the small samples toward fixation. In conclusion, results of testicular needle biopsy do not have the same validity as the en bloc resection histology. Furthermore, one biopsy is not sufficient to reflect the histology of the entire testicular pair.

Keywords: Testis biopsy, Histology, Cattle, Bull calf

5.1. Introduction

Needle biopsy has been advocated as an instrument for fertility status examination in different species [1, 2]. As the effects of the biopsy on patients are discussed elsewhere (men: [3]; stallions: [4]; bulls: [2, 5]), this study focused on the histological comparability of needle biopsy samples towards en bloc samples as well as on the validity of a single biopsy for both whole, physiologically developed testes.

Fertility evaluation in bulls has always been a great challenge. Various methods exist, all of them examining a certain aspect of fertility, e.g. semen evaluation or gene tests [6, 7]. Yet, not all causes of in- or subfertility can be sufficiently explained. This study investigated the method of testicular needle biopsy which could provide a

detailed histological evaluation of coherent testicular tissue, potentially in-vivo. Requiring only a minor intervention, just slightly more invasive than a fine-needle aspiration biopsy but recovering a connected tissue sample similar to an en bloc resection, needle biopsy seemed to combine the advantages of the two methods regarding ease of use and analysability.

Previous studies had already shown some applications for needle biopsy, e.g. in humans [8] or stallions [4]. However, to our knowledge, there are no examinations in which testicular biopsy is evaluated on the basis of en bloc resection.

Histologically, the testis is composed of the intertubular part consisting of the vascular connective tissue apparatus, the Leydig cells and the tubular component. This distribution changes with increasing age in favour of the tubules, so that between the ages of seven and 12 months, the tubules already constitute 80 % of the testicular volume. In adult bulls, the intertubular compartment accounts for only 15 % [9].

The S-shaped course of testicular growth first increases after about six months and continues through puberty, slowing down again when the sperm production of an adult animal is reached [10, 11]. Following testicular growth, the tubular diameter gradually expands until it increases even faster after five to six months [10, 11]. At the same time, seminiferous tubules continue to grow in length and lumen formation takes place. Hereby, the tubular diameter is determined [12]. Responsible for the testicular growth of the first eight months is the increase in tubular diameter and length as well as germ cells [13]. The immature SC population multiplies between the first and about the fifth month postnatally and differentiates further into mature SC. The final SC differentiation seems to be finished between 7.5 and ten months [10, 11, 14]. The seminiferous cord shows gonocytes around parturition, which continue to develop after about 7.5 months [13, 14]. First spermatocytes appear between five- and 7.5-months of age, while round and elongated spermatids start to differentiate between six and nine months [10, 11, 14]. Between the age of eight to ten months, mature spermatozoa can be found [10-12].

In order to test the histological validity of needle biopsy, a study population with potential differences in testicular histology and between animals and within testes was required. As already mentioned, sub- and infertility can have many causes and a study population of such impaired, comparable bulls was not at disposal, so that young bull calves going for slaughter were used as a first study population. The beginning of puberty is determined from about eight months onwards in various cattle breeds [15, 16], so that the greatest changes in growth can be expected in the preceding months.

The aim of this study was therefore to test whether a single testicular needle biopsy could provide histological results comparable to en bloc resection histology and whether one biopsy was sufficient to reflect the histology of an entire pair of testicles.

5.2. Materials and Methods

5.2.1. Animals

Data and samples of organically fed calves (n = 32) were collected immediately after slaughtering at a regular abattoir. Five animals were represented in the five-month-old, ten each in the six- and seven-month-old, and seven calves in the eight-month-old age group (table 1). The mean age ± SD was 6.6 ± 1.0 months (min = five months, max = eight months). This related to 208 ± 21 days (min = 168 days, max = 240 days).

Calves belonged to various meat and double purpose breeds and their crossings. A total of four different (cross) breeds were involved. The largest group consisted of 17 meat x meat crossbreeds. The Simmental breed was represented by eight, and the crossbreeds (meat type breeds and Simmental) by five animals, while the remaining two animals belonged to the Salers cattle breed.

5.2.2. Sampling at the abattoir

Testicular and blood samples of the 32 male calves were collected on four different dates between the end of April and the end of June 2018 in an abattoir in Mecklenburg-Western Pomerania, Germany.

All samples were collected after the slaughter process and subsequently numbered in order to be able to assign each sample to the corresponding animal. Furthermore, photographs were taken during the processing.

5.2.2.1. Collection of testicular samples

Immediately after the testicles within the scrotum of the calves had been removed at the slaughter line by the abattoir-staff, they were placed on freezer packs. These organs were then prepared for further analyses within seven consecutive hours on-site.

The testicular pairs were prepared by first cutting the scrotum medially and then uncovering the right and then the left testicle within the tunica vaginalis. Attention was paid to any existing alterations such as haematomas or adhesions, e.g. between the testicle and the vaginal tunic. Afterwards, the testes were weighed individually.

A single testicular needle biopsy was performed on the right testis using the SuperCore™ biopsy instrument (Argon Medical Devices Inc., Athens, TX, USA) (Fig. 1). The trocar sleeve (Fig. 1A) was punctured from the lateral side at the transition from the proximal to the middle third of the right testis. The trocar sleeve was inserted at an acute angle in a distal direction. The biopsy needle (Fig. 1B), which is a semi-automatic system with two tension points, was then inserted and the sample was taken from the distal portion of the testis. The biopsy needle was always pretensioned up to the second position so that a biopsy sample approximately 1 cm in length and 1.5 mm in width could be taken. The biopsy sample was immediately transferred into Bouin's solution (10 % formaldehyde, 4 % picric acid, 5 % glacial acetic acid) and allowed to diffuse for 24 hours.

Following the needle biopsy, both testes were dissected using the same procedure, starting with the right one. Each testis was divided into longitudinal halves, so the rete testis could be identified in the longitudinal axis of the testis. Next, en bloc samples of approximately 1 cm3 in size were taken from three different localisations (proximal, middle, distal), as described by Brito et al. [17] and Da Silva [18]. The samples were placed into Bouin’s solution for 48 hours.

5.2.2.2. Collection and processing of blood samples

Following the pricking with the blade of a knife, blood from the jugular vein was collected in blood collection tubes without anticoagulants (tube, 10 mL, 95 x 16.8 mm, Z, Sarstedt AG & Co. KG, Nümbrecht, Germany).

Clotted blood samples were centrifuged at 3500 rpm for ten minutes (EBA 200 centrifuge, Andreas Hettich GmbH & Co. KG, Tuttlingen, Germany). Separated serum of each animal was aliquoted into three Eppendorf tubes (3810X, 1.5 mL, g-Safe®, Eppendorf AG, Hamburg, Germany) and these were stored at -20°C until analysis.

5.2.3. Histological processing

Histological processing followed a standardised procedure [19]. The Bouin-fixed samples were embedded in paraffin and cut into 3 µm-thick sections using a sledge microtome (Jung AG, Heidelberg, Germany). The sections were then stained with haematoxylin-eosin (HE) and evaluated with a light microscope (Axioskop, Carl Zeiss AG, Oberkochen, Germany) [4].

The following parameters were determined: number of tubular cross sections per visual field, number of tubules with elongated spermatids (ES), outer tubular diameter (i.e. extending up to the end of the tubular wall), inner tubular diameter (i.e. the lumen, extending up to the adluminal end of the germinal epithelium, with one contiguous centre), thickness of the tubular wall and number of SC per tubular cross section. Ten randomly selected visual fields were examined in each of the en bloc samples (= 60 per animal). The number of tubular cross sections were counted per visual field using a magnification of 100 (objective: 10 x, ocular: 10 x), whereas the number of tubules with ES, the number of SC per tubular cross section as well as the outer and inner tubular diameters and the thickness of the tubular wall were determined using a magnification of 200 (objective: 20 x, ocular 10 x). The same parameters were determined for the needle biopsy samples, but the entire tissue material was evaluated. All sections were analysed by the same person.

5.2.3.1. Immunohistochemistry

In order to verify the method of SC counting described above, immunohistochemistry (IHC) was performed on Bouin-fixed paraffin embedded sections. In mice and rats, it was described that SOX9 staining reliably stains the SC nuclei so that they contrast clearly with adjacent germ cells [20]. This characteristic was also observed in bulls [21] (Fig. 3A/C).

In addition, peritubular cells were stained with smooth muscle actin (SMA, Fig. 3B/D), so that differentiation of the individual tubules would be clearly visible [21].

The preparation was the same as for the HE sections. First, the paraffin was removed using xylene and the endogenous peroxidase activity was inhibited with 3 % hydrogen peroxide (H_2O_2) in 80 % ethanol for 30 minutes. The sections for SOX9 and SMA were pre-treated with sodium citrate buffer (pH 6.0) for 20 minutes on a heating plate at 96 to 99°C. Afterwards, these were then cooled down at room temperature for 30 minutes, then blocked with 3 % bovine serum albumin for 20 minutes and incubated overnight with the respective primary antibody (SOX9, 1:400, Millipore AB5535, Millipore Inc., Temecula, CA, USA; SMA, 1:200, abcam AB5694, Abcam PLC, Cambridge, UK). The preparation of the sections with the secondary antibody system, EnVisionTM + Kit HRP Rabbit DAB + (Dako Deutschland GmbH, Hamburg, Germany, catalogue number: K4011) took 45 minutes. After visualisation with DAB, the sections were counterstained with haematoxylin for two seconds and then washed under running water for ten minutes. After dehydration, all slides were mounted with EukittTM (O. Kindler GmbH, Freiburg, Germany).

5.2.4. Hormone assays

Serum testosterone concentration was measured by using a competitive direct radioimmunoassay (Immunotech s.r.o., Beckman Coulter s.r.o., Prague, the Czech Republic). The CV for the intra- and inter-assay tested for bovine serum were ≤ 10.6 % and ≤ 19.0 %, respectively.

The cortisol concentration was determined by the solid phase, competitive chemiluminescent enzyme immunoassay (Immulite®, Siemens AG, Erlangen,

Germany) in accordance with the manufacturer's protocol. The analytical sensitivity was 2 ng/mL, and CV for the intra- and inter-assay tested for bovine serum was ≤ 8.8 % and ≤ 10.0 %, respectively.

5.2.5. Statistical analysis

Statistical evaluation was carried out using SAS 9.4m5 with the Enterprise Guide Client 7.15 (SAS Institute Inc., Cary, NC, USA). The level of significance was set at alpha = 5 %. Initially, Shapiro-Wilk's test was performed to test continuous variables for normal distribution. Variables that were found to be normally distributed were analysed using the analysis of variance (ANOVA). Specifically, ANOVA for repeated measurements was performed considering sample localisation, side and ear tag number as independent variables, and histological data as dependent variables to detect significant differences between sample localisations within a calf and testis. Furthermore, for non-normally distributed variables, Wilcoxon's rank sum test was used specifically to compare the respective sample locations of the en bloc samples with the testicular needle biopsy. In addition, Pearson's correlation coefficient R was used to study the correlation of age, carcass and total testicular weight with the various macroscopic and histological data. For non-parametric tests and for calculating correlation coefficients, repeated measurements were averaged for each individual.

5.3. Results

The mean age of the calves (n = 32) was 208 ± 21 days (min = 168 days, max = 240 days), with an average carcass weight of 142 ± 33 kg (min = 54.5 kg, max = 220.5 kg).

Mean serum testosterone concentration was 0.13 ± 0.15 ng/mL (min = 0.01 ng/mL, max = 0.62 ng/mL) and mean serum cortisol value was 19.6 ± 10.5 ng/mL (min = 4.8 ng/mL, max = 41.2 ng/mL).

The average total testicular weight was 187 ± 88 g (min = 66 g, max = 424 g), with the right testicle weighing 95 ± 45 g (min = 33 g, max = 210 g) and the left testicle 91

± 43 g (min = 33 g, max = 218 g). The mean value comparison of the weights of the right and left testis resulted in a P value of 0.73.

Within the abattoir data, carcass weight (P = 0.47) and total testicular weight (P = 0.35) were not significantly correlated with age, whereas a positive correlation between carcass weight (P < 0.01) and total testicular weight was found (r = 0.56). No significant differences (P > 0.05) were found between the right and left testicle for the evaluated histological parameters. After pooling the left and right testes, analysis of histological parameters between en bloc sample sites revealed only non-significant differences, indicating similar tissue architecture (table 2).

The histological comparison of en bloc and needle biopsy samples revealed that the morphology of the en bloc samples (Fig. 2A/C) was clearly better preserved than that of the needle biopsy samples (Fig. 2B/D). Particularly evident was the often markedly smaller or missing lumen (Fig. 2C/D, asterisk), as well as the presence of irregular tubules in needle biopsy samples.

Histological evaluation of HE-stained samples revealed significant differences between en bloc and needle biopsy samples regarding the number of tubular cross sections, the number of SC per tubular cross section, the outer tubular diameter, the inner tubular diameter and thickness of the tubular wall (table 3). The SMA-IHC confirmed the counting of tubular cross sections per visual field in HE. The microphotographs in Figure 3B/D reveal that 17 tubular cross sections are visible in the five-month-old animal and nine in the eight-month-old animal.

Comparing histological evaluation results of the needle biopsy samples with corresponding values of en bloc sampling sites of the right testis only revealed a non-significant difference in the category number of tubules with ES between the proximal en bloc and needle biopsy sample, indicative of similar mean values (table 4).

Furthermore, the number of detected SC per tubular cross section differed significantly between en bloc and needle biopsy samples, as well as younger and older animals in HE-staining. However, when the counting procedure was repeated

using immunohistochemical SOX9 staining (Fig. 3), no differences between en bloc and needle biopsy could be detected (table 5).

After dividing the samples according to age of the bull calves, tubules with ES were detected earlier in en bloc than in needle biopsy samples (table 6).

When en bloc samples were grouped according to age (five to six months vs. seven to eight months), older animals had fewer tubules per visual field, but these were larger and contained more tubules with ES. The number of tubules with ES ($r = 0.30$), outer ($r = 0.25$) and inner tubular diameter ($r = 0.42$) and thickness of the tubular wall ($r = 0.31$) increased with age, whereas the number of tubular cross sections per visual field ($r = - 0.27$) decreased with age (all with $P < 0.001$).

In the en bloc samples, statistically strong significant correlations ($P < 0.001$) were found between the carcass weight and the number of tubular cross sections ($r = -0.49$), the outer ($r = 0.47$) and inner tubular diameter ($r = 0.26$) and the thickness of the tubular wall ($r = -0.26$). With increasing carcass weight, the number of tubular cross sections and the amount of tubular wall thickness decreased, whereas the other parameters (outer/inner diameter) increased. In addition, the total testicular weight had a positive effect on the number of tubules with ES ($r = 0.30$, $P < 0.001$).

5.4. Discussion

The aim of this study was to evaluate whether histological results were comparable between en bloc resection and needle biopsy of testicular tissue. Furthermore, it was examined whether or not one needle biopsy could be sufficient to reflect the histology of the entire testicles if they developed homogeneously and physiologically.

Needle biopsy was chosen because it combines the advantages of fine needle aspiration and open biopsy. The advantage of fine needle aspiration is that it has a lower complication rate [22] than open biopsy. In addition, no preceding sedation or anaesthesia is required [23]. The major disadvantage is the necessity for an histopathological evaluation of the taken samples, which relies on few individual cells [3], the evaluation being dependent on the cytologist's experience [8]. In the case of open biopsy, a greater continuous piece of tissue can be obtained, which makes

microscopic evaluation a great deal easier [24]. Recovery time after the en bloc resection surgery is accompanied by a lengthy healing process or results in irreversible damage in living animals [25]. On the contrary, needle biopsy is minimally invasive. Nevertheless, a coherent tissue can be obtained for histological evaluation. This technique was reported to be safe and practicable in bulls [2] and stallions [4], as well as simple and cost-effective in humans [26]. However, a study verifying the needle biopsy with en bloc biopsy has been missing so far.

In the presented study, material originated from abattoir calves. The animals used here had an average slaughter weight of 142 ± 33 kg. Thus, the development of these five- to eight-month-old calves was in accordance with the studies by Bagu et al. [14], assuming a slaughter yield of 60 % [27].

The mean values of the individual testicular weights did not differ significantly from each other, so that it was assumed that the postnatal and physical development of the testes did not differ. Previous reports have shown that even in mature animals, no significant difference can be found between the two testicles regarding weight [28] or histological preparation (shrinkage, density) [29], as is the case in other species, e.g. in boars [30].

In the present study, both carcass weight ($P = 0.47$) and total testicular weight ($P = 0.35$) were not significantly correlated with age, which is surprising and contrary to previous investigations [31, 32]. Nonetheless, this depends on different determinants. There were other factors influencing the results in the present study, for example, different breeds were present, animals had different farms of origin and were therefore kept and fed differently. Moreover, the sample size ($n = 32$) was too small to allow a valid statement regarding this aspect.

With increasing carcass weight, the bull calves had significantly heavier testicles ($P < 0.01$), which was consistent with the findings of Kastelic [32]. Serum was analysed for testosterone levels, as its levels impact testicular development [33]. As this study design allowed for no control group, values were compared to testosterone levels reported elsewhere [11, 34]. It can be observed that testosterone levels of the bull

calves involved in this study seem to be at the lower end of the range or even below the reported values.

The bulls were exposed to transportation, a new surrounding and slaughter, all of which could presumably be defined as stressors. Stress has a negative impact on the testosterone production [35]. Cortisol was measured as a representative of stress [36]. When comparing cortisol levels of this study to reported values [34], the literature levels seem to be at the lower end of the range.

Normally, testosterone levels should be higher in the older group. This could not be confirmed in our study, probably due to the small number of samples. Reports consistently indicate that testosterone levels are very low up to the age of five months in bull calves, thereafter they rise rapidly [11, 12]. Furthermore, testosterone levels can be linked to the rapid testicular growth phase as well as the production of mature semen [11, 12].

To summarise, it seems to be that the levels of testosterone and cortisol in this study have to be judged very carefully, as they are only snapshots and also seem to be highly influenced by stress and time of day.

The comparison of the mean value of the en bloc samples of the different localisations showed no significant relationships for the six different histological parameters according to the Bonferroni-corrected significance level ($P > 0.0083$, Table 2). Thus, it can be assumed that testicular parenchyma is homogeneous throughout the entire organ, which coincides with findings of other researchers [28-30]. Elsewhere, it has already been described in bulls [29, 37] and other animal species (boars [30] and stallions [38]) that testicles develop uniformly and that a sample from a single region of the testicle is sufficient to make a valid statement about the condition of the testicle.

Histological evaluation of the en bloc and needle biopsy samples revealed that more artefacts like missing lumen were found in needle biopsy samples. Reason for these artefacts might be the tissue compression caused by the needle insertion. Another

issue could have been the 24-hour fixation time in Bouin's solution, which might have been too long for the small tissue pieces of the needle biopsy.

The poor agreement generated between en bloc and needle biopsy samples is indicative of the two methods delivering only limited comparable results and might have the same causes as the observed artefacts.

These two effects could explain why the number of SC per tubular cross section was different in needle biopsy samples depending on staining. The pressure exerted on the tissue by the biopsy needle could also affect the traceability of the SC, as only a small amount was found in HE-stained needle biopsy samples. However, by employing an SOX9 staining it was possible to identify previously masked SC in HE so that no differences in the SC count per tubule and between the five- and eight-month-old animals were evident anymore. Therefore, SOX9 staining should be used for Sertoli cell identification in needle biopsy. This leads to the assumption that SC proliferation had already been completed in the five-month-old animals and that the SC count had already been determined by 20 weeks of age. This is partly supported by the findings of Bagu et al. [39] and Barth et al. [31], who observed that the final SC count is already determined during calfhood because SC proliferation ends at 20 to 25 weeks. In the present study, SC proliferation was presumably already completed at the age of 20 weeks, i.e. right at the beginning of the above-mentioned period.

The histological difference between the number of tubules with ES in en bloc and needle biopsy could have profound effects. Seminiferous tubules with ES were found in en bloc samples of every age group and more frequently. In needle biopsy samples, no tubules with ES were found in the five-month-old calves. Since the existence of these spermatids is a necessary step in the production process of potentially fertile ejaculates [11, 13], the flawless identification would be an absolute requirement in determining, for example, the onset of productive spermatogenesis.

En bloc samples showed a statistically highly significant negative relationship ($P < 0.001$) between age and number of tubular cross sections, meaning that as expected, the outer/inner tubular diameter and thickness of the tubular wall of seminiferous tubules enlarged with increasing age (each $P < 0.001$), resulting in

fewer tubular cross sections per visual field. This was also confirmed by the immunohistochemical staining SMA, which showed the difference between the five- and eight-month-old animals in tubular cross sections per visual field (Fig. 3B/D). In addition, with increasing age, a lumen was formed that was not yet present or not as greatly pronounced in the five-month-old animals, which is in line with the findings of Evans et al. [12]. They concluded that the lumen formation takes place after six months. Other researchers also found that in the case of older animals, the ratio of testicular parenchyma to interstitial tissue increased [13, 40]. This increase is related to tubular diameter, as in the present study, and length, both of which increase with age [13]. In addition, these changes are directly related to the number of SC and germ cells [31]. The number of SC is an important criterion for testicular size as each SC can only nourish a certain number of germ cells [31]. Berndtson et al. [37] also concluded that numerous SC and germ cells are associated with a higher testicular weight. Furthermore, it is known that the final number of SC is already determined during calfhood, since SC proliferation decreases and ends at the age of 20 to 25 weeks of age [31, 39]. This is followed by the period of rapid testicular growth, which occurs after 25 weeks in the pubertal period [11].

5.5. Conclusion

Needle biopsy does not have the same histological significance as en bloc specimens. In addition, histological differences can be observed compared to en bloc samples. Thus, the present study indicates that a single testicular needle biopsy is not suitable for assessing testicular tissue in comparison to en bloc samples. In a subsequent study, a larger sample size as well as more needle biopsy samples per testis should be evaluated. Furthermore, more effort needs to be invested in minimising histological artefacts (like lumen compression), if needle biopsy should be considered as a useful, predictive diagnostic tool.

5.6. Acknowledgements

This project was financially supported by the Association for Bioeconomy Research (Förderverein Bioökonomieforschung e.V. (FBF), Bonn, Germany). Thanks go to the abattoir for the friendly cooperation and handing over of the samples, as well as to

the Anatomical Institute, especially to Mrs. Voigtländer for her great support in the sample processing and Ms Sherwood-Brock for proofreading the article.

5.7. Declaration of interest

None.

5.8. Ethics statement

No living animals were used in the present study. Complying with the German Animal Welfare Act, in accordance with section five, paragraph seven, section two, sentence three, this experiment was not an animal experiment.

5.9. References

[1] Rode K, Sieme H, Richterich P, Brehm R. Characterization of the equine blood–testis barrier during tubular development in normal and cryptorchid stallions. Theriogenology. 2015;84:763-72.

[2] Heath AM, Carson RL, Purohit RC, Sartin EM, Wenzel JG, Wolfe DF. Effects of testicular biopsy in clinically normal bulls. J Am Vet Med Assoc. 2002;220:507-12.

[3] Odabaş Ö, Uĝraş S, Yilmaz Y, Aydin S, Atilla M. Testicular needle biopsy: Is it a safe and adequate method? Int Urol Nephrol. 1997;29:591-5.

[4] Rode K, Sieme H, Otzen H, Schwennen C, Lüpke M, Richterich P, et al. Effects of repeated testicular biopsies in adult warmblood stallions and their diagnostic potential. J Equine Vet Sci. 2016;38:33-47.

[5] Otzen H. Intra- and peri-testicular damage resulting in alterations in sperm morphology after testicular biopsy in a Holstein bull - Poster Presentations. In: Rodriguez-Martinez H, editor. 21st Annual Conference of the European Society for Domestic Animal Reproduction (ESDAR). Bern, Switzerland: Reprod Domest Anim; 2017. p. 120.

[6] Barth A. The use of bull breeding soundness evaluation to identify subfertile and infertile bulls. Animal. 2018;12:158-164.

[7] Kastelic J, Thundathil J. Breeding soundness evaluation and semen analysis for predicting bull fertility. Reprod Domest Anim. 2008;43:368-73.

[8] Leifland K, Lagerstedt U, Svane G. Comparison of stereotactic fine needle aspiration cytology and core needle biopsy in 522 non-palpable breast lesions. Acta Radiol. 2003;44:387-91.

[9] Wrobel K-H, Dostal S, Schimmel M. Postnatal development of the tubular lamina propria and the intertubular tissue in the bovine testis. Cell Tissue Res. 1988;252:639-53.

[10] Abdel-Raouf M. The postnatal development of the reproductive organs in bulls with special reference to puberty. Acta Endocrinol (Copenh). 1960;34:9-109.

[11] Rawlings N, Evans A, Chandolia R, Bagu E. Sexual maturation in the bull. . Reprod Domest Anim. 2008;43:295-301.

[12] Evans A, Pierson R, Garcia A, McDougall L, Hrudka F, Rawlings N. Changes in circulating hormone concentrations, testes histology and testes ultrasonography during sexual maturation in beef bulls. Theriogenology. 1996;46:345-57.

[13] Curtis SK, Amann R. Testicular development and establishment of spermatogenesis in Holstein bulls. J Anim Sci. 1981;53:1645-57.

[14] Bagu E, Cook S, Gratton C, Rawlings N. Postnatal changes in testicular gonadotropin receptors, serum gonadotropin, and testosterone concentrations and functional development of the testes in bulls. Reproduction. 2006;132:403-11.

[15] Byrne C, Fair S, English A, Urh C, Sauerwein H, Crowe M, et al. Effect of breed, plane of nutrition and age on growth, scrotal development, metabolite concentrations and on systemic gonadotropin and testosterone concentrations following a GnRH challenge in young dairy bulls. Theriogenology. 2017;96:58-68.

[16] Lunstra D, Ford J, Echternkamp S. Puberty in beef bulls: hormone concentrations, growth, testicular development, sperm production and sexual aggressiveness in bulls of different breeds. J Anim Sci. 1978;46:1054-62.

[17] Brito L, Barth A, Wilde R, Kastelic J. Testicular ultrasonogram pixel intensity during sexual development and its relationship with semen quality, sperm production, and quantitative testicular histology in beef bulls. Theriogenology. 2012;78:69-76.

[18] da Silva KM, Zart AL, Brum KB, dos Santos Fernandes CE. Histopathological and histomorphometric testicular characteristics associated to reproductive condition in Bos indicus (Nellore) bulls. Semin Cienc Agrar, Londrina. 2015;36:1935-44.

[19] Alturkistani HA, Tashkandi FM, Mohammedsaleh ZM. Histological stains: a literature review and case study. Glob J Health Sci. 2016;8:72.

[20] Kobayashi A, Chang H, Chaboissier MC, Schedl A, Behringer RR. Sox9 in testis determination. Ann N Y Acad Sci. 2005;1061:9-17.

[21] Harikae K, Tsunekawa N, Hiramatsu R, Toda S, Kurohmaru M, Kanai Y. Evidence for almost complete sex-reversal in bovine freemartin gonads: formation of seminiferous tubule-like structures and transdifferentiation into typical testicular cell types. J Reprod Dev. 2012.

[22] Rajak S, Kumaresan A, Gaurav M, Aslam MM, Mohanty T, Prasad S, et al. Testicular biometry and semen quality is not altered by the process of fine needle aspiration in crossbred bulls. Indian J Anim Sci. 2013;83:732-5.

[23] Chapwanya A, Callanan J, Larkin H, Keenan L, Vaughan L. Breeding soundness evaluation of bulls by semen analysis, testicular fine needle aspiration cytology and trans-scrotal ultrasonography. Ir Vet J. 2008;61:315-8.

[24] Cohen MS, Frye S, Warner RS, Leiter E. Testicular needle biopsy in diagnosis of infertility. Urology. 1984;24:439-42.

[25] Gassner F, Hill H. Testicular biopsy in the bull: II. Effect on morphology of testes. Fertil Steril. 1955;6:290-301.

[26] Cohen MS, Warner RS. Needle biopsy of testes: a safe outpatient procedure. Urology. 1987;29:279-81.

[27] Gruber L, Urdl M, Schauer A, Steinwender R. Einfluss des Kraftfutterniveaus in der Stiermast auf die Mast- und Schlachtleistung bei Maissilage mit niedriger Energiekonzentration: 36. Viehwirtschaftliche Fachtagung 2009, Lehr- und Forschungszentrum für Landwirtschaft, Raumberg-Gumpenstein. 77 – 84; 2009.

[28] Amann R, Almquist J. Reproductive Capacity of Dairy Bulls. VIII. Direct and Indirect Measurement of Testicular Sperm Production. J Dairy Sci. 1962;45:774-81.

[29] Swierstra E. Structural composition of Shorthorn bull testes and daily spermatozoa production as determined by quantitative testicular histology. Can J Anim Sci. 1966;46:107-19.

[30] Swierstra E. A comparison of spermatozoa production and spermatozoa output of Yorkshire and Lacombe boars. Reproduction. 1968;17:459-69.

[31] Barth A, Brito L, Kastelic J. The effect of nutrition on sexual development of bulls. Theriogenology. 2008;70:485-94.

[32] Kastelic JP. Understanding and evaluating bovine testes. Theriogenology. 2014;81:18-23.

[33] McGowan M, Holland M, Boe-Hansen G. Ontology and endocrinology of the reproductive system of bulls from fetus to maturity. Animal. 2018;12:19-26.

[34] Bag UK. Testosterone and cortisol levels in relation to growth rate in bull calves. Karnal, Haryana, India: NDRI (Deemed University) (M. Sc. Thesis); 2000.

[35] Anderson P, Bergen W, Merkel R, Enright W, Zinn S, Refsal K, et al. The relationship between composition of gain and circulating hormones in growing beef bulls fed three dietary crude protein levels. J Anim Sci. 1988;66:3059-67.

[36] Cooper C, Evans A, Cook S, Rawlings N. Cortisol, progesterone and β-endorphin response to stress in calves. Can J Anim Sci. 1995;75:197-201.

[37] Berndtson W, Igboeli G, Pickett B. Relationship of absolute numbers of Sertoli cells to testicular size and spermatogenesis in young beef bulls. J Anim Sci. 1987;64:241-6.

[38] Gebauer M, Pickett B, Swierstra E. Reproductive physiology of the stallion. II. Daily production and output of sperm. J Anim Sci. 1974;39:732-6.

[39] Bagu E, Madgwick S, Duggavathi R, Bartlewski P, Barrett D, Huchkowsky S, et al. Effects of treatment with LH or FSH from 4 to 8 weeks of age on the attainment of puberty in bull calves. Theriogenology. 2004;62:861-73.

[40] Brito L, Barth A, Rawlings N, Wilde R, Crews D, Mir P, et al. Circulating metabolic hormones during the peripubertal period and their association with testicular development in bulls. Reprod Domest Anim. 2007;42:502-8.

5.10. Figure captions

Fig. 1: SuperCore TM Biopsy Instrument (B) (14 G x 9 cm) with Co-Axial Introducer Needle (A) (13 G x 3.9 cm). The biopsy needle has two tension points to pre-tension it, as the numbers 0, 1 and 2 illustrate. In the present study, tension was applied up to the second (2) tension point. At the tip of the biopsy needle (B) is the recess where the tissue sample can be found after the plunger has been pressed.

Fig. 2: Representative haematoxylin-eosin (HE) microphotographs of testicular tissue sections of calves of the younger (five months old) and older (eight months old) age group. Scale bars = 100 µm. A and C represent en bloc samples and B and D represent needle biopsy samples. En bloc samples obtained conventionally (A, C), testicular morphology, e.g. tubular lumen (2C asterisk) are better preserved than needle biopsy samples (B, D). In younger bull calves (A, B), advanced spermatogenic cells (e.g. spermatocytes) appear rarely but are still visible compared to older animals (C, D). In younger calves (A), a tubule containing spermatocytes is present (x).

Fig. 3: Representative immunohistochemical microphotographs of testicular tissue sections of calves of the younger (five months old) and older (eight months old) age group. Scale bars = 50 µm. A and C represent Sox9 stained samples and B and D represent smooth muscle actin (SMA) stained samples. Sox9 staining shows the brown colouring of the Sertoli cell nuclei and germ cells are immune-negative (blue) (A, C). SMA staining (B, D) was used for clearer visualization of the tubular wall as it

stains the smooth muscle cells. In the eight-month-old animals (D), fewer tubular cross sections are visible than in the five-month-old ones due to tubular growth (B).

5.11. Figures

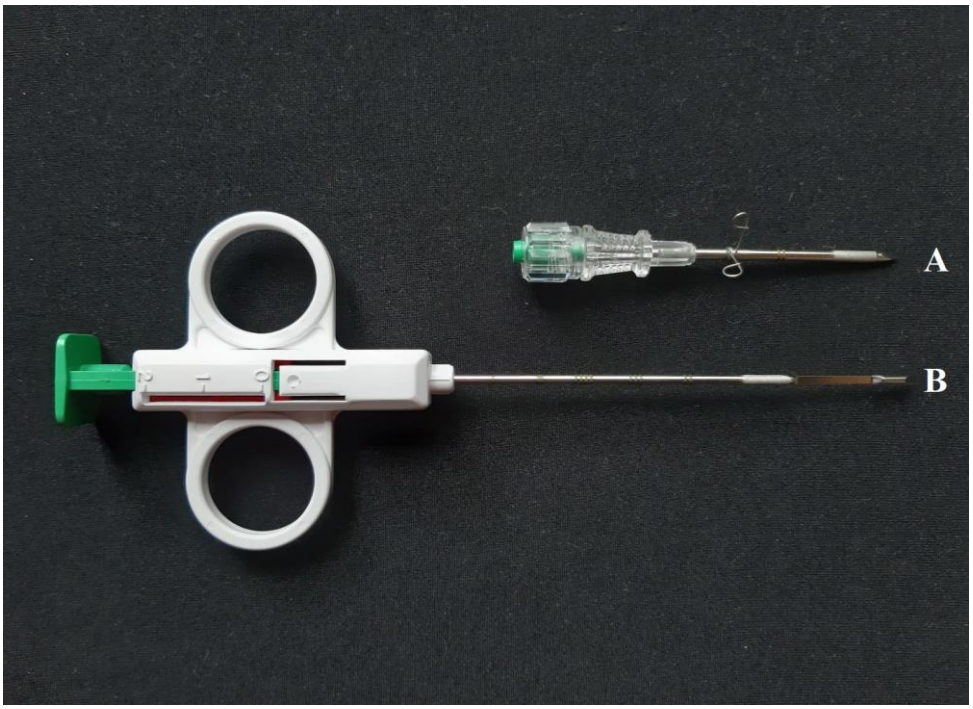

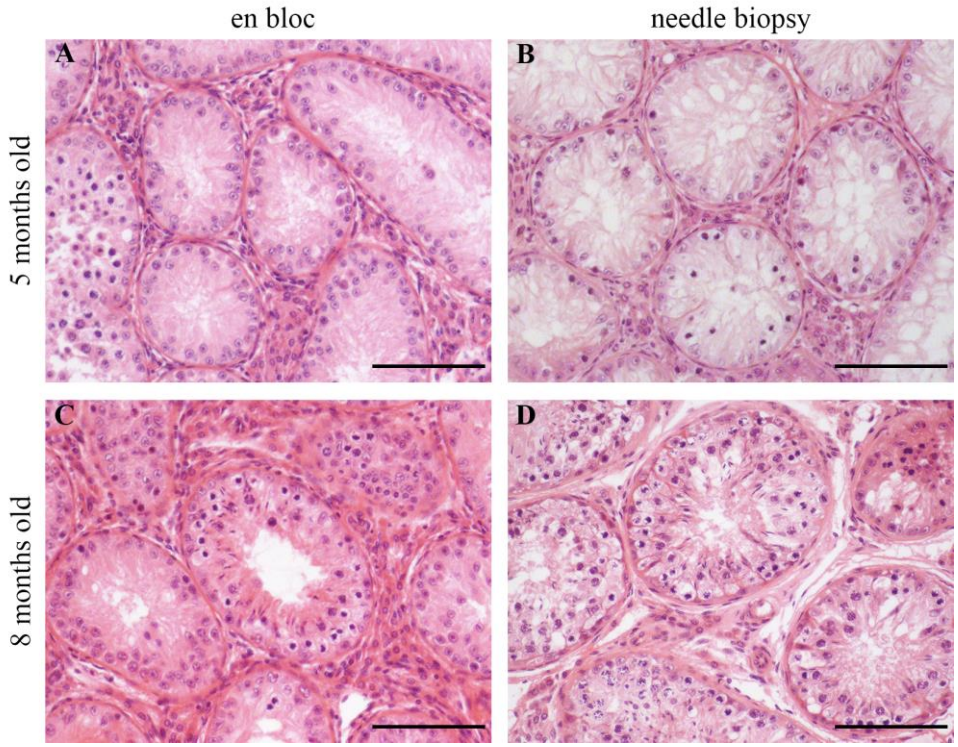

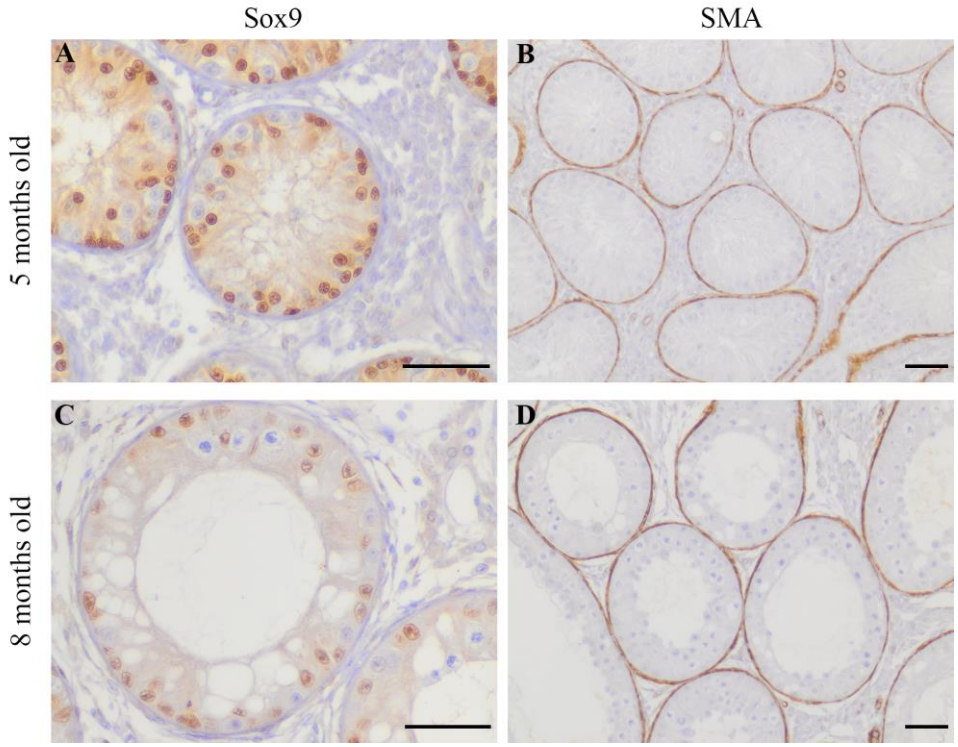
Sox9
SMA
A
B
C
D
5 months old
8 months old

5.12. Tables

Table 1: Number of animals (n = 32) per age group (months).

Age (Mths)	**5**	**6**	**7**	**8**
Number (n)	5	10	10	7

Table 2: Test results (i.e. P values) of the ANOVA (mixed model) comparing the three tissue sample localisations among each other measured in HE staining. P values were compared to the Bonferroni-adjusted significance level of $alpha_{Bonf}$=0.0083, like in Table 4.

ANOVA - mixed model	**Proximal - Middle**	**Proximal - Distal**	**Middle - Distal**
Number of tubules with ES	0.1055	0.0118	0.6676
Number of tubular cross sections	0.6764	0.2234	0.6927
Outer tubular diameter	0.9667	0.4527	0.3171
Inner tubular diameter	0.9920	0.2675	0.2168
Thickness of the tubular wall	0.7596	0.7677	0.9999
Number of SC per tubular cross section	0.8479	0.9838	0.7522
ES: elongated spermatids, SC: Sertoli cells			

Table 3: Comparison of the mean values of the histological parameters of the en bloc samples (n = 192) and the needle biopsy (n = 32) ± SD measured in HE staining.

	En bloc samples	**Testicular NB**	**P value (Wilcoxon test)**
Number of tubular cross sections (n)	241 ± 62	152 ± 63	< 0.05
Number of tubules with ES (n)	20 ± 28	11 ± 15	0.11
Outer tubular diameter (µm)	148 ± 27	134 ± 17	0.01
Inner tubular diameter (µm)	63 ± 31	29 ± 25	< 0.01
Thickness of tubular wall (µm)	1.87 ± 0.19	2.06 ± 0.24	< 0.01
Number of SC (n) per tubular cross section	18 ± 5	14 ± 5	< 0.01
NB: needle biopsy, ES: elongated spermatids, SC: Sertoli cells			

Table 4: Test results (i.e. P values) of the ANOVA (mixed model) comparing the three different localisations in en bloc samples (n = 192) with the needle biopsy (n = 32) measured in HE staining. In order to account for the multiple testing situation, P values were compared to the Bonferroni-adjusted significance level of $alpha_{Bonf}$=0.05/6=0.0083.

	Proximal - NB	**Middle - NB**	**Distal - NB**
Number of tubules with ES	0.0170	0.0028	0.0028
Number of tubular cross sections	< 0.0001	< 0.0001	< 0.0001
Outer tubular diameter	< 0.0001	< 0.0001	< 0.0001
Inner tubular diameter	< 0.0001	< 0.0001	< 0.0001
Thickness of the tubular wall	0.0012	0.0003	0.0002
Number of SC per tubule	0.0002	0.0002	< 0.0001
NB: Needle biopsy, ES: elongated spermatids, SC: Sertoli cells			

Table 5: Test results (i.e. P value) of the mean value comparison of the Sertoli cell count ± SD in en bloc and needle biopsy samples in SOX9-antibody or HE-staining. For SOX9 staining evaluating five young and two old bulls each per en bloc, all of the distal sample locations and the needle biopsy samples were used.

Staining	**Mean values of number of SC (n) per tubular cross section**		**P value**
	En bloc samples	Needle biopsy samples	
HE	17.9 ± 5.0	14.2 ± 4.9	0.0001
SOX9	21.5 ± 0.5	21.1 ± 1.0	0.4097
SC: Sertoli cells, HE: Haematoxylin-Eosin			

Table 6: Distribution of the tubules with ES within the en bloc samples (n = 192) and within the needle biopsies (n = 32) as a proportion of the total number of animals per age group measured in HE staining.

Number of animals with tubules with ES in the different sample types		
Age (months)	**En bloc samples**	**Needle biopsy**
5	1/5 (20 %)	0/5 (0 %)
6	8/10 (80 %)	7/10 (70 %)
7	8/10 (80 %)	6/10 (60 %)
8	7/7 (100 %)	7/7 (100 %)
ES: elongated spermatids		

6. DISKUSSION

Das Ziel dieser Studie war es herauszufinden, ob die histologischen Ergebnisse der en bloc-Resektion und der Nadelbiopsie vom Hoden des Bullen vergleichbar sind. Zudem galt es abzuklären, ob eine einzelne Nadelbiopsie ausreicht, um den kompletten histologischen Aufbau beider Hoden widerzuspiegeln, wenn durch Voruntersuchungen keine Abweichungen zwischen beiden Hoden festgestellt wurden.

Für diese Zielsetzung wurde eine Studienpopulation gewählt, die eine große Varianz zwischen den männlichen Einzeltieren und deren Hoden aufweist. Daher wurden Bullenkälber im Alter von fünf bis acht Monaten ausgewählt, die planmäßig der Schlachtung zugeführt wurden. Der Pubertätsbeginn bei Bullenkälbern verschiedenster Rassen wurde auf etwa acht Monate definiert [29, 35, 36], so dass die größten makroskopischen und histologischen Veränderungen der Hoden in den Vormonaten zu erwarten waren.

6.1. Methodik

Die Nadelbiopsie wurde in dieser Studie als Diagnostik der Wahl bevorzugt, da sie die Vorteile der FNA und der offenen Biopsie vereint. Die FNA hat aufgrund ihres sehr geringen invasiven Charakters eine deutlich geringere Komplikationsrate [7] als die offene Biopsie. Darüber hinaus ist eine Anästhesie nicht zwingend erforderlich [103], da sowohl für die FNA als auch für die Lokalanästhesie nur eine Injektion nötig wäre. Bei der offenen Biopsie kann die Größe des gewonnenen, zusammenhängenden Gewebestückes frei gewählt werden. In der Regel sind die Proben deutlich größer und damit wesentlich leichter histologisch auszuwerten [8]. Gassner et al. [16] kamen zu der Annahme, dass die strukturelle Integrität des Rinderhodens bei jedem chirurgischen Eingriff ungewöhnlich instabil ist. Das führt, vor allem bei invasiven Verfahren, zu schwerwiegenden, langanhaltenden und teilweise irreparablen Schäden. Daher findet die Methode der offenen Biopsie inzwischen nur noch selten Anwendung.

Die Vereinigung der Vorteile aus den beiden vorgenannten Methoden ist die Nadelbiopsie. Ein minimal-invasives Verfahren, dass die Gewinnung von zusammenhängendem Gewebe ermöglicht und ein sicheres und praktikables Verfahren bei Bullen [68], Hengsten [10, 83] und Rüden [104] darstellt. Der Nadeldurchmesser sowie die Eindringtiefe der Nadel kann für jeden Patienten individuell gewählt werden [105] und die Gefahr der Einschleppung von Mikroorganismen ist gering [69]. Diese Eigenschaften sind für einen Gebrauch der Nadelbiopsie in vivo von großer Bedeutung. In der Humanmedizin wird die Biopsie routinemäßig durchgeführt und ist als einfaches, schnelles und kostengünstiges Verfahren bekannt [79, 80]. Zudem wurde in der Humanmedizin herausgefunden, dass die perkutane Hodenbiopsie mit einer Biopty-Pistolennadel im Vergleich zu der offenen Hodenbiopsie die gleichen diagnostischen Informationen liefert [80]. Für die histologische Auswertung sollte die Biopsie ca. eine Länge von 5-10 mm aufzeigen und etwa 25-30 Tubulusanschnitte nachweisen, die als repräsentativ für das gesamte Organ angesehen werden können [106]. Nach unserem Kenntnisstand fehlte bisher eine Untersuchung zur Verifizierung der Nadelbiopsie anhand des Goldstandards der en bloc-Resektion bei Bullenkälbern.

Die Untersuchung erfolgte post mortem an von Schlachthofkälbern gewonnenem Hoden. Da die Methode der Hodenbiopsie für das Ziel dieser Studie noch nicht getestet wurde, wurde bei dieser Untersuchung auf Schlachthofkälber zurückgegriffen. So waren keine in vivo Untersuchungen notwendig und es konnte genügend Material von gesunden Tieren gewonnen werden.

6.2. Versuchsmaterial

Die fünf bis acht Monate alten Tiere in dieser Studie wiesen ein durchschnittliches Schlachtgewicht von 142 ± 33 kg auf. Bei einer Annahme eines Ausschlachtungsgrads von 60 % [107], waren die Kälber verglichen mit den Daten von Bagu et al. [37] ihrem Alter entsprechend entwickelt.

Das mittlere Hodengesamtgewicht in dieser Studie lag mit 187 ± 88g deutlich über den Werten von Bagu et al. [37], die in ihrer Studie 1-14 Monate alte Kälber der Rasse Hereford x Charolais untersuchten. Dieser Unterschied kommt eventuell durch

unterschiedliche Haltungs- und Fütterungsbedingungen, sowie durch die Rasseunterschiede zustande. Die Mittelwerte des Gewichts des rechten und linken Hodens unterschieden sich nicht voneinander. Auch bei gesunden, reifen Holstein-Bullen bestand im Mittel kein Unterschied zwischen dem Gewicht der beiden Hoden [108].

In der vorliegenden Studie zeigte sowohl das Schlachtkörpergewicht als auch das Gesamthodengewicht keine Korrelation mit dem Alter der Kälber. Dies stimmt nicht mit den Ergebnissen von Brito et al. [109] und Kastelic [32] überein, wo eine positive Korrelation nachgewiesen werden konnte. Als Ursache für die fehlende Korrelation können viele Faktoren in Betracht kommen. Ein wichtiger Faktor war, dass die Tiere verschiedenen Rassen angehörten. Dies hat zur Folge, dass die täglichen Zunahmen bzw. das Gewicht zum Schlachtzeitpunkt vermutlich sehr unterschiedlich waren. Weiterhin kommen die Kälber von unterschiedlichen Herkunftsbetrieben und waren somit verschiedenen Haltungs- und Fütterungsbedingungen ausgesetzt. Die Fütterung im Kälberalter hat einen maßgeblichen Einfluss auf die Entwicklung der Tiere [36, 62]. Zudem ist eine Stichprobengröße von 32 Tieren und eine Altersspanne von drei Monaten eventuell nicht ausreichend, um die vielen Einflussfaktoren in diesem Hinblick auszugleichen.

Das Schlachtkörpergewicht der Kälber wies eine positive Korrelation mit dem Hodengesamtgewicht auf ($r = 0.56$, $P < 0,01$), was mit den Ergebnissen von Kastelic [32] übereinstimmt. Somit kann angenommen werden, dass die Hoden proportional zum Körpergewicht wachsen.

6.3. Hormonuntersuchungen

Da die Entwicklung der Hoden durch den Testosteronspiegel beeinflusst wird [26], wurde die Konzentration des Hormons im Serum bestimmt. Im Vergleich mit Bag [110] und Rawlings et al. [2] liegen die Werte dieser Untersuchung unterhalb der angegebenen Werte. Die Hormonwerte von Bag [110] wurden im Gegensatz zu dieser Studie im Plasma gemessen. Allerdings scheint es nach Glowania et al. [111] keinen Unterschied zwischen der zirkadianen Rhythmik und den Höchstwerten von Testosteron zwischen Serum- und Plasmaproben zu geben.

Zur Schlachtung der Kälber gehören der Transport, eine andere Umgebung und der Schlachtprozess selbst. Diese Faktoren stellen neue, ungewohnte Situationen dar, können als Stressfaktoren angesehen werden und somit zu einem Anstieg der Cortisolspiegel im Blut führen [112]. Da erhöhte Cortisol-Konzentrationen den Testosteronspiegel negativ beeinflussen können, wurde für diese Stressfaktoren Cortisol im Serum als Repräsentant gemessen [113]. Ähnlich wie die Testosteronwerte lagen auch die Cortisolwerte in dieser Studie im unteren Bereich im Vergleich zu den Daten von Bag [110].

Grundsätzlich muss die Bewertung der Testosteron- und Cortisolspiegel dieser Studie vorsichtig betrachtet werden, da sie nur Momentaufnahmen waren und externe Einflüsse, wie bspw. Stress, eine starke Auswirkung auf die Konzentrationen haben können. Zusätzlich unterliegt die Testosteron- und Cortisolausschüttung bei vielen Spezies einem zirkadianen Rhythmus [114-116], so dass über den Tag verteilt unterschiedlichste Konzentrationen im Blut gemessen werden können. Um diesen Einfluss auszugleichen, hätten alle Blutproben zur gleichen Tageszeit entnommen werden müssen. Dies war bei dem Studiendesign der vorliegenden Untersuchung nicht möglich.

Bei der Altersverteilung der Schlachtkälber konnten erwartungsgemäß höhere Testosteronspiegel in der älteren Gruppe (7. und 8. Monat) festgestellt werden. Dies stimmt mit anderen Studien überein, wo die Testosteronkonzentrationen während der ersten fünf Monate niedrig sind und erst dann zunehmen [2, 44]. Die steigenden Testosteronspiegel können mit der schnellen Hodenwachstumsphase im Alter von 20-25 Wochen in Verbindung gebracht werden [2]. Zudem ist die erhöhte Testosteronsekretion in diesem Zeitraum mit der Reifung von Samenzellen assoziiert [44].

6.4. Histologische Untersuchung

Bei der Auswertung der en bloc-Proben der rechten und linken Hoden konnte kein Unterschied zwischen den verschiedenen Lokalisationen bezüglich der sechs histologischen Parametern ($P > 0{,}0083$, Tab. 1) gefunden werden. Anhand dieser Ergebnisse kann die Aussage getroffen werden, dass das Parenchym innerhalb des

einzelnen und zwischen beiden Hoden eine homogene Entwicklung bei Bullenkälbern zeigt. Dieser Aspekt stimmt mit den Untersuchungen anderer Autoren überein [108, 117, 118]. Bei Bullen [117, 119] und bei anderen Tierarten wurde beschrieben (Eber: [118], Hengst: [120]), dass es keine histologischen Unterschiede zwischen den beiden Hoden gibt und diese eine homogene Entwicklung zeigen. Somit würde eine Probe aus einer einzelnen Hodenregion ausreichen, um eine valide Aussage über den histologischen Zustand beider Organe zu treffen, wenn keine Unterschiede in der Größe beider Hoden eines Individuums bestehen und eine physiologische Entwicklung ohne pathologische Abweichungen vorliegt. Pathologische Veränderungen auf histologischer Ebene können sowohl einseitig auftreten als auch innerhalb eines Hodens unregelmäßig verteilt sein [15].

Der Vergleich der histologischen Untersuchung der en bloc- und Nadelbiopsie-Proben zeigte, dass die Morphologie der Gewebeblöcke besser erhalten war, als die der Biopsieproben. Bei den Proben nach Nadelbiopsie waren mehr Artefakte in Form von Tubuli mit kleineren Außen- und Innendurchmessern zu sehen, die vermutlich durch die Gewebekompression beim Nadeleinstich verursacht wurden. Weiterhin könnte die Fixierungszeit in der Bouin'schen Lösung von 24 Stunden zu lang gewesen sein. Die Gewebepenetrationsrate von Pikrinsäure ist hoch und kleinere Gewebebiopsien können innerhalb von drei bis vier Stunden fixiert werden [88]. Allerdings hat das Studiendesign keine kürzere Fixierungszeit zugelassen. Außerdem konnte auch in der vergleichenden histologischen Untersuchung beider Hoden in Bezug auf Schrumpfungsartefakte oder die Dichte des Hodengewebes [117] kein Unterschied gefunden werden. Dies konnte auch bei anderen Arten, z. B. bei Ebern [118] oder bei Hirschen [121], bestätigt werden.

Die Differenz bei den Tubulusanschnitten zwischen den en bloc- und Nadelbiopsie-Proben sollte mit Vorsicht interpretiert werden. Diese ist möglicherweise durch die unterschiedliche Probengröße zu erklären. Bei der Nadelbiopsie wurde die komplette Probe ausgezählt, wohingegen bei den Gewebeproben jeweils zehn Gesichtsfelder untersucht wurden. Der Vergleich erfolgte anhand der Mittelwerte der erhobenen Daten. Die Vermutung liegt nahe, dass es einen Unterschied in der ausgewerteten

Größe der en bloc- bzw. Nadelbiopsie-Proben gab und sich so die Differenz bei den Tubulusanschnitten pro Gesichtsfeld zwischen den beiden Probenarten ergab.

Die Tubuluswand war bei den Nadelbiopsie-Proben signifikant dicker, als in den Gewebeproben. Sowohl in der Humanmedizin (z. B. bei Azoospermie [122]), als auch in der Veterinärmedizin bei diabetischen Ratten [123] deutet eine dickere Tubuluswand auf ein pathologisches Geschehen hin. Die Hintergründe und die Konsequenzen, die daraus resultieren sind noch nicht hinreichend geklärt [124]. Allerdings kann ein pathologischer Grund weitestgehend ausgeschlossen werden, da die Gewebeproben von den gleichen Hoden gewonnen wurden und dort keine Verdickung festgestellt wurde. Somit ist dies als Artefakt der Methode der Nadelbiopsie einzustufen.

In den Nadelbiopsie-Proben konnte bei den fünf Monate alten im Vergleich zu den älteren Tieren (6.-8. Monat) keine Tubuli mit ES nachgewiesen werden. In den en bloc-Proben wurde bei den fünf Monate alten Kälbern ein Tier mit Tubuli mit ES detektiert. Wenn die Tubuli mit ES mit der Anzahl der Tubulusanschnitte ins Verhältnis gesetzt wurden, ergab sich ein Verhältnis von 7,2 % zu 8,3 % in den Nadelbiopsie- bzw. en bloc-Proben. Somit ist der numerische Unterschied der Tubuli mit ES auf die unterschiedliche Probengröße der en bloc- und Nadelbiopsie-Proben zurückzuführen und konnte durch das prozentuale Verhältnis relativiert werden.

Die Gewebekompression und Fixierungszeit könnten die Ursache sein, warum die Auszählung der Sertoli-Zellen in den Nadelbiopsie-Proben bei den verschiedenen Färbungen (HE und SOX9) so unterschiedlich ausfielen. Durch die Kompression des Gewebes könnte die Nachvollziehbarkeit der Sertoli-Zellkerne so stark beeinflusst worden sein, dass in den HE gefärbten Schnitten der Nadelbiopsie weniger Sertoli-Zellen gefunden werden konnten. Um die Maskierung der Sertoli-Zellen durch die Kompression auszugleichen, wurde zusätzlich eine SOX9-Ak-Färbung durchgeführt. Diese Färbung markiert spezifisch die Sertoli-Zellkerne [26], so dass die zuvor nicht sichtbaren Kerne der Sertoli-Zellen eindeutig identifiziert werden konnten. Daher bestand wohl auch kein Unterschied in der Sertoli-Zellzahl zwischen den beiden Färbungen bei den en bloc-Proben. Es kann angenommen werden, dass die Sertoli-

Zell-Proliferation bereits im Alter von fünf Monaten abgeschlossen ist, da kein Unterschied der Sertoli-Zellzahl zwischen dem fünften und achten Lebensmonat auftrat. Zum Teil gehen diese Erkenntnisse mit den Daten früherer Beobachtungen einher [125, 126]. Hier wurde festgestellt, dass die Sertoli-Zell-Proliferation mit ca. 20-25 Wochen endet und somit die endgültige Sertoli-Zellzahl bereits im Kälberalter bestimmt wird.

Tubuli mit ES wurden bei den en bloc-Proben in jeder Altersgruppe und prozentual häufiger als bei den Nadelbiopsie-Proben gefunden. In den Nadelbiopsie-Proben konnten bei den fünf Monate alten Kälbern keine Tubuli mit ES identifiziert werden. Dieser Unterschied zwischen den beiden Methoden ist ein wichtiger Aspekt. Die Existenz dieser Spermatiden ist ein notwendiger Schritt im Produktionsprozess potenziell fruchtbarer Ejakulate [2, 23]. Aus den Spermatiden differenzieren sich die Spermatozoen, die bei der Vereinigung mit der weiblichen Eizelle, zu deren Befruchtung führt. Daher ist die einwandfreie Identifizierung der ES eine Voraussetzung, um den Beginn der produktiven Spermatogenese zu bestimmen.

Erwartungsgemäß zeigten die en bloc-Proben eine negative Korrelation zwischen dem Alter und der Anzahl der Tubulusanschnitte pro Gesichtsfeld. Dies hängt damit zusammen, dass mit steigendem Alter die Tubuli seminiferi größer werden, was sich in einem vergrößerten Innen- und Außendurchmesser der Tubuli, sowie einer dickeren Tubuluswand ausdrückt. Durch diese Vergrößerung der einzelnen Parameter werden weniger Tubuli pro Gesichtsfeld angeschnitten. Der größere Innendurchmesser kommt durch die Bildung des Lumens zustande. Dieses bildet sich mit zunehendem Alter, ist allerdings bei den fünf Monate alten Kälbern noch nicht bzw. nicht so stark ausgeprägt, was mit den Befunden von Evans et al. [44] übereinstimmt. Diese Autoren schlussfolgerten, dass eine Lumenformation der Tubuli nach ca. sechs Lebensmonaten stattfindet. Auch Curtis et al. [23] stellten fest, dass Tiere im Alter in der Entwicklung von zwölf zu 32 Lebenswochen einen Zuwachs an Hodenparenchym von 37 % aufweisen, während das interstitielle Gewebe zurückgeht. Die Zunahme dieses organspezifischen Gewebes hängt vor allem mit dem Tubulusdurchmesser und der -länge zusammen, die sich beide im Alter ausweiten [23, 127]. Darüber hinaus stehen diese altersabhängigen Veränderungen

in direktem Zusammenhang mit der Anzahl der Sertoli-Zellen [126]. Die Präsenz der Sertoli-Zellen stellt ein wichtiges Kriterium für die endgültige Hodengröße dar, da nur eine bestimmte Anzahl an Keimzellen von einer Sertoli-Zelle ernährt werden kann [126]. Diese These wird auch von Berndtson et al. [119] unterstützt, die herausfanden, dass eine hohe Dichte an Sertoli-Zellen mit einem höheren Hodengewicht verbunden ist. Wie bereits beschrieben endet die Sertoli-Zell-Proliferation im Alter von 20-25 Wochen, also noch während der Kälberzeit [125, 126].

6.5. Schlussfolgerung

Zusammenfassend kann gesagt werden, dass die Nadelbiopsie nicht die gleiche Aussagekraft hat wie die en bloc-Resektion. Bei der Nadelbiopsie kommt es zu Artefakten, wie Quetschungen des Gewebes, die vermutlich auf die Insertion der Nadel und das Abschneiden des Gewebestücks zurückzuführen sind. So traten zum Beispiel bei den en bloc-Proben signifikant größere Tubuli mit größerem Innendurchmesser auf, als bei der Nadelbiopsie. Außerdem wurden Tubuli mit ES in den Nadelbiopsie-Proben prozentual weniger nachgewiesen, als in den Proben der en bloc-Resektion. Somit ist die Nadelbiopsie im Vergleich zu der en bloc-Resektion als Goldstandard nicht geeignet, um eine genaue Aussage über den histologischen Aufbau des juvenilen, unveränderten Hodens zu treffen.

7. ZUSAMMENFASSUNG

Maike Rohländer (2020)

“Histologischer Vergleich von mittels Nadelbiopsie und per en bloc gewonnenem Hodengewebe bei Kälbern post mortem”

Ziel dieser Arbeit war es, eine testikuläre Nadelbiopsie mit der en bloc-Resektion hinsichtlich ihrer histologischen Aussagekraft bei Bullenkälbern zu vergleichen. Zusätzlich beabsichtigte diese Studie herauszufinden, ob mit einer Nadelbiopsie eine Repräsentation beider Hoden erzielt werden kann, vorausgesetzt die Entwicklung verläuft physiologisch und gleichmäßig. Des Weiteren wurden verschiedene Einflussfaktoren mikroskopisch untersucht, wie die verschiedenen Probenlokalisationen und die Unterschiede zwischen dem linken und rechten Hoden.

Das untersuchte Material stammte von 32 Bullenkälbern post mortem in einem Alter von fünf bis acht Monaten, die planmäßig der Schlachtung zugeführt wurden. Die Hodenbiopsie wurde ausschließlich von dem rechten Hoden von lateral am Übergang vom proximalen zum mittleren Drittel entnommen. Die en bloc-Resektion erfolgte an beiden Hoden und aus der sagittalen Schnittebene wurden aus proximaler, mittlerer und distaler Lokalisation ca. 1 cm^3 große Gewebewürfel entnommen. Zusätzlich wurden während des Schlachtprozesses Serum-Blutproben aus der V. jugularis gewonnen. Die 3 µm dicken Gewebeschnitte der en bloc- und Nadelbiopsie-Proben entstanden während der histologischen Verarbeitung am Schlittenmikrotom und wurden anschließend mit HE gefärbt und teilweise erfolgte eine immunhistochemische Bearbeitung mit SOX9 und α-SMA.

Die Hoden der untersuchten Kälber entwickelten sich gleichmäßig und es konnte kein Unterschied zwischen der Größenentwicklung beider Hoden festgestellt werden. Zudem unterschied sich die histologische Entwicklung in allen sechs untersuchten Parametern (Anzahl der Tubuli mit elongierten Spermatiden (ES), Anzahl der Tubulusanschnitte pro Gesichtsfeld, Außen- und Innendurchmesser, Dicke der Tubuluswand und Sertoli-Zellzahl pro Tubulusquerschnitt) innerhalb der per en bloc-Resektion gewonnenen Hodenproben zwischen den drei Lokalisationen nicht.

Die Wahl der Probenart hatte einen Effekt auf die Morphologie der Gewebe. Bei den Nadelbiopsie-Proben wurden signifikant weniger Tubulusanschnitte pro Gesichtsfeld, sowie kleinere Außen- und Innendurchmesser detektiert, die eine dickere Tubuluswand aufwiesen, als bei der en bloc-Resektion. Die Sertoli-Zellzahl pro Tubulusquerschnitt wies eine Signifikanz zwischen beiden Probenarten auf. Diese konnte allerdings mit der immunhistochemischen Markierung der Expression von SOX9 in den Tubuli seminiferi relativiert werden. Somit ist die HE-Färbung nicht für die Identifizierung von Sertoli-Zellen geeignet.

Zusammenfassend zeigte diese Studie die Schwächen der Methode der testikulären Nadelbiopsie auf. Sie führt zu Quetschungen des Gewebes, wodurch weniger und kleinere Tubuli festgestellt wurden. Auch in den anderen histologischen Parametern kam es zu deutlichen Unterschieden zwischen beiden Probenarten. Durch diese Artefakte kam es zur Maskierung der Sertoli-Zellen in der HE-Färbung, so dass eine weitere, spezifische Färbung angewendet werden musste. Somit entspricht die Aussagekraft der testikulären Nadelbiopsie in Bezug auf die Repräsentativität beider Hoden nicht der Aussagekraft der en bloc-Resektion.

8. SUMMARY

Maike Rohländer (2020)

“Histological comparison of testicular tissue obtained by needle biopsy and en bloc in post-mortem calves”

The hypothesis of this study was that needle biopsy is a diagnostic tool that can be used under a minimally invasive procedure to make a statement about the histological structure of the juvenile, physiologically developed testis in bulls. The gold standard here was en bloc resection. Furthermore, the aim of this study was to find out whether the histological condition of both testicles can be represented by a needle biopsy at one localisation.

The examined material originated from 32 bull calves aged five to eight months, which were sent for slaughter as scheduled. Post mortem, the needle biopsy was taken from the right testis, laterally at the transition from the proximal to the middle third. The en bloc resection was performed on both testicles in the region of the sagittal sectional plane. Tissue cubes of approx. 1 cm^3 each were removed from the proximal, middle and distal localisations. In addition, post-mortem serum blood samples were taken from the jugular vein during the slaughter process. From the needle biopsy and en bloc samples, 3 µm-thick tissue sections were prepared on the sledge microtome. Subsequently, HE staining and immunohistochemical staining with SOX9 and α-SMA were performed. The weight of the left and right testicles of the 32 calves showed no difference and the total testicular weight correlated positively with the slaughter weight. The localisation within the testicular samples obtained by en bloc resection showed no influence on all six histologically examined parameters (number of tubules with elongated spermatids, number of tubule sections per visual field, outer and inner diameter, thickness of the tubular wall and Sertoli cell count per tubular cross section). The method of sampling had an effect on the histological morphology of the tissue. With the needle biopsy samples, fewer tubule sections per visual field and smaller outer and inner diameters of the tubules were observed. Furthermore, the tubules of the needle biopsy samples had a thicker wall than those during en bloc resection. The Sertoli cell count per tubular cross section

showed a difference between both types of samples in the HE staining; significantly fewer Sertoli cells were found in the needle biopsy samples than in the en bloc samples. However, this difference no longer occurred with the immunohistochemical labelling of the expression of SOX9.

In summary, this study showed the weaknesses of the needle biopsy method in the testes of bull calves. By squeezing the tissue during collection, histologically fewer and smaller tubules were observed compared to the gold standard of en bloc resection. Furthermore, HE staining proved unsuitable for identifying Sertoli cells in the needle biopsy specimens, as the cells were masked due to the tissue being crushed. Contrary to our hypothesis, needle biopsy is therefore ill-suited for making an exact statement about the histological structure of the juvenile, physiologically developed testis in bulls. The extent to which needle biopsy is appropriate for diagnosing pathological changes in the testis remains to be clarified in further studies.

9. ABBILDUNGSVERZEICHNIS

Abbildung 1: Schematische Darstellung eines Hodens des Bullens mit Nebenhoden (modifiziert nach König et al. [1]). 3

Abbildung 2: Schematische Darstellung der Entwicklung des Kalbes (modifiziert nach Rawlings et al. [2]). 8

Abbildung 3: Schematische Darstellung des Hormonverlaufs eines Kalbes in den ersten 50 Lebenswochen (modifiziert nach Rawlings et al. [2]).....10

Abbildung 4: Halbautomatisches SuperCore™ Biopsieinstrument (B) (14G x 9 cm) mit koaxialem Trokar (A) (13G x 3,9 cm). Die Biopsienadel hat zwei Spannungspunkte zum Vorspannen, wie die Zahlen 0, 1 und 2 an dem weißen Haltegriff veranschaulichen. Im Rahmen der vorliegenden Studie wurde die Spannung bis zum zweiten (2) Spannungspunkt angelegt, so dass die gewonnene Probe größer ist (19 mm). An der Spitze der Biopsienadel (B) befindet sich die Aussparung, in der sich die Gewebeprobe nach dem Abdrücken des Kolbens befindet. 20

Abbildung 5: Darstellung der Entnahme der drei ca. ein Kubikzentimeter großen Gewebeproben in proximaler, mittlerer und distaler Lokalisation am Beispiel eines Hodens eines sieben Monate alten Tieres. Das Mediastinum testis wird bei der Beprobung ausgespart. 21

Abbildung 6: Repräsentative Hämatoxylin-Eosin (HE)-Mikrofotografien von Hodengewebeschnitten von Kälbern der jüngeren (5 Monate) und älteren (8 Monate) Altersgruppe. Maßstabsbalken = 100 µm. A und C repräsentieren en bloc-Proben und B und D repräsentieren Nadelbiopsie-Proben. Die konventionell gewonnene en bloc-Proben (A, C) zeigen, dass die Hodenmorphologie, z. B. das röhrenförmige Lumen (*), besser erhalten bleibt als bei den Nadelbiopsie-Proben (B, D). Bei jüngeren Bullenkälbern (A, B) traten im Vergleich zu älteren Tieren (C, D) nur selten fortgeschrittene spermatogene Zellen (z. B. elongierte Spermatiden) auf. Bei jüngeren Kälbern (A) ist ein Tubulus mit Spermatozyten vorhanden (x). 30

Abbildung 7: Repräsentative immunhistochemische Mikrofotografien von Hodengewebeschnitten von Kälbern der jüngeren (5 Monate) und älteren (8 Monate) Altersgruppe. Maßstabsbalken = 50 µm. A und C stehen für SOX9-gefärbte und B und D für smooth muscle actin-gefärbte (SMA) Proben. Die SOX9-Färbung zeigt die Braunfärbung der randständigen Sertoli-Zellkerne (A, C). Die SMA-Färbung (B, D) wurde für eine klarere Darstellung der Tubuluswand verwendet, da sie die Peritubularzellen färbt. Bei dem 8 Monate alten (D) sind weniger Tubulusanschnitte sichtbar als bei dem 5 Monate alten Tier (B). 35

10. TABELLENVERZEICHNIS

Tabelle 1: Paraffineinbettung der en bloc- und Nadelbiopsie-Proben. 22

Tabelle 2: Protokoll der Hämatoxylin-Eosin-Färbung an Paraffinschnitten von den en bloc- und Nadelbiopsie-Proben.....23

Tabelle 3: Testergebnisse (P-Werte) der ANOVA (gemischtes Modell), welche die histologischen Parameter (HE-Färbung) der drei Lokalisationen der en bloc-Proben miteinander vergleichen. Die P-Werte wurden mit dem Bonferroni-angepassten Signifikanzniveau von alphaBonf=0,05/6=0,0083 verglichen, um die multiple Testsituation zu berücksichtigen.....29

Tabelle 4: Vergleich der Mittelwerte (Wilcoxon-Test) der histologischen Parameter der en bloc-Proben (n = 192) und der Nadelbiopsie (n = 32) ± Standardabweichung (SD), erhoben in der HE-Färbung.....31

Tabelle 5: Testergebnisse (P-Werte) der ANOVA (gemischtes Modell), welche die histologischen Parameter (HE-Färbung) der drei Lokalisationen der en bloc-Proben (n = 192) mit der Nadelbiopsie (n = 32) vergleichen. Die P-Werte wurden mit dem Bonferroni-korrigierten Signifikanzniveau von alpha-Bonf=0,05/6=0,0083 verglichen, um die multiple Testsituation zu berücksichtigen. 32

Tabelle 6: Verteilung der Tubuli mit ES (HE-Färbung) innerhalb der en bloc-Proben (n = 192) und innerhalb der Nadelbiopsie (n = 32) als Anteil an der Gesamtzahl der Tiere pro Altersgruppe. 32

Tabelle 7: Testergebnisse (P-Wert) des Mittelwertvergleichs (t-Test) der Sertoli-Zellzahl ± SD in den en bloc- und Nadelbiopsie-Proben in SOX9-Antikörper- bzw. HE-Färbung. Für die SOX9-Färbung wurden fünf junge (5 Monate) und zwei alte (8 Monate) Bullen pro en bloc, die alle aus der distalen Probenlokalisation stammen, und die entsprechenden Nadelbiopsie-Probe verwendet. 34

11. LITERATURVERZEICHNIS

1. KÖNIG, H.E. u. H.-G. LIEBICH (2018): Anatomie der Haustiere: Lehrbuch und Farbatlas für Studium und Praxis. Georg Thieme Verlag.

2. RAWLINGS, N., A. EVANS, R. CHANDOLIA, u. E. BAGU (2008): Sexual maturation in the bull. Reprod Domest Anim. 43, 295-301.

3. DOHLE, G.R., S. ELZANATY, u. N.J. VAN CASTEREN (2012): Testicular biopsy: clinical practice and interpretation. Asian J. Androl. 14, 88.

4. BARTH, A. (2018): The use of bull breeding soundness evaluation to identify subfertile and infertile bulls. Animal. 12, 158-164.

5. KASTELIC, J. u. J. THUNDATHIL (2008): Breeding soundness evaluation and semen analysis for predicting bull fertility. Reprod Domest Anim. 43, 368-373.

6. PERRY, G.A. u. D.J. PATTERSON (2001): Determining reproductive fertility in herd bulls. Extension Publications (Missouri).

7. RAJAK, S., A. KUMARESAN, M. GAURAV, M.M. ASLAM, T. MOHANTY, S. PRASAD, A. CHAKRAVARTY, u. V. VENKATASUBRAMANIAN (2013): Testicular biometry and semen quality is not altered by the process of fine needle aspiration in crossbred bulls. Indian J Anim Sci. 83, 732-735.

8. COHEN, M.S., S. FRYE, R.S. WARNER, u. E. LEITER (1984): Testicular needle biopsy in diagnosis of infertility. Urology. 24, 439-442.

9. BRYAN, E.R., R.I. MCLACHLAN, L. ROMBAUTS, D.J. KATZ, A. YAZDANI, K. BOGOEVSKI, C. CHANG, M.L. GILES, A.J. CAREY, u. C.W. ARMITAGE (2019): Detection of chlamydia infection within human testicular biopsies. Hum Reprod. 34, 1891-1898.

10. RODE, K., H. SIEME, H. OTZEN, C. SCHWENNEN, M. LÜPKE, P. RICHTERICH, R. SCHRIMPF, O. DISTL, u. R. BREHM (2016): Effects of repeated testicular biopsies in adult warmblood stallions and their diagnostic potential. J Equine Vet Sci. 38, 33-47.

11. LIEBICH, H.-G. (2010): Männliche Geschlechtsorgane (Organa genitalia masculina). Funktionelle Histologie der Haussäugetiere und Vögel: Lehrbuch und Farbatlas für Studium und Praxis. Stuttgart: Schattauer Verlag. S. 295-320.

12. WELSCH, U. u. T. DELLER (2016): Lehrbuch Histologie: Unter Mitarbeit von Thomas Deller. München: Elsevier Health Sciences.

13. GASSE, H. (2004): Männliche Geschlechtsorgane, Organa genitalia masculina. Lehrbuch der Anatomie der Haustiere: Eingeweide, ed. R. Nickel. Vol. 2. Georg Thieme Verlag. S. 341-391.

14. GEBENDORFER, S. (2014): Lichtmikroskopische, ultrastrukturelle, glykohistochemische und immunhistochemische Untersuchungen am Hoden des nicht-geschlechtsreifen und des geschlechtsreifen Kaninchens (Oryctolagus cuniculus f. dom). LMU München (Dissertation).

15. BUSCH, W. u. A. HOLZMANN (2001): Veterinärmedizinische Andrologie: Physiologie und Pathologie der Fortpflanzung bei männlichen Tieren. Stuttgart: Schattauer Verlag. S. 119-216.

16. GASSNER, F. u. H. HILL (1955): Testicular biopsy in the bull: II. Effect on morphology of testes. Fertil Steril. 6, 290-301.

17. DEVKOTA, B., M. SASAKI, K.-I. TAKAHASHI, S. MATSUZAKI, M. MATSUI, S. HANEDA, M. TAKAHASHI, T. OSAWA, u. Y.-I. MIYAKE (2005): Postnatal developmental changes in immunohistochemical localization of α-smooth muscle actin (SMA) and vimentin in bovine testes. J Reprod Dev, 43-49.

18. PALOMBI, F., D. FARINI, M. SALANOVA, S. DE GROSSI, u. M. STEFANINI (1992): Development and cytodifferentiation of peritubular myoid cells in the rat testis. Anat Rec. 233, 32-40.

19. SCHLATT, S., G.F. WEINBAUER, M. ARSLAN, u. E. NIESCHLAG (1993): Appearance of α-smooth muscle actin in peritubular cells of monkey testes is induced by androgens, modulated by follicle-stimulating hormone, and maintained after hormonal withdrawal. J Androl. 14, 340-350.

20. ARENAS, M., F. BETHENCOURT, M. DE MIGUEL, B. FRAILE, E. ROMO, u. R. PANIAGUA (1997): Immunocytochemical and quantitative study of actin,

desmin and vimentin in the peritubular cells of the testes from elderly men. Reproduction. 110, 183-193.

21. STEGER, K. u. K.-H. WROBEL (1994): Immunohistochemical demonstration of cytoskeletal proteins in the ovine testis during postnatal development. Anat Embryol. 189, 521-530.

22. STEGER, K., M. SCHIMMEL, u. K.-H. WROBEL (1994): Immunocytochemical demonstration of cytoskeletal proteins in seminiferous tubules of adult rams and bulls. Arch Histol Cytol. 57, 17-28.

23. CURTIS, S.K. u. R. AMANN (1981): Testicular development and establishment of spermatogenesis in Holstein bulls. J Anim Sci. 53, 1645-1657.

24. ROSS, D., J. BOWLES, M. HOPE, S. LEHNERT, u. P. KOOPMAN (2009): Profiles of gonadal gene expression in the developing bovine embryo. Sex Dev. 3, 273-283.

25. GONEN, N., A. QUINN, H.C. O'NEILL, P. KOOPMAN, u. R. LOVELL-BADGE (2017): Normal levels of Sox9 expression in the developing mouse testis depend on the TES/TESCO enhancer, but this does not act alone. PLoS Genet. 13, 1-24.

26. MCGOWAN, M., M. HOLLAND, u. G. BOE-HANSEN (2018): Ontology and endocrinology of the reproductive system of bulls from fetus to maturity. Animal. 12, 19-26.

27. ABDEL-RAOUF, M. (1960): The postnatal development of the reproductive organs in bulls with special reference to puberty. Acta Endocrinol. 34, 9 -109.

28. AMANN, R. (1983): Endocrine Changes Associated with Onset of Spermatogenesis in Holstein Bulls1. J Dairy Sci. 66, 2606-2622.

29. LUNSTRA, D., J. FORD, u. S. ECHTERNKAMP (1978): Puberty in beef bulls: hormone concentrations, growth, testicular development, sperm production and sexual aggressiveness in bulls of different breeds. J Anim Sci. 46, 1054-1062.

30. WOLF, F.R., J.O. ALMQUIST, u. E.B. HALE (1965): Prepuberal behaviour and puberal characteristics of beef bulls on high nutrient allowance. J Anim Sci. 24, 761-765.

31. BARBER, K.A. u. J. ALMQUIST (1975): Growth and feed efficiency and their relationship to puberal traits of Charolais bulls. J Anim Sci. 40, 288-301.

32. KASTELIC, J.P. (2014): Understanding and evaluating bovine testes. Theriogenology. 81, 18-23.

33. ARAVINDAKSHAN, J., A. HONARAMOOZ, P. BARTLEWSKI, A. BEARD, R. PIERSON, u. N. RAWLINGS (2000): Pattern of gonadotropin secretion and ultrasonographic evaluation of developmental changes in the testis of early and late maturing bull calves. Theriogenology. 54, 339-354.

34. MACMILLAN, K. u. H. HAFS (1969): Reproductive tract of Holstein bulls from birth through puberty. J Anim Sci. 28, 233-239.

35. KILLIAN, G. u. R. AMANN (1972): Reproductive capacity of dairy bulls. IX. Changes in reproductive organ weights and semen characteristics of Holstein bulls during the first thirty weeks after puberty. J Dairy Sci. 55, 1631-1635.

36. BYRNE, C., S. FAIR, A. ENGLISH, C. URH, H. SAUERWEIN, M. CROWE, P. LONERGAN, u. D. KENNY (2017): Effect of breed, plane of nutrition and age on growth, scrotal development, metabolite concentrations and on systemic gonadotropin and testosterone concentrations following a GnRH challenge in young dairy bulls. Theriogenology. 96, 58-68.

37. BAGU, E., S. COOK, C. GRATTON, u. N. RAWLINGS (2006): Postnatal changes in testicular gonadotropin receptors, serum gonadotropin, and testosterone concentrations and functional development of the testes in bulls. Reproduction. 132, 403-411.

38. WROBEL, K.-H. (2000): Prespermatogenesis and spermatogoniogenesis in the bovine testis. Anat Embryol. 202, 209-222.

39. NISTAL, M., M. ABAURREA, u. R. PANIAGUA (1982): Morphological and histometric study on the human Sertoli cell from birth to the onset of puberty. J Anat. 134, 351-363.

40. SINOWATZ, F., K. WROBEL, F. FISCHERLEITNER, u. E. SCHILLING (1983): Morphologische Aspekte der postnatalen Hodendifferenzierung. Wien Tierarztl Monatsschr, 194-197.

41. BAGU, E., S. COOK, A. HONARAMOOZ, J. ARAVINDAKSHAN, S. HUCHKOWSKY, u. N. RAWLINGS (2006): Changes in serum luteinizing hormone (LH) concentrations in response to luteinizing hormone releasing hormone (LHRH) in bull calves that attained puberty early or late. Theriogenology. 66, 937-944.

42. SINOWATZ, F. u. W. AMSELGRUBER (1986): Postnatal development of bovine Sertoli cells. Anat Embryol. 174, 413-423.

43. MACMILLAN, K. u. H. HAFS (1968): Gonadal and extra gonadal sperm numbers during reproductive development of Holstein bulls. J Anim Sci. 27, 697-700.

44. EVANS, A., R. PIERSON, A. GARCIA, L. MCDOUGALL, F. HRUDKA, u. N. RAWLINGS (1996): Changes in circulating hormone concentrations, testes histology and testes ultrasonography during sexual maturation in beef bulls. Theriogenology. 46, 345-357.

45. RAWLINGS, N., P. FLETCHER, D. HENRICKS, u. J. HILL (1978): Plasma luteinizing hormone (LH) and testosterone levels during sexual maturation in beef bull calves. Biol Reprod. 19, 1108-1112.

46. LACROIX, A. u. J. PELLETIER (1979): Short-term variations in plasma LH and testosterone in bull calves from birth to 1 year of age. J Reprod Fertil . 55, 81-85.

47. RAWLINGS, N. u. A. EVANS (1995): Androgen negative feedback during the early rise in LH secretion in bull calves. J Endocrinol. 145, 243-249.

48. RODRIGUEZ, R. u. M. WISE (1989): Ontogeny of pulsatile secretion of gonadotropin-releasing hormone in the bull calf during infantile and pubertal development. Endocrinology. 124, 248-256.

49. EVANS, A., W. CURRIE, u. N. RAWLINGS (1993): Opioidergic regulation of gonadotrophin secretion in the early prepubertal bull calf. Reproduction. 99, 45-51.

50. EVANS, A., F. DAVIES, L. NASSER, P. BOWMAN, u. N. RAWLINGS (1995): Differences in early patterns of gonadotrophin secretion between early and late maturing bulls, and changes in semen characteristics at puberty. Theriogenology. 43, 569-578.

51. CHANDOLIA, R., A. EVANS, u. N. RAWLINGS (1997): Effect of inhibition of increased gonadotrophin secretion before 20 weeks of age in bull calves on testicular development. Reproduction. 109, 65-71.

52. CHANDOLIA, R., A. EVANS, u. N. RAWLINGS (1997): The Involvement of Dopaminergic and Opioidergic Neuronal Systems in the Control of the Early Rise in LH Secretionin Bull Calves. J Neuroendocrinol. 9, 121-127.

53. DEAVER, D., J. GLASS, D. GRIEGER, u. J. REEVES (1988): Effects of estradiol on secretion of LH, hypothalamic function and testicular development in bull calves. Domest. Anim. Endocrinol. 5, 307-316.

54. GERIG, T. (2010): Wirkung einer Impfung gegen GnRH (Bopriva®) beim präpubertären Stierkalb. University of Zurich (Dissertation).

55. MCCARTHY, M., H. HAFS, u. E. CONVEY (1979): Serum hormone patterns associated with growth and sexual development in bulls. J Anim Sci. 49, 1012-1020.

56. MIYAMOTO, A., M. UMEZU, S. ISHII, T. FURUSAWA, J. MASAKI, Y. HASEGAWA, u. M. OHTA (1989): Serum inhibin, FSH, LH and testosterone levels and testicular inhibin content in beef bulls from birth to puberty. Anim Reprod Sci. 20, 165-178.

57. SECCHIARI, P., F. MARTORANA, S. PELLEGRINI, u. M. LUISI (1976): Variation of plasma testosterone in developing Friesian bulls. J Anim Sci. 42, 405-409.

58. LACROIX, A., D.-H. GARNIER, J. PELLETIER, A. CARATY, u. O. MOULIN (1977): Temporal fluctuations of plasma LH and testosterone in Charolais bull calves during the first year of life. in Annales de Biologie Animale Biochimie Biophysique. EDP Sciences. S. 1013-1019.

59. RAWLINGS, N., H. HAFS, u. L. SWANSON (1972): Testicular and blood plasma androgens in Holstein bulls from birth through puberty. J Anim Sci. 34, 435-440.

60. SUNDBY, A., D. ANDERSEN, K. PURVIS, u. V. HANSSON (1984): Testicular gonadotropin receptors, testicular testosterone, dihydrotestosterone and androstenedione in the developing bull. Arch Androl. 12, 59-64.

61. SILBERNAGL, S. u. A. DESPOPOULOS (2012): Taschenatlas Physiologie. 8., überarbeitete und erweiterte Auflage. Thieme Verlag Stuttgart.

62. DANCE, A., J. THUNDATHIL, R. WILDE, P. BLONDIN, u. J. KASTELIC (2015): Enhanced early-life nutrition promotes hormone production and reproductive development in Holstein bulls. J Dairy Sci. 98, 987-998.

63. BERGMANN, M. (2006): Evaluation of testicular biopsy samples from the clinical perspective, in Andrology for the Clinician. Springer. S. 454-461.

64. SCHLEGEL, P.N. u. L.-M. SU (1997): Physiological consequences of testicular sperm extraction. Hum Reprod (Oxford, England). 12, 1688-1692.

65. BARKER, C. (1949): Testicular biopsy techniques in bulls. Report of Ontario Veterinary College Sessional. 29, 130-132.

66. HILL, H. u. F. GASSNER (1955): Testicular Biopsy in the Bull: I. Effect on Quality of Semen. Fertil Steril. 6, 215-227.

67. LEIDL, W. (1958): Einfluss der Hodenbiopsie auf die Samenqualität beim Bullen. Berlin München Tierarztl Wschr. 71, 351.

68. HEATH, A.M., R.L. CARSON, R.C. PUROHIT, E.M. SARTIN, J.G. WENZEL, u. D.F. WOLFE (2002): Effects of testicular biopsy in clinically normal bulls. J Am Vet Med Assoc. 220, 507-512.

69. EAGLESOME, M., W. HARE, u. E. SINGH (1979): Studies on obtaining meiotic chromosomes for analysis in the bull. I. Testicular biopsy. Theriogenology. 12, 263-270.

70. VRZGULOVA, M. (1995): Changes in the Testes of Adult Rams after Biopsy of the Organ. Reprod Domest Anim. 30, 67-76.

71. DAJANI, Y. (1998): Testicular biopsy: an update. Current Diagnostic Pathology. 5, 17-22.

72. GOULETSOU, P., A. GALATOS, L. LEONTIDES, u. A. SIDERI (2011): Impact of Fine-or Large-Needle Aspiration on Canine Testes: Clinical, In Vivo Ultrasonographic and Seminological Assessment. Reprod Domest Anim. 46, 712-719.

73. VENCATO, J., S. ROMAGNOLI, u. C. STELLETTA (2014): Trans-scrotal ultrasonography and testicular fine-needle aspiration cytology in the evaluation of ram sperm production. Small Rumin Res. 120, 112-115.

74. LEIFLAND, K., U. LAGERSTEDT, u. G. SVANE (2003): Comparison of stereotactic fine needle aspiration cytology and core needle biopsy in 522 non-palpable breast lesions. Acta Radiol. 44, 387-391.

75. ODABAŞ, Ö., S. UĜRAŞ, Y. YILMAZ, S. AYDIN, u. M. ATILLA (1997): Testicular needle biopsy: Is it a safe and adequate method? Int Urol Nephrol. 29, 591-595.

76. THRELFALL, W. (2011): Testicular Biopsy. Equine reproduction, ed. A.O.S. McKinnon, Edward L; Vaala, Wendy E; Varner, Dickson D. Philadelphia: Blackwell. S. 943-949.

77. ROSER, J.F. u. N.F. FABER (2007): Testicular biopsy, in Current therapy in equine reproduction. Elsevier. S. 205-211.

78. ROSENLUND, B., U. KVIST, L. PLÖEN, B.L. ROZELL, P. SJÖBLOM, u. T. HILLENSJÖ (1998): A comparison between open and percutaneous needle biopsies in men with azoospermia. Hum Reprod (Oxford, England). 13, 1266-1271.

79. COHEN, M.S. u. R.S. WARNER (1987): Needle biopsy of testes: a safe outpatient procedure. Urology. 29, 279-281.

80. MOREY, A.F., M.F. MACDONALD, T.A. ROZANSKI, S. NATARAJAN, u. I.M. THOMPSON (1999): Yield and efficacy of biopty gun testis needle biopsy. Urology. 53, 604-607.

81. GALINA, C. (1971): An evaluation of testicular biopsy in farm animals. Vet Rec. 88, 628-631.

82. JAMES, R., R. HEYWOOD, u. D. FOWLER (1979): Serial percutaneous testicular biopsy in the Beagle dog. J Small Anim Pract. 20, 219-228.

83. RICHTERICH, P. u. A. WEHREND (2009): Diagnostisches Vorgehen bei zwei infertilen Hengsten–Einsatz der Hodenbiopsie beim Hengst. Tierärztliche Praxis Ausgabe G: Großtiere/Nutztiere. 37, 391-398.

84. WAHEED, M., I. GHONEIM, M. HASSIEB, u. A. ALSUMAIT (2014): Evaluation of the breeding soundness of male camels (Camelus dromedarius) via clinical examination, semen analysis, ultrasonography and testicular biopsy: a summary of 80 clinical cases. Reprod Domest Anim. 49, 790-796.

85. MCDONALD, L. (1960): The effects of testicular biopsy on spermatogenesis and testicular cytology in the bull. Am J Vet Res. 21, 767-771.

86. ALTURKISTANI, H.A., F.M. TASHKANDI, u. Z.M. MOHAMMEDSALEH (2016): Histological stains: a literature review and case study. Glob J Health Sci. 8, 72.

87. TITFORD, M. (2009): Progress in the development of microscopical techniques for diagnostic pathology. J Histotechnol. 32, 9-19.

88. DEY, P. (2018): Fixation of Histology Samples: Principles, Methods and Types of Fixatives, in Basic and Advanced Laboratory Techniques in Histopathology and Cytology. Springer: Berlin, Heidelberg. S. 3-17.

89. SINGH, H., K.A. BISHEN, D. GARG, H. SUKHIJA, D. SHARMA, u. U. TOMAR (2019): Fixation and Fixatives: Roles and Functions-A Short Review. Dental J Adv Stud.

90. RAI, R., A. BHARDWAJ, u. S. VERMA (2016): Tissue fixatives: A review. Int J Pharm Drug Anal. 4, 183-7.

91. HERZ, J. (2017): Stereologisch-histologische Analyse von Hodenschnitten und Hodenbiopsien beim Hengst. FU Berlin (Dissertation).

92. BALL, B.A. (2008): Diagnostic methods for evaluation of stallion subfertility: a review. J Equine Vet Sci. 28, 650-665.

93. RAMOS-VARA, J. (2005): Technical aspects of immunohistochemistry. Vet Pathol. 42, 405-426.

94. WILHELM, D., R. HIRAMATSU, H. MIZUSAKI, L. WIDJAJA, A.N. COMBES, Y. KANAI, u. P. KOOPMAN (2007): SOX9 regulates prostaglandin D synthase gene transcription in vivo to ensure testis development. J Biol Chem. 282, 10553-10560.

95. KOBAYASHI, A., H. CHANG, M.C. CHABOISSIER, A. SCHEDL, u. R.R. BEHRINGER (2005): Sox9 in testis determination. Ann N Y Acad Sci. 1061, 9-17.

96. HARIKAE, K., N. TSUNEKAWA, R. HIRAMATSU, S. TODA, M. KUROHMARU, u. Y. KANAI (2012): Evidence for almost complete sex-reversal in bovine freemartin gonads: formation of seminiferous tubule-like structures and transdifferentiation into typical testicular cell types. J Reprod Dev.

97. SCHINDEWOLFFS, L., C. DIERKS, M. HEPPELMANN, M. GÄHLE, M. PIECHOTTA, A. BEINEKE, R. BREHM, u. O. DISTL (2015): Testicular yolk sac tumor and impaired spermatogenesis in a Holstein Friesian calf. Syst Biol Reprod Med. 61, 314-319.

98. WAQAS, M.S., M. CICCARELLI, M.J. OATLEY, A.V. KAUCHER, A. TIBARY, u. J.M. OATLEY (2019): Enhanced sperm production in bulls following transient induction of hypothyroidism during prepubertal development. J Anim Sci. 97, 1468-1477.

99. DEVKOTA, B., M. SASAKI, M. MATSUI, C.A. MONTOYA, u. Y.-I. MIYAKE (2006): Alterations in the immunohistochemical localization patterns of α-smooth muscle actin (SMA) and vimentin in the postnatally developing bovine cryptorchid testis. J Reprod Dev, 329.

100. ABD-ELMAKSOUD, A. (2005): Morphological, glycohistochemical, and immunohistochemical studies on the embryonic and adult bovine testis. LMU München.

101. HÖFFNER, J. (2008): Saisonale Einflüsse auf die Morphologie des Hodens beim Hengst. LMU München.

102. HOLT, W.V., J. WALLER, A. MOORE, P.D. JEPSON, R. DEAVILLE, u. P.M. BENNETT (2004): Smooth muscle actin and vimentin as markers of testis development in the harbour porpoise (Phocoena phocoena). J Anat. 205, 201-211.

103. CHAPWANYA, A., J. CALLANAN, H. LARKIN, L. KEENAN, u. L. VAUGHAN (2008): Breeding soundness evaluation of bulls by semen analysis, testicular fine needle aspiration cytology and trans-scrotal ultrasonography. Ir Vet J. 61, 315-318.

104. HUNT, W.L. u. R.H. FOOTE (1997): Effect of repeated testicular biopsy on testis function and semen quality in dogs. J Androl. 18, 740-744.

105. LIEPA, L., Z. BRUVERIS, M. MANGALE, I. DURITIS, V. ANTANE, u. A. AUZANS (2014): The Biopsy of Boar Testes Using Ultrasonographic Examination. Maced Vet Rev. 37, 69-74.

106. HOLSTEIN, A.F., E.C. ROOSEN-RUNGE, u. C. SCHIRREN (1988): Illustrated pathology of human spermatogenesis. Berlin: Grosse.

107. AGRARMARKT, A. (2019): Schlachtausbeute - Schlachtgewicht in % des Lebendgewichtes, S. Lebend- und Schlachtgewichte, Schlachtungen, Fleischanfall 2007 - 2018, Editor: AgrarMarkt Austria für den Bereich Vieh und Fleisch K-Ö

108. AMANN, R. u. J. ALMQUIST (1962): Reproductive Capacity of Dairy Bulls. VIII. Direct and Indirect Measurement of Testicular Sperm Production. J Dairy Sci. 45, 774-781.

109. BRITO, L., A. BARTH, R. WILDE, u. J. KASTELIC (2012): Effect of growth rate from 6 to 16 months of age on sexual development and reproductive function in beef bulls. Theriogenology. 77, 1398-1405.

110. BAG, U.K. (2000): Testosterone and cortisol levels in relation to growth rate in bull calves. NDRI (Deemed University) (M. Sc. Thesis): Karnal, Haryana, India.

111. GLOWANIA, H.J., H. GALL, u. M. FISCHER (1979): Circadiane Rhythmik des Plasmatestosteronspiegels: III. Bestimmung des Tagesmaximums von Testosteron im Serum. Andrologia. 11, 407-412.

112. COOPER, C., A. EVANS, S. COOK, u. N. RAWLINGS (1995): Cortisol, progesterone and β-endorphin response to stress in calves. Canadian J Anim Sci. 75, 197-201.

113. ANDERSON, P., W. BERGEN, R. MERKEL, W. ENRIGHT, S. ZINN, K. REFSAL, u. D. HAWKINS (1988): The relationship between composition of gain and circulating hormones in growing beef bulls fed three dietary crude protein levels. J Anim Sci. 66, 3059-3067.

114. BERGMANN, M. u. S. KLIESCH (2010): Testicular biopsy and histology, in Andrology, B.H.M. Nieschlag E., Nieschlag S., Editor. Springer: Berlin, Heidelberg. S. 155-167.

115. LOCKWOOD, S., H. KATTESH, J. RHINEHART, L. STRICKLAND, P. KRAWCZEL, J. WILKERSON, F. KIRKPATRICK, u. A. SAXTON (2017): Relationships among temperament, acute and chronic cortisol and testosterone concentrations, and breeding soundness during performance testing of Angus bulls. Theriogenology. 89, 140-145.

116. SOUZA, F.F.D., D.P. LEME, E. UECHI, L.A. TRINCA, u. M.D. LOPES (2004): Evaluation testicular fine needle aspiration cytology and serum testosterone levels in dogs. Braz J Vet Res Anim Sci. 41, 98-105.

117. SWIERSTRA, E. (1966): Structural composition of Shorthorn bull testes and daily spermatozoa production as determined by quantitative testicular histology. Canadian J Anim Sci. 46, 107-119.

118. SWIERSTRA, E. (1968): A comparison of spermatozoa production and spermatozoa output of Yorkshire and Lacombe boars. Reproduction. 17, 459-469.

119. BERNDTSON, W., G. IGBOELI, u. B. PICKETT (1987): Relationship of absolute numbers of Sertoli cells to testicular size and spermatogenesis in young beef bulls. J Anim Sci. 64, 241-246.

120. GEBAUER, M., B. PICKETT, u. E. SWIERSTRA (1974): Reproductive physiology of the stallion. II. Daily production and output of sperm. J Anim Sci. 39, 732-736.

121. COSTA, K.L.C., S.L.P. DA MATTA, M.D.L.M. GOMES, T.A.R. DE PAULA, K.M. DE FREITAS, F.D.A.R. CARVALHO, J. DE ASSIS SILVEIRA, H. DOLDER, u. S.C. MENDIS-HANDAGAMA (2011): Histomorphometric evaluation of the neotropical brown brocket deer Mazama gouazoubira testis, with an emphasis on cell population indexes of spermatogenic yield. Anim Reprod Sci. 127, 202-212.

122. GÜLKESEN, K.H., T. ERDOĞRU, C.F. SARGIN, u. G. KARPUZOĞLU (2002): Expression of extracellular matrix proteins and vimentin in testes of azoospermic man: an immunohistochemical and morphometric study. Asian J. Androl. 4, 55-60.

123. CAMERON, D.F., F.T. MURRAY, u. D.D. DRYLIE (1985): Interstitial compartment pathology and spermatogenic disruption in testes from impotent diabetic men. Anat Rec. 213, 53-62.

124. MEINEKE, V., M.B. FRUNGIERI, B. JESSBERGER, H.-J. VOGT, u. A. MAYERHOFER (2000): Human testicular mast cells contain tryptase: increased mast cell number and altered distribution in the testes of infertile men. Fertil Steril. 74, 239-244.

125. BAGU, E., S. MADGWICK, R. DUGGAVATHI, P. BARTLEWSKI, D. BARRETT, S. HUCHKOWSKY, S. COOK, u. N. RAWLINGS (2004): Effects of treatment with LH or FSH from 4 to 8 weeks of age on the attainment of puberty in bull calves. Theriogenology. 62, 861-873.

126. BARTH, A., L. BRITO, u. J. KASTELIC (2008): The effect of nutrition on sexual development of bulls. Theriogenology. 70, 485-494.

127. THUNDATHIL, J.C., A.L. DANCE, u. J.P. KASTELIC (2016): Fertility management of bulls to improve beef cattle productivity. Theriogenology. 86, 397-405.

12. ANHANG

Färbeprotokoll

Immunhistochemie (SOX9 und SMA)

Ablauf	Wirkdauer	Substanz
Entparaffinierung und Hemmung der Peroxidase-Aktivität	2x 10 min	Xylol
	2 min	Isopropanol
	2 min	absoluter Alkohol
	30 min	80%iger Alkohol + 3%ige H_2O_2
	2 min	70%iger Alkohol
	3x 5 min	TBS-T (Trisgepufferte Salzlösung mit Tween20)
Demaskierung	20 min	Natriumcitratpuffer (pH 6,0, 96-99°C)
	30 min	Abkühlung bei Raumtemperatur
	3x 5 min	TBS-T
Blockierung unspezifischer Bindungsstellen	20 min	20%iges Normal Goat Serum (Verdünnung 1:5)
	Primärantikörper SOX9: Verdünnung 1:400 in 1%igem Bovines Serumalbumin (BSA) in Phosphatgepufferte Salzlösung (PBS) oder **Primärantikörper SMA:** Verdünnung 1:200 in 1%igem BSA in PBS auf pipettieren und über Nacht bei 4°C inkubieren	
	3x 5 min	PBS

Visualisierung	30 min	EnVision™ + Kit HRP Rabbit
	3x 5 min	PBS
	Diaminobenzidin (DAB) unter Mikroskopkontrolle hinzufügen, anschließend sammeln in PBS	
	10 min	fließendes Wasser
Gegenfärbung mit Hämalaun	3 sec	Hämalaun nach Delafield
	15 min	fließendes Wasser
Dehydratation	2 min	70%iger Alkohol
	2 min	80%iger Alkohol
	2 min	absoluter Alkohol
	2 min	Isopropanol
	2x 5 min	Xylol
Eindecken mit Eukitt™		

13. DANKSAGUNG

Zuerst möchte ich mich bei Herrn Prof. Dr. Árpád Csaba Bajcsy für die Überlassung des interessanten Themas und die Möglichkeit an der Klinik für Rinder der Tierärztlichen Hochschule Hannover promovieren zu dürfen, bedanken.

Frau PD Dr. Maike Heppelmann möchte ich besonders danken, da sie mir maßgeblich bei der zeitnahen Niederschrift der Doktorarbeit geholfen hat. Sie hat mit ihrem Wissen meine Arbeit sehr bereichert. Danke Maike!

Ein großer Dank geht auch an Henning Otzen (PhD) für die viele Zeit und Mühe, die er aufgebracht hat, um mir bei der Einarbeitung in die Versuchstechnik zu helfen und das Manuskript fertig zu stellen. Er hat mir stets zu jeder Uhrzeit mit Rat und Tat beiseite gestanden. Ich weiß, dass es nicht immer leicht war und ich dir mit meiner Arbeit wahrscheinlich die ein oder andere Falte ins Gesicht gemeißelt habe. Danke Henning, ohne dich wäre diese Arbeit wohl nie bis zum Abschluss gekommen.

Ein riesengroßes Dankeschön geht raus an Teresa Harborth. Ohne sie wäre diese Arbeit nicht möglich gewesen, denn sie war immer abrufbereit und hat mich seelisch, moralisch und fachlich bei der Probennahme unterstützt. Danke Teresa!

Ich danke den Mitarbeitern des Anatomischen Institutes, vor allem Frau Langeheine und Frau Voigtländer, für die kompetente und freundliche Hilfe bei der Verarbeitung meiner nicht enden wollenden Proben. Zusätzlich möchte ich mich bei Dr. Kristina Rode bedanken, dass Sie mir das weite Feld der Hoden-Histologie nähergebracht hat und ich mich bei den Korrekturen immer auf sie verlassen konnte.

Außerdem danke ich den fleißigen Mitarbeitern des Endokrinologischen Labors der Tierärztlichen Hochschule für die Messung meiner Blutproben.

Auch meinen lieben Doktorandenkollegen gilt ein großes Dankeschön. Für das flexible Einspringen, wenn Teresa und ich mal wieder spontan losmussten. Für die gegenseitige Motivation, die entstandenen Freundschaften und das geteilte Leid.

Danke auch an meine treuen Wegbeleiterinnen aus dem Studium. Ihr habt das Studium und die Zeit der Dissertation auf jeden Fall deutlich erträglicher gemacht. Vielen Dank für jeden Rat und jede Tat, um mich bei den Prüfungen oder der Doktorarbeit zu unterstützen. Es sind tiefe Freundschaften entstanden, die hoffentlich ein Leben lang bestehen bleiben. Vielen Dank, Mädels!

Der größte Dank geht an meine Familie. Vor allem an meine Eltern, ohne die ich nie so weit gekommen wäre. Sie haben mich immer auf meinem Lebensweg unterstützt und mich zu dem Menschen gemacht, der ich heute bin. Danke, für die erholsamen Wochenenden, an denen ich immer wieder daran erinnert wurde, was wirklich zählt.

DANKE!

14. ERKLÄRUNG

Hiermit versichere ich, Maike Rohländer, geb. 27.09.1991, an Eides statt, dass ich die Dissertation „Histologischer Vergleich von mittels Nadelbiopsie und per en bloc gewonnenem Hodengewebe bei Kälbern post mortem“ selbstständig verfasst habe. Bei der Anfertigung wurden folgende Hilfen Dritter in Anspruch genommen:

- Statistische Beratung: Prof. Dr. Klaus Jung
- Native Speaker: Frances Sherwood-Brock

Ich habe keine entgeltliche Hilfe von Vermittlungs- bzw. Beratungsdiensten (Promotionsberater oder anderer Personen) in Anspruch genommen. Niemand hat von mir unmittelbar oder mittelbar entgeltliche Leistungen für Arbeiten erhalten, die im Zusammenhang mit dem Inhalt der vorgelegten Dissertation stehen.

Ich habe die Dissertation an folgenden Institutionen angefertigt:

- Klinik für Rinder, Stiftung Tierärztliche Hochschule Hannover

Die Dissertation wurde bisher nicht für eine Prüfung oder Promotion oder für einen ähnlichen Zweck zur Beurteilung eingereicht.

Ich erkläre, über die Betreuung der Versicherung an Eides statt informiert worden zu sein. Mir wurde der Inhalt der folgenden Vorschriften des Strafgesetzbuches bekannt gegeben: § 156 StGB - Falsche Versicherung an Eides statt.

Hannover, 20.03.2020

_____

Maike Rohländer