Aus der Klinik für Pferde
und dem Institut für Pharmakologie, Toxikologie und Pharmazie
der Tierärztlichen Hochschule Hannover

Untersuchungen zur Pharmakokinetik von Dexamethason am Auge des Pferdes

I N A U G U R A L – D I S S E R T A T I O N

Zur Erlangung des Grades eines

D O K T O R DER V E T E R I N Ä R M E D I Z I N

(Dr. med. vet.)

durch die Tierärztliche Hochschule Hannover

Vorgelegt von

Frank Reichenbecker
aus Krakow am See

Hannover 2002

Wissenschaftliche Betreuung: Univ.-Prof. Dr. Dr. h.c. E. Deegen
Univ.-Prof. Dr. M. Kietzmann

1. Gutachter: Univ.-Prof. Dr. Dr. h.c. E. Deegen
Univ.-Prof. Dr. M. Kietzmann

2. Gutachter: Prof. Dr. M. H. Boevé

Tag der mündlichen Prüfung: 21.11.2002

Meinen Eltern

1 EINLEITUNG ... 11
2 LITERATURÜBERSICHT ... 12
2.1 Anatomie und Histologie des Pferdeauges ... 12
2.1.1 Cornea ... 12
2.1.2 Uvea ... 15
2.1.2.1 Die Choroidea ... 15
2.1.2.2 Der Ziliarkörper ... 17
2.1.2.3 Die Iris ... 18
2.1.3 Angulus iridocornealis und Spatia anguli iridocornealis (Fontana-Räume) ... 19
2.1.4 Retina ... 23
2.1.4.1 Pars optica retinae ... 23
2.1.4.2 Pars ceca retinae ... 25
2.1.5 Die Augenkammern ... 25
2.1.6 Das Kammerwasser ... 26
2.1.7 Die Linse ... 27
2.1.8 Der Glaskörper ... 28
2.1.9 Die Blut-Augen-Barriere ... 28
2.1.9.1 Blut-Retina-Barriere ... 29
2.1.9.2 Blut-Kammerwasser-Barriere ... 29
2.2 Nebenorgane des Auges ... 29
2.2.1 Lidbindehaut, Tunica conjunctiva palpebrarum ... 30
2.2.2 Augapfelbindehaut, Tunica conjunctiva bulbi ... 30
2.2.3 Konjunktivalsack, Saccus conjunctivae ... 30
2.3 Die Equine Rezidivierende Uveitis (ERU) ... 31
2.3.1 Klinisches Bild der ERU ... 31
2.3.2 Pathohistologisches Bild der ERU ... 33
2.3.3 Ätiologie ... 35
2.3.3.1 Nichtinfektiöse Ursachen ... 35
2.3.3.2 Infektiöse Ursachen ... 36
2.3.4 Therapie ... 37
2.3.4.1 Konservative Therapie ... 37
2.3.4.2 Chirurgische Therapie - Vitrektomie ... 38
2.4 Glucocorticoide in der Veterinärmedizin ... 40

2.4.1 Corticosteroide ... 40
2.4.1.1 Glucocorticoide ... 41
2.4.1.2 Fluorierte Glucocorticoide ... 42
2.4.2 Wirkungen der Glucocorticoide ... 44
2.4.2.1 Wirkungen der Glucocorticoide auf den Kohlenhydratstoffwechsel ... 44
2.4.2.2 Wirkungen der Glucocorticoide auf den Proteinstoffwechsel ... 44
2.4.2.3 Wirkungen der Glucocorticoide auf den Fettstoffwechsel ... 45
2.4.2.4 Wirkungen der Glucocorticoide auf den Wasser- und Elektrolythaushalt ... 45
2.4.2.5 Wirkungen der Glucocorticoide auf d. Calcium- u. Knochenstoffwechsel ... 45
2.4.2.6 Wirkungen der Glucocorticoide auf Blutzellen u. lymphatisches Gewebe ... 46
2.4.2.7 Wirkungen der Glucocorticoide auf das Entzündungsgeschehen ... 47
2.4.2.8 Wirkungen der Glucocorticoide auf das cardiovaskuläre System ... 49
2.4.2.9 Wirkungen der Glucocorticoide auf den Atmungsapparat ... 49
2.4.2.10 Weitere Wirkungen der Glucocorticoide ... 50
2.4.2.11 Nebenwirkungen der Glucocorticoide ... 51
2.4.2.12 Glucocorticoide in der Ophthalmologie ... 52
3 MATERIAL UND METHODE ... 54
3.1 Geräte ... 54
3.2 Verbrauchsmaterialien ... 55
3.3 Chemikalien und Reagenzien ... 55
3.4 Medikamente ... 56
3.5 Puffer und Lösungen ... 56
3.5.1 Gelatine-Phosphat-Puffer (GPP) ... 56
3.5.2 Dextran-Aktivkohle-Suspension ... 56
3.5.3 Dexamethason-Standardreihe (DXM-Standardreihe) ... 57
3.5.4 ^{3}H-Dexamethason-Lösung ... 57
3.6 Patientengut ... 57
3.7 Klinische Untersuchung ... 58
3.7.1 Klinische Allgemeinuntersuchung ... 58
3.7.2 Spezielle ophthalmologische Untersuchung ... 59
3.7.3 Untersuchung im abgedunkelten Raum ... 59
3.7.4 Dokumentation der Befunde am Auge ... 60
3.8 Probengewinnung und Lagerung ... 61
3.8.1 Voruntersuchungen ... 61

3.8.2 Versuchsaufbau ... 62
3.8.3 Blutentnahme und Serumgewinnung ... 64
3.8.4 Enukleation der Bulbi oculi ... 64
3.8.5 Gewinnung von Kammerwasser ... 65
3.8.6 Gewinnung von Cornea, Iris und Linse ... 65
3.8.7 Gewinnung von Glaskörperflüssigkeit und Anteilen der Retina/Choroidea ... 65
3.9 Probenaufbereitung ... 66
3.10 Radioimmunoassay (RIA) ... 67
3.10.1 Prinzip des Radioimmunoassay ... 67
3.10.2 Spezifität des Antiserums ... 68
3.10.3 Messung der Proben ... 69
3.10.4 Eichkurve und Berechnung ... 71
3.10.5 Nachweisgrenze (NG) ... 71
3.10.6 Wiederfindungsrate ... 73
3.11 Statistische Auswertung ... 73
4 ERGEBNISSE ... 75
4.1 Klinische Allgemeinuntersuchung ... 75
4.2 Spezielle ophthalmologische Untersuchung ... 75
4.3 Konzentration von Dexamethason (DXM) in den Augenstrukturen ... 76
4.4 Konzentration von Dexamethason (DXM) im Serum ... 80
5 DISKUSSION ... 82
5.1 Applikation ... 83
5.2 Dexamethason (DXM) im Auge ... 85
5.2.1 DXM in der Cornea ... 85
5.2.2 DXM im Kammerwasser ... 88
5.2.3 DXM in der Iris ... 89
5.2.4 DXM in der Linse, der Choroidea/Retina und der Glaskörperflüssigkeit ... 89
5.3 Dopingrelevanz ... 91
5.4 Schlussfolgerung ... 92
6 ZUSAMMENFASSUNG ... 94
7 SUMMARY ... 96
8 LITERATURVERZEICHNIS ... 98
9 ANHANG ... 122
Verzeichnis der Abbildungen ... 122

Verzeichnis der Formeln 123
Verzeichnis der Tabellen 123
DANKSAGUNG 125

ABKÜRZUNGSVERZEICHNIS

A, Aa.	Arteria, Arteriae
Abb.	Abbildung
Ag	Antigen
AK	Antikörper
bzw.	beziehungsweise
CPM	counts per minute
DXM	Dexamethason
EEG	Elektroenzaphalogramm
ERU	Equine Rezidivierende Uveitis
et al.	et alii
Fa.	Firma
g	Gramm
GPP	Gelantine-Phosphat-Puffer
Gr.	Gruppe
I.E.	Internationale Einheiten
IL	Interleukin
Kap.	Kapitel
kg	Kilogramm
li.	links
Lig.	Ligamentum
Lsg.	Lösung
M	Mol
M.	Musculus
mg	Milligramm
min	Minute
ml	Milliliter
N	Normalität
n	Anzahl
ng	Nanogramm
NG	Nachweisgrenze
Nr.	Nummer

p	Irrtumswahrscheinlichkeit
pg	Picogramm
Proc.	Processus
Procc.	Processus (Plural)
re.	rechts
RIA	Radioimmunoassay
RPE	Retinales Pigmentepithel
SD	Standardabweichung
STH	Somatotropes Hormon
Str.	Stratum
Tab.	Tabelle
tgl.	täglich
U	Umdrehungen
u.	und
V, Vv.	Vena, Venae
z.B.	zum Beispiel
µg	Mikrogramm
µl	Mikroliter

1 EINLEITUNG

Bezogen auf die Gesamtzahl der Pferdekrankheiten machen die Augenkrankheiten nur einen geringen Teil aus. So lag z.B. ihr Anteil im Patientengut der Klinik für Pferde der Tierärztlichen Hochschule Hannover im Zeitraum von 1970 bis 1982 bei etwa 3 % (SOMMER 1984). Aber für die sportliche Nutzung eines Pferdes ist unter anderem ein gutes und uneingeschränktes Sehvermögen Voraussetzung. Dieses ist bei Erkrankungen des inneren Auges meist erheblich beeinträchtigt. Die dadurch bedingten Schäden lassen sich nur durch eine schnelle und gezielte Therapie vermeiden oder eingrenzen.

Eine besondere Bedeutung unter den Augenkrankheiten der Pferde besitzt die Equine Rezidivierende Uveitis (ERU). Die Erkrankungen der Uvea stellen im Zeitraum von 1970 bis 1982 mit 49 % den größten Anteil im Patientengut der mit Augenerkrankungen in der Klinik für Pferde der Tierärztlichen Hochschule Hannover vorgestellten Pferde dar (SOMMER 1984). Nach GERHARDS (1990) handelt es sich bei der Equinen Rezidivierenden Uveitis (ERU) um eine serofibrinöse, nicht granulomatöse Entzündung der mittleren Augenhaut (Uvea) und ihrer benachbarten Strukturen eines oder beider Augen, die akut und chronisch rezidivierend verläuft und durch progradiente Zerstörung intraoculärer Strukturen zur Phthisis bulbi und Erblindung führen kann. Zur Einschränkung der entzündlichen Vorgänge bei der ERU werden Glucocorticoide in Form von Augentropfen, Augensalben oder einer subkonjunktivalen Injektion eingesetzt. Zum überwiegenden Teil erfolgt dabei die Medikation (Augensalben bzw. Augentropfen) in den Konjunktivalsack (Lidbindehautsack). Allerdings ist unklar, welche Wirkstoffkonzentrationen in den Augenstrukturen erreicht werden.

Ziel dieser Arbeit ist es, festzustellen, welche Wirkstoffkonzentrationen nach lokaler Applikation von DXM in Abhängigkeit von der Applikationshäufigkeit erreicht werden. Die Ergebnisse der Untersuchungen sollen im Behandlungsprogramm bei der ERU Berücksichtigung finden.

2 LITERATURÜBERSICHT

2.1 Anatomie und Histologie des Pferdeauges

Die folgenden Ausführungen zur Anatomie, Embryologie und Histologie beschränken sich auf die inneren okulären Strukturen des Auges.

2.1.1 Cornea

Die Cornea ist Bestandteil der äußeren Augenhaut (*Tunica fibrosa s. externa bulbi*) und bildet das distale (vordere) Fünftel des Bulbus. Die durchsichtige Cornea geht im pigmentierten Corneoskleralfalz (*Limbus corneae*) direkt in die Sklera über, die das restliche proximale (hintere) Fünftel des Bulbus formt. Aufgrund der verschiedenen Krümmungsradien von Cornea und Sklera besitzt der Augapfel der Equiden keine reine Kugelgestalt. Von innen gesehen stellt sich die Cornea nahezu kreisförmig dar. Von außen betrachtet, besitzt sie eine querovale Form, wobei der vertikale Durchmesser kleiner als der horizontale ist (WISSDORF et al. 1998).

Die Dicke der Cornea zeigt eine deutliche individuelle Variation ohne Beziehung zum Alter (SCHIMMEL 1995). PEIFFER (1979) bekundet für das Zentrum eine Dicke von etwa 0,56 mm und für die Peripherie von etwa 1 mm. SCHIMMEL (1995) stellt für das Zentrum Messwerte zwischen 0,63 bis 1,3 mm fest.
Bis auf den Randbereich ist die Cornea frei von Blut- und Lymphgefäßen. Die Ernährung und Durchfeuchtung der Cornea erfolgt über die Diffusion und wird von außen über die Tränenflüssigkeit und von innen über die Kammerflüssigkeit sichergestellt (WISSDORF et al. 1998).

Histologisch werden vier Anteile an der Cornea unterschieden (SAMUELSON 1991, siehe Abb. 2.1):

1. Die äußere Schicht bildet das vordere Hornhautepithel (*Epithelium anterius corneae*). Es ist ein durchsichtiges, nicht verhorntes, mehrschichtiges Plattenepithel, das an seiner Oberfläche von dem viskösen Sekret der akzessorischen Bindehautdrüsen, dem

Praecornealfilm, bedeckt ist. Dieser praecorneale Tränenfilm stellt eine komplexe Flüssigkeitsschicht dar und setzt sich aus einem wässrigen, einem muzinhaltigen und einem lipidhaltigen Anteil zusammen. Der wässrige Anteil wird von der *Glandula lacrimalis* (Tränendrüse) sezerniert. Die Tränendrüse liegt im dorsotemporalen Teil der Perorbita. Ihre Ausführungsgänge treten durch die Wand des Konjunktivalsackes (siehe Kap. 2.2) und münden in den temporalen Fornixbereich des oberen Augenlids, so dass die Tränen direkt in den Konjunktivalsack und auf die Hornhaut gelangen (WISSDORF et al. 1998). Die Bildung der Muzinschicht übernehmen holokrine Becherzellen der Konjunktiva. Der Lipidfilm wird von den *Glanulae tarsales* (Meibom-Drüsen) gebildet (SCHMIDT 1992). Diese modifizierten Talgdrüsen sind in die bindegewebige Platte der Augenlider eingebettet und geben ihr Sekret über Ausführungsgänge ab, die auf dem Lidrand münden (WISSDORF et al. 1998). Das Hornhautepithel stellt die Fortsetzung des Epithels der Tunica conjunktiva bulbi dar und ist stark regenerationsfähig (LIEBICH 1993; WISSDORF et al. 1998). Die beim Menschen und den Primaten vorkommende *Lamina limitans anterior* (*Bowman-Membran*) fehlt den Equiden (BARNETT et. al. 1995; SCHIMMEL 1995).

Aufgrund der zahlreichen, optisch nicht wahrnehmbaren, intraepithelialen und myelinfreien Nervenendigungen des N. ophthalmicus (V_1) ist die Oberfläche der Cornea sehr empfindlich (WISSDORF et al. 1998).

2. Beim Pferd werden etwa 70 bis 75 % der Gesamtdicke der Cornea von dem gefäßlosen Stroma, der *Substantia propria cornea*, gebildet (SCHMIDT 1992). Dabei handelt es sich um parallel verlaufende Kollagenfibrillen vom Typ I. Diese Fibrillen sind lamellenartig angeordnet und in eine wässrige, mukopolysaccharidhaltige Grundsubstanz eingebettet. Innerhalb der lamellenartigen Anordnung befinden sich Fibrozyten (Keratozyten), die über ihre langen Fortsätze miteinander verbunden sind (WISSDORF et al. 1998). Neben dem Fehlen der Blutgefäße ist auch der besondere Quellungszustand der kollagenen Fibrillen (Wassergehalt 72-78 %) für die Transparenz der Hornhaut verantwortlich. Über die kolloidosmotische Zusammensetzung der Grundsubstanz (Proteoglykane, uronfreies Keratosulfat) wird der Brechungsindex der Kollagenfasern für das einfallende Licht optimiert. Aufgrund der regelmäßigen Anordnung der Kollagenfibrillen in der Grundsubstanz bleibt der interfibrilläre Abstand weit unterhalb der Wellenlänge des sichtbaren Lichtes. Dadurch erreichen die mukopolysaccharidhaltige Grundsubstanz und die Fibrillen die gleiche

Lichtbrechung. Durch eine Störung des kolloidosmotischen Mechanismus oder einer übermäßigen Wassereinlagerung in das Stroma der Cornea entstehen Spalträume zwischen den Kollagenfibrillen, so dass das Stroma quillt und es zur Hornhauttrübung kommt (SCHMIDT 1992; LIEBICH 1993).

3. Die 3. Schicht wird von der hinteren Grenzmembran, der *Descemet-Membran* (*Lamina limitans posterior*) gebildet, die beim Pferd im Vergleich zu anderen Tierarten besonders mächtig ausgeprägt ist (SCHIMMEL 1995) und in der Peripherie über die Sklera hinweg bis in den Angulus iridocornealis hineinzieht (SCHMIDT 1992). Die Dicke der Descemet-Membran kann beim Pferd bis zu 80 µm betragen (WAGNER 1991). Die Descemet-Membran ist eine glasklare, homogene, elastische, widerstandsfähige und regenerative Membran, die aus Kollagenfasern vom Typ IV und aus Glykoproteinen besteht (JOHNSON et al. 1982). Sie stellt eine überbetonte Basalmembran dar, die vom Endothel der vorderen Augenkammer gebildet wird. Beim Pferd kommt es mit zunehmenden Alter zu einer kontinuierlichen Dickenzunahme der Descemet-Membran (SCHIMMEL 1995).

4. Das Endothel der vorderen Augenkammer (*Endothelium posterius corneae*) grenzt die Cornea nach innen als einschichtige Lage polygonaler Epihelzellen ab (COOLEY 1992; SCHIMMEL 1995). Die Epithelzellen sind mesenchymaler Herkunft und für die nutritive Versorgung der Cornea verantwortlich. Das Zytoplasma der Epithelzellen ist reich an Mitochondrien, rauhem endoplasmatischen Reticulum, Golgi-Komplexen und Vesikeln (SCHMIDT 1992). Eine endotheliale Ionenpumpe trägt ebenfalls zur Aufrechterhaltung der Transparenz der Cornea bei, indem sie Wasser aus der Cornea pumpt (WISSDORF et al. 1998) und so einen Zustand der relativen Dehydration schafft, denn die osmotischen Drücke zwischen Tränenflüssigkeit, Kammerwasser und Stroma müssten eine Hydratation der Cornea bewirken (SCHMIDT 1992). Bei dieser Ionenpumpe handelt es sich nach REIM (1985) um eine aktive Na^+- und K^+-ATPase-assoziierte Pumpe.

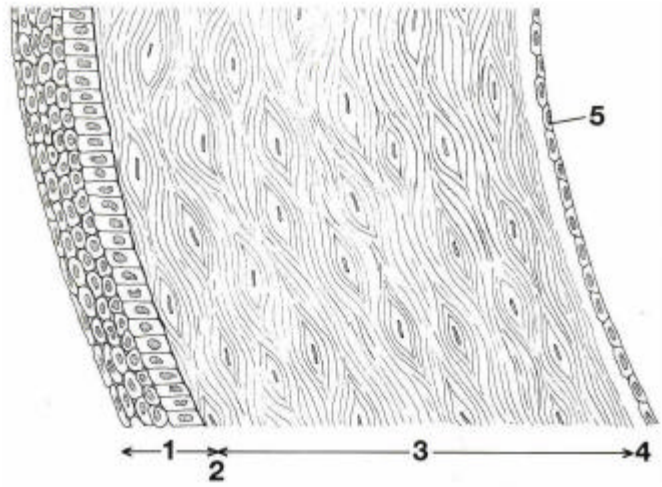

Abbildung 2.1:
Histologischer Bau der Hornhaut, Ausschnitt, nach WISSDORF et al. (1998):

1 Epithelium anterius
2 Basalmembran
3 Substantia propria
4 Descemet-Membran
5 Epithelium posterius

2.1.2 Uvea

Die Uvea (Traubenhaut) stellt die mittlere, gefäßführende Augenhaut (*Tunica vasculosa bulbi*) dar. Sie ist eine dünne, gefäß- und pigmentreiche Bindegewebshaut, die Nerven und elastische Fasern enthält. Durch den Pigmentreichtum der Tunica vasculosa wird das Innere des hinteren Kugelsegmentes des Augapfels zur *Camera obscura* (NICKEL et al. 1992).
An der Uvea werden die drei Abschnitte (WISSDORF et al. 1998):

- *Choroidea* (mit *Tapetum lucidum* und *Tapetum nigrum*),
- *Ziliarkörper* und
- *Iris* (mit Pupille) unterschieden.

Diese Abschnitte bilden funktionell eine Einheit (SAMUELSON 1991; SMOLLICH u. MICHEL 1992).

2.1.2.1 Die Choroidea

Die Choroidea (Aderhaut) ist eine pigmentreiche, braunschwarze, zarte Gewebeschicht, die zwischen Pars optica retinae und Sklera gelegen den Augenhintergrund überzieht. Sie erstreckt sich vom *Orbiculus ciliaris* (siehe Abb. 2.2) bis zur Eintrittsstelle des Sehnerven (*Papilla optica*) (WISSDORF et al. 1998).

Über die pigmenthaltige und aus elastischen Fasernetzen bestehende *Lamina suprachoroidea* besteht eine lose Verbindung mit der Sklera. Nur im Bereich der *Papilla optica* sind Choroidea und Sklera fest miteinander verbunden. Die *Lamina vasculosa*, die sich retinawärts der Lamina suprachoroidea anschließt, stellt ein lamellenartiges und pigmentreiches Bindegewebsgerüst dar, in das ein dichtes Gefäßgeflecht eingelagert ist. Zwischen Lamina vasculosa und der Retina fügen sich ein dichtes Kapillarnetz, die *Lamina choroidocapillaris* und die relativ feste und dichte *Lamina vitrea* (Bruch-Membran) ein (NICKEL et al. 1992; WISSDORF et al. 1998). Die Lamina choroidocapillaris ist eine fenestrierte Kapillarschicht mit typischer Läppchenstruktur und ausgedehnten Anastomosen (CRISPIN et al. 1983; NAUMANN 1997), die die nutritive Versorgung des Außenblatts der Retina übernimmt. Die Lamina vitrea liegt der Lamina choroidocapillaris an und gewährleistet eine direkte Verbindung zum retinalen Pigmentepithel (CRISPIN et al. 1983; MÄTZ-RENSING 1993).

Dorsal der Papilla optica bildet die Choroidea zwischen der Lamina choroidocapillaris und der Lamina vasculosa einen halbmondförmigen, gefäßarmen und lichtreflektierenden bindegewebigen Bereich, das *Tapetum lucidum* (WISSDORF et al. 1998). Beim Pflanzenfresser besteht dieses Tapetum aus konzentrisch verlaufenden kollagenen Faserbündeln und hat sich deshalb zu einem *Tapetum fibrosum* entwickelt (LIEBICH 1993). Die Farbe des Tapetum fibrosum ist gelb bis blaugrün mit bräunlichen Flecken, den *Winslow-Sternchen*. Diese Sternchen sind punktförmig erscheinende, choroidale Gefäßendigungen (WISSDORF et al. 1998).

Die Farbe des Tapetum fibrosum ist nicht auf eine Pigmenteinlagerung, sondern auf die Zerlegung des einfallenden Lichtes in diesem Bereich zurückzuführen (MARTIN u. ANDERSON 1981; MÄTZ-RENSING 1993; WISSDORF et al. 1998).
Im Randbereich des Tapetum fibrosum werden dessen Schichten immer dünner und das Außenblatt der Retina enthält wieder Pigment. Diese nicht reflektierende und dunkelbraun erscheinende Region wird als *Tapetum nigrum* angesprochen (NICKEL et al. 1992).

2.1.2.2 Der Ziliarkörper

Der Ziliarkörper (*Corpus ciliare*) ist die distale Fortsetzung der Choroidea und liegt eingeschoben zwischen dieser und der Iris (siehe Abb. 2.2). Er umrahmt die Linse ringförmig, wobei dieser Ring beim Pferd eine asymmetrische Form besitzt, da er vor allem nasal, aber auch im geringen Masse nasoventral verschmälert erscheint (WISSDORF et al. 1998). Der Ziliarkörper begrenzt seitlich die hintere Augenkammer und steht mit dem Glaskörper in Kontakt. Auf seiner inneren Oberfläche wird der Ziliarkörper von zwei einschichtigen Epithellagen überzögen, von der lichtunempfindlichen *Pars ceca retina*, dem nicht pigmentierten Teil der Retina, und von dem Pigmentepithel der Retina (NICKEL et al. 1992; LIEBICH 1993).

Der Ziliarkörper wird durch die folgenden Anteile gebildet (WISSDORF et al. 1998):

- Ziliarring, *Orbiculus ciliaris* mit *Plicae ciliaris*,
- Ziliarkranz, *Corona ciliaris*, bestehend aus
- Ziliarfortsätzen, *Processus ciliares*, mit Zonulafasern, *Fibrae zonulares*.

Den hinteren (proximalen) Anteil des Ziliarkörpers, der an der Grenze zwischen Pars optica und Pars ceca retinae beginnt, bildet der ringförmige, flache *Orbiculus ciliaris* mit seinen *Plicae ciliaris*. Hier erfolgt in beiden Epithelschichten die Verankerung der für die Linsenfixierung dienenden Zonulafasern (*Fibrae zonulares*) (SAMUELSON 1991; LIEBICH 1993).

Die *Corona ciliaris* schließt sich dem Orbiculus ciliaris an und bildet mit ihren Ziliarfortsätzen (*Processus ciliares*) den vorderen (distalen) Teil des Ziliarkörpers. Corona und Orbiculus bilden die Grundplatte des Ziliarkörpers. In das Stroma dieser Grundplatte sind elastische Fasern, Pigmentzellen, Gefäße und auch der beim Pferd nur sehr schwach ausgebildete M. ciliaris eingebettet (WILCOCK 1993). Die über 100 radiär um die Linse angeordneten Processus ciliares ragen aus der Corona ciliaris und sind primär aus den zarten Plicae ciliares hervorgegangen. Das Stroma der Ziliarfortsätze setzt sich aus lockerem Bindegewebe und einem dichten Kapillarnetz zusammen (NICKEL et al. 1992; LIEBICH 1993). Die Zonulafasern (*Fibrae zonulares*) werden von den Processus ciliares entlassen und werden in ihrer Gesamtheit *Zonula ciliaris* genannt (WISSDORF et al. 1998).

Das nicht pigmentierte Epithel der Processus ciliares sezerniert das Kammerwasser (NAUMANN 1997).

2.1.2.3 Die Iris

Die Iris (Regenbogenhaut) bildet das distale, durch die Hornhaut sichtbare Ende der mittleren Augenhaut und ist als direkte Fortsetzung des Ziliarkörpers zu sehen (siehe Abb. 2.2). Am Corneoskleralfalz hebt sich die Iris von der äußeren Augenhaut ab, um sich dann frei zwischen Cornea und Linse zu schieben. Dabei bedeckt die Iris die Linse teilweise. Der freie Rand der Iris (*Margo pupillaris*) begrenzt die zentrale, ringförmige Öffnung, die *Pupille*. Die Iris trennt die beiden Augenkammern voneinander, die aber über die Pupille miteinander in Verbindung stehen (NICKEL et al. 1990; LIEBICH 1993; WISSDORF et al. 1998).
WISSDORF et al. (1998) unterscheiden von distal nach proximal drei Schichten an der Iris:

- *Epithelschicht*, Endothel der vorderen Augenkammer,
- Eigenschicht, *Stroma* (*Substantia propria iridis*) und
- Irisanteil der Retina, *Pars iridica retinae*.

Die Iris bildet mit ihrer Vorderfläche die hintere Begrenzungsfläche der vorderen Augenkammer. Diese Fläche wird von einer einschichtigen Epithelschicht abgedeckt (WAGNER 1991), die vom Endothel der vorderen Augenkammer gebildet wird (LIEBICH 1993; WISSDORF et al. 1998).

In das Stroma (*Substantia propria iridis*) sind neben den scherengitterartig angeordneten Kollagenfasern auch reichlich Pigmentzellen, Gefäße und Nervenfasern eingebettet (WAGNER 1991). Das Stroma schließt außerdem zwei glatte Muskelbündel ein. Diese gehören dem basal liegenden, radiär angeordneten und sympathisch innervierten *M. dilatator pupillae* und dem in Nähe des Margo pupillaris liegenden, zirkulär verlaufenden, parasympathisch innervierten *M. sphincter pupillae*. Beide Muskeln regulieren die Pupillenweite (LIEBICH 1993; WISSDORF et al. 1998).

Eine doppelte Lage Epithelzellen bildet die Hinterfläche der Iris. Diese Epithellagen leiten sich aus der Anlage der beiden Blätter des embryonalen Augenbechers ab. Sie sind deshalb Teile der Retina, aber in diesem Bereich ohne Nervenzellen bzw. -fasern. Das Innenblatt

entwickelt sich zur Pars ceca retinae (*Pars iridica retinae*) und das Außenblatt wird zum Pigmentepithel *(Stratum pigmentosum*). In die Pars iridica retinae erfolgt eine sekundäre Pigmenteinlagerung (LIEBICH 1993; WILCOCK 1993; WISSDORF et al. 1998). Die beiden Blätter gehen am Pupillenrand ineinander über. Hier können bei Equiden dorsal und ventral *Granula iridis* (Traubenkörner) auftreten, die über die Pupille hinausreichen. Traubenkörner sind knotige Auftreibungen des Pigmentepithels, die Stroma und Gefäße enthalten können (LIEBICH 1993).

2.1.3 Angulus iridocornealis und Spatia anguli iridocornealis (Fontana-Räume)

Nach WISSDORF et al. (1998) steht das Irisstroma nicht nur mit dem Ziliarkörper in Verbindung, sondern am Innenrand des Corneoskleralfalzes auch mit Sklera und Cornea. Diese Verbindung erfolgt über die pigmentierten und bindegewebigen Faserbündel des *Lig. pectinatum*. Dadurch entsteht ein durch Iris und Cornea begrenzter Bereich (siehe Abb. 2.2), der *Angulus iridocornealis* (Kammerwinkel).

Die Fasern des Lig. pectinatum entspringen an der Irisbasis aus einer ungleichmäßigen, stromalen Ausdehnung von lockerem Bindegewebe, das in seiner Struktur Ähnlichkeiten mit dem Irisgewebe aufweist (BEDFORD u. GRIERSON 1986).

Nach WAGNER (1991) besteht die bindegewebige Grundlage der Fasern aus parallel verlaufenden Kollagenfaserbündeln mit einer Periodizität von 64 nm, die von Melanozyten sowie Epithelzellen umhüllt sind. Nur aufgrund ihrer Lage und ihrer unterschiedlichen Durchmesser werden diese Fasern beim Pferd in primäre und sekundäre Fasern getrennt. Die primären Fasern (Durchmesser 100 bis 200 µm) inserieren an der Innenseite der Sklera und bilden die kraniale Begrenzung des Angulus iridocornealis. Die sekundären Fasern (Durchmesser 50 bis 80 µm) gehen kaudal der primären Fasern ebenfalls selbständig aus der Irisbasis hervor und füllen die vorderen zwei Drittel des Kammerwinkels aus. Transmissionselektronisch gibt es keinen Unterschied zwischen primären und sekundären Fasern. Beim Hund stehen beide Fasern über Endothelbrücken oder Zytoplasmafortsätze in Verbindung (BEDFORD u. GRIERSON 1986). Diese Verbindungen fehlen beim Pferd (WAGNER 1991).

Der Angulus iridocornealis ist durch kleine spaltförmige Hohlräume zwischen den Faserbündeln des Lig. pectinatum, den *Spatia anguli iridocornealis*, charakterisiert. Die

Hohlräume stehen mit der vorderen Augenkammer in Kontakt und sind deshalb mit Kammerwasser gefüllt (WISSDORF et al. 1998).
Beim Pferd beschreibt WAGNER (1991) Hohlräume zwischen den primären Fasern, die an der Irisbasis eine maximale Breite von 50 µm aufweisen und in den oberen Abschnitten maximale Durchmesser von 600 µm erreichen können. Die größeren Hohlräume in den oberen Abschnitten sind wahrscheinlich entscheidend dafür, dass es beim Pferd, im Gegensatz zu Hund und Katze, nicht zu einem Sekundärglaukom kommt. Im vorderen Bereich der sekundären Fasern sind ebenfalls Hohlräume lokalisiert, die Durchmesser bis 250 µm besitzen und nach kaudal immer kleiner werden. Infolge fehlender Zytoplasmaverbindungen werden diese Hohlräume nicht weiter unterteilt und wirken dadurch auch der Entstehung eines Sekundärglaukoms entgegen.

Die Fasern des Lig. pectinatum werden von einem einschichtigen Plattenepithel bedeckt. Die Epithelzellen besitzen eine polygonale Gestalt und ihre Kerne wölben die Zelloberfläche unterschiedlich stark hervor (WAGNER 1991). Auf der Oberfläche der Epithelzellen befinden sich Mikrovilli und Kinozilien, die unregelmäßig verteilt sind (TRIPATHI 1974; WAGNER 1991). Die Mikrovilli gewährleisten eine erhöhte Resorption von Kammerwasser in die Epithelzellen. Die Kinozilien unterstützen durch ihren aktiven Wimpernschlag den gerichteten Transport des Kammerwassers durch das Maschenwerk.
WAGNER (1991) bestätigt Befunde aus der Literatur, die diesen Epithelzellen eine Phagozytoseaktivität zu schreiben. Phagozytierende Epithelzellen bilden Fortsätze sowie Vakuolen aus und lösen sich anschließend aus dem Zellverband. Die im Zytoplasma der Epithelzellen entstandenen Vakuolen stellen auf der Zelloberfläche die Evagination von sich ablösenden Epithelzellen dar. An den primären Fasern des Lig. pectinatum lösen sich mehr Epithelzellen aus dem Epithelzellverband und fungieren als epitheliale Makrophagen als es an den sekundären Fasern oder an den Fasen des uvealen bzw. corneoskleralen trabekulären Maschenwerks der Fall ist. Die sich daraus ableitende höhere Phagozytoseaktivität der Epithelzellen an den primären Fasern verhindert das Eindringen von Fremdpartikeln in das nach kaudal enger werdende Maschenwerk des Angulus iridocornealis. Dadurch wird eine Verlegung der intertrabekulären Hohlräume verhindert.

Nach kaudal haben die sekundären Fasern des Lig. pectinatum Anschluss an die Fasern des *uvealen trabekulären Maschenwerks*, die den kaudalen Teil des Kammerwinkels ausfüllen und Durchmesser von 10 bis 20 µm aufweisen. Die sowohl radiär als auch zirkulär

verlaufenden Fasern des uvealen trabekulären Maschenwerks unterscheiden sich in ihrem Faseraufbau nicht von dem der primären Fasern des Lig. pectinatum. Sie sind ebenfalls von einem einschichtigen Plattenepithel bedeckt, dessen Zellen polygonale Gestalt besitzen. Die Oberfläche ist, bis auf einige unregelmäßig verteilte Mikrovilli, glatt. Epitheliale Makrophagen werden kaum beobachtet. Beim Pferd besitzen die intertrabekulären Hohlräume im kranialen Abschnitt des uvealen trabekulären Maschenwerks Durchmesser bis zu 30 µm und sind für das Kammerwasser leicht passierbar. Nach kaudal werden diese Räume immer kleiner, bis die Fasern des uvealen trabekulären Maschenwerks mit der Grundplatte des Ziliarkörpers verschmelzen (WAGNER 1991).

Zwischen dem uvealen trabekulärem Maschenwerk und der Sklera verlaufen die Fasern des *corneoskleralen trabekulären Maschenwerks*. Diese Fasern beginnen am peripheren Ende der Descemet-Membran und verschmelzen im weiteren Verlauf ebenfalls mit der Grundplatte des Ziliarkörpers. Die Epithelzellen dieser Fasern sind sternförmig und besitzen kurze kräftige Zytoplasmafortsätze, über die sie mit benachbarten Fasern in Kontakt stehen. Dadurch entsteht ein enges Maschenwerk mit kleinen intertrabekulären Hohlräumen (WAGNER 1991).

Beim Pferd beschreiben SMITH et al. (1986) und SAMUELSON et al. (1989) ein *supraziliares trabekuläres Maschenwerk*. Diese Maschenwerk liegt zwischen Sklera und Ziliarkörper und reicht bis in die Verschiebeschicht der Choroidea (WAGNER 1991). Das supraziliare trabekuläre Maschenwerk ist beim Pferd besonders gut entwickelt (SMITH et al. 1986).

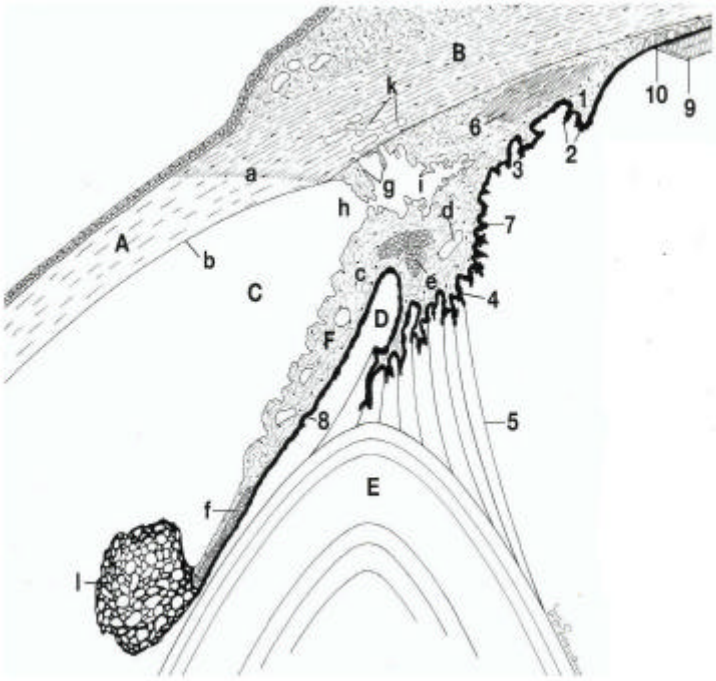

Abbildung 2.2:
Schnitt durch einen Augapfel im distalen dorsonasalen Sektor, nach WISSDORF et al. 1998:

a Korneoskleralfalz
b Endothel der vorderen Augenkammer
c Substantia propria iridis
d Vene
e M. dilatator pupillae
f M. sphincter pupillae
g Lig. pectinatum
h Angulus iridocornealis
i Spatia anguli iridocornealis
k Plexus venosus sclerae
l Granula iridica

A Cornea	C vordere Augenkammer	E Linse
B Sklera	D hintere Augenkammer	F Iris

<u>1 - 5 Ziliarkörper:</u> 1 Orbiculus ciliaris, 2 Plicae ciliares, 3 Corona ciliaris, 4 Procc. ciliares, 5 Fibrae zonulares;

6 M. ciliaris;

<u>7, 8 Pars ceca retinae:</u> 7 Pars ciliaris retinae, 8 Pars iridica retinae;

9 Pars optica retinae; 10 Ora serata

2.1.4 Retina

Als Retina oder Netzhaut wird die innere Augenhaut (*Tunica interna bulbi*) bezeichnet, die die innere Oberfläche des Augapfels vom Pupillenrand der Iris bis zum Sehnervenaustritt vollständig bedeckt (NICKEL et al. 1992).

Die Netzhaut gliedert sich nach WISSDORF et al. (1998) in zwei Abschnitte, in:

- einen lichtempfindlichen Abschnitt, *Pars optica retinae*, und
- einen nicht lichtempfindlichen Abschnitt, *Pars ceca retinae*.

Aufgrund der embryonalen Entwicklung bestehen beide Abschnitte aus einem Außen- und einem Innenblatt (LIEBICH 1993).
An der *Ora serata*, dem gezackten Rand, treffen Pars optica und Pars ceca retinae aufeinander. Dieser Bereich ist durch die stark ausgeprägte Dickenabnahme des Innenblattes der Pars optica retinae charakterisiert und legt gleichzeitig die Lage der Grenze zwischen Choroidea und Ziliarkörper der mittleren Augenhaut fest (WISSDORF et al. 1998).

2.1.4.1 Pars optica retinae

Das *Stratum pigmentosum*, ist das einschichtige, stark pigmentierte Außenblatt der *Pars optica retinae*. Dieses retinale Pigmentepithel (RPE) hat sich aus dem Außenblatt des embryonalen Augenbechers entwickelt (LIEBICH 1993; MICHEL 1995). Die Zellen des Str. pigmentosum sind über die *Bruch-Membran* mit der Choroidea verbunden (MÄTZ-RENSING 1993).

Das Innenblatt der Pars optica retinae, das *Stratum nervosum*, ist als mehrschichtiges Nervenblatt ein umgestalteter Anteil der embryonalen Hirnwand. Von außen (choroidaseitig) nach innen (glaskörperseitig) wird das Innenblatt durch die folgenden Schichten dargestellt (NICKEL et al. 1992; WISSDORF et al. 1998):

1. Stäbchen- und Zapfenschicht, *Stratum neuroepitheliale*,
2. äußere Grenzschicht, *Stratum limitans externum*, aus Gliafortsätzen bestehend,
3. äußere Körnerschicht (kernhaltige Zellkörper der Stäbchen- u. Zapfenzellen), *Stratum nucleare externum*,
4. äußere retikuläre Schicht (Neuriten der Stäbchen- und Zapfenschicht), *Stratum plexiforme externum*,
5. innere Körnerschicht (Kerne der Ganglienzellen, Müller-Stützzellen und amakrinen Zellen), *Stratum nucleare internum*,
6. innere retikuläre Schicht, *Stratum plexiforme internum*,
7. Ganglienzellschicht, *Stratum ganglionare n. optici*,
8. Nervenfaserschicht, *Stratum neurofibrarum*,
9. innere Grenzschicht (Gliazellen, Müller-Stützzellen), *Stratum limitans internum*.

Die Photorezeptoren *Stäbchen* und *Zapfen* gewährleisten die Anpassung an die unterschiedlichen Beleuchtungsbedingungen der Umwelt. Die Stäbchen ermöglichen *skotopisches Sehen*, bei dem Helligkeitsunterschiede wahrgenommen werden. Beim *photopischen Sehen* lassen sich mit Hilfe der Zapfen Farben und Hell-Dunkelwerte unterscheiden (GRÜSSER u. GRÜSSER-CORNEHLS 1995).
MÄTZ-RENSING (1993) gibt das Verhältnis zwischen Stäbchen und Zapfen beim Pferd mit 15:1 an. Dieses Verhältnis ist in allen Netzhautarealen nahezu konstant. Die Anzahl der Photorezeptoren nimmt zur Peripherie hin ab.
Im wesentlichen hält der Glaskörper, der durch den Augeninnendruck gegen die Retina gepresst wird, das Innenblatt der Retina in dessen Lage, denn nur im Bereich der Sehnervenpapille (*Discus n. optici*) und des Orbiculus ciliaris sind Außen- und Innenblatt fest miteinander verbunden (WISSDORF et al. 1998).

Der *Discus n. optici* (blinder Fleck) ist der im ventrotemporalen Bereich des Auges gelegene Nervenfaseraustritt aus dem Auge. Dieser Bereich besitzt keine Rezeptoren. Über die *Aa.* und *Vv. ciliares posteriores breves* erfolgt eine direkte Versorgung des Discus n. optici

(WISSDORF et al. 1998). Diese radiär um den Sehnerven austretenden Gefäße zeigen ein tierart-spezifisches Muster und reichen bei den Equiden nur wenige Millimeter in die Retina (Crispin et al. 1983).
Die nutritive Versorgung der Retina erfolgt über das Kapillarnetz der Choroidea (WISSDORF et al. 1998).

2.1.4.2 Pars ceca retinae

Die *Pars ceca retinae* schließt sich der Pars optica retinae an und überzieht als zweischichtige Epithellage, an der Ora serrata beginnend, die innere Fläche der Procc. ciliares (*Pars ciliares retinae*) und der Iris (*Pars iridica retinae*).
Die den Procc. ciliares direkt aufliegende Zellage der *Pars iridica retinae* ist eine Fortsetzung der Pigmentepithelschicht der Retina. Bei der dem Glaskörper zugewandten Lage handelt es sich um eine modifizierte Zellschicht des Innenblatts des ehemaligen Augenbechers (MICHEL 1995, WISSDORF et al. 1998). Eine in dieser Schicht vorkommende Basallamina dient den feinen Fibrae zonulares des Ziliarkörpers als Verankerung (WISSDORF et al. 1998).

2.1.5 Die Augenkammern

Zu den Binnenräumen des Auges gehört das System der Augenkammern (*Camerae bulbi*). Die vordere, relativ geräumige Augenkammer (*Camera anterior bulbi*) wird durch die Hinterfläche der Cornea und durch die Vorderfläche der Iris begrenzt. Über die Pupille erfolgt der Zugang zur hinteren Augenkammer (*Camera posterior bulbi*). Dieser ringförmige Spaltraum ist wesentlich kleiner als die vordere Augenkammer und befindet sich zwischen Irishinterfläche, Procc. ciliares und der Vorderfläche der Linse. Beide Kammern sind vollständig mit Kammerwasser gefüllt (NICKEL et al. 1992; WISSDORF et al. 1998).

2.1.6 Das Kammerwasser

Das Kammerwasser, *Humor aquosus*, wird vom nicht pigmentierten Epithel der Procc. ciliares aktiv sezerniert (NAUMANN 1997) und in die Augenkammern abgegeben. Es gelangt über die vordere Augenkammer und über den Angulus iridocornealis in die Spatia anguli iridocornealis. Über Sammelkanäle, die nach SAMUELSON et al. (1989) und SMITH et al. (1986) beim Pferd nur in geringer Zahl vorkommen, wird das Kammerwasser in einen feinen, radiär und zirkulär ausgerichteten Venenplexus (WAGNER 1991), dem *Plexus venosus sclerae*, sowie in dessen Fortsätze, die *Vv. vorticosae anteriosae anteriores*, geleitet und gelangt auf diesem Weg in die Blutbahn (NICKEL et al. 1992; WISSDORF et al. 1998). Dabei durchläuft das Kammerwasser beim Pferd nach SMITH et al. (1986) immer größer werdende Gefäßlumina, wobei an der Verbindungsstelle der Gefäße des Plexus venosus sclerae mit den Vortexvenen die Gefäßdurchmesser am größten sind.

Alternativ kann das Kammerwasser über die Iriswurzel und den Ziliarkörper abgeleitet werden (sekundärer Kammerwasserabfluss). Hier verteilt sich das Kammerwasser in den interstitiellen Räumen des M. ciliaris sowie im Bindegewebe um Nerven und Blutgefäße. Dadurch gelangt das Kammerwasser in die gut ausgebildeten supraziliaren und suprachoroidalen Hohlräume (SMITH et al. 1986; SAMUELSON et al. 1989), wo es in choroidale und sklerale Blutgefäße absorbiert wird oder in das choroidale und orbitale Gewebe diffundiert (WAGNER 1991).

Für SMITH et al. (1986) ist der beim Pferd ausgeprägte sekundäre Kammerwasserabfluss verantwortlich dafür, dass es bei Pferden, die an ERU erkrankt sind, nur selten zur Entstehung eines Sekundärglaukoms kommt, obwohl im vorderen Augensegment aufgrund von Fibrinausschwitzungen sowie Zelltrümmern Obstruktionen und Synechien vorliegen.

Über das Kammerwasser werden Cornea und die avaskuläre Linse ernährt. Zusätzlich ermöglicht es den ungestörten Lichteintritt in das Auge.

In seiner Zusammensetzung entspricht das Kammerwasser fast dem Liquor cerebrospinalis und ist isotonisch zum Serum. Es besteht aus etwa 99,9 % Wasser und neben Enzymen, Elektrolyten, Glucose und Harnstoff enthält es auch Ascorbinsäurederivate und Proteine (GUM 1991).

2.1.7 Die Linse

Die Linse, *Lens*, ist ektodermalen Ursprungs. Während der Embryonalentwicklung entsteht aus der Linsenplatte (*Placoda lentis*) das Linsensäckchen, welches sich vollständig von der Epidermis ablöst und so zum Linsenbläschen, der Anlage der Linse, wird (MICHEL 1995).

Die nahezu kreisrunde, durchsichtige, gefäß- und nervenfreie Linse wird über die Fibrae zonulares, die am Linsenäquator (*Aequator lentis*) inserieren, fixiert. Da die Fibrae zonulares ständig Zug auf die Linse ausüben, besitzt sie eine typische bikonvexe Gestalt, wobei der zur Pupille gelegene Pol (*Polus anterior lentis*) deutlich flacher ist als der dem Glaskörper zugewandte Pol (*Polus posterior lentis*) (NICKEL et al. 1992; WISSDORF et al. 1998).

Die aus Kollagenfasertyp IV mit eingelagerten Glykoproteinen bestehende Linsenkapsel (*Capsula lentis*) umhüllt als strukturlose, elastische Membran die Linse. Sie ist an der Vorderfläche deutlich stärker ausgebildet als an der Hinterfläche und steht mit der Linsensubstanz in lockerer Verbindung (LIEBICH 1993). Die Kapsel besitzt die Funktion einer semipermeablen Membran und trägt zur Erhaltung der Linsenform bei (GUM 1991).
An der Vorderfläche der Linse, direkt unterhalb der Linsenkapsel, befindet sich das einschichtige, isoprismatische Linsenepithel (*Epithelium lentis*). Das Linsenepithel besitzt die einzigen teilungsfähigen Zellen der Linse. Die Zellen verlängern und differenzieren sich zu Linsenfasern (*Fibrae lentis*), die den Hauptbestandteil der Linse bilden. Dies geschieht vorzugsweise am Linsenäquator, wo sich die Linsenfasern in Form konzentrischer Schalen dem Linsenkörper auflagern. Dieser Vorgang wiederholt sich zeitlebens, so dass die Linse ständig wächst (LIEBICH 1993).
Linsenepithelzellen und Linsenfasern liegen in einer Substanz, die sich aus etwa 65 % Wasser und etwa 35 % Proteinen, vorwiegend Membran- und Zytoskelettproteine, zusammensetzt. Weitere Inhaltsstoffe sind Elektrolyte, Aminosäuren sowie Glucose (GUM 1991). Die peripheren, epithelialen Linsenfasern besitzen einen Kern, zahlreiche Organellen und bilden die weiche Linsenrinde (*Cortex lentis*). Im Zentrum der Linse sind die Fasern dünner und kernlos. Aufgrund der derben Konsistenz der Linsenfasern entsteht hier der feste Linsenkern (*Nucleus lentis*). Durch die reißverschlussähnliche Verzahnung der Linsenfasern miteinander erhält die Linse ihre für die Akkommodation notwendige Plastizität. Die über den Linsenäquator hinauslaufenden und spiralförmig angeordneten Linsenfasern stoßen an beiden Polen aufeinander. Dadurch bilden sich an jedem Pol drei Nahtlinien, die in Form drei-

strahliger Sterne *(Linsensternen)* zu erkennen sind (NICKEL et al. 1992; LIEBICH 1993, WISSDORF et al. 1998).

2.1.8 Der Glaskörper

Der Glaskörper, *Corpus vitreum*, ist farblos, durchsichtig und von gelartiger Konsistenz.
Sein Brechungsindex von 1,336 entspricht dem des Kammerwassers. Der durch Linse, Zonula ciliaris, Ziliarkörper und Retina begrenzte Glaskörperraum (*Camera vitrea bulbi*) wird vollständig durch den Glaskörper ausgefüllt. Das Glaskörpervolumen des Pferdeauges beträgt etwa 29 ml (PEIFFER 1979; GUM 1991). Im Glaskörperstroma (S*troma vitreum*) befindet sich ein feines Fasergerüst aus Kollagenfasern vom Typ II (SNOWDEN u. SWAN 1980). An der Glaskörperoberfläche verdichtet sich dieses Maschenwerk zur *Membrana vitreae*. Die Zwischenräume des Maschenwerkes werden von der Glaskörperflüssigkeit (*Humor vitreus*) ausgefüllt. Die Flüssigkeit besteht fast zu 100 % aus Wasser und macht etwa 98 % des gesamten Glaskörpervolumens aus (GUM 1991).

Aus dem Blut stammende Makrophagen (Hyalozyten), die vorzugsweise in der Peripherie des Glaskörpermaschenwerks eingelagert sind, synthetisieren Hyaluronsäure und geben diese an die Glaskörperflüssigkeit ab (OSTERLIN u. JACOBSON 1968; GLOOR 1973). In der Glasköperflüssigkeit entstehen hydratisierte Hyaluronsäure-Polymere. Diese sind negativ geladen und infolge ihrer gegenseitigen Abstoßung kommt es zur Expansion des Gels (GUM 1991).

2.1.9 Die Blut-Augen-Barriere

Epithelien stellen körpereigene Barrieren dar. Sie begrenzen den Organismus nach außen, sowie die verschiedenen Flüssigkeitsräume im Innern des Körpers. Durch die Epithelien erfolgt ein Transport von hochmolekularen Stoffen und Wasser. Auskleidungen der Gefäßwände sind funktionell sehr durchlässige Epithelien und werden Endothelien genannt (FROMM u. HIERHOLZER 1995).

Nach BELLHORN (1991) gliedert sich die Blut-Augen-Barriere in die *Blut-Retina-Barriere* und die *Blut-Kammerwasser-Barriere*. Beide Barrieren besitzen sowohl epitheliale als auch endotheliale Komponenten und ihre Zellen stehen über *tight junctions (Zonulae occludentes)* miteinander in Verbindung.

2.1.9.1 Blut-Retina-Barriere

Hier stellt das retinale Pigmentepithel den epithelialen Anteil. MÄTZ-RENSING (1993) und NAUMANN (1997) bezeichnen dieses Epithel als äußere Blut-Retina-Barriere oder *Verhoeff-Membran*.
Das Endothel der Netzhautkapillaren bildet den endothelialen Anteil dieser Barriere, die innere Blut-Retina-Barriere (GUM 1991).

2.1.9.2 Blut-Kammerwasser-Barriere

Lokalisiert ist diese Barriere im Bereich der Iris und des Ziliarkörpers. Das nicht pigmentierte Epithel der Rückfläche der Iris und des gesamten Ziliarkörpers bilden die epitheliale Komponente dieser Barriere (GUM 1991). An der Irisvorderfläche stellen FREDDO et al. (1990) sowie KÜCHLE et al. (1995) eine Permeabilität für Makromoleküle wie Albumin fest.
Das ungefensterte Gefäßendothel der Irisgefäße ist die endotheliale Komponente der Blut-Kammerwasser-Barriere (RAVIOLA 1977; GUM 1991). Ein gefenstertes Endothel und intrazelluläre Verbindungen in unterschiedlicher Dichte besitzen nach RAVIOLA (1977) die Kapillaren des Ziliarkörpers. Dadurch ist dieses Endothel für Makromoleküle wie Albumin, Myoglobin und Gammaglobuline permeabel (BILL 1968).

2.2 Nebenorgane des Auges

Die lokale Applikation von Medikamenten am Auge kann direkt in den Konjunktivalsack (Lidbindehautsack) oder direkt unter die Konjunktiva (subkonjunktivale Injektion) erfolgen. Die folgenden Ausführungen zu den Nebenorganen des Auges beschränken sich deshalb auf

die bei der lokalen Applikation von Arzneistoffen am Auge betroffene Lidbindehaut, Augapfelbindehaut und den Konjunktivalsack.

2.2.1 Lidbindehaut, Tunica conjunctiva palpebrarum

Die Lidbindehaut, *Tunica conjunctiva palpebrarum*, besteht aus einem zweischichtigen, unverhornten Plattenepithel und überzieht als innere Schicht die Augenlider. In ihrer Lamina propria befindet sich ein diffus verteiltes lymphatisches Gewebe. Die Lidbindehaut geht an der hinteren Lidkante (*Limbus palpebralis posterior*) in den Lidrand (*Margo palpebralis*) über (WISSDORF et al. 1998).

2.2.2 Augapfelbindehaut, Tunica conjunctiva bulbi

Die Lidbindehaut setzt sich in der Tiefe des Konjunktivalsackes (siehe Kap. 2.2.3) in die Augapfelbindehaut (*Tunica conjunctiva bulbi*) fort. Die Tunica conjunctiva bulbi bedeckt die Sklera bulbi und strahlt bis in den Limbus corneae (WISSDORF et al. 1998).

2.2.3 Konjunktivalsack, Saccus conjunctivae

Der durch die gesamte Tunica conjunctiva begrenzte Raum zwischen Augapfel und Unter- bzw. Oberlid wird als Konjunktivalsack (*Saccus conjunctivae*) bezeichnet. Dabei bildet der *Fornix conjunctivae* den Umschlagbereich der Konjunktiva von den Augenlidern auf den Augapfel (WISSDORF et al. 1998).

Wie bereits in der Einleitung erwähnt, kommt der Equinen Rezidivierenden Uveitis (ERU) eine besondere Bedeutung unter den Augenkrankheiten der Pferde zu. In den folgenden Abschnitten wird näher auf diese Erkrankung eingegangen.

2.3 Die Equine Rezidivierende Uveitis (ERU)

Nach GERHARDS (1990) ist die Equine Rezidivierende Uveitis (ERU) wie folgt definiert:
"Die Equine Rezidivierende Uveitis (ERU) ist eine serofibrinöse, nicht granulomatöse Entzündung der mittleren Augenhaut (Uvea) und ihrer benachbarten Strukturen eines oder beider Augen, die akut und chronisch rezidivierend verläuft und durch progradiente Zerstörung intraoculärer Strukturen zur Phthisis bulbi und Erblindung führen kann."

2.3.1 Klinisches Bild der ERU

REBHUN (1979), SCHÖNBAUER et al. (1982), CARLTON (1983) und SPIESS (1997) definieren unterschiedliche Phasen der ERU. Grundlage dafür sind die auftretenden Symptome bei akuten Anfällen und in der entzündungsfreien Periode.

In der akuten Phase kann, je nachdem welcher Anteil der Uvea betroffen ist, zwischen einer *Uveitis anterior* oder einer *Uveitis posterior* unterschieden werden.
Das plötzliche Auftreten akuter und hochgradig schmerzhafter Reizerscheinungen, die mit der Ödematisierung der Lider und einem bezeichnenden Abwehrtrias (Blepharospasmus, Photophobie und Epiphora) einhergehen, sind nach COOK et al. (1983), WALDE (1986) und SPIESS (1997) für die Uveitis anterior charakteristisch. Neben diesen Reizerscheinungen kann es zusätzlich zur Störung des Allgemeinbefindens in Form von Apathie und Anorexie kommen. Bereits 1942 beobachtet JONES einen vorübergehenden Anstieg der Körperinnentemperatur im Zusammenhang mit der Uveitis anterior. Durch Hyperämisierung der Konjunktiven und episklerale Gefäßeinsprossungen sind die betroffenen Augen stark gerötet (ABRAMS u. BROOKS 1990).

Die Transparenz der Cornea bleibt bei milden Verlaufsformen meist erhalten. Nicht selten treten Endothelschäden an der Cornea auf, so dass sie ödematös getrübt ist. In der akuten und

chronischen Phase weisen SCHÖNBAUER et al. (1982) Entzündungspräzipitate (Fibrin und Entzündungszellen) am Endothel der Cornea nach. Im weiteren Verlauf der Entzündung erfolgt nach einigen Tagen die oberflächliche und tiefe Vaskularisierung der Cornea (WALDE 1986). Durch Störung der Blut-Augen-Barrieren kann sich der Proteingehalt im Kammerwasser erhöhen. In diesem Zusammenhang ist im Bereich der vorderen Augenkammer unter seitlich einfallendem Licht der sogenannte *Tyndall-Effekt* zu beobachten. Zusätzlich können in der vorderen Augenkammer leukozytäre, in hochgradigen Fällen auch fibrinös-haemorrhagische Exsudate lokalisiert sein.

Auf Grund ihrer dunklen Pigmentierung ist die starke Gefäßinjizierung an der Iris oft nur schwer zu erkennen. Die Iris ist ödematös verdickt und ihre Oberfläche wirkt samtartig und matt (WITZMANN 1975; WALDE 1986). Die Pupille ist stark verengt (Miose) und Teile der Iris können mit der Linsenvorderfläche (hintere Synechie) oder der Hornhautinnenfläche (vordere Synechie) verklebt sein (COOK et al. 1983). SEVERIN (1986) beobachtet, dass der Augeninnendruck während eines akuten Schubs häufig herabgesetzt ist. Diese Feststellung ist prognostisch bedeutsam, da das Ausmaß der Drucksenkung mit den Schäden am betroffenen Auge korreliert (ERRINGTON 1942).

In der akuten Phase der ERU sind die weiter innen liegenden Augenstrukturen nicht immer uneingeschränkt zu untersuchen. Hierbei sind Aussagen über den Glaskörper von besonderer Bedeutung. Einlagerungen von zellulären Infiltraten verursachen eine Glaskörpertrübung (REBHUN 1979; COOK et al. 1983). MILLER u. WHITLEY (1987) nennen die Glaskörperverflüssigung sowie peripapilläre Ödeme der Netzhaut, MATTHEWS et al. (1983) hingegen die Veränderungen an der Choroidea und Retina im Zusammenhang mit der akuten Phase der ERU. Als Folge dieser Veränderungen ist eine Ablösung der Netzhaut möglich, deren häufigste Ursache nach REBHUN (1979) die ERU ist.

Die *Uveitis posterior*, bei der nur die hinteren Anteile der Uvea betroffen sind, verläuft weitgehend symptomlos. Veränderungen fallen meist erst bei der klinischen Untersuchung auf.

Charakteristisch für die ERU ist, dass das Entzündungsgeschehen der akuten Phase nach einigen Tagen seinen Höhepunkt erreicht. Danach klingt die Enztündung langsam ab und nach zwei bis drei Wochen erscheint das Auge klinisch reizfrei. In unterschiedlichen

Intervallen (Wochen, Monate oder Jahre) sind Rezidive möglich. Bei jedem akuten Schub bleiben am betroffenen Auge Schäden zurück, die je nach Behandlung und Stärke der Schübe, mal mehr, mal weniger stark ausgeprägt sind.

Nach COOK et al. (1983) und WALDE (1986) sind strukturelle und funktionelle Veränderungen, die während eines vorangegangenen Schubes entstanden sind oder einen degenerativen Ursprung haben, typisch für die entzündungsfreie Phase der ERU. Zu diesen Veränderungen gehören die Atrophie der Iris, Irissynechien, eine Katarakt (erworben, beginnend, bläschenförmig oder vollständig), Präzipitate an der Rückfläche der Linse, Luxation der Linse, Verflüssigung und Trübung des Glaskörpers, entzündliche Infiltrate im Glaskörper, entzündliche Veränderungen im Bereich der Netzhaut und eine Phthisis bulbi (JONES 1942; CROSS 1966; REBHUN 1979; CARLTON 1983; SEVERIN 1986; WALDE 1986; MILLER u. WHITLEY 1987; ABRAMS u. BROOKS 1990; SPIESS 1997).

2.3.2 Pathohistologisches Bild der ERU

Die Mehrzahl der klinisch bereits auffälligen Augenstrukturen weist auch bei der pathohistologischen Untersuchung Veränderungen auf.

Die akute Phase der ERU beginnt mit Hyperämie und Ödematisierung der Uvea. Das Stroma der Uvea wird hochgradig mit neutrophilen Granulozyten infiltriert. Nach MILLER und WHITLEY (1987) sind davon besonders die vorderen Irisabschnitte und die Procc. ciliares betroffen. Eine schnelle Umwandlung der Infiltrate führt zu unterschiedlich großen, gefäßassoziierten, follikelartigen Lymphozytenaggregaten (CARLTON 1983; ROMEIKE 1995). Da das Stroma der Procc. ciliares bindegewebig strukturiert ist, erscheinen die Procc. ciliares verdickt. Eine Hyperplasie des nicht pigmentierten Ziliarkörperepithels ist möglich. In diesem Epithel finden COOLEY et al. (1990) sowie DUBIELZIG et al. (1997) Infiltrate mononukleärer Zellen und intrazytoplasmatische Einschlüsse von eosinophilen, rhomboiden Kristallen. DUBIELZIG et al. (1997) färben die in manchen Fällen vorkommende und das RPE bedeckende homogene, eosinophile und hyaline Membran positiv mit Kongorot an.

Im an ERU erkrankten Auge finden COOLEY et al. (1990) elektronenmikroskopisch nachweisbare partielle Verluste im Bereich der Zonulae occludentes, die sich auf den Bereich der lateralen Zellmembran des nicht pigmentierten Ziliarepithels beschränken.
In der vorderen Augenkammer und im Glaskörper kann es durch Störung der Blut-Augen-Barriere zur Exsudation von Serumproteinen und dem Eintritt von Lymphozyten kommen (CARLTON 1983). Vorhandene Gerinnungsfaktoren führen zur Koagulation der Exsudate. Lagern sich diese koagulierten Exsudate zwischen den okulären Strukturen ab, entstehen zwangsläufig Synechien. Durch nachfolgende Einwanderung von Fibroblasten ist die Ausbildung eines Granulationsgewebes möglich. Tritt dieser Fall ein, führt er bei der hinteren Synechie in der Regel zur Ausbildung einer Katarakt, da nach MILLER und WHITLEY (1987) die bindegewebige Verwachsung eine Störung des Stoffwechsels im Bereich des Linsenepithels nach sich zieht.

Zu den Veränderungen der Cornea zählen ihre oberflächliche und tiefe Vaskularisierung. Beide Formen werden oft von einem Ödem begleitet. COOK et al. (1983) finden Hornhautödeme auch beim Auftreten vorderer Synechien, da sie das Hornhautendothel partiell zerstören.
Das Stroma der Choroidea und der Ziliarkörper ist hyperämisiert und ödematisiert. Die Einwanderung von neutrophilen Granulozyten führt nach WILCOCK (1993) zur schnellen Umwandlung in ein lympho-histiozytäres Infiltrat. Wie an der Uvea kommt es im chronischen Stadium der Erkrankung zur Ausbildung von gefäßassoziierten Lymphfollikeln (ROMEIKE 1995).

Ist auch die Retina von der Entzündung betroffen, können Degeneration und Ablösung der Netzhaut, in chronischen Fällen sogar Netzhautnarben die Folge sein (ROBERTS 1962; BRÜGMANN 1994). Die Müller-Stützzellen, choroidale Fibroblasten und metaplastische Zellen des RPEs sind maßgeblich an der Narbenbildung beteiligt.

Das RPE zeigt entweder eine Hyperplasie oder eine Hypertrophie und besitzt deshalb eine auffällige Morphologie (MÄTZ-RENSING 1993). Bei Ablösung der Retina intra vitam lässt sich nach wenigen Stunden eine Hypertrophie des RPE erkennen. Diese Hypertrophie fehlt bei der präparationsbedingten, artifiziellen Ablösung der Retina (DROMMER et al. 1992; SCHÄFER 1992; MÄTZ-RENSING 1993; BRÜGMANN 1994).

Die Degeneration der Retina ist auf eine Degeneration der Photorezeptoren und ihrer nachfolgenden neuronalen Strukturen zurückzuführen. BRÜGMANN (1994) beschreibt das Endstadium der Degeneration als totale Destruktion mit Atrophie der Retina und flächiger Verwachsung mit der Bruch-Membran. SCHÄFER (1992) sieht den Untergang der neuronalen Strukturen bei der *Ablatio retinae* in der fehlenden Versorgung des RPEs begründet.

2.3.3 Ätiologie

BRAUN (1994) stellt fest, dass das klinische Erscheinungsbild der equinen rezidivierenden Uveitis bereits im 4. Jahrhundert vor Christus bekannt war. Deshalb ist es um so erstaunlicher, dass die Ätiologie bis heute ungeklärt ist. WOLLANKE (1995) gibt in ihrer Arbeit eine ausführliche Übersicht über die verschiedenen Hypothesen, der in diesem Zusammenhang durchgeführten Untersuchungen und deren Ergebnisse wieder.

2.3.3.1 Nichtinfektiöse Ursachen

Kosmische, klimatische, geographische, ernährungsbedingte und genetische Ursachen wurden als Auslöser der ERU diskutiert. Von diesen möglichen Ursachen wird heute nur noch dem genetischen Aspekt eine Bedeutung zugemessen.

Wie aus der Arbeit von LORBEER (1940) ersichtlich ist, kamen bereits im Jahr 1577 für FUGGER und 1587 für ZECHENDORF erbliche Komponenten für die Auslösung der ERU in Frage. Für JONES (1942), BISTNER und SHAW (1980) ist die Erblichkeit der ERU nicht eindeutig nachweisbar. Dem gegenüber stehen Aussagen von CROSS (1966), ALEXANDER und KELLER (1990) sowie der Arbeitsgruppe um DWYER (1995), die bei ihren Untersuchungen mögliche genetische Dispositionen innerhalb bestimmter Rassen, Zuchtlinien und Familien diskutieren.

2.3.3.2 Infektiöse Ursachen

Zu den möglichen infektiösen Ursachen der ERU zählen bakterielle, parasitäre und virale Infektionen, wobei den beiden letztgenannten in der neueren Literatur wenig Aufmerksamkeit geschenkt wird.

Im Zusammenhang des Auftretens der ERU als Folge einer bakteriellen Infektion wird den Leptospiren eine besondere Rolle zugeschrieben. GSELL et al. (1946) stellen bei der serologischen Untersuchung von Serum und Kammerwasser fest, dass der Antikörpertiter gegen Leptospiren im Auge erkrankter Tiere deutlich höher als im Serum ist. Weitere Ergebnisse von Untersuchungen zum Vorkommen von leptospirenspezifischen Antikörpern werden bei WOLLANKE (1995) detailliert dargestellt. Bei Pferden mit ERU werden in der Mehrzahl der Fälle im Serum höhere Antikörpertiter gegen Leptospiren nachgewiesen als bei augengesunden Pferden (HEUSSER 1948; KALISCH 1952; GELATT 1972; ALEXANDER u. KELLER 1990; PARK et al. 1992; SONRIER et al. 1998).

Zu dieser Erkenntnis kommen MATTHEWS et al. (1987) sowie WOLLANKE et al. (1998) jedoch nicht. Bei ihren Untersuchungen fanden sich im Serum der an ERU erkrankten Pferde keine höheren Antikörpertiter gegen Leptospiren als bei augengesunden Pferden.

Abgesehen von einer Ausnahme bei SCHEBITZ und DEDIE (1955) zeigen vergleichende Untersuchungen von Antikörpertitern gegen Leptospiren im Serum und Kammerwasser, dass im Kammerwasser erkrankter Tiere höhere Titer als im Serum auftreten (HEUSSER 1952; HALLIWELL et al. 1985; DAVIDSON et al. 1987; WOLLANKE et al. 1998). Die Autoren werten diese Tatsache als Folge einer lokalen Anreicherung oder der Produktion von Antikörpern im Auge.

Bei der Beobachtung von sechs mit Leptospiren infizierten Pferden entwickelte ein Tier innerhalb von 2 Tagen Symptome einer Uveitis. Bei vier weiteren Pferden fanden sich diese Symptome innerhalb von zwei Jahren (ROBERTS et al. 1952; ROBERTS 1958). Von zwei natürlich mit Leptospiren infizierten Pferden, von denen das eine innerhalb eines Jahres und das andere innerhalb von zwei Jahren eine Uveitis zeigten, berichtet BRYANS (1955).

WILLIAMS et al. (1971) beobachten bei 18 mit Leptospiren infizierten Ponys, dass innerhalb von zwei Jahren 22 Augen Anzeichen einer Uveitis zeigen. In diesem Zeitraum waren sieben der 22 Augen Rezidive. HARTWIGK und STOEBBE (1952 a, 1952 b) gelingt bei 2 Pferden der direkte Leptospirennachweis, wobei bei einem Tier die Erreger aus dem Blut und bei dem anderen aus dem Kammerwasser isoliert werden.

Seit Einführung der Vitrektomie (siehe Kap. 2.2.4.2) in die Veterinärmedizin werden auch die dabei gewonnenen Proben von Pferden mit ERU auf Leptospiren untersucht. In 4 von 43 Vitrektomieproben von Pferden mit ERU isolieren BREM et al. (1998) Leptospiren.

Zusammenfassend ist festzustellen, dass alle Autoren keinen direkten Zusammenhang zwischen einer Leptospireninfektion und der Uveitis nachweisen konnten, lediglich ein indirekten Zusammenhang ist möglich. Für HEUSSER (1952), ROLLE und MAYR (1993) sowie GERBER (1994) stellt die Uveitis die mögliche Spätfolge einer Infektion mit Leptospiren dar. Von der direkten Persistenz der Leptospiren im Auge gehen UNGER (1955) und MORTER et al. (1969) aus.

2.3.4 Therapie

Bei der ERU wird der Therapieansatz durch die Tatsache erschwert, dass in der Regel keine eindeutige Ursache für die Auslösung der ERU ermittelt werden kann. Für REBHUHN (1979), MILLER und WHITLEY (1987), ABRAMS und BROOKS (1990) sowie SPIESS (1997) steht deshalb die Stabilisierung der Blut-Augen-Schranke bei der konservativen Therapie im Vordergrund, so dass dauerhafte intraokuläre Schäden in Grenzen gehalten werden.

2.3.4.1 Konservative Therapie

Für ABRAMS und BROOKS (1990) ist die Erhaltung der Sehfähigkeit des betroffenen Auges das wichtigste Ziel der konservativen Behandlung. Gleichzeitig soll die konservative Behandlung den durch die akute Entzündung hervorgerufenen Schmerz lindern und Folgeschäden am Auge mindern. Die gezielte Behandlung ist nur bei bekannter Ätiologie

möglich. Da die Ätiologie in der Regel nicht eindeutig definierbar ist (siehe Kap. 2.3.3), werden die meisten Uveitiden rein symptomatisch behandelt.

WHITLEY et al. (1993) empfehlen die dunkle Aufstallung der Patienten und den Schutz der Augen vor hellem Licht. Lokal werden den Patienten Glucocorticoide, nicht steroidale Entzündungshemmer und Mydriatika appliziert. ABRAMS u. BROOKS (1990) und SPIESS (1997) applizieren subkonjunktival die sogenannte „Sprengspritze“ mit 1 mg Atropinsulfat, 0,2 mg Scopolamin, 10 mg Phenylephrin und eventuell 2,5 mg Prednisolon-21-acetat, und leiten parallel eine systemische antiphlogistische Behandlung ein. Von einigen Autoren wird die lokale Behandlung mit Immunsuppressiva vorgeschlagen. PLEYER et al. (1994), RÜHLI und SPIESS (1994) sowie DROMMER et al. (1996) setzen gezielt Cyclosporin A ein und stellen fest, dass mit in Liposome eingelagertes Cyclosporin A die beste Penetration in das Augeninnere erreicht wird.

2.3.4.2 Chirurgische Therapie - Vitrektomie

Die Vitrektomie hat ihren Ursprung in der Humanmedizin. Bei der Vitrektomie erfolgt unter Zuhilfenahme spezieller Saugschneid-Geräte und Zusatzinstrumenten die mikrochirurgische Teilentfernung des Glasköpers. Der entfernte Glaskörper wird durch einen gleichzeitig ablaufenden Vorgang mit speziell für die Augenchirurgie entwickelten Salzlösungen (z.B. BSS® , Balanced Salt Solution, Fa. Alcon Pharma GmbH, Freiburg i. Br.), hochmolekularer Hyaluronsäure, Silikonöl oder Gas-Luft-Gemische (Perfluorcarbongas C_3F_8; Schwefelhexafluorid SF-6-Gas) ersetzt (KLÖTI 1973; EISNER 1978; KANSKI u. SPITZNAS 1987; HEIMANN u. PATON 1991). Der Augeninnendruck bleibt dabei nahezu konstant.

In der Humanmedizin wird die Vitrektomie unter lokaler Anästhesie oder unter Allgemeinnarkose durchgeführt. WERRY und HONEGGER (1987) sowie KLÖTI (1988) erzielten mit diesem chirurgischen Eingriff am Auge des Menschen positive Ergebnisse in der Behandlung chronischer Uveitiden.

Dadurch angeregt, etablierten WERRY und GERHARDS (1991) die Vitrektomie auch in der Veterinärmedizin. Pferde mit chronisch rezidivierender Uveitis werden im entzündungsfreiem

Stadium der Erkrankung vitrektomiert (WERRY u. GERHARDS 1992). Vor dem operativen Eingriff erfolgt die systemische Behandlung des Patienten mit einem nicht-steroidalen Antiphlogistikum. Das zu operierende Auge wird lokal mit antibiotika- und glucocorticoidhaltigen Augensalben vorbehandelt. Die systemische Behandlung mit nicht-steroidalen Antiphlogistika wird postoperativ über fünf Tage fortgeführt und lokal am Auge werden neben antibiotika-, glucocorticoid- auch atropinhaltige Augensalben appliziert. Die postoperative Behandlung mit Augensalben wird langsam reduziert. Für weitere drei Wochen erhalten die Pferde Boxenruhe und werden in einer dunklen Box aufgestallt (WERRY u. GERHARDS 1992).

WINTERBERG (1997) sieht den therapeutischen Erfolg der Vitrektomie in der Reduktion der lokalen immunologischen Abwehrreaktionen begründet, die durch die Entfernung des entzündlich veränderten Glaskörpers erfolgt.
In einer postoperativen Studie legen GERHARDS und WINTERBERG (1996) sowie WINTERBERG (1997) die Ergebnisse der in den Jahren 1990 bis 1995 durchgeführten Vitrektomien dar. Dabei kann bei 42 von 43 Augen, das entspricht 97,7 %, eine Rezidivfreiheit beobachtet werden. FRÜHAUF et al. (1998) stellen bei ihrer retrospektiven Untersuchung von 38 vitrektomierten Augen in einem Zeitraum von fünf Monaten bis fünf Jahren eine Rezidivrate von 7,9 %, drei Rezidive von 38 Augen, fest.

Bei der Behandlung der Equinen Rezidivierenden Uveitis spielen die Glucocorticoide eine zentrale Rolle, so dass in den folgenden Abschnitten näher auf die Glucocorticoide eingegangen wird.

2.4 Glucocorticoide in der Veterinärmedizin

Die nachfolgenden Ausführungen beschränken sich auf die Corticosteroide und hier vor allem auf die Bereiche, die mit der Synthese des Dexamethasons in Zusammenhang stehen.

2.4.1 Corticosteroide

Die Corticosteroide werden in der Nebennierenrinde (NNR) in mehreren Biosyntheseschritten aus Cholesterol gebildet. Die Nebenniere als Syntheseort der natürlichen Corticosteroide war bereits vor mehr als 400 Jahren bekannt. Im Jahre 1563 findet die Nebenniere bei EUSTACHIUS als *Glandula suprarenales* Erwähnung (THUN u. SCHWARTZ-PORSCHE 1994). Der Vollständigkeit halber sei erwähnt, dass in der Nebenniere neben den Corticosteroiden auch Androgene, Östrogene und Catecholamine synthetisiert werden (LIEBICH 1993; THUN u. SCHWARTZ-PORSCHE 1994; DÖCKE u. KEMPER 1994; WUTTKE 1995). Corticosteroide sind allgemeinwirkende Hormone, die in praktisch allen Organen wichtige physiologische, biochemische und pathologische Prozesse beeinflussen (ESTLER 1995).

Biochemisch gesehen sind Corticosteroide Steroidhormone mit 21 Kohlenstoffatomen. Sie werden vom Körper nicht gespeichert, sondern nach ihrer Synthese sofort in die Blutbahn abgegeben. Je nach ihrer vorherrschenden Wirkungsqualität lassen sich die Corticosteroide in *Mineralocorticoide* und *Glucocorticoide* unterteilen (OETTEL 1996). Mineralocorticoide, der wichtigste Vertreter ist das *Aldosteron*, regulieren vor allem den Elektolyt- und Flüssigkeitshaushalt. Glucocorticoide wirken vorrangig auf den Glukose-, Protein- und Calciumstoffwechsel und besitzen entzündungshemmende (antiinflammatorische, immunsuppressive, antiexsudative, antiallergische und antitoxische) Eigenschaften (OETTEL 1996).

2.4.1.1 Glucocorticoide

Cortisol (Hydrocortison) ist, neben Cortison und Corticosteron, der Hauptvertreter der natürlich vorkommenden Glucocorticoide. Die glucocorticoide Wirkung des Cortisols ist auf das Vorhandensein von Hydroxylgruppen an C_{11} und C_{17} zurückzuführen.
Die Synthese von Glucocorticoiden in der NNR wird über den Hypothalamus und die Hypophyse gesteuert. Neurone des Hypothalamus produzieren bei Abnahme der Konzentration an freiem Cortisol oder zugeführten Glucocorticoid-Blut-Konzentrationen das CRH (*Corticotropin Releasing Hormon; Corticotropin Releasing Factor, CRF*). Über die portalen Gefäße gelangt das CRH in die Adenohypophyse und bewirkt hier die Freisetzung von ACTH (*adrenocorticotropes Hormon, Corticotropin*). ACTH stimuliert in der Nebennierenrinde die Synthese und Sekretion von Glucocorticoiden.

Die Synthese der Glucocorticoide findet nicht kontinuierlich statt, sondern erfolgt episodisch. Ursache dafür ist eine ebenfalls episodische Ausschüttung von ACTH (WUTTKE 1995). Für diese Art der Sekretion sind die im Plasma vorübergehend auftretenden Schübe (Episoden) erhöhter Hormonkonzentration typisch, die sich in nicht voraussehbaren, unregelmäßigen Zeitintervallen wiederholen (DÖCKE u. KEMPER 1994).

Über eine negative Rückkopplung (negatives Feedback) wirken die Glucocorticoide sowohl auf den Hypothalamus als auch auf die Hypophyse. Die negative Rückkopplung besitzt zwei Phasen. Die schnelle Phase erfolgt beim Anfluten der Glucocorticoide, wahrscheinlich durch Sekretionshemmung von CRH und ACTH. Die Synthesehemmung von ACTH erfolgt in der langsameren Phase (OETTEL 1996).

Neben der Steuerung durch negative Rückkopplung beeinflussen auch Stress und ein circadianer Rhythmus die Konzentration der Glucocorticoide im Blut (DÖCKE u. KEMPER 1994; OETTEL 1996). HEUSER (1995) beobachtet eine Schwächung der Glucocorticoid-Rückkopplung bei jungen Tieren unter Stressbedingungen. Der circadiane Rhythmus überlagert die episodische Sekretion von CRH, ACTH und von Glucocorticoiden (THUN u. SCHWARTZ-PORSCHE 1994).

Zahlreiche Untersuchungen beim Menschen (KRIEGER 1979) ergaben einen Glucocorticoidanstieg zwischen 03:00 und 08:00 Uhr und ein Minimum der Sekretion

zwischen 18:00 und 24:00 Uhr. THUN (1987) beschreibt beim Rind, dass die episodische Glucocorticoid-Sekretion ebenfalls von einem deutlich ausgeprägten circadianen Rhythmus überlagert wird. Maxima liegen hier zwischen 03:00 und 05:00 Uhr sowie zwischen 17:00 und 20:00 Uhr. Nach LANE (1986) besitzt das Pferd sein Maximum der Glucocorticoidsekretion zwischen 04:00 und 14:00 Uhr. Im Gegensatz zum Menschen und den bisher untersuchten Haustieren wird die episodische Glucocorticoid-Sekretion beim Hund kaum durch eine circadiane Rhythmik beeinflusst und scheint eine Spezieseigenschaft des Hundes zu sein (THUN et al. 1990).
Das CRH weist eine dem Cortisol gegenläufige circadiane Rhythmik auf (GARRICK et al. 1987).

2.4.1.2 Fluorierte Glucocorticoide

Durch verschiedene Strukturvariationen der natürlichen Glucocorticoide sind eine Vielzahl von synthetischen Glucocorticoiden entstanden. Die meisten synthetischen Glucocorticoide leiten sich von *Prednisolon* ab. Prednisolon unterscheidet sich von Cortisol nur durch eine zusätzliche Doppelbindung zwischen C_1 und C_2 im Ring A des Steroidgerüsts. Dadurch erhöht sich die glucocorticoide Wirkung um den Faktor 4 und die mineralocorticoide Aktivität bleibt dabei nahezu unverändert.

Die Substitutionen an C_6, C_9 und C_{16} bewirken eine weitere Steigerung der glucocorticoiden Potenz bei gleichzeitiger Reduzierung der mineralocorticoiden Aktivität (OETTEL 1996).
Die Reduzierung der mineralocorticoiden Wirkung lässt sich nahezu vollständig durch Hydroxylierung oder Methylierung an C_{16} bei gleichzeitiger Fluorierung an C_6 und C_9 erreichen. Die dadurch entstehenden fluorierten Derivate sind hochpotente Glucocorticoide und besitzen eine erheblich stärkere glucocorticoide Wirkung als Cortisol mit praktisch unbedeutenden mineralocorticoiden Nebenwirkungen (ROHDEWALD et al. 1993).

Die therapeutische Anwendung sowie das Nebenwirkungsspektrum der fluorierten Glucocorticoide werden durch ihre starke antiallergische, antiinflammatorische und immunsuppressive Wirkung bestimmt (siehe Kap. 2.4.2.7). Die Derivate werden langsamer metabolisiert und besitzen eine dementsprechende Eliminationshalbwertszeit. Sie zählen zu den langsamwirkenden Glucocorticoiden, mit einer Wirkungsdauer von über 48 Stunden nach

einmaliger Applikation. Nachteilig ist dabei die stärkere Beeinflussung der NNR-Hypophysenachse und die größere Wahrscheinlichkeit des Auftretens einer NNR-Inaktivitätsatrophie, da eine Anpassung an den circadianen Rhythmus der NNR-Aktivität unmöglich ist (OETTEL 1996).

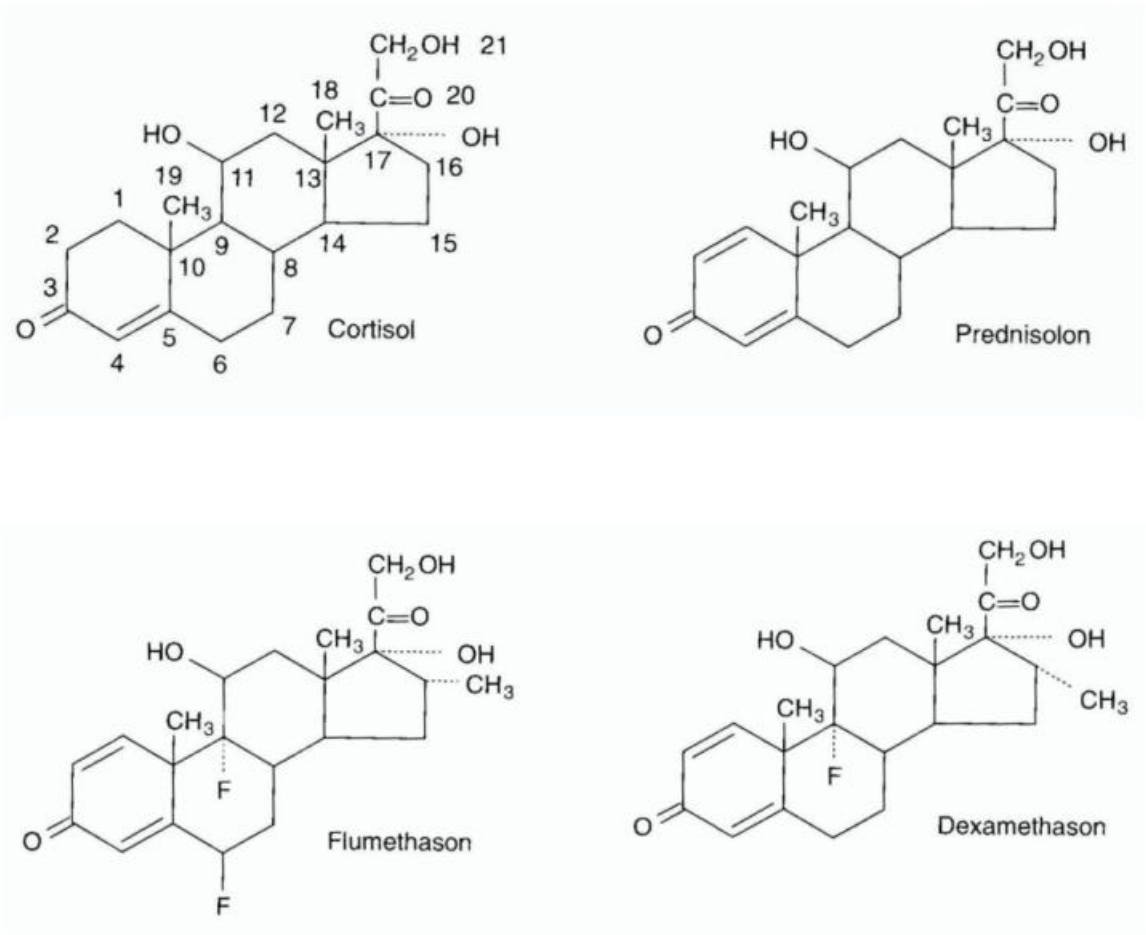

Abbildung 2.3.: Chemische Struktur des Cortisols und einiger synthetischer Derivate nach OETTEL (1996)

2.4.2 Wirkungen der Glucocorticoide

Im Plasma sind Glucocorticoide tierartlich unterschiedlich an verschiedene Proteine (z.B. Albumin) gebunden. Die Wirkung der Glucocorticoide erfolgt über intrazelluläre Rezeptoren an den Zielorganen und über die nachfolgende Genexpression dieser Zellen (KLAUS u. HAPKE 1996).
Nach UNGEMACH (1992) hängt die Wirkungsdauer der Glucocorticoide nicht von ihrer Konzentration im Blut ab, sondern ist abhängig von der Persistenz und Sättigung der Glucocorticoid-Rezeptoren im Zellkern der Zielzellen.

2.4.2.1 Wirkungen der Glucocorticoide auf den Kohlenhydratstoffwechsel

Glucocorticoide beeinflussen die Gluconeogenese aus Aminosäuren, die durch den Abbau von Proteinen freigesetzt werden. Ein Teil der neugebildeten Glukose wird in Form von Glykogen in der Leber gespeichert. Es kommt zur Steigerung des Glukoseumsatzes bei gleichzeitiger Abnahme der Glukosetoleranz und der Insulinempfindlichkeit. Anscheinend werden die Insulinexpression und die Ausbildung der Insulinrezeptoren sowie der Insulin-Rezeptor-Substrate durch die Glucocorticoide reguliert (GELEY et al. 1996). Unter Glucocorticoid-Einfluß kann sich aus einem Prädiabetes ein latenter oder klinisch manifester Diabetes, der sogenannte *Steroiddiabetes*, entwickeln (BENKER 1995). Im Gegensatz zum *Diabetes mellitus* ist der Steroiddiabetes nach Absetzen der Glucocorticoide reversibel. Als Folge der sich ausbildenden Hyperglycaemie kommt es zur Glucosurie (OETTEL 1996).

2.4.2.2 Wirkungen der Glucocorticoide auf den Proteinstoffwechsel

Auf den Proteinstoffwechsel üben die Glucocorticoide eine katabole Wirkung aus. Durch Glucocorticoide werden die Enzyme des Proteinabbaues, wie die Tyrosin-Aminotransferase, Aspartat-Aminotransferase, γ-Glutamyltransferase, Serindehydratase, Tyrosinhydroxylase und Arginin-Succinatlyase, aktiviert (GELEY et al. 1996). Es stellt sich eine negative Stickstoffbilanz ein, die sich zusätzlich durch vermehrtes Ausscheiden von Aminosäuren und Harnsäure manifestiert. Das Ergebnis dieser Stoffwechselsituation ist eine Gewebeatrophie

durch Reduktion der Muskelmasse und Verdünnung der Haut (OETTEL 1996) und führt beim Jungtier zu einer Wachstumshemmung (THUN u. SCHWARTZ-PORSCHE 1994).

2.4.2.3 Wirkungen der Glucocorticoide auf den Fettstoffwechsel

Glucocorticoide verstärken die lipolytische Wirkung von Catecholaminen sowie lipolytischen Peptiden und beeinflussen auf diese Weise den Fettstoffwechsel. Dabei ist nach KÖBBELING und ROTENBERGER (1993) zwischen physiologischen, kurzzeitigen und langzeitigen pharmakologischen Wirkungen zu unterscheiden. Auch tierartliche Unterschiede spielen in diesem Zusammenhang eine Rolle. Massive Glucocorticoidgaben über eine längere Periode führen zu einer Modifikation der Fettdepots. Es kommt zur Steigerung der zirkulierenden Triglyceride (KÖBBERLING u. ROTENBERGER 1993). An den Extremitäten ist die Abnahme der Fettdepots und am Stamm, Nacken sowie Gesicht ihre Zunahme zu beobachten. Diese Umverteilung ist sowohl für das angeborene als auch für das iatrogene *Cushing-Syndrom* charakteristisch (OETTEL (1996).

2.4.2.4 Wirkungen der Glucocorticoide auf den Wasser- und Elektrolythaushalt

Aufgrund ihrer mineralocorticoiden Wirkung nehmen die natürlichen Glucocorticoide und im geringen Maße auch die synthetischen Analoga Prednison und Prednisolon Einfluss auf den Wasser- und Elektrolythaushalt. Durch Steigerung der Natriumretention kommt es zu einer Erhöhung des extrazellulären Volumens. Die steigende Kaliumexkretion führt zur Hyperkaliaemie und metabolischen Alkalose. Glucocorticoide hemmen unter bestimmten Bedingungen die Vasopressin-Expression und steigern so in Abhängigkeit von ihrer Dosierung und Behandlungsdauer die glomeruläre Filtration (GELEY et al. 1996) und hemmen die Wasserdurchlässigkeit der distalen Tubuli.

2.4.2.5 Wirkungen der Glucocorticoide auf den Calcium- und Knochenstoffwechsel

Durch eine hochdosierte, chronische Glucocorticoidtherapie lässt sich eine Osteoporose auslösen. Glucocorticoide verhindern die Calciumresorption im Darm und steigern die

Exkretion von Calcium über die Nieren. Durch eine gleichzeitig stattfindende erhöhte Phosphatclearance kommt es neben der vermehrten Calciumausscheidung auch zu einem vermehrten Verlust an Phosphat. Die Osteoblasten werden in ihrer Aktivität gehemmt, die Osteoklasten stimuliert (KÖBBERLING u. ROTENBERGER 1993).

Für ALLOLIO und SCHULTE (1993) ist neben den bereits genannten Osteoporose auslösenden Faktoren die Steigerung der Parathormon- und die Hemmung der knochenanabolen STH-, Calcitonin- und Sexualsteroid-Sekretion für die Entstehung der Osteoporose hervorzuheben. Der gesunde Organismus ist in der Lage, die hypocalcaemische Wirkung der Glucocorticoide zu kompensieren (OETTEL 1996).

2.4.2.6 Wirkungen der Glucocorticoide auf Blutzellen und lymphatisches Gewebe

THORN et al. (1948) beschreiben die besondere Sensibilität der eosinophilen Granulozyten gegenüber Glucocorticoiden und nutzen diese Sensibilität im sogenannten „Thorn-Test“ zur Prüfung der NNR-Funktion. Bei diesem Test wird die Reaktion der eosinophilen Granulozyten auf die Applikation von 25 I.E. ACTH geprüft. Reagiert die NNR darauf mit einer physiologischen Synthese und Sekretion von Glucocorticoiden, sinkt beim Menschen die Zahl der Eosinophilen innerhalb von vier Stunden um mindestens 50 bis 60 %. Bei gesunden Schweinen ist die Reaktion noch drastischer. Beim Hund verringern sich die Eosinophilen um etwa 70 – 80 %. Bei Rind und Schaf sinkt die Zahl der Eosinophilen erst nach etwa acht Stunden (SEIDEL 1965). Sie liegt hier bei 73 bzw. 91 %. Nach BUTTGEREIT et al. (1995) wirken die Glucocorticoide auf die Eosinophilen durch Hemmung Eosinophilen-aktiver Zytokine (IL-5, IL-3), durch direkten Einfluss auf das Knochenmark, Hemmung der Adhärenz und Migration, aber auch durch Verkürzung der Lebenszeit. Die Reaktion der basophilen Granulozyten ist vergleichbar mit der der Eosinophilen, ist aber weniger ausgeprägt.

Während der Glucocorticoidtherapie nimmt die Zahl der neutrophilen Granulozyten im Blut zu. Diese allgemein für die Glucocorticoide zutreffende Wirkung wird auch für die Pferde bestätigt (OSBALDISTON u. JOHNSON 1972). Der Anstieg der Neutrophilen ist das Ergebnis ihrer verstärkten Freisetzung und ihres verminderten Abbaus (OETTEL 1996).

Nach COX (1995) hemmen die Glucocorticoide die Apoptosis der Neutrophilen und tragen so zu ihrer längeren Lebenszeit bei.
Die Glucocorticoidwirkung auf das rote Blutbild ist nach THUN und SCHWARTZ-PORSCHE (1994) nicht stark ausgeprägt. Vermutlich durch Verzögerung des Erythrozytenabbaues kann es zu einer Zunahme der Erythrozytenzahl kommen. BAXTER (1976) beobachtet den Anstieg der Thrombozytenzahl unter kurzzeitiger Glucocorticoidtherapie und eine Thrombozytopenie unter chronischer Glucocorticoid-Einwirkung.

Einen hemmenden Einfluss üben Glucocorticoide auf das lymphatische Gewebe aus. Es kommt zur Lymphozytopenie, die vor allem auf die Umverteilung der Lymphozyten vom Blut in die Speicherorgane Milz, Lymphknoten und Knochenmark bedingt ist. Von dieser Umverteilung sind vor allem die T-Lymphozyten betroffen, so dass die von ihnen vermittelten zellulären Abwehrreaktionen stärker betroffen sind (OETTEL 1996). Bei nicht ausgereiften Lymphozyten können Glucocorticoide eine Zytolyse induzieren (TRENN et al. 1993).

2.4.2.7 Wirkungen der Glucocorticoide auf das Entzündungsgeschehen

Die durch Glucocorticoide bedingte Entzündungshemmung ist auf ihre antiinflammatorischen, immunsuppressiven, antiexsudativen, antiallergischen und antitoxischen Eigenschaften zurückzuführen, die Grundlagen für die breite therapeutische Anwendung der Glucocorticoide sind. Glucocorticoide hemmen frühe (Ödeme, Dilation der Kapillaren, Fibrinablagerung, Migration von Leukozyten) und späte entzündliche Reaktionen wie Kapillarproliferation, Fibroblastenproliferation und Collagenablagerungen (OETTEL 1996) .

Ihre antiinflammatorischen Eigenschaften sind auf die Hemmung der entzündlichen Gewebsreaktion zurückzuführen. Einige Glucocorticoid-Wirkungen lassen sich durch die Beeinflussung der *Arachidonsäure-Kaskade* erklären (siehe Abb. 2.4).

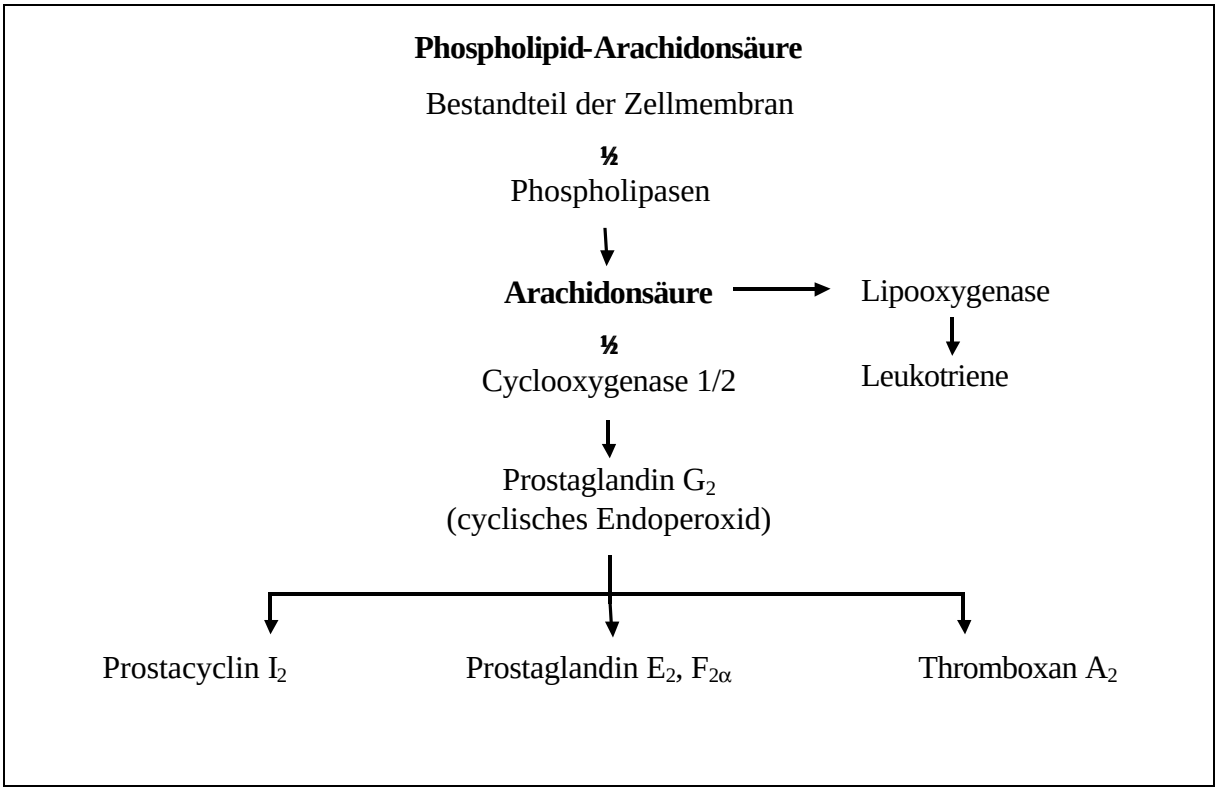

Abbildung 2.4: Arachidonsäurekaskade, vereinfacht, nach FREY et al. (1996)

Da die Glucocorticoide die Integrität der Zell- und Plasmamembranen schützen und einen stabilisierenden Effekt auf die Lysosomenmembran ausüben (MELBY 1977), wird die Freisetzung lysosomaler Enzyme und die Synthese von Prostaglandinen, Leukotrienen und Thromboxanen vermindert. Infolgedessen kommt es zu einer reduzierten Ausbildung entzündlicher Ödeme, die auf eine Normalisierung der erhöhten Permeabilität des Kapillarendothels zurückzuführen ist. In diesem Zusammenhang wird die Migration von Leukozyten und Mastzellen in das Gewebe reduziert (KALDEN 1992; OETTEL 1996).

Durch Glucocorticoide induzierte *Lipocortine* sind Phospholipase A_2-Hemmstoffe und nehmen deshalb eine regulatorische Funktion in der Prostaglandin-Biosynthese wahr. Gleichzeitig hemmen die Lipocortine die Produktion von T-Supressorzellen und nehmen so auch Einfluss auf das Immunsystem.

Unter therapeutischen Glucocorticoid-Konzentrationen wird die *Interleukin-1-Synthese* (IL-1) unterdrückt (MUNCK et al. 1984). IL-1 induziert immunologische und metabolische

und auf die Prostaglandin-Biosynthese. Durch die Beeinflussung immunkompetenter Lymphozyten ist IL-1 verantwortlich für Fieber, Leukozytose und für die Synthese von Akute-Phase-Proteinen in der Leber (WEISS u. JELKMANN 1995).

In therapeutischen Konzentrationen besitzen die Glucocorticoide keinen hemmenden Einfluss auf die Synthese von spezifischen Antikörpern, so dass sie die Konzentrationen zirkulierender Antiköper (IgG und IgE) nicht signifikant beeinflussen. Es wird lediglich die zelluläre Reaktion auf Histamin und auf die anderen, bei der Antigen-Antikörper-Reaktion freigesetzten Substanzen, modifiziert, so dass die durch eine Immunreaktion verursachten entzündlichen Prozesse nahezu vollständig gehemmt werden (OETTEL 1996).

2.4.2.8 Wirkungen der Glucocorticoide auf das cardiovaskuläre System

Auf das Herz üben die Glucocorticoide einen positiven inotropen Effekt aus. Unter Einwirkung der Glucocorticoide nehmen Herz-Zeit-Volumen und arterieller Blutdruck zu, der periphere und pulmonale Gefäßwiderstand sinken. Glucocorticoide reduzieren die Kapillarpermeabilität. Die Ansprechbarkeit der kleinen Gefäße auf Catecholamine (permissive Wirkung) wird gesteigert, so dass es zu einer verbesserten Mikrozirkulation beim anaphylaktischen Schock kommt (OETTEL 1996).

2.4.2.9 Wirkungen der Glucocorticoide auf den Atmungsapparat

Auch am Atmungsapparat gibt es in der Veterinärmedizin Indikationen für den Einsatz von Glucocorticoiden. Indikationen sind z. B. eine hochgradige akute Dyspnoe und die Chronisch Obstruktive Bronchitis (COPD) beim Pferd.

Am Atmungsapparat beeinflussen die Glucocorticoide vornehmlich die Bildung, Speicherung und Freisetzung von Mastzellenmediatoren. Außerdem hemmen sie die Bronchokonstriktion, die Ausbildung entzündlicher Ödeme und reduzieren die Schleimproduktion (HÜTTEMANN 1988). Glucocorticoide stimulieren die Bildung beta-adrenerger Rezeptoren, so dass daraus eine verstärkte Bronchodilatation, eine gesteigerte mukoziliare Clearance, die Hemmung der

Mediatorfreisetzung, die Reduzierung der Kapillarpermeabilität und die Hemmung des Schleimhautödems resultieren.

Die fötale Lungenreifung und die Beschleunigung der Lungendifferenzierung wird durch Glucocorticoide beeinflusst, die Surfactant-Bildung stimuliert. Allerdings verzögern Glucocorticoide die Größenzunahme der Lunge (ZAHRADNIK u. BRECKWOLDT 1993). Zur Behandlung des akuten Atemnotsyndroms empfehlen ZAHRADNIK und BRECKWOLDT (1993) die Verwendung von Dexamethason, da es im Gegensatz zu Prednisolon und Prednison plazentagängig ist.

2.4.2.10 Weitere Wirkungen der Glucocorticoide

Neben den bereits erwähnten Wirkungen scheinen die Glucocorticoide auch einen Einfluss auf das zentrale und periphere Nervensystem zu haben. So wird unter der Einwirkung der Glucocorticoide die Reizschwelle einer Reihe von Stimuli gesenkt und im EEG sind Veränderungen nachweisbar (OETTEL 1996).

Der Einfluss der Glucocorticoide auf den Magen-Darm-Trakt wird hier weitgehend von ihren Nebenwirkungen bestimmt (siehe Kap. 2.4.11.). Für die Veterinärmedizin nennt UNGEMACH (1997) die Colitis ulcerosa und die Enteritis als Indikation für eine Glucocorticoid-Behandlung.

Bei trächtigen Tieren kann die Glucocorticoid-Wirkung im Rahmen der Geburts- bzw. Abortauslösung genutzt werden. Die Einleitung der Geburt durch Glucocorticoide in der Spätphase der Trächtigkeit beruht ähnlich wie bei der physiologischen Geburt darauf, dass im Plazentateil des Fetus eine glucocorticoidbedingte Stimulierung der Östrogen- und eine Hemmung der Progesteron-Synthese erfolgt (ZEROBIN 1994). Diese Glucocorticoid-Wirkung kann auch unerwünscht sein und muss berücksichtigt werden, wenn trächtige Tiere aus anderen Gründen als die Geburtseinleitung mit Glucocorticoiden behandelt werden.

Da die fetale Kontrolle des Geburtszeitpunktes über den fetalen Hypothalamus-Hypophysen-NNR-Funktionskreis beim Rind, Schaf und Ziege als gesichert gilt und beim Schwein vermutet wird (HOFFMANN 1994), ist hier die Geburtsauslösung durch Glucocorticoide

möglich. Über eine vergleichbare fetale Kontrolle des Geburtszeitpunktes bei Pferd, Hund und Katze gibt es in der Literatur unterschiedliche Meinungen. JÖCHLE (1973) kann bei diesen Tierarten durch die Applikation von Glucocorticoiden keine Geburt einleiten. KÜST und SCHAETZ (1983) beschreiben die Geburtseinleitung beim Pferd durch Glucocorticoide, allerdings sind dafür deutliche höhere Dosen als beim Rind, Schaf oder Ziege notwendig. Beim Hund erreichen ZONE et al. (1995) mit einer oralen Applikation von Dexamethason eine Aborteinleitung.

2.4.2.11 Nebenwirkungen der Glucocorticoide

Die Nebenwirkungen der Glucocorticoide lassen sich von ihren bekannten pharmakodynamischen Wirkungen ableiten und sind deshalb meist vorhersehbar. Allgemein sind kurzfristige, auch hochdosierte Anwendungen gut verträglich und führen zu keinen nennenswerten Nebenwirkungen. Nebenwirkungen treten bei überphysiologischen Glucocorticoid-Konzentrationen im Organismus auf und dies vorwiegend in der Kombination einer langen Behandlungsdauer. Diese Konzentrationen wirken verstärkt auf den Elektrolyt- und Glucosehaushalt, auf die NNR-Hypophysenachse, die Wundheilung und das Immunsystem und können so zu erheblichen Risiken führen. Diese Tatsache ist besonders bei Depotpräparaten und lokalen Anwendungen wie z.B. auf der Haut und am Auge zu beachten.
Nach COHN (1997) können Glucocorticoide bereits in pharmakologischen Dosen eine veränderte Leukozytenkinetik, veränderte Phagozytose und zellvermittelte Immunität sowie, in geringerem Umfang, auch eine reduzierte humorale Immunität induzieren.

Im Magen-Darm-Trakt beschreibt UNGEMACH (1997) die Neigung zur Ulcera-Entstehung in der Glucocorticoid-Langzeittherapie. Auch für FORTH et al. (1996) zählen die Möglichkeit der Entstehung von Magen- und Darmulcera mit Blutungen zu den unerwünschten Glucocorticoid-Wirkungen bei hochdosierter Langzeittherapie. Aber für sie und auch für Arbeitsgruppe um SCHULTE (1993) ist bisher nicht eindeutig geklärt, ob die Glucocorticoide ursächlich an der Entstehung der Ulcera beteiligt sind.

FELDMANN und NELSON (1996) berichten über eine reversible Infertilität beim Hund, die während einer Glucocorticoid-Behandlung aufgetreten ist. Nach Absetzen der Glucocorticoide werden die Tiere in der Regel wieder fruchtbar.

Die lokalen Wirkungen der Glucocorticoide sind weitgehend mit den systemischen identisch. Durch gezielte Applikationen, wie z.B. intraartikuläre Injektionen, werden lokal höhere Wirkstoffkonzentrationen erreicht. Dabei ist zu berücksichtigen, dass es auch in diesem Zusammenhang zu mehr oder weniger ausgeprägten systemischen Wirkungen kommen kann.

2.4.2.12 Glucocorticoide in der Ophthalmologie

In der Ophthalmologie haben die Glucocorticoide einen festen Platz. GRONEMEYER (1975) zählt Vasokonstriktion, Verminderung der Kapillarpermeabilität, Abdichtung der Blut-Kammerwasser-Barriere, die Reduktion von Hornhautödemen, die Verminderung fibrinöser Exsudation in die vordere Augenkammer sowie die Hemmung der zellulären Infiltration, der fibroblastischen Aktivität und der Kollagenbildung zu den erwünschten Effekten der Glucocorticoide. Für BRIGHTMAN (1982) stellt die Verringerung der intraoculären Zellinfiltration und Exsudation das Endresultat der Glucocorticoid-Therapie am Auge dar, die auf einer Stabilisierung der Blut-Kammerwasser- und Blut-Retina-Barriere, einer Monozytopenie und einer Verringerung der Eosinophilen unter Glucocorticoid-Einfluss beruhen. Auch für WYMAN (1986) sowie HACKER (1991) zählen die Hemmung der Exsudation, aber auch die Hemmung der Proliferation (einschließlich Narbenbildung) zu den erwünschten antiinflammatorischen Wirkungen der Glucocorticoide am Auge.

Indikationen für den Einsatz von Glucocorticoiden am Auge sind Entzündung der Augenlider, Conjunktiva, Cornea, Iris, Ziliarkörper und des inneren Auges. WERRY und GERHARDS (1992), WHITLEY et al. (1993) sowie SPIESS (1997) setzen Glucocorticoide gezielt bei der Behandlung der ERU ein. BOOTH und Mc DONNALD (1988) empfehlen bei der lokalen Behandlung der akuten oder chronischen katharrhalischen Conjunktivitis, der folliculären Conjunctivitis oder der allergischen Blepharoconjunktivitis den Einsatz von Glucocorticoiden in Kombination mit einem Antibiotikum. Bei der Behandlung von Corneaulcera raten BOOTH und Mc DONNALD (1988) von der Verwendung von Glucocorticoiden ab.
Auch für SCHMIDT (1988) stellen tiefe Erkrankungszustände der Cornea mit Defekten des Corneaepithels eine Kontraindikation für den Einsatz Glucocorticoiden am Auge dar, da die Glucocorticoide die Epithelregeneration hemmen. Glucocorticoide erhöhen die Aktivität des Enzyms *Collagenase*, welches von einigen Bakterien, wie z.B. Pseudomonaden, und den körpereigenen Leukozyten freigesetzt wird. Die erhöhte Aktivität dieses Enzyms bewirkt

einen schnellen Abbau des cornealen Collagens (BRIGHTMAN 1982). Aus diesem Grund sollte auch bei unbehandelten eitrigen Entzündungen der Bindehaut, Lider und der Cornea auf den Einsatz von Glucocorticoiden verzichtet werden (BRIGHTMAN 1982).

Nach subkonjunktivaler Injektion werden höhere intraoculäre Konzentrationen erreicht. Diese Applikationsform ist besonders gut für die Behandlung von Erkrankungen der Augenlider, der Konjunktiven, der Cornea, der Sklera, des Ziliarkörper und der Iris geeignet. Das Injektionsvolumen sollte beim Pferd nicht mehr als 1 ml betragen (BOOTH u. Mc DONNALD 1988).

Den erwünschten Glucocorticoid-Effekten am Auge stehen Nebenwirkungen gegenüber. GRONEMEYER (1975) nennt in diesem Zusammenhang das Glaukom, die Katarakt, die verzögerte Wundheilung und die Hemmung der Gefäßneubildung. Ursache für das Glaukom ist ein intraoculärer Druckanstieg. Glucocorticoide verursachen diesen Druckanstieg durch eine Störung im Mucoploysaccharidstoffwechsel und die dadurch bedingte Erhöhung des Abflusswiderstandes. Zusätzlich ist der Kammerwasserabfluss aufgrund der Stabilisierung der Blut-Augen-Barrieren gestört.

3 MATERIAL UND METHODE

Nachfolgend werden zunächst die verwendeten Geräte (siehe Kap. 3.1), Verbrauchsmaterialien (siehe Kap. 3.2), Chemikalien und Reagenzien (siehe Kap. 3.3) sowie Medikamente (siehe Kap. 3.4) aufgelistet. Danach schließt sich eine Aufstellung der verwendeten Puffer und Lösungen (siehe Kap. 3.5) an. Es folgen Angaben zum Patientengut (siehe Kap. 3.6 und 3.7), zur Probengewinnung und Lagerung (siehe Kap. 3.8), zur Probenaufbereitung (siehe Kap. 3.9) sowie in den letzten Abschnitten Ausführungen zum Radioimmunoassay (siehe Kap. 3.10) und Erläuterungen zur statistischen Auswertung der Ergebnisse (siehe Kap. 3.11).

3.1 Geräte

Hammerlampe	(Fa. Carl Zeiss, Jena)
Kühlzentrifuge, Typ 5403 Eppendorf	
Lupenbrille mit 5-facher Vergrößerung	(Fa. Carl Zeiss, Jena)
Magnetrührer mit Heizplatte, Magnetomix Colora Typ M1	(Fa. Colora Messtechnik GmbH, Lorch)
Ophthalmoskop, Heine Beta 2000	(Fa. Eickemeyer, Tuttlingen)
pH-Meter, Typ 27	(Fa. Knick, Berlin)
Pipetten: einstellbar von 10-100 µl, 20-200 µl, 100-1000 µl	(Fa. Eickemeyer, Tuttlingen)
Präparierbesteck	(Fa. Eickemeyer, Tuttlingen)
TCS-Metallblock Thermostat	(Fa. Labortechnik Bankey, Bielefeld)
Rüttler, Typ Reax Top	(Fa. Heidolph, Deutschland)
Überkopfschwenker, Typ PFAX 2	(Fa. Heidolph, Deutschland)
Ultra-Turrax TP 18/10	(Fa. IKA-Werk, Deutschland)
Umkehrosmoseanlage, Typ RO 50/14 SMB	(Fa. Wasseraufbereitungs- u. Regenierstation GmbH, Barsbüttel
Wärmeschrank	(Fa. Heraeus, Hanau)
Wasserbad, Type 1083	(Fa. Gesellschaft für Labortechnik, Burgwedel)
β-Counter: LS-5000-TA	(Fa. Beckmann, Deutschland)

3.2 Verbrauchsmaterialien

Pasteurpipetten, 150 mm Glas, Nr. 747715	(Fa. Brand GmbH & Co., Wertheim)
Pipettenspitzen: blau, Nr. 70/762002 gelb, Nr. 70/760002	(Fa. Sarstedt, Deutschland)
PP-Reaktionsgefäße, 1,5 ml	(Fa. Greiner, Frickenhausen)
Spritzen (1 ml, 10ml, 20 ml)	(Fa. Becton Dickinson, Heidelberg)
Vacutainersystem, mit verschiedenen Röhrchen	(Fa. Becton Dickinson, Heidelberg)
Kanüle (20G x 2")	(Fa. Becton Dickinson, Heidelberg)

3.3 Chemikalien und Reagenzien

[1,2,3,4-^{3}H] Dexamethasone Ethanol Solution, specific activity: 1,44 TBq/mmol, 39,0 Ci/mmol, TRK 417 B90, 250 µCi / 250 µl	(Fa. Amersham Pharmacia Biotech, U.K.)
Aktivkohle zur Analyse	(Fa. E. Merck, Darmstadt)
Dexamethasone (9α-Fluoro-16α-methyl-prednisolon), Art. D-1756	(Fa. Sigma, München)
Dextran T 70	(Fa. Carl Roth GmbH & Co., Karlsruhe)
Di-Natriumhydrogenphosphat-Dihydrat (Na_2HPO_4 x 2 H_2O)	(Fa. E. Merck, Darmstadt)
Ethanol (absolut)	(Fa. Mallinckrodt Baker B.V., Holland)
Ethylacetat	
Fluoreszein 0,5 %	(Fa. Alcon Thilo, Freiburg)
Gelatine	(Fa. Bio Rad Laboratories, USA)
LSC Safety Cocktail, Nr. 8604	(Fa. Mallinckrodt Baker B.V., Holland)
Natriumchlorid (NaCl)	(Fa. E. Merck, Darmstadt)
Natriumdihydrogenphosphat Monohydrat (NaH_2PO_4 x H_2O)	(Fa. E. Merck, Darmstadt)
Natriumhydroxid (NaOH)	(Fa. E. Merck, Darmstadt)
Salzsäure (HCl)	(Fa. J. T. Baker, Groß-Gerau)
Stickstoff	(Fa. Messner, Langenhagen)

3.4 Medikamente

0,029%ige dexamethasonhaltige Augensalbe (Corti Biciron® N)	(S & K Pharma Schuhmann u. Kohl GmbH, Perl)
Tropicamid (Mydriaticum Stulln®)	(Fa. Pharma Stulln GmbH, Nabburg)
Thiopental (Trapanal®)	

3.5 Puffer und Lösungen

Alle Puffer und Lösungen wurden, soweit nicht anders vermerkt, mit destilliertem Wasser (Aqua dest.) angesetzt. Das Aqua dest. wurde mittels Umkehrosmose (siehe Kap. 3.1) gewonnen. Die Lagerung der Puffer und Lösungen erfolgte, soweit nichts anderes angegeben wird, bei 4 °C.

3.5.1 Gelatine-Phosphat-Puffer (GPP)

Zu einem Liter einer 0,01 molaren Di-Natriumhydrogenphosphat-Lösung wird eine 0,01 molare Natriumdihydrogenphosphat-Lösung gegeben, bis sich ein pH-Wert von 7,8 einstellt. Anschließend werden in einem Liter dieser Lösung 8,77 g NaCl gelöst. Der pH-Wert dieser Lösung wird mit Natriumhydroxid oder Salzsäure auf 7,6 korrigiert. In 200 ml dieser Pufferlösung werden dann 200 mg Gelatine gelöst.

3.5.2 Dextran-Aktivkohle-Suspension

In 100 ml GPP werden 500 mg Aktivkohle und 50 mg Dextran T 70 gelöst.

3.5.3 Dexamethason-Standardreihe (DXM-Standardreihe)

Eine Stammlösung (10 mg DXM in 10 ml Ethanol), wird soweit mit Ethanol verdünnt, dass am Ende Lösungen mit 8000, 4000, 2000, 1000, 500, 250, 125 und 62,5 pg DXM/200 µl vorliegen.

3.5.4 ^{3}H-Dexamethason-Lösung

Die ^{3}H-Dexamethason-Lösung wurde mit Ethanol auf 8.000 - 10.000 CPM/100 µl eingestellt.

3.6 Patientengut

Im Rahmen dieser Dissertation wurden in der Klinik für Pferde der Tierärztlichen Hochschule Hannover von November 1999 bis Februar 2000 12 Versuchspferde untersucht (siehe Kap. 3.7.1 bis 3.7.3), behandelt (siehe Kap. 3.8.2) und Proben von ihnen gewonnen (siehe Kap. 3.8.3 bis 3.8.7). Die Aufbereitung (siehe Kap. 3.9) und Untersuchung der Proben (siehe Kap. 3.10.3) erfolgte im Institut für Pharmakologie, Toxikologie und Pharmazie der Tierärztlichen Hochschule Hannover.

Bei den untersuchten Pferden handelt es sich ausschließlich um Tiere, die aus anderen Gründen euthanasiert werden mussten. Nach erfolgter Enukleation der Bulbi oculi (siehe Kap. 3.8.4) kamen die euthanasierten Pferde zur weiteren Verwendung in das Anatomische Institut der Tierärztlichen Hochschule Hannover.

Angaben zu Alter, Geschlecht und Rasse der Pferde sind der Tabellen 3.1 zu entnehmen. Da für die Versuchsdurchführung 2 Behandlungsschemata zur Anwendung kamen (siehe Kap. 3.8.2), wurden die Tiere in zwei Gruppen zu jeweils 6 Tieren eingeteilt. Die Einteilung erfolgte unabhängig von Alter, Geschlecht und Rasse der Tiere sowie unabhängig von den Befunden der klinischen Untersuchungen.
Für die Dauer der Versuche wurden die Pferde in überdachten Paddocks gehalten. Die tägliche Fütterung bestand aus 15 kg Heu und 10 kg Stroh. Wasser stand ad libitum zur Verfügung.

Tabelle 3.1: Patientengut: Angaben zur Gruppenzugehörigkeit, Alter, Geschlecht und Rasse

Nr.	Gruppe	Alter (Jahre)	Geschlecht	Rasse
1	1	12	Stute	Warmblut
2	1	15-20	Wallach	Warmblut
3	1	15-20	Wallach	Warmblut
4	1	15-20	Stute	Warmblut
5	1	12	Stute	Warmblut
6	1	12	Wallach	Kaltblut
7	2	15	Stute	Warmblut
8	2	15-20	Stute	Warmblut
9	2	12	Stute	Warmblut
10	2	10	Stute	Warmblut
11	2	3	Stute	Warmblut
12	2	12	Wallach	Warmblut

3.7 Klinische Untersuchung

Alle Pferde wurden vor Beginn der Versuchsdurchführung einer klinischen Allgemeinuntersuchung und einer speziellen ophthalmologischen Untersuchung unterzogen.

3.7.1 Klinische Allgemeinuntersuchung

Im Rahmen der klinischen Allgemeinuntersuchung wurden Haltung, Ernährungs- und Pflegezustand beurteilt. Atemfrequenz, Puls und Temperatur wurden gemessen sowie Nasenausfluss, Färbung der Schleimhäute und Beschaffenheit der Mandibularlymphknoten und die Auslösbarkeit von Husten beurteilt. Herz und Lunge wurden auskultiert.

3.7.2 Spezielle ophthalmologische Untersuchung

In der speziellen ophthalmologischen Untersuchung wurden beide Augen zuerst in einem hell erleuchteten Raum beurteilt. Die Untersuchung begann mit der Überprüfung auf Vorliegen des Abwehrtrias (Blepharospasmus, Epiphora und Photophobie).

Anschließend wurde die Sehfähigkeit beider Augen mit Hilfe des Drohreflexes getestet. Bei diesem Test wurde mit der Hand vor jedem Auge eine Drohbewegung ausgeführt, ohne dabei das Pferd zu berühren. Der Test verläuft positiv, wenn das Pferd auf die Drohbewegung mit einem Lidschlag reagiert.

Im weiteren Verlauf der Untersuchung erfolgte die Beurteilung der Umgebung der Auges mittels Adspektion und Palpation sowie eine vergleichende transpalpeprale Bulbuspalpation.
Bei der Beurteilung der Lider wurde auf Fehlstellung und auf die Stellung der Wimpern geachtet.

Weiterhin wurden die Konjunktiven (Konjunktiva palpebrarum und bulbi), die Oberfläche der Nickhaut (Membrana nictitans, drittes Augenlid) und die Oberfläche der Cornea untersucht. Mit der Untersuchung der Hornhaut bei Tageslicht sollten Aussagen über ihr Vorhandensein, ihre Größe, Form, Oberflächenbeschaffenheit und Durchsichtigkeit getroffen werden.

3.7.3 Untersuchung im abgedunkelten Raum

Die Fortführung der speziellen Untersuchung der Augen erfolgte in abgedunkelter Umgebung und unter Zuhilfenahme einer fokussierten Lichtquelle (Hammerlampe, siehe Kap. 3.1), einer Lupenbrille mit fünffacher Vergrößerung (siehe Kap. 3.1) und eines direkten Ophthalmoskops (siehe Kap. 3.1). Mit der fokussierten Lichtquelle und der Lupenbrille wurden die Hornhaut, die vordere Augenkammer, die Iris, die Pupillenreaktion und die Vorderfläche der Linse untersucht.
Zur Abklärung eventueller Defekte der Hornhaut wurde diese mit Fluoreszein (siehe Kap. 3.3) angefärbt.

Bei jedem Pferd wurde die vordere Augenkammer, die Linse, der Glaskörper und der Augenhintergrund mittels direkter Ophthalmoskopie untersucht. Diese Untersuchung erfolgte nach Dilation der Pupille mit Tropicamid (siehe Kap.3.4).

3.7.4 Dokumentation der Befunde am Auge

Gemäß dem folgenden Befundbogen (siehe Abb. 3.1) der Klinik für Pferde der Tierärztlichen Hochschule Hannover wurden die bei der speziellen ophthalmologischen Untersuchung festgestellten Befunde dokumentiert (Spalte 1) bzw. skizziert (Spalte 3).

	Drohreflex	**Cornea, Sklera**
	Tonus	
	Umgebung d. Auges	
	Augenlider	
	Konjunktiva, Nickhaut	**Linse**
	Sklera	
	Cornea	
	vordere Augenkammer	
	Iris	
	Pupillenreaktion	**Glaskörper**
	Linse	
	Glaskörper	
	Papilla optica	**Augenhintergrund**
	Retinagefäße	
	Tapetum lucidum	
	Tapetum nigrum	
	andere Veränderungen	

Abbildung 3.1: Befundbogen für die spezielle ophthalmologische Untersuchung

3.8 Probengewinnung und Lagerung

3.8.1 Voruntersuchungen

Die unter 3.8.5 bis 3.8.7 beschriebenen Vorgehensweisen wurden an 20 Augen von Rindern (Schlachthofmaterial) und an 8 Augen von Pferden, die aus anderen Gründen in der Klinik für Pferde der Tierärztlichen Hochschule Hannover euthanasiert wurden, entwickelt.
Von allen Augen wurden Cornea, Kammerwasser, Iris, Linse und Glaskörperflüssigkeit isoliert. Aufgrund seiner anatomischen Lage erwies sich die Isolierung des Ziliarkörpers als schwierig und konnte im Rahmen der Voruntersuchung auch nicht optimiert werden, so dass im eigentlichen Versuch auf die Isolierung und Untersuchung des Ziliarkörpers verzichtet wurde. Die anatomischen Gegebenheiten von Retina und Choroidea ließen nur eine gemeinsame Isolierung der Strukturen zu.
Die Präparation der Augen und die damit verbundene Isolierung der oben genannten Augenstrukturen war nur an frischen oder an bis zu drei Stunden bei 4 °C gekühlten Augen möglich. Gefrorene (–20 °C) und auch aufgetaute Augen eigneten sich nicht für die Präparation, da in beiden Fällen eine Trennung der Strukturen nicht mehr möglich war.
Die isolierten Proben wurden in Reaktionsgefäßen bei –20 °C gelagert. Um Probenverluste zu vermeiden und aufgrund der einfacheren Handhabung, wurden die Proben von Cornea, Iris, Linse und Retina/Choroidea im gefrorenen Zustand gewogen und homogenisiert.

Die praktische Einarbeitung in den Umgang mit dem Radioimmunoassay (RIA) erfolgte im Institut für Pharmakologie, Toxikologie und Pharmazie der Tierärztlichen Hochschule Hannover.

3.8.2 Versuchsaufbau

Während der Versuche wurde den Tieren pro Behandlung durchschnittlich 0,058 mg Dexamethason (0,2 ml einer 0,029 %igen dexamethasonhaltigen Augensalbe mittels Insulinspritze, Tab. 3.3) in den temporalen unteren Teil des Konjunktivalsackes beider Augen appliziert. Die Salbenapplikation erfolgte jeweils über 6 Tage, wobei die Tiere der Gruppe 1 drei mal täglich (08:00, 16:00, 00:00 Uhr) und die Tiere der Gruppe 2 sieben mal täglich (06:00, 09:00, 12:00, 15:00, 18:00, 21:00, 00:00 Uhr) mit Augensalbe behandelt wurden. Die Tiere wurden täglich einer klinischen Allgemeinuntersuchung und einer speziellen ophthalmologischen Untersuchung unterzogen. Pro Versuchsdurchgang wurden maximal 2 Pferde gleichzeitig behandelt.

Am 6. Tag der Versuche erfolgte die Euthanasie der Tiere durch Entbluten in der Narkose (Injektionsnarkose mit Thiopental und anschließende Eröffnung der V. jugularis sinistra seu dextra). Die letzte Augensalbenapplikation erfolgte ca. 2 Stunden vor der Euthanasie.

Unmittelbar im Anschluss an die Euthanasie wurden die Oculi bulbi entfernt und präpariert und das Probenmaterial gewonnen (siehe Kap. 3.8.4 bis 3.8.7).

Tabelle 3.2 gibt einen Überblick über den Versuchsaufbau.

Tabelle 3.2 Versuchsaufbau

	Gruppe 1 Salbenapplikation: 08:00, 16:00 und 00:00 Uhr	**Gruppe 2** Salbenapplikation: 06:00, 09:00,12:00, 15:00, 18:00, 21:00 und 00:00 Uhr
Tag vor Versuchsbeginn	• klinische Allgemeinuntersuchung • spezielle ophthalmologische Untersuchung	• klinische Allgemeinuntersuchung • spezielle ophthalmologische Untersuchung
1. Versuchstag	• Blutentnahme zur Serumgewinnung (vor der 1. Salbenapplikation) • Salbenapplikation • klinische Allgemeinuntersuchung • spezielle ophthalmologische Untersuchung	• Blutentnahme zur Serumgewinnung (vor der 1. Salbenapplikation) • Salbenapplikation • klinische Allgemeinuntersuchung • spezielle ophthalmologische Untersuchung
2.-5. Versuchstag	• Blutentnahme zur Serumgewinnung • Salbenapplikation • klinische Allgemeinuntersuchung • spezielle ophthalmologische Untersuchung	• Blutentnahme zur Serumgewinnung • Salbenapplikation • klinische Allgemeinuntersuchung • spezielle ophthalmologische Untersuchung
6. Versuchstag	• Blutentnahme zur Serumgewinnung • Salbenapplikation • klinische Allgemeinuntersuchung • spezielle ophthalmologische Untersuchung • Euthanasie der Tiere • Präparation der Augen	• Blutentnahme zur Serumgewinnung • Salbenapplikation • klinische Allgemeinuntersuchung • spezielle ophthalmologische Untersuchung • Euthanasie der Tiere • Präparation der Augen

Tabelle 3.3: Mittelwert, Standardabweichung und Median der pro Behandlung applizierten Menge Augensalbe bzw. Dexamethason (DXM) in mg (n = 27)

	mg Augensalbe	mg DXM
Mittelwert	200,3	0,058
SD	± 14,9	± 0,004
Median	204,0	0,059

3.8.3 Blutentnahme und Serumgewinnung

Von allen Pferden wurde vor der 1. Salbenapplikation (Serum 0) und während der gesamten Versuchsdauer (Serum 1 bis 5) Blutserum gewonnen. Die Blutentnahme erfolgte 1x täglich zur selben Zeit (08:00 Uhr) nach Desinfektion aus der V. jugularis externa am Übergang vom mittleren zum oberen Halsdrittel. Das Blut wurde in einem Röhrchen ohne Zusatz eines Gerinnungshemmers aufgefangen und anschließend für etwa 45 Minuten in einen Wärmeschrank (37 °C) gestellt. Danach wurde die Blutprobe 6 Minuten mit 3000g zentrifugiert. Das Serum wurde in Reaktionsgefäße pipettiert und bis zur weiteren Aufbereitung bei –20 °C gelagert.

3.8.4 Enukleation der Bulbi oculi

Die Entnahme des Bulbus oculi erfolgte bei allen Tieren unmittelbar im Anschluss an die Euthanasie. Am Ober- und Unterlid wurde die äußere Haut etwa drei bis fünf Millimeter vom Limbus entfernt mit einem Skalpell durchtrennt und beide Lidränder mit Klemmen fixiert. Unter Schonung der Konjunktiven wurde der Bulbus mit einer gebogenen Rundschere aus der Tenon-Kapsel freipräpariert. Der Sehnerv wurde etwa fünf Millimeter hinter dem Bulbus abgesetzt und der Bulbus entnommen. Anhaftendes Fett- und Muskelgewebe wurde entfernt.

3.8.5 Gewinnung von Kammerwasser

Direkt im Anschluss an die Enukleation wurde Kammerwasser aus der vorderen Augenkammer gewonnen. Mit einer Kanüle (20G x 2") wurde zwei bis drei Millimeter vom Limbus corneae entfernt, parallel zur Vorderfläche der Iris in die vordere Augenkammer eingegangen und 2 bis 3 ml Kammerwasser in eine Spritze aspiriert. Die gewonnene Flüssigkeit wurde anschließend 6 Minuten mit 3000g zentrifugiert und der zellfreie Überstand in Reaktionsgefäße pipettiert und bis zur weiteren Aufbereitung bei –20 °C gelagert.

3.8.6 Gewinnung von Cornea, Iris und Linse

Durch einen Schnitt mit dem Skalpell, etwa 2 mm vom Limbus corneae entfernt, wurde die Cornea vom Bulbus getrennt. Anschließend wurde die Iris entfernt und die Linse aus ihrer Fixierung gelöst. Die gewonnenen Proben wurden in Reaktionsgefäßen und bis zur weiteren Aufbereitung bei –20 °C gelagert.

3.8.7 Gewinnung von Glaskörperflüssigkeit und Anteilen der Retina/Choroidea

Unmittelbar nach Entnahme der Linse erfolgte die Gewinnung der Glaskörperflüssigkeit. Dazu wurde mit einer Kanüle durch die nach Entfernung der Linse geschaffene Öffnung in den Glaskörper eingegangen und 3 bis 5 ml Glaskörperflüssigkeit in eine Spritze eingesogen. Die gewonnene Flüssigkeit wurde 6 Minuten mit 3000g zentrifugiert und der zellfreie Überstand in Reaktionsgefäße pipettiert und bis zur weiteren Aufbereitung bei –20 °C gelagert.

Im weiteren Verlauf wurden sämtliche Augenhäute durch einen Scherenschlag in Äquatornähe getrennt und der restliche Glaskörper entfernt. Danach erfolgte die gemeinsame Probenentnahme von Retina und Choroidea. Diese Probe wurde in einem Reaktionsgefäß bis zur weiteren Aufbereitung bei –20 °C gelagert.

3.9 Probenaufbereitung

Cornea, Iris sowie Teile von Linse und Retina/Choroidea wurden im gefrorenen Zustand gewogen und die Massen notiert. Mittelwerte, Standardabweichungen (SD) und Mediane der verwendeten Proben sind der Tabelle 3.4 zu entnehmen. Jede einzelne Proben wurde anschließend in einem Reaktionsgefäß mit 1 ml GPP (Kap. 3.5.1) versetzt und mit dem Ultra-Turrax (8000 U/min) homogenisiert.
Serum, Kammerwasser und die Glaskörperflüssigkeit wurden 1 Stunde bei Zimmertemperatur aufgetaut. Für die Aufbereitung des Serums und Kammerwassers wurde ein Volumen von 400 µl, für die Aufbereitung der Glaskörperflüssigkeit ein Volumen von 600 µl verwendet.

Tabelle 3.4: Mittelwerte, Standardabweichungen und Mediane der verwendeten Massen von Cornea, Iris, Linse und Retina/Choroidea in mg

	Cornea [n = 24]	Iris [n = 24]	Linse [n = 23]	Retina/Choroidea [n = 24]
Mittelwert	397	253	472	141
SD	± 86	± 66	± 92	± 43
Median	409	234	464	145

Die Proben wurden nun mit je 1,5 ml Ethylacetat versetzt. Die verschlossenen Reaktionsgefäße kamen für 10 Minuten in den Überkopfschüttler und wurden im Anschluss 10 Minuten mit 3000g zentrifugiert. Die Überstände wurden in Reaktionsgefäße pipettiert und unter N_2-Atmosphäre eingedampft. Die Lagerung der eingedampften Proben erfolgte bei –80 °C.

Für den RIA wurden die eingedampften Proben 1 Stunde bei Zimmertemperatur aufgetaut und anschließend mit 210 µl GPP versetzt. Danach kamen die Proben für 5 Minuten in ein Ultraschallbad und unmittelbar vor ihrer Verwendung im Messansatz in den Tischrüttler. Für den nachfolgenden Messansatz wurden 200 µl der gelösten Probe verwendet.

3.10 Radioimmunoassay (RIA)

3.10.1 Prinzip des Radioimmunoassay

Die Bestimmung von DXM erfolgt in Anlehnung an eine von KAEMMERER et al. (1984) beschriebene Methodik.

Grundlage dieses Verfahrens ist eine *Antigen-Antikörperreaktion*. Für die bestimmende Substanz, das Antigen (Ag), ist ein Antikörper (AK) erforderlich. Das Antigen muss sowohl in radioaktiv markierter als auch in unmarkierter Form vorliegen.

Beim RIA läuft die Antigen-Antikörper-Reaktion in einem geeigneten Inkubationsmedium ab. Diesem Medium wird unmarkiertes (Ag) und radioaktiv markiertes Antigen ($Ag^{\bullet}$) zugeführt, wobei die Menge des markierten Antigens in etwa der zu analysierenden Menge (unmarkiertes Antigen) entsprechen sollte. Im nächsten Schritt wird soviel Antiserum hinzugefügt, dass etwa die Hälfte des markierten Antigens gebunden wird. In einer definierten Inkubationszeit stellt sich ein chemisches Gleichgewicht zwischen den Komplexen A und B ein:

<u>Komplex A:</u>

$Ag + AK \quad [Ag\ AK]$

<u>Komplex B:</u>

$Ag^{\bullet} + AK \quad [Ag^{\bullet}\ AK]$

Für die Stabilität der Komplexe ist die *Affinität* der Antikörper wichtig. Die Affinität beschreibt die Festigkeit, mit der ein Antigen an den Antikörper gebunden wird.

BERSON und YALOW (1964) wenden das *Massenwirkungsgesetz* für die Antigen-Antikörper-Reaktion an. Dabei beschreibt die *Gleichgewichtskonstante K* die Stabilität des Komplexes.

Formel 1: Berechnung der Gleichgewichtskonstanten *K*

$$K = \frac{[Ag] \cdot [AK]}{[AgAK]}$$

Mit: [Ag] = Antigenkonzentration, [AK] = Antikörperkonzentration,
[AgAK] = Konzentration des Antigen-Antikörper-Reaktion

Nach Ablauf der Inkubationszeit wird freies Antigen abgetrennt. Dazu wird der Probe eine Dextran-Aktivkohle-Suspension zugeführt. Freies Antigen lagert sich der Aktivkohle an und wird abzentrifugiert, der großmolekulare Antigen-Antikörper-Komplex bleibt dabei im Überstand zurück. Im nächsten Schritt wird die Radioaktivität des Antigen-Antikörper-Komplexes gemessen.
Für die Bestimmung der Konzentration einer unbekannten Probe ist eine Eichkurve erforderlich, aus der sich dann die Konzentration ablesen lässt. Zum Aufstellen der Eichkurve setzt man dem Inkubationsmedium unmarkiertes Antigen in unterschiedlichen, bekannten Konzentrationen zu. Dadurch verschiebt sich das chemische Gleichgewicht in Abhängigkeit von der Konzentration zu Gunsten von Komplex A. Die Radioaktivität des Antigen-Antikörper-Komplexes nimmt ab. Über die Messung der Radioaktivität kann letztendlich die Konzentration des unmarkierten Antigens ermittelt werden (siehe Kap. 3.10.4).

3.10.2 Spezifität des Antiserums

Für den RIA wurde ein polyklonaler Antikörper vom Schaf gegen Dexamethason-21-hemisuccinat, an bovines Serumalbumin konjugiert, verwendet. In Tabelle 3.5 sind die Kreuzreaktivität des Antikörpers gemäß den Angaben des Herstellers (Fa. Paesel u. Lorei GmbH & Co., Hanau) zusammengefasst.

Tabelle 3.5: Angaben zur Kreuzreaktivität des verwendeten Dexamethason-Antiserums (Angaben der Fa. Paesel u. Lorei GmbH & Co.)

Substanz	Reaktivität
Dexamethason (DXM)	100 %
Cortisol	1,6 %
11-Deoxycortisol	0,5 %
6β-Hydroxycortisol	0,3 %
Corticosteron	0,5 %
Testosteron	0,1 %
Oestriol	< 0,1 %
Progesteron	< 0,1 %
Cholesterol	< 0,1 %
Cortison	< 0,1 %

Das Antiserum wurde so weit mit GPP (siehe Kap. 3.5.1) verdünnt, bis ein Titer von etwa 1:3200 (Herstellerempfehlung) vorlag. Anschließend wurde das Antiserum portioniert (1 Portion für 25 Proben) und bis zur Verwendung bei –20° C gelagert.

3.10.3 Messung der Proben

In Reaktionsgefäße (1,5 ml) wurden je 100 µl der ^{3}H-Dexamethason-Ethanol-Lösung (siehe Kap. 3.5.4) gegeben, die dann unter N_2-Atmosphäre bis zur Trocknung eingedampft wurde. Anschließend wurden in jedes Reaktionsgefäß 200 µl der gelösten Probe und 100 µl der Dexamethason-Antikörper-Lösung (siehe Kap. 3.10.2) pipettiert. Die Proben wurden 1 Stunde bei 30 °C, dann 15 Minuten bei 4 °C inkubiert. Danach erfolgten die Zugabe von je 500 µl Dextran-Aktivkohle-Suspension, eine weitere Inkubation (17 Minuten bei 4 °C) sowie das Zentrifugieren der Proben (10 Minuten mit 3000g und bei 4 °C). Die flüssigen Überstände wurden in 5 ml LSC Safety Cocktail pipettiert und anschließend erfolgte die Messung der Radioaktivität im â-Counter.

Bei jeder Messung wurde auch die Dexamethason-Standardreihe (siehe Kap. 3.5.3) und der reine LSC Safety Cocktail mitgemessen. Die Arbeitsanweisung für den RIA ist der *Tabelle 3.6* zu entnehmen.

Tabelle 3.6: RIA-Arbeitsanweisung

Röhrchen Nr.	Dexamethason-Konzentration pro Ansatz	^{3}H-Dexamethason [µl]		GPP [µl]	Standard-Lösung (Reihe) [µl]	Lösungs-Nr.	Antikörper-Lösung [µl]	Inkubation	Aktivkohle-Suspension [µl]	Inkubation	Szint.-Lsg. [ml]
1	total count	100	Eindampfen unter N_2-Atmosphäre bis zur Trocknung	800	-	-	-	60 Minuten bei 30 ° C, danach 15 Minuten bei 4 °C	-	17 Minuten bei 4 °C, dann 10 Minuten zentrifugieren (4000 U / Min), flüssigen Überstand in Szintill.-Röhrchen	5
2		100		800	-	-	-		-		5
3	unspez. Bindung	100		300	-	-	-		500		5
4		100		300	-	-	-		500		5
5	spezif. Bindung	100		200	-	-	100		500		5
6		100		200	-	-	100		500		5
7	62,5 pg	100		-	200	8	100		500		5
8		100		-	200	8	100		500		5
9	125 pg	100		-	200	7	100		500		5
10		100		-	200	7	100		500		5
11	250 pg	100		-	200	6	100		500		5
12		100		-	200	6	100		500		5
13	500 pg	100		-	200	5	100		500		5
14		100		-	200	5	100		500		5
15	1000 pg	100		-	200	4	100		500		5
16		100		-	200	4	100		500		5
17	2000 pg	100		-	200	3	100		500		5
18		100		-	200	3	100		500		5
19	4000 pg	100		-	200	2	100		500		5
20		100		-	200	2	100		500		5
21	8000 pg	100		-	200	1	100		500		5
22		100		-	200	1	100		500		5
23	Probe 1	100		-	200	-	100		500		5
24	Probe 2	100		-	200	-	100		500		5
25	usw.	100		-	200	-	100		500		5

3.10.4 Eichkurve und Berechnung

Die Messung im β-Counter liefert ein Ergebnis in CPM/Probe (counts per minute/Probe). Zur Auswertung der Ergebnisse sind folgende Werte notwendig:

- Gesamtradioaktivität: Total count (TC),
- Unspezifische Bindung: non-spezific binding (NSB)
- Spezifische Bindung: maximum specific binding (MSB)
- Leerwert
- DXM-Standardreihe

Diese Werte müssen für jeden Durchgang im β-Counter neu bestimmt werden. Zur Berechnung der Konzentration von Dexamethason (DXM) in den Serum- und Gewebeproben wird die in Prozent errechnete Bindungsrate nach Probit-Transformation mit Hilfe einer mit linearer Regression errechneten Funktion in die Dexamethason-Konzentration pro Ansatz umgerechnet. Anschließend werden die Werte mit Hilfe der für die jeweilige Probenmatrix ermittelten Wiederfindungsrate (siehe Kap. 3.10.6) korrigiert.
Unter Berücksichtigung der Probeneinwaage und aller Verdünnungsstufen werden die korrigierten Werte in pg DXM/mg Probe bzw. pg DXM/µl Probe umgerechnet.

Formel 2: Umrechnung der Werte in pg DXM/mg Probe bzw. pg DXM/µl Probe

$$\text{pg/mg} = \frac{(\text{Wert Eichkurve}) \cdot (\text{ml Ethylacetat-Proben-Lsg.}) \cdot (210\ \mu\text{l GPP-Proben-Lsg.})}{(\text{ml Überstand Ethylacetat-Proben-Lsg.}) \cdot (200\ \mu\text{l GPP-Proben-Lsg.}) \cdot (\text{mg Probe})}$$

3.10.5 Nachweisgrenze (NG)

Tabelle 3.7 zeigt, dass mit dem beschriebenen radioimmunologischen Verfahren 62,5 pg DXM/Ansatz sicher gemessen werden können.

Tabelle 3.7: CPM-Werte und Berechnung der Nachweisgrenze (NG)

Datum der Messung	total count	62,5 pg DXM/ 200 µl	125 pg DXM/ 200 µl	1000 pg DXM/ 200 µl
19.11.00	3357	1286	618	181
	3597	1124	779	165
20.11.00	3648	1254	818	190
	3280	1346	752	249
22.11.00	3022	1192	792	260
	3154	1185	792	266
Mittelwert	3343	1231	758	218
SD	± 245	± 80	± 72	± 45
Median	3318	1223	785	219
NG = Mittelwert – 3 · SD **NG = 3343 – 3 · 245 = 2608**				

Nach *Formel 2* (Wert Eichkurve = 62,25 pg DXM/mg) und unter Berücksichtigung der verwendeten mittleren Massen von Cornea, Iris, Linse und Retina/Choroidea (siehe Tab. 3.4) sowie den verwendeten Volumina von Kammerwasser, Glaskörperflüssigkeit und Serum sowie den entsprechenden Wiederfindungsraten (siehe Tab. 3.9) ergeben sich die in *Tabelle 3.8* angegebenen Nachweisgrenzen.

Tabelle 3.8: Nachweisgrenzen (NG)

Gewebe	NG in pg DXM/mg bzw. pg DXM/µl
Cornea	0,47
Kammerwasser	0,23
Iris	0,42
Linse	0,46
Glaskörperflüssigkeit	0,15
Retina/Choroidea	0,95
Serum	0,24

3.10.6 Wiederfindungsrate

Mit Gewebe- und Serumproben von nicht vorbehandelten Pferden wurde die Wiederfindungsrate bestimmt. Cornea-, Iris-, Linse- und Retina/Choroidea-Homogenate sowie Kammerwasser, Glaskörperflüssigkeit und Serum wurden mit Dexamethason (1000 pg/Ansatz) versetzt und entsprechend den unter 3.9 und 3.10.3 beschriebenen Aufbereitungs- und Untersuchungsgang aufgearbeitet und untersucht. *Tabelle 3.9* gibt die Wiederfindungsraten wieder.

Tabelle 3.9: Wiederfindungsrate von Dexamethason (DXM) aus Cornea, Iris, Linse, Retina, Glaskörperflüssigkeit, Kammerwasser und Serum (n = 4)

Gewebe	DXM-Konzentration im Ansatz	Wiederfindungsrate in Prozent		
		Mittelwert	SD	Median
Cornea	1000 pg	79,0	± 7,9	80,5
Kammerwasser	1000 pg	89,8	± 2,5	90,3
Iris	1000 pg	83,1	± 7,2	81,8
Linse	1000 pg	75,8	± 7,4	74,5
Glaskörper	1000 pg	90,1	± 2,1	90,2
Retina/Choroidea	1000 pg	81,1	± 7,6	84,0
Serum	1000 pg	86,5	± 4,0	86,4

3.11 Statistische Auswertung

Die statistische Auswertung der Ergebnisse erfolgte mit der Software SAS® und in Zusammenarbeit mit dem Institut für Biometrie und Epidemiologie der Tierärztlichen Hochschule Hannover. Für die statistische Auswertung wurden ausschließlich die mit der Wiederfindungsrate (siehe Tab. 3.9) korrigierten und die in DXM/mg Probe bzw. DXM/µl Probe umgerechneten Werte verwendet. Der statistische Vergleich der Gruppen 1 und 2 erfolgte mit dem Wilcoxon-Test für unabhängige, nicht normalverteilte Proben. Für alle statistischen Verfahren wurden die in Tabelle 3.10 dargestellten Signifikanzstufen in Abhängigkeit von der Irrtumswahrscheinlichkeit $p \leq 0{,}05$ festgelegt.

Tabelle 3.10: Signifikanzstufen in Abhängigkeit von der Irrtumswahrscheinlichkeit $p \leq 0{,}05$

p-Wert	Signifikanzstufe	Symbol
≤ 0,001	hoch signifikant	***
≤ 0,01	signifikant	**
≤ 0,05	schwach signifikant	*
> 0,05	nicht signifikant	n.s.

4 ERGEBNISSE

In den folgenden Abschnitten werden die Ergebnisse der klinischen Allgemeinuntersuchung, der speziellen ophthalmologischen Untersuchung und die Messergebnisse des RIA aufgelistet und teilweise graphisch dargestellt.

4.1 Klinische Allgemeinuntersuchung

Ohne Ausnahme zeigten die Pferde der Gruppe 1 und der Gruppe 2 zum Zeitpunkt der Untersuchungen (siehe Kap. 3.7) ein ungestörtes Allgemeinbefinden.

4.2 Spezielle ophthalmologische Untersuchung

Die bei der speziellen ophthalmologischen Untersuchung erhobenen Befunde sind in Tabelle 4.1 aufgeführt. Der Drohreflex fiel bei allen Pferden positiv aus. Bei der bei jedem Pferd durchgeführten vergleichenden transpalpebralen Bulbuspalpation waren keine auffälligen Befunde feststellbar. Zusammenhangstrennungen der Lider oder der Konjunktiven lagen bei keinem Pferd vor. Fehlstellungen der Lider oder Wimpern wurden nicht beobachtet.
Der Fluoreszein-Test verlief bei allen Pferden negativ.
In der Gruppe 2 zeigte das Pferd 8 eine beidseitige Konjunktivitis und Epiphora.
Mit Ausnahme der in der speziellen ophthalmologischen Untersuchung von Pferd 8 gestellten Diagnosen gab es im weiteren Versuchsverlauf keine Veränderungen bei den in Tabelle 4.1 aufgelisteten Diagnosen.
Bei Pferd 8 war die Epiphora am 2. Tag des Versuches nicht mehr feststellbar. Aus der zu Beginn des Versuches beidseitig vorliegenden mittelgradigen Konjunktivitis wurde am 2. Tag des Versuches eine geringgradige Konjunktivitis. Am letzten Tag des Versuches waren beide Augen unauffällig.

Tabelle 4.1: Diagnosen der 1. speziellen ophthalmologischen Untersuchungen

Diagnose	betroffene Augen Gruppe 1	betroffene Augen Gruppe 2
Cataracta lenticularis	ggr.-mgr. 2 mgr. 2	ggr. 3 mgr. 2 hgr. 1
Chorioretinopathie, partiell	ggr.-mgr. 2	
Epiphora		ggr.-mgr. 2
Glaskörperverflüssigung und fädige Einschlüsse	ggr. 4 ggr.-mgr. 2	ggr. 2 ggr.-mgr. 2
Konjunktivitis		mgr. 2

ggr.: geringgradig
mgr.: mittelgradig
hgr.: hochgradig

4.3 Konzentration von Dexamethason (DXM) in den Augenstrukturen

In den Tabellen 4.2 und 4.3 sind die ermittelten Konzentrationen von DXM angegeben, die nach Augenstrukturen und Gruppe sortiert sind. Aus den für jede Augenstruktur vorliegenden Konzentrationen von DXM wurden Mittelwert, Standardabweichung (SD) und Median ermittelt.

Hierbei ist auffällig, dass mit Ausnahme von Cornea und Glaskörperflüssigkeit die Mittelwerte bzw. Mediane der Konzentrationen von DXM in der Gruppe 2 größer als in der Gruppe 1 sind. Der Unterschied zwischen Gruppe 1 und Gruppe 2 ist in Hinblick auf die Konzentration von DXM in der Cornea ($p = 0,4$) und dem Kammerwasser ($p = 0,58$) nicht signifikant. Dagegen besteht für die Konzentrationen von DXM in der Iris ($p = 0,004$) ein signifikanter Unterschied zwischen Gruppe 1 und Gruppe 2.

Die Konzentrationen von DXM in der Linse, der Glaskörperflüssigkeit und der Retina/Choroidea wurden nicht statistisch untersucht, da

- 91,3 % (21 von 23) der Konzentrationen von DXM in der Linse,
- 91,6 % (22 von 24) der Konzentrationen von DXM im Glaskörper und
- alle Konzentrationen von DXM in der Retina/Choroidea

unter den jeweiligen Nachweisgrenzen (Tab. 3.8) liegen.

Die Abbildungen 4.1 bis 4.3 zeigen den graphischen Gruppenvergleich der Konzentrationen von DXM, einschließlich Mittelwerten, Standardabweichungen und Medianen.

Tabelle 4.2: Gruppe 1: Konzentrationen von Dexamethason (pg/mg bzw. pg/µl) in den untersuchten Augenstrukturen nach 6 Tagen Behandlungsdauer und 3x tgl. Applikation von Dexamethason in den temporalen unteren Konjunktivalsack (Nachweisgrenzen siehe Tab. 3.8)

Auge	Cornea pg/mg	Kammerwasser pg/µl	Iris pg/mg	Linse pg/mg	Glaskörper-flüssigkeit pg/µl	Retina/ Choroidea pg/mg
1	33,06	0,49	4,62	< 0,46	< 0,15	< 0,95
2	16,13	0,27	3,54	< 0,46	< 0,15	< 0,95
3	24,86	4,25	3,56	< 0,46	< 0,15	< 0,95
4	9,72	2,65	5,70	< 0,46	< 0,15	< 0,95
5	13,61	1,67	4,14	< 0,46	0,61	< 0,95
6	21,33	0,39	2,92	< 0,46	0,58	< 0,95
7	32,32	2,61	4,14	< 0,46	< 0,15	< 0,95
8	21,25	2,84	6,38	< 0,46	< 0,15	< 0,95
9	47,96	5,72	5,88	< 0,46	< 0,15	< 0,95
10	17,52	1,27	15,29	< 0,46	< 0,15	< 0,95
11	64,04	2,84	2,53	< 0,46	< 0,15	< 0,95
12	18,92	2,24	4,16	< 0,46	< 0,15	< 0,95
Mittelwert	26,73	2,27	5,24			
SD	± 15,66	± 1,62	± 3,38			
Median	21,29	2,43	4,15			

Tabelle 4.3: Gruppe 2: Konzentrationen von Dexamethason (pg/mg bzw. pg/µl) in den untersuchten Augenstrukturen nach 6 Tagen Behandlungsdauer und 7x tgl. Applikation von Dexamethason in den temporalen unteren Konjunktivalsack (Nachweisgrenzen siehe Tab. 3.8)

Auge	Cornea pg/mg	Kammerwasser pg/µl	Iris pg/mg	Linse pg/mg	Glaskörper-flüssigkeit pg/µl	Retina Choroidea pg/mg
13	11,63	1,16	5,07	0,98	< 0,15	< 0,95
14	7,91	2,28	4,31	n.u.	< 0,15	< 0,95
15	42,46	3,92	7,8	< 0,46	< 0,15	< 0,95
16	39,48	0,67	7	< 0,46	< 0,15	< 0,95
17	21,08	3,61	7,76	< 0,46	< 0,15	< 0,95
18	25,59	5,16	10,59	< 0,46	< 0,15	< 0,95
19	9,82	2,67	6,74	< 0,46	< 0,15	< 0,95
20	19,11	1,22	5,86	< 0,46	< 0,15	< 0,95
21	22,10	3,67	6,99	1,08	< 0,15	< 0,95
22	18,04	1,26	6,7	< 0,46	< 0,15	< 0,95
23	10,92	3,18	7,24	< 0,46	< 0,15	< 0,95
24	19,84	1,88	7,83	< 0,46	< 0,15	< 0,95
Mittelwert	20,67	2,56	6,99			
SD	± 10,96	± 1,38	± 1,57			
Median	19,48	2,48	7,00			

n.u.: nicht untersucht

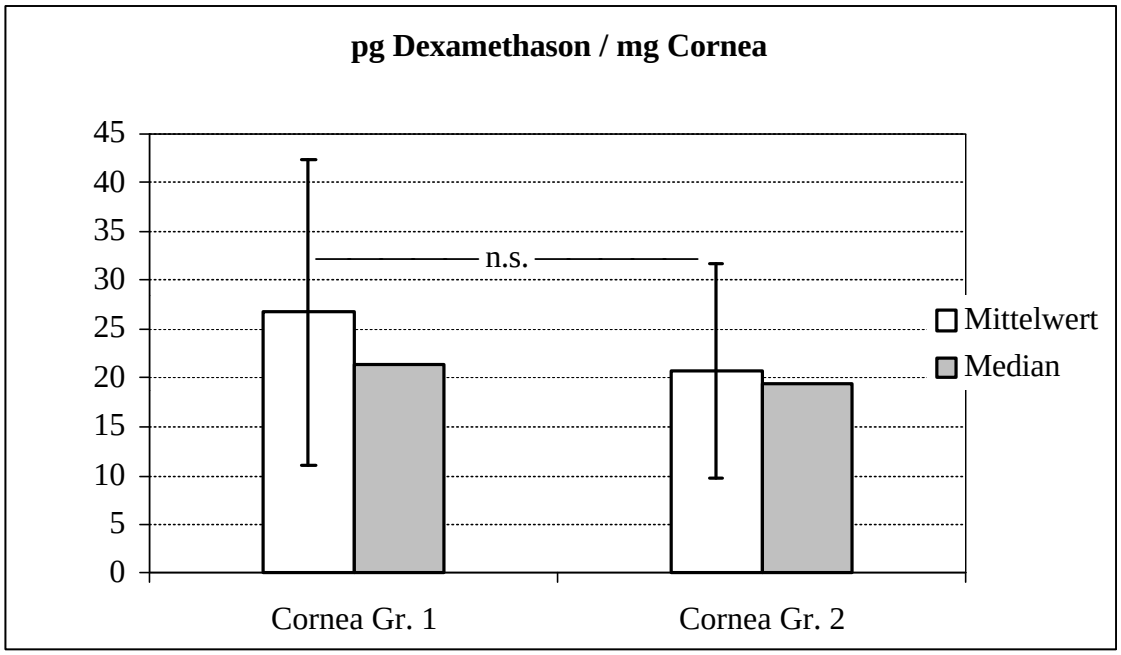

Abbildung 4.1: Konzentration von Dexamethason (DXM) in der Cornea; Angabe von Mittelwert, Standardabweichung und Median von jeweils 12 Augen nach 3x tgl. (Gr. 1) bzw. 7x tgl. (Gr. 2) Applikation von DXM in den temporalen unteren Konjunktivalsack

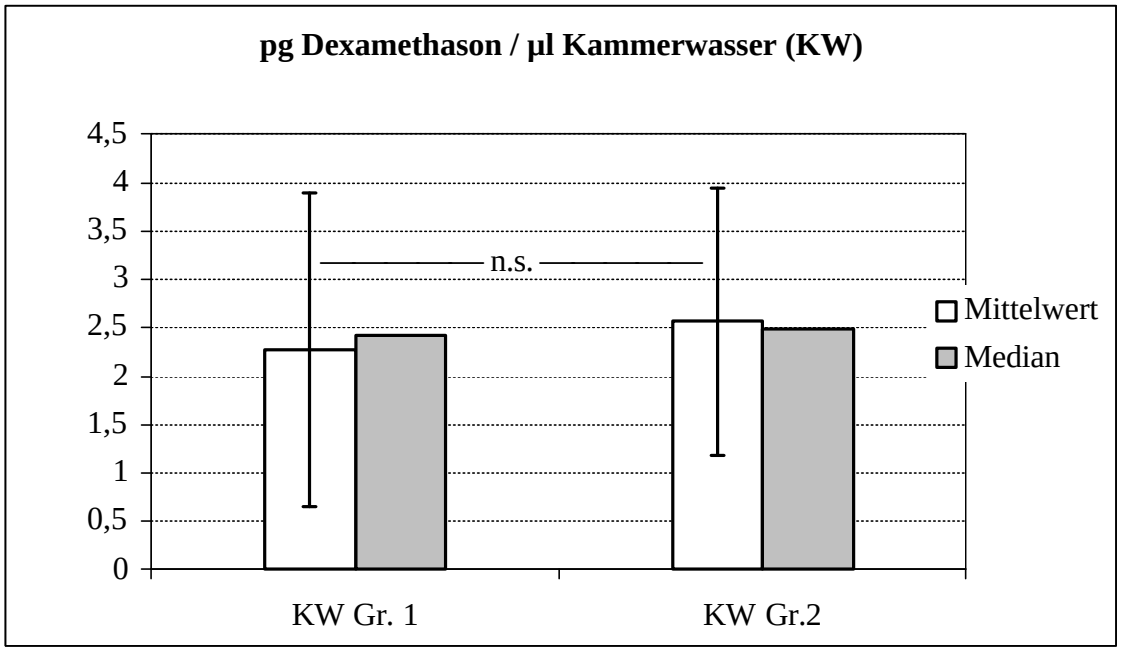

Abbildung 4.2: Konzentration von Dexamethason im Kammerwasser; Angabe von Mittelwert, Standardabweichung und Median von jeweils 12 Augen nach 3x tgl. (Gr. 1) bzw. 7x tgl. (Gr. 2) Applikation von DXM in den temporalen unteren Konjunktivalsack

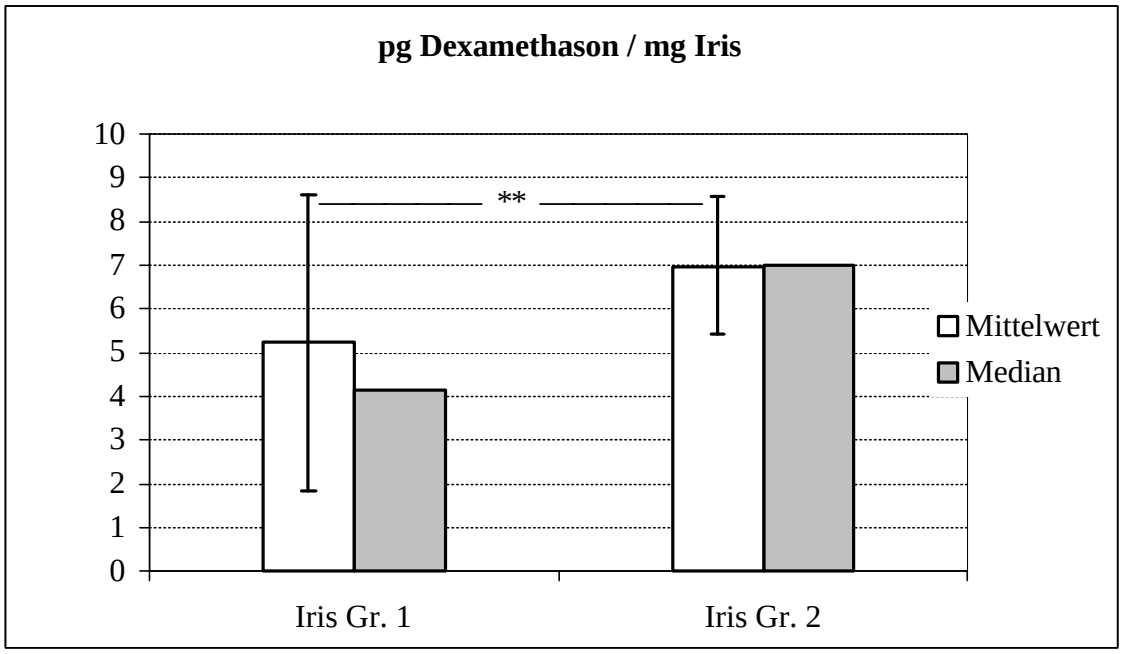

Abbildung 4.3: Konzentration von Dexamethason (DXM) in der Iris; Angabe von Mittelwert, Standardabweichung und Median von jeweils 12 Augen nach 3x tgl. (Gr. 1) bzw. 7x tgl. (Gr. 2) Applikation von DXM in den temporalen unteren Konjunktivalsack

4.4 Konzentration von Dexamethason (DXM) im Serum

In den Tabelle 4.8 sind die Serumkonzentrationen von DXM aller Tiere aufgeführt. Das Serum wurde unmittelbar vor der 1. Behandlung (Serum 0) und jeweils nach dem 1. bis 5. Behandlungstag (Serum 1 bis Serum 5) gewonnen.

Aus Tabelle 4.4 ist ersichtlich, dass nach 7x täglicher Applikation (Gruppe 2) höhere Konzentrationen von DXM im Serum gemessen werden als nach 3x täglicher Applikation (Gruppe 1). Von den insgesamt 72 gemessenen Konzentrationen liegen 25 über der Nachweisgrenze von 0,24 pg DXM/µl Serum (siehe Kap. 3.10.5, Tab. 3.8), wobei von diesen 25 Konzentrationen nur eine nach 3x täglicher Applikation von DXM auftritt.

Tabelle 4.4: Konzentration von DXM in pg/µl Serum, vor Behandlungsbeginn (Serum 0) und nach dem 1. bis 5. Behandlungstag (Serum 1 bis Serum 5)

Pferd	Gruppe	Serum 0	Serum 1	Serum 2	Serum 3	Serum 4	Serum 5
1	1	< 0,24	< 0,24	< 0,24	< 0,24	< 0,24	< 0,24
2	1	< 0,24	< 0,24	< 0,24	< 0,24	< 0,24	< 0,24
3	1	< 0,24	< 0,24	< 0,24	< 0,24	< 0,24	< 0,24
4	1	< 0,24	< 0,24	< 0,24	< 0,24	< 0,24	< 0,24
5	1	< 0,24	< 0,24	< 0,24	< 0,24	< 0,24	< 0,24
6	1	< 0,24	0,27	< 0,24	< 0,24	< 0,24	< 0,24
7	2	0,28	0,31	0,43	0,87	< 0,24	0,38
8	2	< 0,24	< 0,24	0,37	0,25	< 0,24	0,24
9	2	< 0,24	< 0,24	< 0,24	0,36	< 0,24	0,52
10	2	0,42	0,27	0,34	0,39	0,39	0,27
11	2	< 0,24	0,36	< 0,24	< 0,24	0,28	0,41
12	2	0,30	0,74	0,34	< 0,24	0,30	0,37

5 DISKUSSION

Glucocorticoide werden in Form von Augentropfen, Augensalben oder einer subkonjunktivalen Injektion zur Einschränkung entzündlicher Vorgänge bei verschiedenen Erkrankungen am Auge, z.B. bei der ERU, eingesetzt. Bislang war nicht untersucht, welche Wirkstoffkonzentrationen in den Augenstrukturen erreicht werden.

Inhalt dieser Arbeit war es, festzustellen, an welchen Augenstrukturen sich Dexamethason nach Applikation in den temporalen unteren Teil des Konjunktivalsackes anreichert und welche Wirkstoffkonzentrationen in Abhängigkeit von der Applikationshäufigkeit erreicht werden. Die Ergebnisse der Untersuchungen sollen im Behandlungsprogramm entzündlicher Erkrankung Berücksichtigung finden.

Für diese Arbeit standen 12 Versuchspferde zur Verfügung, die in der Zeit von November 1999 bis Februar 2001 nach einem bestimmten Behandlungsschema (siehe Kap. 3.8.2) mit Dexamethason lokal am Auge behandelt wurden. Die versuchsbedingte Einteilung der Pferde in 2 Gruppen (siehe Kap. 3.8.2) erfolgte unabhängig von Alter und Geschlecht sowie Rasse der Tiere. Das Alter der Tiere lag zwischen 3 und 20 Jahren. Zahlenmäßig waren mehr Stuten (8 Tiere) als Wallache (4 Tiere) vertreten, wobei diese Verteilung rein zufällig zustande kam. Rein zufällig war auch die Rassezugehörigkeit der Pferde. Von den 12 Pferden waren 11 Vertreter deutscher Warmblutpferderassen, 1 Pferd gehörte einer deutschen Kaltblutpferderasse an. Die Ergebnisse der klinischen Untersuchungen (siehe Kap. 3.7) hatten ebenfalls keinen Einfluss auf die Gruppenzugehörigkeit der Pferde, da diese Untersuchungen erst nach der Gruppeneinteilung erfolgten. Diese Vorgehensweisen sollten eine möglichst heterogene Struktur innerhalb der Gruppen ermöglichen und so den Bezug zur Praxis wiederspiegeln. In beiden Gruppen waren sowohl Pferde ohne als auch mit pathologischen Veränderungen an den Augen vertreten. Trotz der Streuung bei den Tieren in Hinblick auf Alter, Geschlecht und der Befunde am Auge konnten aussagefähige Ergebnisse ermittelt werden.

Aufgrund der sehr geringen Konzentrationen erfordert der Nachweis synthetischer Glucocorticoide in biologischen Materialien entsprechend empfindliche Methoden. In der vorliegenden Arbeit zeigt sich, dass der Radioimmunoassay (RIA) geeignet ist, diese potenten Pharmaka zu detektieren. Bereits KAEMMERER et al. (1984), KIETZMANN (1999) sowie

SPIESS et al. (1999) setzen den RIA für die Bestimmung von Glucocorticoiden in biologischen Materialien erfolgreich ein.

5.1. Applikation

Bei der medikamentösen Behandlung von Erkrankungen des Auges und bei diagnostischen Applikationen am Auge müssen hohe Anforderungen an die verwendeten Arzneimittel gestellt werden, da die besondere Reiz- und Infektionsempfindlichkeit des Auges zu beachten sind. HACKER (1991) fordert deshalb den Einsatz von sterilen und gut verträglichen Ophthalmika.

Für diesen Versuch wurde gezielt die lokale Applikation in den Konjunktivalsack (Lidbindehautsack) gewählt, denn diese Art der Applikation besitzt eine starke Praxisrelevanz, da sie erfahrungsgemäß zu den am meisten durchgeführten Maßnahmen am Auge zählt. WISSDORF et al. (1998) empfehlen dabei die Applikation in den temporalen unteren Teil des Konjunktivalsackes, da der Lidschluss beim Pferd von temporal nach nasal verläuft und so Flüssigkeiten oder Salben in diese Richtung bewegt werden, so dass ihre gleichmäßige Verteilung erzielt werden kann.

Für den lokalen Einsatz am Auge werden zumeist wässrige und ölige Lösungen, Salben und auch Augentabletten verwendet. Dabei ist wichtig, dass sich die Ophthalmika in der Tränenflüssigkeit lösen und so ihre gleichmäßige Verteilung auf Hornhaut und Bindehaut erreicht wird. Das in den oben genannten Formulierungen enthaltene Arzneimittel muss gewährleisten, dass eine therapeutisch wirksame bzw. für diagnostische Zwecke ausreichende Konzentration erreicht wird. Dabei ist zu berücksichtigen, dass die sezernierte Tränenflüssigkeit das applizierte Arzneimittel verdünnt und auch die Kontaktzeit am Wirkort verkürzt. Werden zwei verschiedene Formulierungen verabreicht, soll nach WYMAN (1986) zwischen beiden Anwendungen eine Pause von mindestens 5 Minuten bestehen.
Bei der Anwendung wässriger Lösungen (Augentropfen) am Auge sollen diese zur Gewährleistung einer guten lokalen Verträglichkeit chemisch-physikalisch der Tränenflüssigkeit weitestgehend entsprechen (HAMACHER 1976; LIST et al. 1982). Dies beinhaltet eine Isotonie und Euhydrie der Lösung. Normale Tränenflüssigkeit enthält etwa 0,15 bis 0,17 % Protein, 0,8 % Natriumchlorid und 0,2 % Natriumbicarbonat. Der

verdünnende Effekt der Tränenflüssigkeit erlaubt es, Lösungen mit einem Natriumchloridgehalt von 0,6 bis 1,5 % als augenverträglich einzustufen (HAMACHER 1976). Bei Sättigung mit CO_2 weist die Tränenflüssigkeit einen pH von 7,4 auf. Aufgrund der Pufferkapazität der Tränenflüssigkeit werden Augenlösungen in einem pH-Bereich von etwa 7,3 bis 9,7 zumeist gut vertragen, wohingegen Lösungen mit einem pH-Wert von mehr als 11,4 und weniger als 5,8 am Auge immer schmerzhaft und lokal stark reizend sind (SCHMIDT 1988; HAMACHER 1991).

Bei einer maximalen Teilchengröße von 25 µm führen *Suspensionen* zur Anwendung am Auge im Vergleich zu Lösungen zu einem Depoteffekt. Beispielsweise kommen Suspensionen bei der lokalen Behandlung mit Glucocorticoiden zum Einsatz. Die Applikation der Suspensionen erfolgt in den Konjunktivalsack (LIST et al. 1982).

Gegenüber Lösungen führen *Augensalben* zu einem längeren Kontakt des enthaltenen Wirkstoffes mit der Hornhaut und Bindehaut (CAMPELL 1979). Für Augensalben verwendete Grundlagen dürfen das Auge nicht reizen und müssen geschmeidig, spreizbar wasseraufnehmend und sterilisierbar sein. LIST et al. (1982) fordert eine ausreichende Wirkstofffreisetzung. In Anbetracht dieser Eigenschaften kommen für Augensalben in erster Linie Kohlenwasserstoffgele (z.B. Vaselin; eventuell mit Zusatz von flüssigem Paraffin, Wollwachs oder Wollwachsalkohol) in Frage. Während Wasser-in-Öl-Emulsionen als augenverträglich einzustufen sind, wirken Öl-in-Wasser-Emulsionen oft stark reizend (LIST et al. 1982). Als Nachteil der Augensalben sehen CAMPELL (1979) sowie SCHMIDT (1988) eine mögliche Verstopfung der tränenableitenden Wege.

SCHMIDT (1988) sieht die Vorteile in der lokalen Therapie am Auge unter anderem in der Umgehung des physiologischen Barrieresystems zwischen Blut und den okulären Strukturen, in der Erreichung örtlich höherer Konzentrationen im Vergleich zur systemischen Zufuhr und in der Möglichkeit der Durchführung einer längeren Therapie ohne die Gefahren örtlicher und allgemeiner Schäden. Die lokale Applikation ist einfacher als die systemische und deshalb auch vom Laien durchführbar. Aus diesem Grund gestaltet sich die lokale Applikation auch meist billiger. Neben diesen Vorteilen ist zu berücksichtigen, dass es bei unsachgemäßer lokaler Applikation oder infolge von Abwehrbewegungen des Pferdes während der Applikation zu Verletzungen am Auge kommen kann, die meist die Cornea betreffen. Ein weiterer Nachteil der lokalen Therapie ist die bereits erwähnte mögliche Reizung durch die verwendeten Ophthalmika.

5.2 Dexamethason (DXM) im Auge

In der Literatur gibt es nur Hinweise auf Untersuchungen zur Pharmakokinetik von DXM beim Pferd nach systemischer Applikation (LANE 1986; FRIEDRICH et al.1990; KLAUS u. HAPKE 1996). SPIESS et al. (1999) setzen zwar DXM lokal am Auge des Pferdes ein, beschränken sich aber bei ihren Untersuchungen auf den anschließenden Nachweis von DXM im Blut und Harn dieser Pferde (siehe unten), um Aussagen bezüglich der Dopingrelevanz zu treffen.
TCHERNITCHIN et al. (1980) sowie HERNANDEZ et al. (1981) führen dagegen an Kaninchen Untersuchungen zum Nachweis von DXM im Auge durch, wobei TCHERNITCHIN et al. (1980) das DXM systemisch und HERNANDEZ et al. (1981) lokal am Auge applizierten. In beiden Untersuchungen wird DXM nicht quantitativ mittels Autoradiographie nachgewiesen.

In der vorliegenden Arbeit erfolgten dagegen Konzentrationsmessungen von DXM in Kompartimenten des Auges. Auswertbare Konzentrationen von DXM konnten in der Cornea, dem Kammerwasser und der Iris ermittelt werden.
Nach UNGEMACH (1992) ist die Wirkungsdauer eines Glucocorticoids nicht allein von seiner Konzentration abhängig, sondern wird lediglich von der Persistenz von Glucocorticoid-Rezeptoren im Zellkern der Zielzellen und deren Sättigung bestimmt. Deshalb kann eine Erhöhung der Konzentration in einer Formulierung nur bedingt zu einer Steigerung des gewünschten pharmakologischen Glucocorticoid-Effektes führen und die Wirkung des Glucocorticoids kann länger sein als seine Nachweisbarkeit.

5.2.1 DXM in der Cornea

Die mit Abstand größten Konzentrationen an DXM wurden bei allen Pferden in der Cornea gemessen, was in Anbetracht der Applikationsart zu erwarten war. Auffallend ist die deutliche Streuung der Werte. Zwischen der 3x täglichen Applikation und der 7x täglichen gab es keinen signifikanten Unterschied in den Konzentrationen von DXM. Nach der 3x täglichen Applikation wurden teilweise sogar höhere Konzentrationen an DXM gemessen als nach 7x täglicher Applikation. Dies ist auf individuellen Unterschiede am Auge zurückzuführen. Schon die Applikation entscheidet, wie viel von der applizierten Menge letztendlich in den

Konjunktivalsack gelangt. Die sezernierte Tränenflüssigkeit bestimmt, wie schnell das applizierte Arzneimittel verdünnt und ausgewaschen wird. Kommt es während der Applikation zu Abwehrreaktionen der Pferde, besteht nicht nur die bereits erwähnte Gefahr von Verletzungen, sondern auch die Möglichkeit, dass nur ein Teil der applizierten Menge in den Konjunktivalsack gelangt. Die variable Größe der Augen und die damit im Zusammenhang stehende Größe des Konjunktivalsackes entscheidet, ob die zu applizierende Menge vollständig aufgenommen werden kann. Für die im Versuch pro Behandlung applizierte Augensalbe wurde ein Volumen von 0,2 ml gewählt. Dieses Volumen ließ sich problemlos in den Konjunktivalsack aller Augen einbringen.

Nach dem Einbringen der Augensalbe in den Konjunktivalsack beeinflusst neben der Tränenflüssigkeit auch der Lidschluss die gleichmäßige Verteilung der Augensalbe über die Cornea. Fehlstellungen der Lider (Entropium, Ektropium) oder sogar Zusammenhangstrennungen der Lider beeinflussen diese Verteilung nachteilig. Keines der im Versuch verwendeten Tiere wies Veränderungen im Bereich der Lider auf, so dass aus dieser Sicht an allen Augen vergleichbare Bedingungen zu finden waren.

Nach SCHMIDT (1988) muss für die optimale Ausschöpfung der Vorteile der Lokaltherapie berücksichtigt werden, dass nur ein Teil der eingebrachten Stoffe durch Resorption über die Bindehautgefäße und das Randschlingennetz der Hornhaut in tieferliegende Augenstrukturen transportiert wird. Dabei erfolgt der größte Teil des Stoffaustausches von außen nach innen und wird durch Diffusion sichergestellt. Die Diffusion erfolgt vorrangig über die Hornhaut.
Bei der lokalen Applikation von Medikamenten werden die anatomischen und physiologischen Gegebenheiten an der Cornea ausgenutzt, denn mit Ausnahme des Randbereichs wird die von Blut- und Lymphgefäßen freie Cornea von außen über die Tränenflüssigkeit versorgt, die durch Diffusion in die Cornea gelangt (SCHMIDT 1992; WISSDORF et al. 1998).

Maßgeblichen Einfluss auf die durch die Cornea diffundierende Menge hat die Verweildauer des Arzneistoffes auf der Hornhautoberfläche. Der Spüleffekt der Tränenflüssigkeit bewirkt nach SCHMIDT (1988) bereits nach 5 Minuten post applicationem eine Reduzierung des Arzneistoffes um 20 %, so dass ein Verdünnungseffekt auftritt. Dieser Prozentsatz erhöht sich bei verstärkter Lakrimation, wie sie bei Reizzuständen zu finden ist.

Bei entzündlichen Prozessen verändert sich die Gewebepermeabilität (MESSOW u. HERMANNS 1990). Eine entzündlich bedingte Gefäßerweiterung der Bindehaut führt zur Beschleunigung sowie Erleichterung der Diffusion von Arzneistoffen bei gleichzeitig erhöhtem und beschleunigtem Abtransport (SCHMIDT 1988). Zusätzlich setzen Leukozyten das Enzym Collagenase frei, das eine pathologische Auflockerung des Epithelzellverbandes der Cornea verursacht und zu einer erhöhten Durchlässigkeit des Epithelzellverbandes führt. Entzündliche Vorgänge am Auge sind unter anderem durch das Vorliegen eines Abwehrtrias (Blepharospasmus, Epiphora und Photophobie) gekennzeichnet. Der entzündungsbedingten erleichterten und beschleunigten Diffusion steht deshalb der durch die Epiphora verursachte verstärkte Abtransport des Arzneistoffes gegenüber, so dass es zu einer verkürzten Verweildauer des Arzneistoffes auf der Hornhaut und Bindehaut kommt. Pferd 8 (Auge 16 und 17) wies zu Beginn des Versuches eine beidseitige geringgradidige bis mittelgradige Epiphora auf. Trotzdem unterscheiden sich die in diesen Augen gemessenen Konzentrationen von DXM nicht auffallend von denen der anderen Augen.

Die Diffusion durch die Cornea wird auch durch die Oberflächenspannung beeinflußt. Die Zusammensetzung des Praecornealfilms bestimmt hierbei die Oberflächenspannung. Der wässrige Anteil dieses Tränenfilms enthält Glykoproteine, die die Oberflächenspannung herabsetzen und eine bessere Verbindung mit der Lipidschicht bewirken (SCHMIDT 1992).

Die einzelnen cornealen Schichten weisen eine selektive Permeabilität auf (BRIGHTMAN 1982). Aufgrund des hohen Lipidanteils in den Epithel- und Endothelzellen diffundieren lipidlösliche Substanzen leichter in die Cornea als wasserlösliche (BRIGHTMAN 1982). In dem hier verwendeten Testpräparat (Corti Biciron® N) sind die Wirkstoffe in eine ölige Suspension eingebettet, so dass in dieser Hinsicht eine gute Penetration der Wirkstoffe in die Cornea sichergestellt wird. Der lipidhaltige Anteil des praecornealen Tränenfilms gewährleistet eine Verteilung innerhalb des Tränenfilms.

Untersuchungen von HERNANDEZ et al. (1981) zeigen, dass sich lokal in den Konjunktivalsack des Kaninchens appliziertes DXM in den Zellkernen des Hornhautepithels und der Keratozyten des Hornhautstromas anreichert. Da diese anatomischen Strukturen auch am Auge des Pferdes zu finden sind, ist davon auszugehen, dass sich auch hier das DXM bevorzugt in diesen Strukturen anreichert. Aufgrund der eigenen Untersuchungen scheint dazu eine 3x tägliche Applikation von DXM auszureichen.

5.2.2 DXM im Kammerwasser

Über Diffusion gelangt DXM auch in das Kammerwasser. In wie weit die im Endothel der Cornea befindliche Ionenpumpe (siehe Kap. 2.1.1, Absatz 4) Einfluss auf die Diffusion von Glucocorticoiden in das Kammerwasser nimmt, ist aus der Literatur nicht ersichtlich. Die Konzentrationen von DXM im Kammerwasser sind im Vergleich zu denen der Cornea deutlich niedriger und weisen innerhalb der Gruppen eine Streuung auf. Nach 7x täglicher Applikation von DXM (Gruppe 2) wurden im Durchschnitt nur unwesentlich höhere Konzentrationen gemessen als nach 3x täglicher Applikation (Gruppe 1). Der Konzentrationsunterschied zwischen beiden Gruppen ist nicht signifikant, so dass auch hier eine 3x tägliche Applikation von DXM zur Erlangung wirksamer Konzentrationen ausreichend erscheint. Die deutlich niedrigen Konzentrationen von DXM im Kammerwasser sind eine Folge des Konzentrationsgefälles, ausgehend von der applizierten Salbe über die Cornea ins Kammerwasser. Da das Kammerwasser physiologischer Weise keine Zellen enthält, fehlen ihm dementsprechend auch Glucocorticoid-Rezeptoren, so dass eine durch wiederholte Applikation bedingte Anreicherung von DXM im Kammerwasser fehlt. Das Kammerwasser wird kontinuierlich vom nicht pigmentierten Epithel der Procc. ciliares aktiv sezerniert (NAUMANN 1997) und in die Augenkammern abgegeben. Anschließend gelangt es über den Angulus iridocornealis oder die Iriswurzel bzw. den Ziliarkörper (sekundärer Kammerwasserabfluss) in die Blutbahn (siehe Kap. 2.1.6). Diesem Fluss unterliegt auch das im Kammerwasser befindliche DXM, so dass es zu einer ständigen Auswaschung von DXM kommt.

TCHERNITCHIN et al. (1980) zeigen am Auge des Kaninchens, dass sich zuvor intravenös verabreichtes DXM an den Zellkernen der Konjunktiva, der Irismuskeln (M. dilatator pupillae u. M. sphincter pupillae), des Choroideastromas, der Retina und der Sklera anreichert, so dass sie daraus schließen, dass DXM an diesen Strukturen wirkt.

5.2.3 DXM in der Iris

Über den sekundären Kammerwasserabfluss gelangt DXM in die Iris. In der Iris werden deutlich niedrige Konzentrationen von DXM gemessen als in der Cornea der entsprechenden Augen. Da es über das Kammerwasser dennoch zu einer Anreicherung von DXM in der Iris kommt, sind die Konzentrationen von DXM in der Iris, mit Ausnahme zweier Augen aus Gruppe 1 (3x tägliche Applikation), größer als die im dazugehörigen Kammerwasser. Nach 7x täglicher Applikation von DXM (Gruppe 2) wurden in der Iris signifikant höhere Konzentrationen gefunden als nach 3x täglicher Applikation (Gruppe 1), was auf bessere Bindungen an den vorhandenen Glucocorticoid-Rezeptoren in der Gruppe 2 hinweist. Eine längere Wirkungsdauer von DXM in der Iris kann also über die Häufigkeit der Applikation beeinflusst werden. Für die hier vorliegenden Untersuchungen bedeutet diese Feststellung, dass für den optimalen Einsatz von DXM an der Iris die 7x tägliche der 3x täglichen Applikation vorzuziehen ist.

5.2.4 DXM in der Linse, der Choroidea/Retina und der Glaskörperflüssigkeit

Aufgrund der anatomischen und physiologischen Gegebenheiten am Auge kommt es zu einem ausgeprägten Konzentrationsgefälle von DXM, je weiter man in die distalen Kompartimente gelangt.

Von den gemessenen Konzentrationen von DXM lagen 21 von 23 in der Linse, 22 von 24 in der Glaskörperflüssigkeit und alle in der Choroidea/Retina unter den entsprechenden Nachweisgrenzen (siehe Tab. 3.8).

Den einzigen Weg, auf dem das DXM in die Linse gelangen könnte, wäre über die Diffusion aus dem Kammerwasser. Die Linsenkapsel umhüllt als strukturlose, elastische Membran die Linse und besitzt nach GUM (1991) die Funktion einer semipermeablen Membran. Die hier vorliegende Tatsache, dass mit Ausnahme von 2 Augen alle Konzentrationen von DXM deutlich unter der Nachweisgrenze liegen und es für die Linse in der Literatur keinen Hinweis gibt, dass dort Glucocorticoid-Rezeptoren lokalisiert sind, läßt vermuten, dass DXM nicht an der Linse wirkt. Die beiden über der Nachweisgrenze liegenden Konzentrationen von DXM

sind Ausnahmebefunde, die wahrscheinlich auf eine präparationsbedingte Kontamination mit DXM durch z.B. Restkammerwasser zurückzuführen sind.

Wie schon berichtet, gelangt das Kammerwasser über den sekundären Kammerwasserabfluss in die Iriswurzel und den Ziliarkörper. Nach SMITH et al. (1986) sowie SAMUELSON et al. (1989) wird das Kammerwasser anschließend in die beim Pferd gut ausgebildeten supraziliaren und suprachoroidalen Hohlräume geleitet, wo es dann in die choroidalen und skleralen Blutgefäße absorbiert wird. WAGNER (1991) beschreibt in diesem Zusammenhang auch die Diffusion in das choroidale und orbitale Gewebe.
Theoretisch gelangt DXM also über den sekundären Kammerwasserabfluss in die Choroidea und letztlich auch in die Retina. In allen Augen lagen die Konzentrationen von DXM in der Choroidea/Retina aber unter der Nachweisgrenze. TCHERNITCHIN et al. (1980) weisen Glucocorticoid-Rezeptoren in der Choroidea und der Retina nach, treffen aber keine Aussagen über deren Dichte. Zu berücksichtigen ist, dass bei TCHERNITCHIN et al. (1980) DXM systemisch appliziert wurde.
Die vorliegende Arbeit zeigt, dass lokal in den Konjunktivalsack appliziertes DXM gar nicht oder nur in einer unzureichenden Menge bis in die Choroidea und Retina vordringt, so dass in diesen Kompartimenten keine Wirkung des DXM zu erwarten ist.

Da es einen Stoffaustausch zwischen Choroidea bzw. Retina und dem Glaskörper gibt, ist nicht auszuschließen, dass DXM auch in den Glaskörper gelangen kann. Ein Stoffaustausch zwischen den genannten Kompartimenten ist zumindest bei entzündlichen Vorgängen beschrieben. So kommt es z.B. in der akuten Phase der ERU zur Einlagerung von zellulären Infiltraten in den Glaskörper. Diese Einlagerung wird durch Veränderungen an der Choroidea und Retina verursacht (REBHUN 1979 u. COOK et al. 1983).
Auch der umgekehrte Weg, also der Stoffaustausch ausgehend vom Glaskörper, ist möglich und für einige Autoren erwiesen. WINTERBERG (1997) sieht den therapeutischen Erfolg der Vitrektomie bei der Behandlung der ERU in der Reduktion lokaler immunologischer Abwehrreaktionen begründet, die durch die Entfernung des entzündlich veränderten Glaskörpers erfolgt. Diese Auffassung wird durch GERHARDS u. WINTERBERG (1996); WINTERBERG (1997) und FRÜHAUF et al. (1998) bestätigt, die feststellen, dass durch diese chirurgische Maßnahme Rezidivfreiheiten von über 90 % erreicht werden können.
In wie weit ein derartiger Stoffaustausch auch am gesunden Auge stattfindet, ist nicht geklärt.

Als sicher kann nur angenommen werden, dass aufgrund seiner anatomischen Lage eine mögliche Diffusion von DXM in den Glaskörper nur von der Choroidea bzw. Retina ausgehen kann. Da die Konzentrationen von DXM in den beiden letztgenannten Strukturen deutlich unter der Nachweisgrenze liegen und die Nachweisgrenze für DXM im Glaskörper deutlich niedriger ist als die der Choroidea/Retina, ist es nicht verwunderlich, dass auch die Konzentrationen von DXM im Glaskörper unter der Nachweisgrenze liegen.

5.3 Dopingrelevanz

Der Nachweis von Glucocorticoiden im Blut (Serum bzw. Plasma) und Harn ist für die Dopingkontrolle von Bedeutung. Dabei muss berücksichtigt werden, ob es für das nachzuweisende Glucocorticoid einen Toleranzbereich gibt oder ob bereits der Nachweis für ein positives Dopingergebnis ausschlaggebend ist. Die FN (Deutsche Reiterliche Vereinigung) gibt keine Toleranzbereiche für DXM im Blut und Harn an, so dass bereits der Nachweis von DXM als positives Dopingergebnis zu werten ist (SPIESS et al. 1999). Der direkte Nachweis von DXM in Blut- und Harnproben ist abhängig von der Dosis, der galenischen Formulierung und der Applikationsart (KLAUS u. HAPKE 1996).

In den Konjunktivalsack appliziertes DXM kann über die Gefäße der Bindehaut sowie nach erfolgter Diffusion durch die Cornea über den Kammerwasserabfluss in die Blutbahn gelangen. Da hierbei im Blut nur geringe Konzentrationen an DXM zu erwarten sind, hängt der Nachweis von DXM von der Wahl und der Empfindlichkeit des verwendeten Analyseverfahrens ab.

In der eigenen Untersuchung lag die Konzentration von DXM im Serum bei 47 von 72 untersuchten Proben unter der ermittelten Nachweisgrenze von 0,24 pg DXM/µl (siehe Kap. 3.10.5 u. Tab. 3.8). Nach Tabelle 4.4 waren 7 Pferde mit dem in dieser Arbeit beschriebenen und angewandten Analyseverfahren positiv bei der Dopingkontrolle aufgefallen. Von diesen 7 Pferden gehörte lediglich 1 Pferd der Gruppe 1 (3x tägliche Applikation von DXM) an.

SPIESS et al. (1999) setzen bei ihren Untersuchungen eine 0,1%ige dexamethasonhaltige Augensalbe ein und applizieren diese über einen Zeitraum von 4 und 8 Tagen 3x täglich.

Dabei stellen sie fest, dass sich im Serum 24 Stunden nach der letzten Applikation kein Dexamethason mehr nachweisen lässt. Die Nachweisgrenze ihres Radioimmunoassay lag bei 0,06 ng DXM/ml Serum und somit deutlich unter der eigenen Nachweisgrenze von 0,24 pg DXM/µl Serum. SPIESS et al. (1999) geben die Halbwertszeit von DXM im Blut des Pferdes mit 2 bis 3 Stunden an. UNGEMACH (1997) bekundet für freies DXM und leicht spaltbare, wasserlösliche Ester eine Halbwertszeit von 3 bis 3,5 Stunden im Blut des Pferdes. Zur Vermeidung eines positiven Nachweis von DXM im Blut empfehlen SPIESS et al. (1999) einen mindestens 24-stündigen Abstand zwischen der letzten Salbenapplikation und dem Wettkampfbeginn. Bei ihren parallel verlaufenden Untersuchungen zur Bestimmung von DXM im Harn stellten sie allerdings fest, dass sich DXM im Harn noch 96 Stunden nach der letzten Applikation nachweisen lässt. Dabei waren die im Harn gemessenen Konzentrationen von DXM deutlich höher als die im Serum.

5.4 Schlussfolgerung

Zusammenfassend kann festgestellt werden, dass sich DXM nach 3x täglicher bzw. 7x täglicher Applikation in den Konjunktivalsack nur in der Cornea, der Iris und dem Kammerwasser nachweisen läßt. Für die Linse, die Glaskörperflüssigkeit und Choroidea/Retina konnten keine auswertbaren Konzentrationen ermittelt werden, da ihre Konzentrationen unter der Nachweisgrenze lagen.

Aufgrund der gemessenen Konzentration von DXM in der Cornea, ist davon auszugehen, dass es für die Wirkung von DXM in der Cornea unerheblich ist, ob eine 3x tägliche oder 7x tägliche Applikation von DXM erfolgt. Deshalb dürfte für den Einsatz von DXM bei klinischen Veränderungen der Cornea eine 3x tägliche Applikation des DXM als ausreichend angesehen werden. Eigene klinische Erfahrungen bestätigen diese Tatsache. Für die Praxis

Auge, die mit der lokalen Therapie unweigerlich verbunden sind. Gleichzeitig kommt es zu einer Verringerung des Zeit-, Arbeits- und Kostenaufwandes.

Im Gegensatz dazu zeigen die in der Iris gemessenen Konzentrationen von DXM, dass hier die Konzentration maßgeblich von der Applikationshäufigkeit beeinflusst wird. Soll eine längere Wirkungsdauer von DXM an bzw. in der Iris erzielt werden, die über eine Sättigung

der Glucocorticoid-Rezeptoren gewährleistet wird, ist eine 7x tägliche Applikation von DXM der 3x täglichen vorzuziehen. Bei der Entscheidungsfindung sind aber Praktikabilität und Notwendigkeit zu berücksichtigen.

Zur möglichen Dopingrelevanz von lokal am Auge applizierten DXM ist festzustellen, dass der positive Nachweis von DXM zum einen von der Wahl des zu untersuchenden Materials (Blut oder Urin) und zum anderen von der Wahl sowie Empfindlichkeit des verwendeten Analyseverfahrens abhängt. Zur Vermeidung positiver Befund bei der Dopingkontrolle sind verschiedenen Karenzzeiten für DXM im Blut und Harn zu berücksichtigen.

6 ZUSAMMENFASSUNG

Frank Reichenbecker (2002):
Untersuchungen zur Pharmakokinetik von Dexamethason am Auge des Pferdes

Ziel dieser Arbeit war es, festzustellen, an welchen Augenstrukturen sich Dexamethason nach Applikation in den Konjunktivalsack anreichert und welche Wirkstoffkonzentrationen in Abhängigkeit von der Applikationshäufigkeit erreicht werden.

Im Rahmen dieser Dissertation standen 12 Versuchspferde zur Verfügung. Für die Versuchsdurchführung erfolgte die Einteilung in zwei Gruppen (Gruppe 1 und 2) zu je 6 Pferden. Die Tiere der Gruppe 1 wurden 3x täglich und die der anderen Gruppe 7x täglich mit einer definierten Menge einer 0,029 %igen dexamethasonhaltigen Augensalbe behandelt. Es wurden grundsätzlich beide Augen eines Tieres behandelt. Die Salbenapplikation erfolgte bei allen Tieren in den temporalen unteren Teil des Konjunktivalsackes. Die Behandlungsdauer aller Tiere betrug 6 Tage. Unmittelbar vor Behandlungsbeginn und während der gesamten Behandlung wurde von allen Tieren 1x täglich Serum gewonnen. Am Ende der Versuche wurden die Tiere euthanasiert, die Oculi bulbi entfernt und anschließend von jedem Auge Cornea, Kammerwasser, Iris, Linse, Glaskörperflüssigkeit und Choroidea/Retina isoliert. In diesen Strukturen und im Serum wurde dann die Konzentration von Dexamethason (DXM) mittels Radioimmunoassay ermittelt.

Auswertbare Konzentrationen von DXM konnten in der Cornea, dem Kammerwasser und der Iris gemessen werden. Dabei gab es für die Konzentration von DXM in der Cornea und dem Kammerwasser keinen signifikanten Unterschied in Abhängigkeit von der Applikationshäufigkeit (3x tägliche Applikation und 7x tägliche Applikation von DXM).

In Bezug auf die Konzentration von DXM in der Iris hat die Applikationshäufigkeit dagegen einen signifikanten Einfluss, so dass in der Gruppe mit 7x täglicher Applikation im Vergleich zur Gruppe mit 3x täglicher Applikation höhere Konzentrationen von DXM gemessen wurden.

In der Linse, der Glaskörperflüssigkeit und der Choroidea/Retina lagen die Konzentrationen von DXM unter der jeweiligen Nachweisgrenze.

Im Serum lagen 47 von 72 (65,3%) der Konzentrationen von DXM unter der Nachweisegrenze. Auffallend war, dass alle Pferde mit 7x täglicher Applikation von DXM mindestens 1x eine Konzentration von DXM im Serum besaßen, die oberhalb der Nachweisegrenze lag, so dass alle Pferde mit 7x täglicher Applikation von DXM eine messbare und somit dopingrelevante Konzentration von DXM im Blut besaßen. Bei den Pferden mit 3x täglicher Applikation trifft diese Aussage nur für ein Pferd zu.

Abschließend ist für die hier vorliegenden Untersuchungen festzustellen, dass nur für den optimalen Einsatz von DXM an der Iris die 7x tägliche der 3x täglichen Applikation von DXM vorzuziehen ist, weil dadurch eine längere Wirkungsdauer von DXM in der Iris sichergestellt wird. Abzuwägen bleibt, ob diese Maßnahme auch praktikabel und notwendig ist.

7 SUMMARY

Frank Reichenbecker (2002):
Pharmacokinetic studies of dexamethasone in the eyes of horses

The objective of this study was to determine the level of dexamethasone in different orbital structures after local applications into the conjuctival sac and which active substance concentrations would be attained in dependence on application frequency.

In the scope of this dissertation, 12 horses were available. They were divided equally into 2 groups (group 1 and 2). Horses in group 1 were treated 3 times daily and the other 7 times daily with a certain amount of 0.029% dexamethasone eye ointment. The ointment was applied into the temporal canthus of the lower conjunctival sac. The duration of treatment in all animals withheld throughout a 6-day-trial period. Serum was obtained once daily from all animals before and during the treatment. The animals were euthanatized at the end of the experiment. The Oculi bulbi were removed and from each eye, cornea, aqueous humour, iris, lens, vitreous humour and choroid/retina were subsequently isolated. The dexamethasone (DXM) concentrations were then evaluated via Radioimmunoassay from the above mentioned structures and serum.

The analyzable concentrations in the cornea, aqueous homour and iris could be evaluated. However, there were no sinificant differences of the DXM concentrations in the cornea and aqueous humour in dependence on the application frequency (3 and 7 DXM applications daily).

On the contrary, the application frequency showed a significant influence of the DXM concentration in the iris, namely, the group received 7 applications daily (group 2) showed a higher DXM concentration than that received 3 applications daily (group 1).

In the lens, vitreous humour and choroid/retina, the DXM concentrations were below the limit of quantification.

In serum, 47 from 72 (65.3%) of the DXM concentrations were below the limit of quantification. Remarkably, all horses received 7 applications daily (group 2) showed at least

one measurable level of DXM concentration in the serum which was above the limit of quantification. Consequently, all horses in this group showed a measurable, with dopingrelevant, DXM concentration in the blood. On the contrary, only one horse in group 1 possessed this result.

In conclusion, this experiment is to ascertain that only for the optimal application of DXM in the iris of group 2 is preferable compared to group 1 as the duration of action of DXM is ensured. Nevertheless, consideration remains whether this fact is practicable and essential.

8 LITERATURVERZEICHNIS

ABRAMS, K. L. u. D. E. BROOKS (1990):
Equine recurrent uveitis: current concepts in diagnosis and treatment.
Equine Pract. 12, 27-35

ALEXANDER, C. S. u. H. Keller (1990):
Ätiologie und Vorkommen der periodischen Augenentzündung des Pferdes im Raum Berlin.
Tierärztl. Prax. 18, 623-627

ALLOLIO, B. u. H. M. SCHULTE (1993):
Glucocorticoid-induzierte Osteoporose.
in: SCHULTE, H. M., G. BENKER u. B. ALLOLIO (Hrsg.): Therapie mit Glucocorticoiden: molekularbiologische, pharmakologische und klinische Aspekte.
Verlag Schattauer, Stuttgart, New York, S. 247-256

BARNETT, K. C., S. M. CRISPIN, J. D. LAVACH u. A. G. MATTHEWS (1995):
Color atlas and text of equine ophthalmology.
Verlag Mosby, St. Luis, London

BAXTER, J. D. (1976):
Glucocorticoid hormone action.
Pharmac. Ther. Bd. 2, 605-659

BEDFORD, P. G. C. u. I. GRIESON (1986):
Aqueous drainage in the dog.
Res. Vet. Sci. 41, 172-186

BELLHORN, R. W. (1991):
An overview of the blood-ocular barriers.
Proc. Vet. Comp. Ophthalmol. 1, 205-217

BENKER, G. (1995):
Glucocorticoide: Wirkung pharmakologischer Dosen auf das Endokrinum.
in: ALLOLIO, B., G. BENKER u. H. M. SCHULTE (Hrsg.): Nebennieren und Stress: Von den Grundlagen zur Klinik.
Verlag Schattauer, Stuttgart, New York, S. 211-218

BERSON, S. A. u. R. S. YALOW (1964):
Immunoassay of protein hormones.
in: PINCUS, G., K. V. THIMANN u. E. B. ASTWOOD (Hrsg.): The Hormones, vol. IV.
Academic Press, New York, S. 557

BILL, A. (1968):
Capillary permaebility to and extravascular dynamics of myoglobin, albumin and gammaglobulin in the uvea.
Acta Physiol. Scand. 73, 204-219

BISTNER, S. J. u. D: SHAW (1980):
Uveitis in the horse: Part II-diagnosis an therapy.
Minn. Vet. 20, 36-42

BOOTH, N. H. u. L. E. Mc DONALD (1988):
Veterinary pharmakology and therapeutics.
Iowa state university press, Ames

BRAUN, D. (1994):
Die Geschichte der Erforschung und Behandlung der “periodischen Augenentzündung” des Pferdes im deutschsprachigen Raum von 1750-1950.
München, veterinärmedizinische Fakultät der Universität, Diss.

BREM, S., H. GERHARDS, B. WOLLANKE, P. MEYER u. H. KROPP (1998):
Intraocularer Leptospirennachweis bei 4 Pferden mit rezidivierender Uveitis (ERU).
Berl. Münch. Tierärztl. Wochenschr. 111, 415-417

BRIGHTMAN, A. H. (1982):
Ophthalmic use of glucocorticoids.
Vet. Clin. North Am. Small Anim. Pract. 12, 33

BRÜGMANN, M. (1994):
Retinadegeneration des Pferdes und Expression des sauren Gliafaserproteins in der equinen Retina.
Hannover, Tierärztliche Hochschule, Diss.

BRYANS, J. T. (1955):
Studies on equine leptospirosis.
Cornell Vet. 45, 16-50

BUTTGEREIT, F., D. BRAND u. G.-R. BURMESTER (1995):
Wirkungen der Glucocorticoide auf das zelluläre Immunsystem.
in: ALLOLIO, B., G. BENKER u. H. M. SCHULTE (Hrsg.): Nebennieren und Stress:
Von den Grundlagen zur Klinik.
Verlag Schattauer, Stuttgart, New York, S. 51-60

CAMPELL, C. B. (1979):
Ophthalmic agents. Oinments or drops?
Vet. Med. Small Anim. Clin. 74, 971-980

CARLTON, W. W. (1983):
Pathology of equine recurrent uveitis.
in: R.L. Pfeifer, Jr. (Hrsg.): Comparative ophthalmic pathology.
Verlag Thomas, Springfield, Illinois, S. 264-271

COHN, L. A. (1997):
Glucocorticosteroids as immunsuppressive agents.
Semin. Vet. Med. Surg. (Small Anim.) 12, 150-156

COOK, C. S., R. L. PFEIFER u. D. E. HARLING (1983):
Equine recurrent uveitis.
Equine Vet. J., Suppl. 2, 57-60

COOLEY, P. L. (1992):
Normal equine ocular anatomy and eye examination.
in: ROBERTS, S. M. (Hrsg.): Ophthalmology.
Vet. Clin. North Am. Equine Pract. 8, 427-448

COOLEY, P. L., M. WYMAN u. O. KINDING (1990):
Pars plicata in equine recurrent uveitis.
Vet. Pathol. 27, 138-140

COX, G. (1995):
Glucocorticoid treatment inhibits apoptosis in human neutrophils.
J. Immunol. 152, 4720-4725

CRISPIN, M. S., A. G. MATTHEWS u. J. PARKER (1983):
The equine fundus: examination, embryologie, structure and function.
Equine Vet. J., Suppl. 10, 42-49

CROSS; R. S. N. (1966):
Equine periodic ophthalmia.
Vet. Rec. 78, 8-13

DAVIDSON, M. G., M. P. NASISSE u. S. M. ROBERTS (1987):
Immunodiagnosis of leptospiral uveitis in two horses.
Equine Vet. J. 19, 155-157

DÖCKE, F. u. A. KEMPER (1994):
Nebennierenmark.
in: DÖCKE, F. (Hrsg.): Veterinärmedizinische Endokrinologie, 3. Auflage.
Verlag Fischer, Jena, Stuttgart, S. 357-376

DROMMER, W., A. ROMEIKE u. E. DEEGEN (1996):
Immunpathologische Befunde bei der equinen rezidivierenden Uveitis.
Tagungsberichte der 14. DVG-Tagung der Fachgruppe „Pferdekrankheiten“, S. 334-344

DROMMER, W., K. MÄTZ, M. BRÜGMANN u. H. GERHARDS (1992):
Light and electron microscopical findings of retina detachment in horses - correlation between clinical and morphological observations.
Vet. Pathol. 29, 470

DUBIELZIG, R. R., J. A. RENDER u. R. J. MORREALE (1997):
Distinctive morphologic features of the ciliary body in equine recurrent uveitis.
Proc. Vet. Comp. Ophthalmol. 7, 163-167

DWYER, A. E., R. S. CROCKETT u. C. M. KALSOW (1995):
Association of leptospirial seroactivity and breed with uveitis and blindness in horses: 372 cases (1986 - 1993).
J. Am. Vet. Med. Assoc. 207, 1327-1331

EISNER, G. (1978):
Augenchirurgie: Einführung in die operative Technik.
Verlag Springer, Berlin, Heidelberg, S. 181-184

ERRINGTON, B. J. (1942):
Equine ophthalmology.
Vet. Med. 37, 16-25

ESTLER, C.-J. (Hrsg.) (1995):
Pharmakologie und Toxikologie: Lehrbuch für Mediziner, Veterinärmediziner, Pharmazeuten und Naturwissenschaftler. 4. Auflage.
Verlag Schattauer, Stuttgart, New York

FELDMANN, E. C. u. R. W. NELSON (1996):
Canine und feline endocrinology and reproduction.
Verlag W. B. Saunders, Philadelphia

FORTH, W., D. HENSCHLER, W. RUMMEL u. K. STARKE (1996):
Allgemeine und spezielle Pharmakologie und Toxikologie für Studenten der Medizin, Veterinärmedizin, Pharmazie, Chemie, Biologie sowie für Ärzte,
Tierärzte und Apotheker. 7. Auflage.
Spektrum Akademischer Verlag, Heidelberg, Berlin, Oxford

FREDDO, T. F., S. S. BARTELS, M. F. BARSOTTI u. R. D. KAMM (1990):
The source of proteins in the aqueous humor of the normal rabbit.
Invest. Ophthalmol. Vis. Sci. 31, 125-137

FREY, H.-H., R. SCHULZ und E. WERNER (1996):
Pharmakologie des Zentralen Nervensystem (ZNS).
in: FREY, H.-H. u. W. LÖSCHER (Hrsg.): Lehrbuch der Pharmakologie und Toxikologie für die Veterinärmedizin.
Verlag Enke, Stuttgart, S. 139-203

FRIEDRICH, A., H.-W. HAGEDORN u. R. SCHULZ (1990):
Nachweis von Dexamethason im Pferd.
Tierärztl. Prax. 18, 613-617

FROMM, M. u. K. HIERHOLZER (1995):
Epithelien.
in: SCHMIDT, R. F. u. G. THEWS (Hrsg.): Physiologie des Menschen.
Verlag Springer, Berlin, Heidelberg, New York, Barcelona, Budapest, Hong Kong, London, Mailand, Paris, Tokyo, S. 719-736

FRÜHAUF, B., B. OHNESORGE, E. DEEGEN u. M. BOEVE (1998):
Surgical management of equine recurrent uveitis with single port pars plana vitrectomy.
Vet. Ophthalmol. 1, 137-151

GARRICK, N. A., J. L. HILL, F. G. SZELE, T. P. TOMAI, P. W. GOLD u. D. L. MURPHY (1987): Corticotropin-releasing factor: a marked circadian rhythm in primate cerebrospinal fluid peaks in the evening and is inversely related to the cortisol circadian rhythm.
Endocrinology 121, 1329-1334

GELATT, K. N. (1972):
The Eye.
in: CATCOTT, E. J. u. J. F. SMITHCORS (Hrsg.): Equine medicine and surgery.
American Veterinary Publications, Wheaton, Illinois, S. 399-432

GELEY, S., M. FLIEGL, B. L. HARTMANN u. R. KOFLER (1996):
Genes mediating glucocorticoid effects and mechanisms of their regulation.
Rev. Physiol. Biochem. Pharmakol. Springer, 128, 1-97

GERBER, H. (1994):
Leptospirose.
in: LÖFFLER, K., D. STRAUCH (Hrsg.): Pferdekrankheiten. Bd. 1: Innere Medizin einschließlich Dermatologie.
Verlag Ulmer, Stuttgart, S. 402

GERHARDS, H. (1990):
Manuskript zur Augenvorlesung, Tierärztliche Hochschule Hannover

GERHARDS, H. u. A. WINTERBERG (1996):
Operative Therapie der equinen rezidivierenden Uveitis beim Pferd: Langzeitergebnisse.
Tagungsberichte der 14. DVG-Tagung der Fachgruppe „Pferdekrankheiten“, 345-350

GERHARDS, H. u. H. WERRY (1992):
Chirurgische Behandlung der equinen rezidivierenden Uveitis.
Tagungsberichte der 12. DVG-Tagung der Fachgruppe „Pferdekrankheiten“, 89-96

GLOOR, B. (1973):
Zur Entwicklung des Glaskörpers und der Zonula. III. Herkunft, Lebenszeit und Ersatz der Glaskörperzellen beim Kaninchen.
Graefes Arch. klin. exp. Ophthalmol. 187, 21-44

GRONEMEYER, U. (1975):
Grundlagen und Probleme der Therapie mit Glucocorticoiden in der Ophthalmologie.
Hippocrates 46, 60-69

GRÜSSER, O. J. u. U. GRÜSSER-CORNEHLS (1995):
Gesichtssinn und Okulomotorik.
in: SCHMIDT, R. F. u. G. THEWS (Hrsg.): Physiologie des Menschen.
Verlag Springer, Berlin, Heidelberg, New York, Barcelona, Budapest, Hong Kong, London, Mailand, Paris, Tokyo, S. 278-315

GSELL, O., K. REHSTEINER u. F. VERREY (1946):
Iridocyclitis als Spätfolge von Leptospirosis pomona (Schweinhüterkrankheit).
Ophthalmologica 112, 310-334

GUM, G. G. (1991):
Physiology in the eye.
in: Gelatt, K. N. (Hrsg.): Textbook of veterinary ophthalmology. Second Edition.
Verlag Lea & Felbinger, Philadelphia, S. 124-161

HACKER, D. (1991):
Medikamentöse Therapie.
in: PFEIFFER, R. L. (Hrsg.): Ophthalmologie bei Kleintieren.
Verlag Schattauer, Stuttgart, New York, S. 33-44

HALLIWELL, R. E., T. A. BRIM, M. T. HINES, D. WOLF u. F. WHITE (1985):
Studies on equine reccurent uveitis. I: Levels of immunoglobulin and albumin in the aqueous humor of horses with and without intraocular disease.
Curr. Eye Res. 4, 1023-1031

HALLIWELL, R. E., T. A. BRIM, M. T. HINES, D. WOLF u. F. WHITE (1985):
Studies on equine reccurent uveitis. II: The role of infection with leptospira interrogans serovar pomona.
Curr. Eye Res. 4, 1033-1040

HAMACHER, H. (1976):
Augenarzneien, mikrobiologische und biopharmazeutische Aspekte.
Pharmazie in unserer Zeit 5, 77-93

HARTWIGK, H. u. E. STOEBBE (1952a):
Kultureller Nachweis von Leptospiren bei Hund und Pferd.
Berl. Münch. Tierärztl. Wochenschr. 65, 188-190

HARTWIGK, H. u. E. STOEBBE (1952b):
Kultureller Nachweis von Leptospiren bei Hund und Pferd (Schluss).
Berl. Münch. Tierärztl. Wochenschr. 65, 212-214

HEIMANN, K. u. D. PATON (1991):
Atlas der ophthalmologischen Operationen. Technik und Komplikationen. Bd. III.
Verlag Thieme, Stuttgart, New York, S. 1-74

HERNANDEZ, M. R., E. J. WENK, B. I. WEINSTEIN, G. G. GORDON, M. W. DUNN, u. A. L. SOUTHREN (1981):
Corneal conjunctival uptake of topical ^{3}H-dexamethasone in the rabbit eye.
Invest. Ophthalmol. Vis. Sci. 20, 120

HEUSER, I. (1995):
Veränderungen des hypophysären-adrenalen Systems im Alter und bei wiederholten Belastungen.
in: ALLOLIO, B., G. BENKER u. H. M. SCHULTE (Hrsg.): Nebennieren und Stress: Von den Grundlagen zur Klinik.
Verlag Schattauer, Stuttgart, New York, S. 159-166

HEUSSER, H. (1948):
Die periodische Augenentzündung eine Leptospirose?
Schweiz. Arch. Tierheilk. 90, 287-312

HEUSSER, H. (1952):
Zur Ätioloie der periodischen Augenentzündung.
Schweiz. Arch. Tierheilk. 94, 296-306

HOFFMANN, B. (1994):
Gravidität, Geburt und Puerperium.
in: DÖCKE, F. (Hrsg.): Veterinärmedizinische Endokrinologie, 3. Auflage.
Verlag Fischer, Jena, Stuttgart, S. 509-546

HÜTTEMANN, U. (1988):
Glucocorticoide bei der Asthmatherapie.
in: FEHM, H. L. (Hrsg.): Gezielter Einsatz von Glucocorticoiden bei obstruktiven Atemwegserkrankungen aufgrund neuer Untersuchungen.
Verlag Vieweg, Braunschweig, Wiesbaden, S. 55-62

JÖCHLE, W. (1973):
Corticosteroid-induced parturition in domestic animals.
Ann. Rev. Pharmacol. 13, 33-55

JOHNSON, D. H., W. M. BOURNE u. R. J. CAMBELL (19982):
The ultrastructure of Decemet`s membrane: I. Changes with age in normale cornea.
Arch. Ophthalmol. 100, 1942-1947

JONES; T. C. (1942):
Equine periodic ophthalmia.
Am. J. Vet. Res. 3, 45-47

KAEMMERER, K., M. KIETZMANN u. M. KREISNER (1984):
Untersuchungen mit Magnesium: 2. Mitteilung: Die Wirkung von Magnesiumchlorid und Magnesiumaspartat-hydrochlorid auf Stressreaktionen.
Zbl. Vet. Med. Reihe A 31, 321-333

KALDEN, J. R. (1992):
Glucocorticoide und Immunsystem.
in: FEHM, H. u. B. LORENZ (Hrsg.): Glucocorticoide bei ausgewählten Indikationen: Gastroenterologie - Neurologie - Rheumatologie.
Verlag Vieweg, Braunschweig, Wiesbaden, S. 139-145

KALISCH, J. (1952):
Leptospirose und periodische Augenentzündung.
Berl. Münch. Tierärztl. Wochenschr. 65, 5-9

KANSKI, J. J. u. M. SPITZNAS (1987):
Lehrbuch der klinischen Ophthalmologie.
Verlag Thieme, Stuttgart, New York, S. 246-258

KIETZMANN, M. (1999):
Nachweis von Dexamethason in biologischen Materialien mittels Radioimmunoassay.
Persönliche Mitteilung durch Prof. Dr. M. Kietzmann, Hannover

KLAUS, A.-M. u. H.-J. HAPKE (1996):
Natürliche und synthetische Glucocorticoide beim Sportpferd: eine Literatübersicht.
Dtsch. tierärztl. Wochenschr. 103, 489-528

KLÖTI, R. (1973):
Vitrektomie. I. Ein neues Instrument für die hinter Vitrektomie.
Graefes Arch. klin. exp. Ophthalmol. 187, S. 161-170

KLÖTI, R. (1988):
Pars-plana Vitrektomie bei chronischer Uveitis.
Klin. Mbl. Augenheilk. 192, 425-429

KÖBBERLING, J. u. J. ROTENBERGER (1993):
Methodische Konzepte zur Prüfung der Glucocorticoidwirkung.
in: SCHULTE, H. M., G. BENKER u. B. ALLOLIO (Hrsg.): Therapie mit Glucocorticoiden: molekularbiologische, pharmakologische und klinische Aspekte.
Verlag Schattauer, Stuttgart, New York, S. 23-38

KRIEGER, D. T. (1979):
Rhythms in CRF, ACTH and corticosteroids.
in: KRIEGER, D. T. (Hrsg.): Endocrine Rhythms.
Verlag Raven, New York

KÜCHLE, M., S. A. VINORES u. W. R. GREEN (1995):
Immunohistiochemical evaluation of the integrity of the blood-aqueous barrier in normal and rubeotic human eyes.
Graefes Arch. klin. exp. Ophthalmol. 233, 414-420

KÜST, L. u. L. SCHAETZ (1983):
Fortpflanzungsstörungen.
Verlag Fischer, Jena, S. 149-151

LANE, P. J. (1986):
Untersuchungen über die Wirkung von Dexamethason-21-isonicotinat bei Pferden.
Hannover, Tierärztliche Hochschule, Diss.

LIEBICH, H.-G. (1993):
Funktionelle Histologie, 2. Auflage.
Verlag Schattauer, Stuttgart, New York

LIST, P. H., B. W. MÜLLER u. E. NÜRNBERG (19982):
Arzneiformenlehre.
Wiss. Verlagsgesellschaft, Stuttgart

LORBEER, S. (1940):
Ein Beitrag zur Vererbungsfrage der periodischen Augenentzündung des Pferdes.
Hannover, Tierärztliche Hochschule, Diss.

MARTIN, C. L. u. B. G. ANDERSON (1981):
Ocular anatomy.
in: GELATT, K. (Hrsg.): Veterinary Ophthalmology.
Verlag Lea & Felbinger, Philadelphia, S. 12-121

MATTHEWS, A. G., S. A. WAITKINS u. M. F. PALMER (1987):
Serological studies of leptospiral infections and endogenous uveitis among horses and ponies in the United Kingdom.
Equine Vet. J. 19, 125-128

MATTHEWS, A. G., S. M. CRISPIN u. J. PARKER (1983):
The equine fundus. III: Pathological variants.
Equine Vet. J., Suppl. 10, 55-61

MÄTZ-RENSING, K. (1993):
Gegenüberstellung klinischer, licht- und elektronenmikroskopischer Befunde am Augenhintergrund des Pferdes.
Hannover, Tierärztliche Hochschule, Diss.

MELBY, J.C. (1977):
Clinical pharmacology of systemic corticosteroids.
Ann. Rev. Pharmacol. Toxicol. 17, 511-527

MESSOW, C. u. W. HERMANNS (1990):
Entzündung.
in: SCHULZ, L.-C. (Hrsg.):Lehrbuch der Allgemeinen Pathologie für Tierärzte und Studierende der Tiermedizin. 10. Auflage.
Verlag Enke, Stuttgart, S. 275-311

MICHEL, G. (1995):
Vergleichende Embryologie der Haustiere.
Verlag Fischer, Jena

MILLER, T. R. u. R. D. WHITLEY (1987):
Uveitis in horses.
Mod. Vet. Pract. 68, 351-357

MORTER, R. C., R. D. WILLIAMS, H. BOLTE u. M. J. FREEMAN (1969):
Equine leptospirosis.
J. Am. Vet. Med. Assoc. 155, 436-442

MUNCK, A., P. M. GUYRE u. N. I. HOLBROOK (1984):
Physiological functions of glucocorticoids in stress and their relationship to pharmacological actions.
Endocr. Rev. 5, 25-44

NAUMANN. G.O.H. (1997):
Pathologie des Auges.
Verlag Springer, Berlin, Heidelberg

NICKEL, R., A. SCHUMMER u. E. SEIFERLE (1992):
Lehrbuch der Anatomie der Haustiere.
3. Aufl., Bd. 4: Nervensystem, Sinnesorgane, Endokrine Drüsen.
Verlag Parey, Berlin, Hamburg, S. 405-440

OETTEL, M. (1996):
Endokrinpharmakologie.
in: FREY, H-H. u. W. LÖSCHER (Hrsg.): Lehrbuch der Pharmakologie und Toxikologie für die Veterinärmedizin.
Verlag Enke, Stuttgart, S. 370-423

OSBALDISTON, G. W. u. J. H. JOHNSON (1972):
Effect of ACTH and selected glucocorticoids on circulating blood cells in horses.
J. Am. Vet. Med. Assoc. 161, 53-56

OSTERLIN, S. u. B. JACOBSON (1968):
The synthesis of hyaluronic acid in vitreous. II. The presence of soluble transferase and nucleotide sugar in the accellular vitreosus gel.
Exp. Eye Res. 7, 511-523

PARK, Y. G., J. C. GORDON, S. BECH-NIELSEN u. R. D. SLEMONS (1992):
Factors for seopositivity to leptospirosis in horses.
Prev. vet. med. 13, 121-127

PFEIFFER, R. L. (1979):
Foundations of equine ophthalmology: clinical anatomy and physiology.
Equine Pract. 1, 39-46

PLEYER, U., B. ELKINS, D. RÜCKERT, S. LUTZ, J. GRAMMER, J. CHOU, K.-H. SCHMIDT u. B. J. MONDINO (1994):
Ocular absorption of cyclosporin A from liposomes incorporated into collagen shields.
Curr. Eye Res. 13, 177-181

RAVIOLA, G. (1977):
The structural basis of the blood-ocular barriers.
Exp. Eye Res. 25, Suppl., 27-63

REBHUHN, W. C. (1979):
Diagnosis and treatment of the equine uveitis.
J. Am. Vet. Med. Assoc. 175, 803-808

REIM, M. (1985):
Hornhaut und Bindehaut.
in: HOCHWIN, O. (Hrsg.): Biochemie des Auges.
Verlag Enke, Stuttgart

ROBERTS, S. J. (1958):
Sequel of leptospirosis in horses on a small farm.
J. Am. Vet. Med. Assoc. 133, S. 189-194

ROBERTS, S. J. (1962):
Fundus lesions in equine periodic ophthalmia.
J. Am. Vet. Med. Assoc. 141, 229-238

ROBERTS, S. J., C. J. YORK u. J. W. ROBINSON (1952):
An outbreak of leptospirosis in horses on a small farm.
J. Am. Vet. Med. Assoc. 21, 237-242

ROHDEWALD, P., S. REHDER u. G. WÜRTHWEIN (1993):
Rezeptoraffinität synthetischer Glucocorticoide.
in: SCHULTE, H. M., G. BENKER u. B. ALLOLIO (Hrsg.): Therapie mit Glucocorticoiden: molekularbiologische, pharmakologische und klinische Aspekte.
Verlag Schattauer, Stuttgart, New York, S. 39-50

ROLLE, M. u. A. MAYR (1993):
in: MAYR, M. (Hrsg.): Medizinische Mikrobiologie, Infektions- und Seuchenlehre.
6. Auflage.
Verlag Enke, Stuttgart, S. 542-548

ROMEIKE, A. (1995):
Immunhistochemische Untersuchungen zur equinen rezidivierenden Uveitis (ERU).
Hannover, Tierärztliche Hochschule, Diss.

RÜHLI, M. B. u. B. M. SPIESS (1994):
Erfahrungen mit der Behandlung der Uveitis anterior mit Cyclosporin A.
Proc. Deutsch. Veterinärmed. Gesellsch. Bd. 1, 216-220

SAMUELSON, D. A. (1991):
Ophthalmic embryology and anatomy.
in: Gelatt, K. N. (Hrsg.): Textbook of veterinary ophthalmology. Second Edition.
Verlag Lea & Felbinger, Philadelphia, S. 3-123

SAMUELSON; D. A., P. SMITH und D. E. BROOKS (1989):
Morphologic features of the aqueous humour drainage pathways in horses.
Am. J. Vet. Res. 50, 720-727

SCHÄFER, E. H. (1992):
Pathologie der Netzhaut.
Tierärztl. Prax. 20, S. 510-518

SCHEBITZ, H. u. K. DEDIE (1955):
Zur Bewertung von Leptospirentitern im Pferdeserum.
Zbl. Vet. Med. 2, 552-543

SCHIMMEL, A. (1995):
Licht- und rasterelektronenmikroskopische Befunde an der normalen Cornea des Pferdes in Abhängigkeit vom Alter.
Hannover, Tierärztliche Hochschule, Diss.

SCHMIDT, F. (1992):
Zur Morphologie der Cornea beim Pferd.
München, veterinärmedizinische Fakultät der Universität, Diss.

SCHMIDT, V. (1988):
Augenkrankheiten der Haustiere. 2. Auflage.
Verlag Enke, Stuttgart

SCHÖNBAUER, M., I. WALDE u. A. SCHÖNBAUER-LÄNGLE (1982):
Der Tierarzt als Gutachter. 3. Mitteilung: Die innere Augenentzündung (Mondblindheit) der Pferde.
Wien. Tierärztl. Monatsschr. 69, 162-168

SCHULTE, H. M., C. M. BAMBERGER, H. MÖNIG u. B. ALLOLIO (1993):
Prävention und Therapie der Nebenwirkungen einer systemischen Therapie mit Glucocorticoiden.
in: SCHULTE, H. M., G. BENKER u. B. ALLOLIO (Hrsg.): Therapie mit Glucocorticoiden: molekularbiologische, pharmakologische und klinische Aspekte.
Verlag Schattauer, Stuttgart, New York, S. 257-262

SEIDEL, H. (1965):
Das Verhalten nebennierenrindenfunktionsabhängiger Kriterien klinisch gesunder, einseitig und total adrenalektomierter Läuferschweine nach exogener ACTH-Zufuhr sowie bestimmten Belastungen und nach Thyreoidektomie.
Leipzig, veterinärmedizinische Fakultät der Universität, Habil.-Schrift

SEVERIN, G. A. (1986):
Equine recurrent uveitis: Etiology signs and management.
Equine medicine. Proc. 8th Bain-Fallon Memorial Lectures.
Verlag Artamon, N. S. W., S 58-61

SMITH, P. J., D. A. SAMUELSON, D. E. BROOKS u. D. WHITLEY (1988):
Unconventional aqueous humor outflow of microspheres perfused into the equine eye.
Am. J. Vet. Res. 47, 2445-2453

SMOLLICH, G. u. G. MICHEL (1992):
Mikroskopische Anatomie der Haustiere.
Verlag Fischer, Jena, Stuttgart

SNOWDEN, J. u. D. SWANN (1980):
Vitreous structure. V. The morphology and thermal stability of vitreous collagen fibers and comparsion to articular cartilage (Type II) collagen.
Invest. Ophthalmol. Vis. Sci. 19, 610-618

SOMMER, U. (1984):
Vorkommen und Behandlung von Augenkrankheiten beim Pferd.
Hannover, Tierärztliche Hochschule Hannover, Diss.

SONRIER, C., D. JEULLAIN, G. FURET, C. FILLONEAU, N. RUVOEN-CLOUET, J. P. GANIERE u. G. ANDRE-FONTAINE (1998):
Horse antibody response against leptospirosis.
Practique Vet. Equine 30, 227-233

SPIESS, B. M. (1997):
Zur equinen rezidivierenden Uveitis (ERU).
Schweiz. Arch. Tierheilk. 139, 126-133

SPIESS, B. M., S. NYIKOS, E. STUMMER, A. SAHIN u. H. NAEGLI (1999):
Systemic dexamethason concentration in horses after continued traetment with an ophthalmic preparation of dexamethasone.
Am. J. Vet. Res. 60, 571-575

TCHERNITCHIN, A., E. J. WENK, M. R. HERNANDEZ, B. I. WEINSTEIN, M. W. DUNN, G. G. GORDON u. A. L. SOUTHERN (1980):
Glucocorticoid localization by radioautography in the rabbit eye of ^{3}H-dexamethasone.
Invest. Ophthalmol. Vis. Sci. 19, 1231

THORN, G. W., P. H. FORSHAM, F. T. G. PRUNTY u. A. G. NILLE (1948):
A test for adrenal cortical insufficiency. The response to pituitary adrenocorticotropic hormone.
J. Am. Med. Assoc. 137, 1005-1010

THUN, R. (1987):
Untersuchungen über die Tagesrhythmik von Cortisol beim Rind.
Verlag Enke, Stuttgart

THUN, R. u. D. SCHWARTZ-PORSCHE (1994):
Nebennierenrinde.
in: DÖCKE, F. (Hrsg.): Veterinärmedizinische Endokrinologie. 3. Auflage.
Verlag Fischer, Jena, Stuttgart, S. 309-353

THUN, R., F. EGGENBERGER u. K. ZEROBIN (1990):
24-hour profiles of plasma cortisol and testosterone in the male dog: absence of circadian rhythmicity, seasonal influence and hormonal interrelationships.
Reprod. Dom. Anim. 25, 68-77

TRENN, G., P. MEUSERS u. G. BRITTINGER (1993):
Wirkungsmechanismus der Glucocorticoide auf lymphatische Zellen bei der Behandlung hämatologischer Erkrankungen.
in: SCHULTE, H. M., G. BENKER u. B. ALLOLIO (Hrsg.): Therapie mit Glucocorticoiden: molekularbiologische, pharmakologische und klinische Aspekte.
Verlag Schattauer, Stuttgart, New York, S. 183-196

TRIPATHI, R. C. (1974):
The Eye. Comparative physiology and anatomy of the aqueous outflow pathway.
Academic Press, New York and London, 5, 163-356

UNGEMACH, F. R. (1992):
Beurteilung fixer Glucocorticoid-Antibiotika-Kombinationen.
Dtsch. tierärztl. Wochenschr. 99, 249-254

UNGEMACH, F. R. (1997):
Corticosteroide.
in: LÖSCHER, W., F. R. UNGEMACH u. R. KROKER (Hrsg.): Pharmakotherapie bei Haus- und Nutztieren. 3. Auflage.
Verlag Parey, Berlin, Hamburg

UNGER, H. (1955):
Anaphylaxie, Allergie und Herdinfektion in ihrer Beziehung zur periodischen Augenentzündung der Pferde.
Zürich, Veterinärmedizinische Fakultät der Universität, Diss.

WAGNER, A. (1991):
Zur Morphologie des Angulus Iridocornealis beim Pferd.
München, veterinärmedizinische Fakultät der Universität, Diss.

WALDE, I. (1986):
Differentialdiagnostische und therapeutische Aspekte bei der „Mondblindheit“ des Pferdes.
Pferdeheilkunde 2, 67-68

WEISS, Ch. u. W. JELKMANN (1995):
Funktionen des Blutes.
in: SCHMIDT, R. F. u. G. THEWS (Hrsg.): Physiologie des Menschen.
Verlag Springer, Berlin, Heidelberg, New York, Barcelona, Budapest, Hong Kong, London, Mailand, Paris, Tokyo, S. 411-447

WERRY. H. u. H. GERHARDS (1991):
Möglichkeiten der und Indikationen zur chirurgischen Behandlung der equinen rezidivierenden Uveitis (ERU).
Pferdeheilkunde 7, 321-331

WERRY. H. u. H. GERHARDS (1992):
Zur operativen Behandlung der equinen rezidivierenden Uveitis (ERU).
Tierärztl. Prax. 20, 178-186

WERRY. H. u. H. HONEGGER (1987):
Pars-plana Vitrektomie bei chronischer Uveitis.
Klin. Mbl. Augenheilk. 191, 9-12

WHITLEY, R. D., T. R. MILLFR u. J. H. WILSON (1993):
Therapeutic considerations for equine recurrent uveitis.
Equine Pract. 5, 16-23

WILCOCK, B. P. (1993):
The eye and ear.
in: JUBB, K. V. F., P. C. KENNEDY u. N. PALMER (Hrsg.): Pathology of domestic animals.
Academic. Press Inc., Orlando

WILLIAMS, R. D., R. C. MORTER, M. J. FREEMAN u. A. M. LAVIGNETTE (1971):
Experimental chronic uveitis. Ophthalmic signs following equine leptospirosis.
Invest. Ophthalmol. Vis. Sci. 10, 948-954

WINTERBERG, A. (1997):
Langzeitergebnisse der Pars-plana-Vitrektomie bei Equiner Rezidivierender Uveitis.
München, veterinärmedizinische Fakultät der Universität, Diss.

WISSDORF, H., B. OTTO u. H. GERHARDS (1998):
in: WISSDORF. H., H. GERHARDS u. B. HUSKAMP (Hrsg.): Praxisorientierte Anatomie des Pferdes.
Verlag M. & H. Schaper, Hannover, S. 91-112

WITZMANN, P. (1975):
Zur Therapie der periodischen Entzündung (Mondblindheit) des Pferdes.
Dtsch. tierärztl. Wochenschr. 82, 93-102

WOLLANKE, B. (1995):
Untersuchungen zur Ätiologie der equinen rezidivierenden Uveitis (ERU).
München, veterinärmedizinische Fakultät der Universität, Diss.

WOLLANKE, B., H. GERHARDS, S. BREM, H. KROPP u. P.MEYER (1998):
Intraoculare und Serumantikörpertiter gegen Leptospiren bei 150 wegen equiner rezidivierender Uveitis (ERU) vitrektomierter Pferde.
Berl. Münch. Tierärztl. Wochenschr. 111, 134-139

WUTTKE, W. (1995):
Endokrinologie.
in: SCHMIDT, R. F. u. G. THEWS (Hrsg.): Physiologie des Menschen.
Verlag Springer, Berlin, Heidelberg, New York, Barcelona, Budapest, Hong Kong, London, Mailand, Paris, Tokyo, S. 370-407

WYMAN, M. (1986):
Manual of small animal ophthalmology.
Churchill Livingstone, New York, Edinburgh, London, Melbourne

ZAHRADNIK, H. P. u. M. BRECKWOLDT (1993):
Aktuelle Aspekte der Glucocorticoidtherapie in der Schwangerschaft.
in: SCHULTE, H. M., G. BENKER u. B. ALLOLIO (Hrsg.): Therapie mit Glucocorticoiden: molekularbiologische, pharmakologische und klinische Aspekte.
Verlag Schattauer, Stuttgart, New York, S. 129-134

ZEROBIN, K. (1994):
Grundsätze der hormonalen Therapie von Fortpflanzungsstörungen.
in: DÖCKE, F. (Hrsg.): Veterinärmedizinische Endokrinologie. 3. Auflage.
Verlag Fischer, Jena, Stuttgart, S. 784-802

ZONE, M., M. WANKE u. M. RUBUELTO et al. (1995):
Termination of pregnancy in dogs by oral administration of dexamethason.
Theriogenology 43, 487-494

9 ANHANG

Verzeichnis der Abbildungen

Abbildung 2.1: Histologischer Bau der Hornhaut, Ausschnitt, nach WISSDORF et al. (1998) 15

Abbildung 2.2: Schnitt durch den Augapfel im distalen dorsonasalen Sektor, nach WISSDORF et al. (1998) 22

Abbildung 2.3: Chemische Struktur des Cortisols und einiger synthetischer Derivate, nach OETTEL (1996) 43

Abbildung 2.4: Arachidonsäurekaskade, vereinfacht, nach FREY et al. (1996) 48

Abbildung 3.1: Befundbogen für die spezielle ophthalmologische Untersuchung 60

Abbildung 4.1: Konzentration von Dexamethason (DXM) in der Cornea; Angabe von Mittelwert, Standardabweichung und Median von jeweils 12 Augen nach 3x tgl. (Gr. 1) bzw. 7x tgl. (Gr. 2) Applikation von DXM in den temporalen unteren Konjunktivalsack 79

Abbildung 4.2: Konzentration von Dexamethason im Kammerwasser; Angabe von Mittelwert, Standardabweichung und Median von jeweils 12 Augen nach 3x tgl. (Gr. 1) bzw. 7x tgl. (Gr. 2) Applikation von DXM in den temporalen unteren Konjunktivalsack 79

Abbildung 4.3: Konzentration von Dexamethason (DXM) in der Iris; Angabe von Mittelwert, Standardabweichung und Median von jeweils 12 Augen nach 3x tgl. (Gr. 1) bzw. 7x tgl. (Gr. 2) Applikation von DXM in den temporalen unteren Konjunktivalsack 80

Verzeichnis der Formeln

Formel 1: Berechnung der Gleichgewichtskonstanten *K* 68

Formel 2: Umrechnung der Werte in pg DXM/mg Probe bzw. pg DXM/µl Probe 71

Verzeichnis der Tabellen

Tabelle 3.1: Patientengut: Angaben zur Gruppenzugehörigkeit, Alter, Geschlecht und Rasse der Pferde.....58

Tabelle 3.2: Versuchsaufbau 63

Tabelle 3.3: Mittelwert, Standardabweichung und Median der pro Behandlung applizierten Menge Augensalbe bzw. Dexamethason (DXM) in mg 64

Tabelle 3.4: Mittelwerte, Standardabweichungen und Mediane der verwendeten Massen von Cornea, Iris, Linse und Retina/Choroidea in mg ……..……..66

Tabelle 3.5: Angaben zur Kreuzreaktivität des verwendeten Dexamethason-Antiserums (Angaben der Fa. Paesel u. Lorei GmbH & Co.) 69

Tabelle 3.6: RIA-Arbeitsanweisung 70

Tabelle 3.7: CPM-Werte und Berechnung der Nachweisgrenze (NG) 72

Tabelle 3.8: Nachweisgrenzen (NG) 72

Tabelle 3.9: Wiederfindungsrate von Dexamethason (DXM) aus Cornea, Iris, Linse, Retina, Glaskörperflüssigkeit, Kammerwasser und Serum (n = 4) 73

Tabelle 3.10: Signifikanzstufen in Abhängigkeit von der Irrtumswahrscheinlichkeit $p \leq 0{,}05$ 74

Tabelle 4.1: Diagnosen der 1. speziellen ophthalmologischen Untersuchungen 76

Tabelle 4.2: Gruppe 1: Konzentrationen von Dexamethason (pg/mg bzw. pg/µl) in den untersuchten Augenstrukturen nach 6 Tagen Behandlungsdauer und 3x tgl. Applikation von Dexamethason in den temporalen unteren Konjunktivalsack 77

Tabelle 4.3: Gruppe 2: Konzentrationen von Dexamethason (pg/mg bzw. pg/µl) in den untersuchten Augenstrukturen nach 6 Tagen Behandlungsdauer und 7x tgl. Applikation von Dexamethason in den temporalen unteren Konjunktivalsack 78

Tabelle 4.4: Konzentration von DXM in pg/µl Serum, vor Behandlungsbeginn (Serum 0) und nach dem 1. bis 5. Behandlungstag (Serum 1 bis Serum 5) 81

DANKSAGUNG

Herrn Prof. Dr. Dr. h.c. E. Deegen und Herrn Prof. Dr. M. Kietzmann danke ich sehr herzlich für die Überlassung des interessanten Themas sowie für ihr stetiges Interesse am Fortgang der Arbeit und die jederzeit gewährte freundliche und wahrlich doktor“väterliche“ Unterstützung bei der Durchführung der Arbeit. Ohne Ihre gute und komplikationslose Zusammenarbeit wäre das Gelingen dieser Arbeit mit Sicherheit nicht so reibungslos verlaufen.

Frau Dr. Frauke Glitz danke ich, dass sie mein Interesse an diesem Thema weckte und mich auf meinen „ersten Schritten“ hilfreich begleitete.

Mein ganz besonderer Dank gilt der gesamten Arbeitsgruppe von Prof. Dr. M. Kietzmann für die freundliche Aufnahme in ihre Reihen, die stets vorhandene Hilfsbereitschaft und dafür, dass aus mir doch noch ein Pharmakologe geworden ist, wenn auch nur ein Kleiner!!! Obwohl mein „Gastspiel“ nur relativ kurz war, wird es mir doch in sehr guter Erinnerung bleiben.

Allen Mitarbeiterinnen und Mitarbeitern der Klinik für Pferde möchte ich auf diesem Wege für die Hilfe und freundlichen Worte danken. Dies gilt besonders für die Tierpflegermannschaft, die immer zur Stelle war, wenn einmal „Not am Mann“ war.

Ein herzlicher Dank gilt Frau Dr. A. Bohr aus der Toxikologie. Ohne Deine Hilfe bei der „Summary“ hätte ich ziemlich alt ausgesehen, Danke!

Herrn Dr. Karl Rohn aus dem Institut für Biometrie und Statistik danke ich für die Beratung und Verwirklichung in statistischen Fragen.

Tina, ein dickes Danke für die Fehlersuche und kritische Durchsicht der Arbeit.

Ein Dankeschön geht auch an alle Freunde nah und fern, die mich stets unterstützt und geduldig ertragen haben. Eure aufmunternden Worte kamen stets zur richtigen Zeit.

Ganz sicher nicht zuletzt ein riesiges Dankeschön an meine Eltern. Ich danke Euch von ganzem Herzen für Euren Glauben an mich sowie für Eure Unterstützung während des ganzen Studiums und der Promotion.