Aus der Klinik für kleine Haustiere
der Tierärztlichen Hochschule Hannover

Etablierung immunzytologischer Techniken zur Charakterisierung von Tumoren des Hundes und deren diagnostische Relevanz bei der Erkennung von Tumormetastasen in Lymphknoten sowie exfoliierter Tumorzellen in Körperhöhlenergüssen

These

zur Erlangung des Grades eines

Doctor of Philosophy

- Ph. D. -

im Fachgebiet

Kleintierkrankheiten

durch die Tierärztliche Hochschule Hannover

Vorgelegt von

Ruth Höinghaus

aus Bielefeld-Gadderbaum

Hannover 2004

Supervisor: Apl. Prof. Dr. R. Mischke

Betreuungsgruppe:	Univ. - Prof. Dr. M. Freund (Universität Rostock; Direktor der Abteilung Hämatologie und Onkologie der Medizinischen Fakultät)
	Apl. Prof. Dr. L. Haas (Tierärztliche Hochschule Hannover, Institut für Virologie)
	Apl. Prof. Dr. R. Mischke (Tierärztliche Hochschule Hannover, Klinik für kleine Haustiere)
1. Gutachten:	Univ. - Prof. Dr. M. Freund (Universität Rostock; Direktor der Abteilung Hämatologie und Onkologie der Medizinischen Fakultät)
	Apl. Prof. Dr. L. Haas (Tierärztliche Hochschule Hannover, Institut für Virologie)
	Apl. Prof. Dr. R. Mischke (Tierärztliche Hochschule Hannover, Klinik für kleine Haustiere)
2. Gutachten:	Univ.- Prof. Dr. M. Reinacher (Justus Liebig Universität Giessen; Institut für Veterinärpathologie)

Tag der mündlichen Prüfung: 03. Juni 2004

Meinen Eltern

und

Dietmar gewidmet

Inhaltsverzeichnis

1 EINLEITUNG 15

2 LITERATUR 17

2.1 Zytologie 17

2.1.1 Zytologische Tumordiagnostik 17

2.1.2 Zytologische Einteilung der Tumoren anhand tumorspezifischer Kriterien 18

2.1.2.1 Epitheliale Tumoren 18

2.1.2.2 Mesenchymale Tumoren 19

2.1.2.3 Rundzelltumoren 19

2.1.2.4 Nicht differenzierbare Tumoren 20

2.2 Immunzytochemie 20

2.2.1 Etablierung immunzytochemischer Färbemethoden 20

2.2.2 Anwendung zur Charakterisierung von Tumoren 21

2.2.3 Anwendung zur Differenzierung Zellen mesothelialer und epithelialer Herkunft in Körperhöhlenergüssen 22

2.2.4 Anwendung zur Detektion von Lymphknotenmetastasen 25

2.3 Reaktivitätsmuster der monoklonalen und polyklonalen Antikörper beim Menschen und beim Hund 30

2.3.1 Das Zytoskelett 30

2.3.1.1 Die Zytokeratine 30

2.3.2 Antikörper gegen Proteine der Intermediärfilamente 33

2.3.2.1 Breitspektrumantizytokeratin *AE1/AE3* 33

2.3.2.2 Breitspektrumantizytokeratin *KL1* 38

2.3.2.3 Antikörper gegen Zytokeratin 7 41

2.3.2.4 Antikörper gegen Zytokeratin 20 48

2.3.2.5 Antikörper gegen Zytokeratin 14 54

2.3.2.6 Antikörper gegen die Zytokeratine 8 und 18 58

2.3.2.7 Antikörper gegen Vimentin 60

2.3.2.8 Antikörper gegen Desmin 63

2.3.3 Antikörper gegen zellspezifische Antigene 67
2.3.3.1 *S100* 67
2.3.3.2 *Melan-A* 69
2.3.3.3 *von Willebrand-Faktor* 70
2.3.3.4 *Lysozym* 72

3 UNTERSUCHUNGSGUT, MATERIAL UND METHODEN 74
3.1 Material 74
3.1.1 Geräte und Bezugsquellen 74
3.1.2 Verbrauchsmaterialien und Bezugsquellen 75
3.2 Untersuchungsgut 77
3.2.1 Normalgewebe 78
3.2.2 Primärtumoren 78
3.2.2.1 Benigne epitheliale Tumoren und Proliferationen 78
3.2.2.2 Maligne epitheliale Tumoren 79
3.2.2.3 Benigne mesenchymale Tumoren und Proliferationen 80
3.2.2.4 Maligne mesenchymale Tumoren 81
3.2.3 Organmetastasen 82
3.2.3.1 Organmetastasen maligner epithelialer Primärtumoren 82
3.2.3.2 Organmetastasen maligner mesenchymaler Tumoren 83
3.2.4 Lymphknoten 84
3.2.5 Körperhöhlenergüsse 86
3.2.5.1 Hunde ohne neoplastische Grunderkrankung 86
3.2.5.2 Hunde mit malignem epithelialen Tumor 87
3.2.5.3 Hunde mit malignem Mesotheliom 87
3.3 Methoden 88
3.3.1 Probengewinnung und Anfertigung der zytologischen Präparate 88
3.3.1.1 Abklatschtechnik 88
3.3.1.2 Feinnadelaspirationstechnik 88
3.3.1.3 Gewinnung und Aufbereitung von Körperhöhlenergüssen 89
3.3.1.4 Fixierung und Lagerung der Präparate für die Immunzytologie 90

3.3.2 Färbeverfahren 90
3.3.2.1 Panoptische Färbung nach Pappenheim 90
3.3.2.2 Immunzytologische Färbung 91
3.3.2.2.1 Waschpuffer 91
3.3.2.2.2 Puffer für die Antikörperverdünnung 91
3.3.2.2.3 Funktionsprinzip der immunzytologischen Färbung 92
3.3.2.2.4 Ansatz der Reagenzien für die immunzytologische Färbung 95
3.3.2.2.5 Protokoll für die immunzytologische Färbung 95
3.3.2.2.6 Primärantikörper 97
3.3.2.2.7 Sekundärantikörper 100
3.3.2.2.8 Kontrollen 100
3.3.2.2.9 Ermittlung der optimalen Arbeitsverdünnung für den jeweiligen Primärantikörper 101
3.4 Befunderhebung 103
3.4.1 Zytologischer Untersuchungsgang 103
3.4.2 Immunzytologische Befunderhebung Primärtumoren, Organmetastasen und Körperhöhlenergüsse 104
3.4.3 Immunzytologie Lymphknoten 105
3.5 Statistische Auswertung 106

4 ERGEBNISSE 108
4.1 Vorversuche 108
4.1.1 Ermittlung der optimalen Primärantikörper – Arbeitsverdünnung 107
4.1.2 Einfluss der Verstärkung mittels des Streptavidin-Biotin-Peroxidase-Komplex auf die Färbung mit dem Breitspektrumantizytokeratin *KL1* 114
4.1.2.1 Normalgewebe und benigne epitheliale Tumoren 114
4.1.2.2 Maligne epitheliale Tumoren 115
4.1.3 Überprüfung der Spezifität von *Desmin, von Willebrand-Faktor, Lysozym; S100* und *Melan-A* 116
4.2 Epitheliale Zubildungen 118
4.2.1 Epitheliale Zubildungen der Mamma 118

4.2.1.1 Nicht neoplastische Zubildungen 118
4.2.1.2 Benigne Tumoren 119
4.2.1.3 Maligne Tumoren 121
4.2.1.4 Organmetastasen von malignen Mammatumoren 122
4.2.2 Epitheliale Tumoren des Pankreas und der Leber 123
4.2.2.1 Benigner Tumor der Leber 123
4.2.2.2 Maligne Tumoren der Leber und des Pankreas 123
4.2.2.3 Organmetastasen eines Pankreaskarzinoms und eines Gallengangkarzinoms 124
4.2.3 Normale und neoplastisch veränderte Magen- und Darmschleimhaut 124
4.2.3.1 Normale Schleimhaut des Magen und Darms 124
4.2.3.2 Benigne Tumoren des Darms 125
4.2.3.3 Maligne Tumoren des Magens 126
4.2.3.4 Organmetastase eines Magenkarzinoms 127
4.2.3.5 Maligne Tumoren des Dünndarms 127
4.2.3.6 Maligne Tumoren des Rektums 128
4.2.3.7 Organmetastasen von Karzinomen des Jejunums 129
4.2.4 Epitheliale Zubildungen der Prostata 129
4.2.4.1 Nicht neoplastische Zubildungen der Prostata 129
4.2.4.2 Maligne Tumoren der Prostata 130
4.2.4.3 Organmetastasen von Prostatakarzinomen 131
4.2.5 Epitheliale Tumoren der Harnblase 132
4.2.5.1 Benigne Tumoren 132
4.2.5.2 Maligne Tumoren 133
4.2.5.3 Organmetastase eines undifferenzierten Karzinoms der Harnblase 134
4.2.6 Epitheliale Tumoren der Lunge 134
4.2.6.1 Maligne Tumoren 134
4.2.7 Epitheliale Tumoren der hepatoiden und apokrinen Drüsen 136
4.2.7.1 Adenome der hepatoiden Drüsen 136
4.2.7.2 Karzinom der hepatoiden Drüsen 137
4.2.7.3 Karzinome der apokrinen Drüsen 137

4.2.8 Epitheliale Tumoren der Schilddrüse 138
4.2.8.1 Benigner Tumor 138
4.2.8.2 Maligne Tumoren 138
4.2.9 Epithelialer Tumor des Vestibulums 139
4.2.9.1 Maligner Tumor 139
4.2.10 Epidermale Tumoren 139
4.2.10.1 Maligne Tumoren 139
4.2.10.2 Organmetastasen von einem Plattenepithelkarzinom 140
4.2.10.3 Epitheliale Tumoren des Haarfollikels 141
4.2.11 Organmetastasen von malignen Tumoren mit unbekannten Primärtumor 141
4.3 Immunzytologische Färbung epithelialer Gewebe mit *Vimentin* 142
4.3.1 Zubildungen der Mamma 142
4.3.1.1 Nicht neoplastische Zubildungen der Mamma 142
4.3.1.2 Benigne Tumoren 142
4.3.1.3 MaligneTumoren 143
4.3.2 Tumoren des Gastrointestinaltraktes 144
4.3.2.1 Tumoren der Magen- und Darmschleimhaut 144
4.3.2.2 Tumoren der Leber 145
4.3.3 Tumoren der Prostata 145
4.3.4 Tumoren der Harnblase 146
4.3.5 Tumoren der Schilddrüse 146
4.3.6 Tumoren von drüsigen Epithelien 146
4.3.7 Plattenepithelkarzinome 147
4.3.8 Trichoepitheliom 147
4.4 Mesenchymale Zubildungen 148
4.4.1 Benigne Tumoren 148
4.4.2 Maligne Tumoren 149
4.4.2.1 Organmetastasen von Osteosarkomen 150
4.4.3 Tumoren der Muskulatur 150
4.4.3.1 Maligne Tumoren 150
4.4.4 Tumoren melanozytären Ursprungs 151

4.4.4.1 Benigne Tumoren 151
4.4.4.2 Maligne Tumoren 152
4.4.4.3 Organmetastasen von malignen Melanomen 153
4.4.5 Tumoren des Endothels 153
4.4.5.1 Benigner Tumor 153
4.4.5.2 Maligne Tumoren 154
4.4.5.3 Organmetastasen von Hämangiosarkomen 154
4.4.6 Zubildungen histiozytärer Herkunft 155
4.4.6.1 Histiozytäre Entzündungen 155
4.4.6.2 Benigne Tumoren 156
4.4.6.3 Maligne Histiozytose 156
4.5 Maligne Mesotheliome 157
4.6 Körperhöhlenergüsse 158
4.6.1 Reaktives Mesothel 158
4.6.2 Malignes Mesotheliom 159
4.6.3 Hunde mit malignem epithelialen Tumor 160
4.7 Lymphknoten 167
4.7.1 Abklatschpräparate 167
4.7.1.1 Immunzytologische Untersuchung mit dem Breitspektrumantizytokeratin *AE1/AE3* 167
4.7.1.1.1 Sensitivität, Spezifität, positiv und negativ prädiktiver Wert von vier Untersuchern 167
4.7.1.1.2 Statistischer Vergleich zwischen Zytologie und Immunzytologie sowie zwischen des vier Untersuchern 173
4.7.1.2 Immunzytologische Untersuchung mit dem Breitspektrumantizytokeratin *KL1* 175
4.7.1.2.1 Sensitivität, Spezifität, positiv und negativ prädiktiver Wert 175
4.7.1.2.2 Statistischer Vergleich von Zytologie und Immunzytologie 176
4.7.1.3 Immunzytologische Untersuchung mit dem Antikörper gegen CK7 177
4.7.1.3.1 Sensitivität, Spezifität, positiv und negativ prädiktiver Wert 177
4.7.1.3.2 Statistischer Vergleich von Zytologie und Immunzytologie 179

4.7.1.4 Immunzytologische Untersuchung mit dem Antikörper gegen CK20 179
4.7.1.4.1 Sensitivität, Spezifität, positiv und negativ prädiktiver Wert 179
4.7.1.4.2 Statistischer Vergleich von Zytologie und Immunzytologie 181
4.7.2 Aspirationspräparate 181
4.7.2.1 Sensitivität, Spezifität, positiv und negativ prädiktiver Wert 181
4.7.2.2 Statistischer Vergleich der Zytologie und Immunzytologie 183

5 DISKUSSION 184

6 ZUSAMMENFASSUNG 200

7 SUMMARY 204

8 LITERATURVERZEICHNIS 207

Abkürzungsverzeichnis

ABC	Avidin-Biotin-Komplex
AEC	Aminoethylcarbazol
AJCC	American Joint Committee on Cancer
BSA	bovines Serum Albumin
bzw.	beziehungsweise
CK	Zytokeratin (bei spezifischen Zytokeratinen)[2)]
DAB	Diaminobenzidin-Tetrahydrochlorid
Des	Desmin[2)]
EDTA	Ethylendiamintetraacetat
FNA	Feinnadelaspiration
HE	Hämatoxylin-Eosin-Färbung
histo.	histologische Diagnostik[1)]
HNS	Normalserum vom Hund[1)]
HRP	Horse radish peroxidase[1)]
immun.	immunhistologische Diagnostik[1)]
Intens.	Intensität[1)]
kDa	kilodalton
kleinzell.	kleinzellig[1)]
Lys	Lysozym[1)]
mAK	monoklonaler Antikörper
Max.	Maximum[1)]
Med.	Median[1)]
Min.	Minimum[1)]
µl	Mikroliter
ml	Milliliter
Mr	relatives Molekulargewicht
n	Gesamtzahl
NaCl	Natriumchlorid

NaH_2PO_4	Natriumhydrogen-Monohydrat
Na_2HPO_4	di-Natriumhydrogenphosphat-Dihydrat
n.d.	nicht durchgeführt[1)]
pAK	polyklonaler Antikörper
PBS	Phosphat gepufferte Kochsalzlösung
S.	Seite
SABC	Streptavidin-Biotin-Komplex
Tris.	Tri-Hydroxymethyl-Aminomethan
UICC	International Union against cancer
V. a.	Verdacht auf
Vim	Vimentin[1) 2)]
vWF	von Willebrand-Faktor[2)]
z. B.	zum Beispiel
+	geringgradige Farbintensität[1)]
++	mittelgradige Farbintensität[1)]
+++	hochgradige Farbintensität[1)]

[1)] in Tabellen

[2)] Da die Antikörper oft nach dem von ihnen detektierten Epitop bezeichnet werden, wurden zur Verdeutlichung die Bezeichnungen der Antikörper in dieser Arbeit kursiv geschrieben.

1 Einleitung

Die zytologische Diagnostik hat in den letzten Jahren erheblich an Bedeutung in der Kleintieronkologie gewonnen (MEYER, 1996; MEINKOTH und COWELL, 2002). Dies beruht einerseits auf der wenig aufwendigen und minimal invasiven Materialgewinnung mittels Feinnadelaspiration als auch in der raschen Diagnosestellung (STOCKHAUS und TESKE, 2001; MEINKOTH und COWELL, 2002). Limitiert wird die zytologische Tumordiagnostik, welche sich nur auf die morphologischen Kriterien der einzelnen Zellen stützen kann, durch die diagnostische Unsicherheit insbesondere bei undifferenzierten Tumoren oder bei Metastasen unbekannten Ursprungs (CLEE et al. 1982; DROESE et al., 1984; PALMER et al., 2001). Daher wurden beim Menschen (MOLL et al., 1982; DENK et al., 1983; VAN MUIJEN et al., 1984) als auch beim Tier (CARDONA et al., 1989; MOORE et al., 1989; SANDUSKY et al., 1991; ESPINOSA DE LOS MONTEROS et al., 1999) immunhistochemische Färbungen an histologischen Proben angewendet und etabliert. Das Grundprinzip der immunzytochemischen Färbemethoden beruht auf der überwiegenden Konservierung der zellspezifischen Antigene auch in neoplastisch veränderten Zellen, welche durch die spezifische Antigen-Antikörper-Reaktion bestimmt werden und damit eine Einordnung der Tumorzellen hinsichtlich ihres Ursprungsgewebes erlauben (BANNASCH et a., 1982; MOLL et al., 1982; RAMAEKERS et al., 1990; MOLL, 1993). Die Einsatzgebiete der immunhistologischen Technik beim Menschen sind insbesondere die Charakterisierung undifferenzierter Tumoren, Detektion von Metastasen in Lymphknoten, Knochenmark und anderen Organen (GATTER et al., 1985; GALEA et al., 1991; STOSIEK et al., 1991; VOGEL et al., 1999). Die Etablierung der immunzytochemischen Färbemethoden an zytologischem Material hat in der Humanmedizin schnell Anschluss an die Immunhistologie gefunden (WALTS und SAID, 1983; ALTMANNSBERGER et al., 1984; RAMAEKERS et al., 1984; HASTKA et al., 1997). In der Veterinärmedizin haben bisher immunzytochemische Techniken in der Histopathologie klinische Relevanz erlangt (CARDONA et al., 1989; MOORE et al., 1989; SANDUSKY et al., 1991; ESPINOSA DE LOS MONTEROS et al., 1999).

Hier wurden Antikörper gegen spezifische humane Antigene an caninen Probenmaterial adaptiert. Ihre Anwendbarkeit an zytologischem Material vom Hund wurde in vereinzelten Darstellungen gezeigt (ANDRAESEN et al. 1988a; FOURNEL-FLEURY et al., 1994) und lassen daher ihre mögliche Anwendbarkeit auch an zytologischen Präparaten erwarten.

Ziel der vorliegenden Studie war es die Antikörper an zytologische Präparate vom Hund zu adaptieren und daraufhin ihre Anwendbarkeit an zytologischem caninen Tumormaterial zu überprüfen. Weiterhin soll die Anwendbarkeit der Immunfärbungen für die Erkennung exfoliierter Tumorzellen in Körperhöhlenergüssen untersucht werden. Des Weiteren soll die Sensitivität der immunzytologischen Detektion von Lymphknotenmetastasen von Hunden mit maligner epithelialer Neoplasie im Vergleich zur konventionellen Zytologie erarbeitet werden.

2 Literaturübersicht

2.1 Zytologie

2.1.1 Zytologische Tumordiagnostik

Die zytologische Diagnostik von Tumoren hat mit dem wachsenden Interesse in der Kleintieronkologie erheblich an Bedeutung gewonnen (MEYER, 1996; MEINKOTH und COWELL, 2002). Die Vorteile der Zytologie liegen in der wenig invasiven Materialgewinnung (MEINKOTH und COWELL, 2002), den geringen instrumentellen Voraussetzungen und der raschen Diagnosestellung (STOCKHAUS und TESKE, 2001). Da sich die zytologische Diagnostik auf die morphologischen Kriterien der einzelnen Zellen stützt, ist in vielen Fällen nur eine grobe Tumorklassifikation möglich. Die Richtigkeit der zytologischen Tumorklassifikation beim Menschen wird je nach Organsystem und Methode der Materialgewinnung mit 50 - 98 % angegeben (CLEE et al., 1982; NG und HORAK, 1983; DROESE et al., 1984; BARRIOS et al., 1989; PALMER et al., 2001). Die Richtigkeit der zytologischen Subklassifikation von Tumoren zeigt ähnliche Schwankungen in ihrer diagnostischen Richtigkeit (CLEE et al. 1982; DROESE et al., 1984; PALMER et al., 2001). Während es beim Menschen eine Vielzahl von Studien bezüglich der diagnostischen Zuverlässigkeit der zytologischen Methode gibt, sind beim Tier nur vereinzelt Studien zu diesem Thema erschienen. In der Studie von EICH et al. (2000) wurden intraoperativ Feinnadelaspirationen von 65 caninen und 30 felinen abdominalen Umfangsvermehrungen zytologisch untersucht. Die Richtigkeit der zytologischen verglichen mit den histopathologischen Diagnosen lag bei 83 %. Nach Ausschluss aller nicht neoplastischen Veränderungen konnten EICH et al. (2000) eine diagnostische Richtigkeit der zytologischen Methode von 87 % ermitteln. Ähnliche Ergebnisse erhielt die Arbeitsgruppe um MÉNARD et al. (1986), in deren Untersuchungen die zytologische Methode an 102 Feinnadelaspirationen maligner Tumoren des Hundes und der Katze untersucht wurden. Beim Hund konnte eine diagnostische Richtigkeit von 71 % bei der zytologischen Erfassung der Malignität

festgestellt werden. Die weitere Subklassifizierung des Tumors hinsichtlich des zellulären Ursprungs wies eine diagnostische Richtigkeit von 72 % beim Hund auf (MÉNARD et al., 1986).

2.1.2 Zytologische Einteilung der Tumoren anhand tumorspezifischer Kriterien

Die grobe zytologische Einteilung von Tumoren geschieht nach spezifischen morphologischen Zellkriterien (Tab. 1) in vier große Gruppen: epitheliale Tumoren, mesenchymale Tumoren, Rundzelltumoren und anaplastische, nicht weiter differenzierbare Tumoren (MEINKOTH und COWELL, 2002; BAKER und LUMSDEN, 2000).

Tab. 1: Zytologische Charakteristika der verschiedenen Tumortypen (nach COWELL, TYLER und MEINKOTH, 1998)

Tumortyp	**epithelial**	**mesenchymal**	**Rundzell**
Zellgröße	groß	klein-mittel	klein-mittel
Zellform	rund-polygonal	spindelförmig sternförmig	rund
Zellularität	hoch	meistens gering	hoch
Erscheinungsbild schematisch	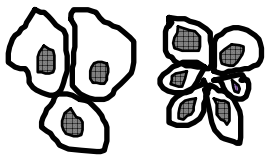		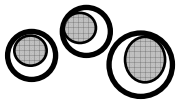
Zellverbände	+++	- bis +	-

- = keine Zellverbände; += geringgradige Neigung zur Zellverbandbildung; +++= hochgradige Neigung zur Zellverbandbildung

2.1.2.1 Epitheliale Tumoren

Ein typisches zytologisches Kriterium ist die Zell-zu-Zell Adhäsion der epithelialen Zellen. Daher liegen sie zumeist in engen Verbänden oder Zellklumpen mit gut abgegrenzten Zellgrenzen vor (MEINKOTH und COWELL, 2002). Die Zellen sind je nach Ausdifferenzierung mittelgroß bis sehr groß (TAKAHASHI, 1987).

Typischerweise ist ihre Gestalt je nach Ursprungsepithel rund, säulenförmig oder polygonal (BAKER und LUMSDEN, 2000). Das Zytoplasma ist zumeist basophil. Die Zellkerne sind rund bis oval (RASKIN und MEYER, 2001). Zytologische Präparate von epithelialen Tumoren weisen eine hohe Zellularität auf (ALLEN und PRASSE, 1986).

2.1.2.2 Mesenchymale Tumoren

Aufgrund ihrer geringen Exfoliationsneigung sind zytologische Präparate von mesenchymalen Tumoren in der Regel zellarm (ALLEN und PRASSE, 1986). Die Zellen liegen einzeln oder in kleineren Zellverbänden vor. Ihrer Zellform ist in Abhängigkeit von dem Differenzierungsgrad oval, stern- oder spindelförmig (RASKIN und MEYER, 2001). Im Gegensatz zu den epithelialen Zellen sind die mesenchymalen Zellen kleiner und ihre Zellgrenzen sind nur undeutlich abgegrenzt (RASKIN und MEYER, 2001). Die Zellkerne der mesenchymalen Zellen zeigen in der Regel runde, elliptische oder spindelige Formen (MEINKOTH und COWELL, 2002). Ein weiteres Charakteristikum mesenchymaler Zellen ist die Produktion von extrazellulärer Matrix. Im zytologischen Präparat ist sie als eosinophiles Material in variabler Menge zwischen den Zellen zu sehen (MEINKOTH und COWELL, 2002).

2.1.2.3 Rundzelltumoren

Die Gruppe der Rundzelltumoren ist eine heterogene Tumorgruppe, welche dem morphologischen Kriterium "Rundzelle" entspricht (MEINKOTH und COWELL, 2002). In diese Gruppe gehören insbesondere die mobilen Zellen hämatologischen Ursprungs. Rundzelltumoren weisen eine hohe Zellularität im zytologischen Präparat auf (MEINKOTH und COWELL, 2002). Zell- und Kernform sind in der Regel rund. Die Zellgröße variiert von klein bis mittelgroß (RASKIN und MEYER, 2001). Die Zellgrenzen sind deutlich abgegrenzt (MEINKOTH und COWELL, 2002).

2.1.2.4 Nicht differenzierbare Tumoren

Teilweise sind Tumorzellen soweit entdifferenziert, dass sie wegen fehlender morphologischer Kriterien nicht in eine der drei Tumorgruppen eingeteilt werden können (ALLEMAN und BAIN, 2000).

2.2 Immunzytochemie

2.2.1 Etablierung immunzytochemischer Färbemethoden

Ende der 70-er bis Anfang der 80-er Jahre gelang es einer Vielzahl von Arbeitsgruppen, den molekularen Aufbau des Zytoskeletts zu charakterisieren (FRANKE et al., 1978a; FRANKE et al., 1978b, HYNES und DESTREE, 1978; LAZARIDES, 1980; LAZARIDES, 1982). Mit diesen Erkenntnissen wurde in den verschiedenen Zelltypen die zellspezifische Intermediärfilamentexpression zunächst an normalen humanen Zellen untersucht, klassifiziert und die Methode an paraffineingebettetes humanes Material adaptiert (ALTMANNSBERGER et al., 1981; MOLL et al, 1982; TSENG et al., 1982). Die Möglichkeit der spezifischen Zellerkennung mittels immunzytochemischer Methoden wurde beim Menschen rasch an neoplastisch veränderten Geweben angewendet (BANNASCH et al., 1982; MOLL et al., 1982; DENK et al., 1983; DEBUS et al., 1984; VAN MUIJEN et al., 1984; COOPER et al., 1985), womit es dann auch möglich war, Metastasen in Lymphknoten, Knochenmark und in anderen Organen zu detektieren (GALEA et al., 1991; STOSIEK et al., 1991; VOGEL et al., 1999). Die Etablierung immunzytochemischer Verfahren haben in der Routinezytologie in der Humanmedizin schnell Anschluss an die Immunhistologie gefunden (WALTS und SAID, 1983; ALTMANNSBERGER et al., 1984; RAMAEKERS et al., 1984; DALQUEN, 1986; HASTKA et al., 1997). In der Veterinärmedizin haben bisher immunzytochemische Techniken allerdings nur im Bereich der Histopathologie klinische Relevanz erlangt (CARDONA et al., 1989; MOORE et al., 1989; DESNOYERS et al., 1990; SANDUSKY et al., 1991). In diesen Studien wurden

monoklonale Antikörper gegen spezifische humane Antigene an canines Probenmaterial adaptiert. Ihre Anwendbarkeit bei immunhistologischen Untersuchungen des Hundes lassen, wie vereinzelte Darstellungen immunzytologischer Färbungen (ANDRAESEN et al., 1988a; FOURNEL-FEURY et al., 1994) zeigen, ihre mögliche Anwendung auch an zytologischen Präparate erwarten.

2.2.2 Anwendung zur Charakterisierung von Tumoren

Mittels der immunzytochemischen Untersuchung werden beim Menschen in der Histopathologie als auch in der Zytologie in erster Linie undifferenzierte Tumoren hinsichtlich ihres Ursprungsgewebes charakterisiert (ALTMANNSBERGER et al., 1984; GATTER et al., 1984; GATTER et al., 1985; MYGIND et al., 1988; BAARS et al., 1994; HAMMAR; 1998; TOT; 1999). Dies betrifft Tumoren die histopathologisch oder zytologisch nicht mit ausreichender Sicherheit bestimmt werden können oder Organmetastasen, insbesondere bei unbekanntem Primärtumor (GATTER et al., 1984; GATTER et al., 1985). Das Grundprinzip der immunzytochemischen Färbemethoden beruht auf der überwiegenden Konservierung der zellspezifischen Antigene auch in neoplastisch veränderten Zellen, welche durch die spezifische Antigen-Antikörper-Reaktion bestimmt werden und damit eine Einordnung der Tumorzellen hinsichtlich ihres Ursprungsgewebes erlauben (BANNASCH et al., 1982; MOLL et al., 1982; RAMAEKERS et al., 1990; MOLL, 1993). MOLL (1993) zeigte in seinen Untersuchungen an menschlichen Epithelien und davon ausgehenden Neoplasien epithelspezifische Zytokeratinexpressionen von so genannten Leitzytokeratinen, welche selbst auch bei maligner Entartung und Tumorprogression lange erhalten bleiben. Allerdings konnte MOLL (1993) in verschiedenen neoplastisch veränderten epithelialen Tumoren des Menschen mit abnehmender histopathomorphologischer Differenzierung auch eine Reduktion der für den Epitheltyp spezifischen Zytokeratine oder ein Zugewinn von neuen Zytokeratinen, welche im Normalgewebe untypisch wären, nachweisen. Daneben kommt es besonders bei Zellen mesodermaler Herkunft, aber auch im geringeren

Maße bei epithelialen Zellen ento- bzw. ektodermaler Herkunft zur Koexpression von Vimentin, das ansonsten vor allem in mesenchymalen Zellen exprimiert wird (MOLL, 1991a). Daher wird davon ausgegangen, dass es zu einer Freigabe von im Normalzustand nicht aktiven Intermediärfilament-Proteinen in der neoplastisch veränderten Zelle kommt (MOLL, 1991a). Diese Expressionsänderungen sind jedoch auf einen gewissen Spielraum beschränkt, der jeweils eng an den jeweiligen Epitheltyp gekoppelt ist, so dass für die Variationsbreite der Expression eine genetische Basis anzunehmen ist (MOLL, 1993). Die Variabilität der Intermediärfilament-Expression ist aber nicht nur auf endogene Vorgänge begrenzt, sondern es wird angenommen, dass auch epigenetische Faktoren bzw. Faktoren der Mikroumgebung Einfluss nehmen, welche die Intermediärfilament-Expression regulieren können (STEINERT und ROOP, 1988).
Für viele der monoklonalen Antikörper gegen die verschiedenen Zytokeratine und für einige spezifische zellassoziierte Tumormarker existieren beim Hund ähnliche Reaktivitätsmuster wie beim Menschen, so dass von einer Kreuzreaktivität ausgegangen werden kann (TSENG et al., 1982). Somit konnten auch beim Hund undifferenzierte Tumoren, Tumoren mit histopathologisch unsicherem Befund, als auch Metastasen unklaren Ursprungs immunhistologisch charakterisiert werden (CARDONA et al., 1989; CARPENTER et al., 1991; SPANGLER et al., 1994; RAMOS-VARA et al., 2000; JUOPPERI et al., 2003).

2.2.3 Anwendung zur Differenzierung Zellen mesothelialer und epithelialer Herkunft in Körperhöhlenergüssen

Die Differenzierung zwischen exfoliierten Zellen ausgehend von reaktivem Mesothel, malignen Mesotheliomen oder Adenokarzinomen sind in der Humanmedizin und in der Veterinärmedizin seit langem eine diagnostische Herausforderung (HIRSCHBERGER, 1995; KITAZUME et al., 2000). Die Erkennung von Tumorzellen in herkömmlich gefärbten Präparaten gestaltet sich schwierig, da im Rahmen von Entzündungsvorgängen reaktive Mesothelzellen regelmäßig zahlreiche Malignitätskriterien aufweisen (THRALL, 1983; HIRSCHBERGER, 1995; KITAZUME

et al., 2000). Obgleich das Mesothel morphologisch ein echtes Epithel mit Desmosomen, Zytokeratinfilamenten und Basalmembran ist, stehen dieses und die malignen Mesotheliome doch unter den mesodermal abgeleiteten Epithelien und Tumoren dem Mesenchym relativ am nächsten (MOLL, 1993). Dies wird nicht nur durch die gleichzeitige Expression von Vimentin und Zytokeratin in Mesothelzellen gekennzeichnet (LAROCCA und RHEINWALD, 1984; MAYALL et al., 1992). In der Zellkultur konnte unter Einsatz von Wachstumsfaktoren ein reversibler Abfall der Zytokeratinexpression und ein deutlicher Anstieg der Vimentinexpression beobachtet werden (SCHMITT-GRÄFF und PFITZER, 1986), welches den biphasischen Charakter der Mesothelzelle aus mesenchymaler Herkunft, epithelialer Differenzierung und Pluripotenz dieses Zelltypus erklärt (STOSIEK und GOERTCHEN, 1986).

Neben Zellen mesenchymaler Herkunft zeigen auch einige epitheliale Zellen, insbesondere bei neoplastischer Entartung, eine Koexpression von Vimentin. Dieses Phänomen trifft besonders auf Karzinome der Prostata, der Lunge, des Plattenepithels und der Schilddrüse zu (MOLL, 1993). Diese Ergebnisse beim Menschen zeigen, dass eine Differenzierung zwischen Zellen mesothelialer Herkunft und Zellen rein epithelialer Herkunft - im engeren Sinne die exfoliierten Karzinomzellen im Körperhöhlenerguss - mittels Antikörper gegen Zytokeratin und Vimentin nur mit Vorsicht vorzunehmen ist (SCHMITT-GRÄFF und PFITZER, 1986).

Neben der Expression von Zytokeratin und Vimentin konnte gezeigt werden, dass normales und reaktiv verändertes Mesothel eine konstante und Mesotheliome eine heterogene Expression von Desmin aufweisen (STOSIEK und GOERTCHEN, 1986; MOLL, 1993; HURLIMANN, 1994). Die Differenzierung zwischen reaktiven Mesothel- und Karzinomzellen konnten HURLIMANN (1994) mit *Desmin* durchführen. GARCIA-PRATS et al. (1998) konnte eine deutliche immunhistologische Reaktion mit dem Antikörper gegen Desmin in 18 von 40 malignen Mesotheliomen des Menschen feststellen. Aufgrund der heterogenen Desminexpression von malignen Mesotheliomen, ist deren Differenzierung von Karzinomzellen mittels des Antikörpers gegen Desmin nicht sicher möglich (HURLIMANN, 1994). Hinsichtlich dieser Problematik wurden beim Menschen eine Reihe von diversen zellspezifischen

Antikörpern zur Differenzierung zwischen Karzinomzellen und Mesothel- bzw. Mesotheliomzellen generiert (LATZA et al., 1990; SHEIBANI et al., 1991; DJEMEK und HJERPE, 1994; EDWARDS und OATES, 1995; DOGLIONI et al., 1996; BROCKSTEDT et al., 2000; KITAZUME et al., 2000; CARELLA et al., 2001; ROBERTS et al., 2001). Da jedoch jeder einzelne Marker, insbesondere die Mesotheliommarker häufig eine geringe Spezifität und auch Sensitivität aufweisen, wird von vielen Arbeitsgruppen der Einsatz eines Antikörperpanels, welcher mehrere spezifische Antikörper für Adenokarzinome und Mesotheliome beinhaltet, empfohlen, um diagnostische Lücken zu umgehen (DEJMEK und HJERPE, 1994; GARCIA-PRATS et al., 1998; BROCKSTEDT et al., 2000; CARELLA et al., 2001; ROBERTS et al., 2001).

Beim Hund konnte analog zum Menschen in vereinzelten Studien oder Fallberichten die Koexpression von Vimentin und Zytokeratin in normalem Mesothel als auch in Mesotheliomen dargestellt werden (SCHONING et al., 1992; LIU et al., 1994). Hinsichtlich der Desminexpression von mesothelialen Zellen beim Hund gibt es bisher keine systematischen Arbeiten. Auch Studien zur Anwendung von humanen Tumorzell-assoziierten Markern zur Differenzierung zwischen Mesothel, Mesotheliom und Karzinom beim Hund lassen sich bisher der zugänglichen Literatur nicht entnehmen. Die Arbeitsgruppe um LIU et al. (1994) hat einen spezifischen Antikörper gegen canine Mesotheliome generiert, der allerdings nicht kommerziell erhältlich ist. Dieser spezifische Antikörper (monoklonaler Antikörper 3B5) markierte beim Hund normale Mesothelien, reaktive Mesothelzellen sowie epitheliale, sarkomatoide und biphasische Mesotheliome. Zur Überprüfung der Spezifität wurden in dieser Studie diverse mesenchymale und epitheliale canine Tumoren mit 3B5 immunhistologisch aufbereitet. Hierbei zeigte sich allerdings, dass auch bei den mesenchymalen Tumoren 30 % eine Anfärbung mit 3B5 aufwiesen, wobei insbesondere die caninen Hämangiosarkome eine positive Reaktion zeigten. Der Antikörper 3B5 zeigte auch bei 24 % der caninen epithelialen Tumoren eine positive Reaktion (LIU et al., 1994).

2.2.4 Anwendung zur Detektion von Lymphknotenmetastasen

Die Erfassung des Status der regionären Lymphknoten innerhalb des klinischen Stagings eines Tumorpatienten ist in der Onkologie ein wichtiges Kriterium im Hinblick auf die Prognose und für die Einleitung der geeigneten Therapie für den jeweiligen Patienten (VIALE et al., 1999; WONG et al., 2001). Beim Menschen sind hierzu, insbesondere zu dem häufig auftretenden, schnell lymphogen metastasierenden Mammakarzinom, viele Arbeiten erschienen, welche sich mit der Überprüfung der Sensitivität der immunzytochemischen Methode zur Detektion von Lymphknotenmetastasen an verschieden aufbereitetes Probenmaterial befassten (WELLS et al. 1984; TROJANI et al., 1987; VIALE et al., 1999; LIU, et al., 2000; WONG et al., 2001; COHEN et al., 2002; KARSTEN und STOSIEK, 2002).
Mitte der 80-er Jahre des letzten Jahrhunderts erschienen die ersten immunhistologischen Studien zur Detektion von Lymphknotenmetastasen (WELLS et al., 1984; TROJANI et al., 1987). WELLS et al. (1984) konnten mit dem Antikörper gegen Zytokeratin in Axillarlymphknoten von Patientinnen, die an einem lobulären Mammakarzinom erkrankt waren, in vier von zwölf Lymphknoten Tumorzellen nachweisen, welche in der konventionellen histopathologischen Färbung metastasenfrei beurteilt wurden. In den nach konventioneller Färbung metastasenfreien 33 Lymphknoten von Patientinnen mit duktalen Mammakarzinom konnten in drei Lymphknoten immunhistologisch Metastasen nachgewiesen werden. In aktuelleren Studien mit größeren Fallzahlen wurde die immunhistologische Detektion von Lymphknotenmetastasen genauer untersucht und als Routineverfahren etabliert (CZERNIECKI et al., 1999; LIU et al., 2000; WONG et al., 2001; COHEN et al., 2002).
Im Gegensatz zur Aussage von VIALE et al. (1999), dass die immunhistochemische Untersuchung von Lymphknotengefrierschnitten von Patientinnen mit Mammakarzinom keine Verbesserung der diagnostischen Sensitivität im Vergleich zu konventionellen histopathologischen Färbungen erreicht, berichten eine Vielzahl von anderen Arbeitsgruppen über eine erhebliche Verbesserung der Detektion von Lymphknotenmetastasen mittels der Immunhistologie (GIULIANO et. al., 1996;

CZERNIEKI et al., 1999; PENDAS et al.,1999; LIU et al., 2000; REINTGEN et al., 2000; WONG et al., 2001). In der Studie von WONG et al. (2001) wurden Lymphknotenbiopsien von Patientinnen mit Mammakarzinom mittels konventioneller Hämatoxylin-Eosin-Färbung (HE) und immunhistochemischer Färbung vergleichend untersucht. Von 869 in der HE-Färbung negativ beurteilten Lymphknoten konnten mittels immunhistochemischer Färbung in 58 Lymphknoten (6,7 %) Mikrometastasen detektiert werden. Bei sechs dieser 58 Patienten mit immunhistologisch nachgewiesenen Mikrometastasen konnte daraufhin auch in den weiter axillar gelegenen Lymphknoten eine Metastasierung nachgewiesen werden. Ähnliche Ergebnisse erhielt auch die Arbeitsgruppe um PENDAS et al. (1999). Hier konnte mittels immuhistochemischer Untersuchungen der Lymphknoten in 10,6 % der mittels HE-Färbung negativen Lymphknoten der Nachweis von Mikrometastasen geführt werden. Die Angaben hinsichtlich des Zugewinns an Sensitivität durch die immunhistochemische Untersuchung von Lymphknoten variiert (absolut) zwischen 8 und 41 % (GIULIANO et. al., 1996; DOWLATSHAHI et al., 1997; TURNER et al., 1997; GIULIANO und KELEMEN, 1998; CZERNIEKI et al., 1999; DOWLATSHAHI et al., 1999; KU, 1999; PENDAS et al., 1999; SCHREIBER et al., 1999; TURNER et al., 1999; VAN DER WALL, 1999; VAN DIEST et al., 1999; TENG et al., 2000; HSUEH et al., 2000; LIU et al., 2000; REINTGEN et al., 2000, COHEN et al., 2002).

In anderen Untersuchungen sollte die immunhistologische Färbung, welche je nach verwendetem Färbesystem bis zu 24 Stunden dauert, verkürzt werden, um innerhalb der Operation eine Diagnose zu erhalten (RICHTER et al., 1999; KARSTEN und STOSIEK, 2002). KARSTEN und STOSIEK (2002) stellten eine immunhistologische Schnellfärbung mit Antizytokeratin an Gefrierschnitten vor, welche in 10 Minuten durchzuführen ist.

In den letzten Jahren wurde beim Menschen vermehrt die Metastasendiagnostik basierend auf der zytologischen Untersuchung von Lymphknotenpräparaten beschrieben, welche durch die Abklatschtechnik hergestellt wurden (LEE et al., 2002; SALEM et al., 2001). Grundgedanke war auch hier die Etablierung einer schnellen Technik zur intraoperativen Diagnosestellung (LEE et al., 2002). In vielen Studien konnte nachgewiesen werden, dass die Sensitivität der zytologischen

Abklatschtechnik vergleichbar ist mit derjenigen der Gefrierschnittmethode (TURNER und GUILIANO, 1998; DIXON et al., 1999; KU, 1999; VAN DIEST et al., 1999; ANASTASIADIS et al., 2000; MOTOMURA et al., 2000). Der Vorteil der zytologischen Untersuchung von Abklatschpräparaten gegenüber der Gefrierschnittmethode besteht in der schnelleren Probenaufbereitung verschiedener Lymphknotenebenen bei gleichzeitiger Schonung des Lymphknotengewebes zur weiteren histopathologischen Untersuchung (LEE et al., 2002). Fasst man die verschiedenen Literaturangaben zusammen (Tab. 2), so wird die Sensitivität der zytologischen Diagnostik im direkten Vergleich mit den histopathologischen und zum Teil immunhistologischen Befunden mit 30 – 100 %, die Spezifität zwischen 91 – 100 % und der negative prädiktive Wert mit 74 – 99 % angegeben (RUBIO et al., 1998; KU, 1999; VAN DIEST, 1999; MOTOMURA, 2000; CSERNI et al., 2001; LEE, et al. 2002).

Tab. 2: Literaturüberblick über die zytologische Detektion von Lymphknotenmetastasen in Abklatschpräparaten von Frauen mit Mammakarzinom*

Studie	Anzahl der Lymphknoten	Sensitivität (%)	Spezifität (%)	negativ prädiktiver Wert (%)
RUBIO et al., 1998	124	100	99	91
KU et al., 1999	381	30	100	88
VAN DIEST et al., 1999	74	63	100	74
MOTOMURA et al., 2000	153	96	91	99
CSERNI et al., 2001	72	83	100	86
LEE et al., 2002	155	56	100	91

*Als Referenzuntersuchung diente ein mit Hämatoxylin-Eosin gefärbter histologischer Schnitt des Lymphknotens. In der Studie von VAN DIEST et al. (1999) dienten mehrere Schnittebenen als auch eine immunhistologische Färbung des Lymphknotens als Referenzuntersuchung

Auch an zytologischen Lymphknotenpräparaten wurde beim Menschen die Detektion von Metastasen mittels immunzytochemischer Methoden untersucht (RAMAEKERS et al., 1984; AIHARA et al., 2003; SALEM et al., 2002). Schon 1984 zeigten RAMAEKERS et al. an sechs durch Feinnadelaspiration gewonnenen zytologischen Lymphknotenpräparaten, welche histopathologisch gesichert Metastasen von einem malignen epithelialen Tumor aufwiesen, die immunzytologische Detektion der

Metastasen mittels eines Antikörpers gegen Zytokeratin. In der Arbeit von AIHARA et al. (2003) wurde die immunzytologische Untersuchung von insgesamt 205 Lymphknoten von Patientinnen mit Mammakarzinom mit konventionell gefärbten zytologischen Präparaten verglichen. Als Referenzuntersuchung diente die histopathologische Untersuchung von HE-gefärbten Präparaten. Die Sensitivität der zytologischen Untersuchung wurde mit 84 %, die der immunzytologischen mit 86 % angegeben. SALEM et al. (2001) stellten in ihrer Arbeit eine verkürzte immunzytologische Färbung vor, welche auch im Rahmen einer Operation angewendet werden kann. Weitere Studien mit größeren Fallzahlen zur Überprüfung der Reproduzierbarkeit und Richtigkeit der immunzytologischen Lymphknotenuntersuchung beim Menschen lassen sich der zugänglichen Literatur nicht entnehmen.

Beim Hund gibt es kaum systematische Untersuchungen zur histopathologischen oder zytologischen Detektion von Lymphknotenmetastasen bei Tumorpatienten. Nach Einführung der immunhistochemischen Nachweismethode von Lymphknotenmetastasen beim Menschen, wurde diese Methode an histologischem Schnittmaterial von Lymphknoten, welche von Hündinnen, die an einem Mammakarzinom erkrankt waren, angewendet (BUSCH und RUDOLPH, 1995). Hierzu wurden 77 Lymphknoten, die im HE-Schnitt als metastasenfrei beurteilt worden sind, immunhistologisch aufgearbeitet. Immunhstologisch konnten in 69 % der untersuchten Lymphknoten eine Mikrometastasierung und in 16 % der Lymphknoten Tumorzellemboli nachgewiesen werden. Diese Zahlen weisen auch beim Hund auf den wertvollen Einsatz immunhistochemischer Methoden bei negativem oder unsicherem Befund im HE-Schnitt hin (BUSCH und RUDOLPH, 1995).

Die Tatsache, dass in immunzytochemisch gefärbten Präparaten auch Zellen nicht-epithelialer Herkunft mit dem Antikörper gegen Zytokeratin reagieren (DOMAGALA et al., 1992; BUSCH und RUDOLPH, 1995, LINDEN und ZARBO, 2001), erfordert eine besonders sorgfältige Befundung unter gleichzeitiger Berücksichtigung zytomorphologischer Kriterien. Diese Problematik wurde von DOMAGALA et al. (1992) und LINDEN und ZARBO (2001) hinsichtlich positiver Reaktionen von

fibroblastischen Retikulumzellen in reaktiv-hyperplastisch veränderten Lymphknoten mit dem Antikörper gegen Zytokeratin beschrieben. BUSCH und RUDOLPH (1995) berichten in ihren histopathologischen Untersuchungen beim Hund von Makrophagen, die Zytokeratin-positives Material phagozytiert haben und damit eine Metastasierung vortäuschen können. Aufgrund der Morphologie der Makrophagen und der ungleichmäßigen, häufig grobkörnigen zytoplasmatischen Anfärbung sind diese Zytokeratin-positiven Makrophagen von den wirklichen Tumormetastasen zu unterscheiden (BUSCH und RUDOLPH, 1995).

Die mittels immunhistologischer Technik nachgewiesenen Mikrometastasen befanden sich beim Menschen in vielen Fällen in dem Randsinus des Lymphknotens (FRIEDMAN et al., 1988; HARTVEIT und LILLENG, 1996; TURNER et al., 2001, PALMA et al., 2003). Hinsichtlich der klinischen Prognose im Zusammenhang mit dieser Form der Mikrometastasierung besteht nach TURNER et al. (2001) bisher Unklarheit, könnten diese einzelnen Zellen denen im Knochenmark gefundenen zirkulierende epithelialen Zellen bei Patientinnen mit Mammakarzinom im Frühstadium entsprechen, welche zumeist nicht im Knochenmark persistieren (MANSI et al., 1989). HARTVEIT und LILLENG (1996) stellten sogar fest, dass Patientinnen mit Mikrometastasen im Randsinus eine schlechtere Prognose aufwiesen als Patientinnen mit Mikrometastasen im Lymphknotenfollikel. Nach den Empfehlungen der American Joint Commitee on Cancer sowie der International Union against Cancer (AJCC/UICC) bezüglich der pathologischen Untersuchung von Lymphknoten hinsichtlich einer Metastasierung, wird erst dann von Mikrometastasen gesprochen, wenn diese sich im Lymphknotenparenchym befinden und nicht größer als 0,2 cm sind (SOBIN und WITTEKIND, 2002).

2.3 Reaktivitätsmuster der monoklonalen und polyklonalen Antikörper beim Menschen und beim Hund

2.3.1 Das Zytoskelett

Das Zytoskelett besteht aus vier zytoplasmatischen Filamenten (WEBER und OSBORN, 1985), den Mikrofilamenten, den Myosin-Filamenten, den Mikrotubuli und den Intermediärfilamenten. Unter diesen Zytoskelett-Filamenten sind die Intermediärfilamente als Differenzierungsmarker weitaus am bedeutendsten (MOLL, 1993). Wie bereits angeführt, gelang mit dem Einsatz immunhistochemischer Techniken, insbesondere der Immunfluoreszenzmikroskopie, in den 70er Jahren die immunologischen Unterschiede zwischen den verschiedenen Zelltypen zu analysieren (BIGNAMI et al., 1972; LAZARIDES und HUBBARD, 1976; FRANKE et al., 1978a). Gleichzeitig wurde mit Hilfe der Verfügbarkeit der Proteinanalyseverfahren auch die direkte biochemische Untersuchung dieser schwer löslichen Strukturproteine möglich (LAZARIDES, 1980; FRANKE et al. 1982; OSBORN und WEBER, 1983).
Die intermediären Filamente setzen sich aus unterschiedlichen Proteinen zusammen. Diese Proteine sind für jedes Gewebe spezifisch (MOLL, 1993). Somit kann das Ursprungsgewebe durch die spezifische immunologische Darstellung dieser Proteine bestimmt werden. Die wichtigsten intermediären Filamente sind die Zytokeratine für die Epithelien (MOLL, 1993), das Vimentin für das Mesenchym (FRANKE et al., 1978a), das Desmin für die Muskelzellen (LAZARIDES und HUBBARD, 1976; SMALL und SOBIESZEK, 1977), das Gliafilament für die Gliazelle (BIGNAMI et al., 1972; OSBORN und WEBER, 1983; ACHTSTÄTTER et al., 1986) und das Neurofilament für die neurogenen Strukturen (WEBER et al., 1983).

2.3.1.1 Die Zytokeratine

Die Zytokeratinfilamente sind epithelspezifische Strukturen des Zytoskeletts, deren Zusammensetzung durch die zweidimensionale Gelelektrophorese und

molekularbiologische Techniken genau aufgeklärt wurde. Danach sind am Aufbau der Zytokeratinfilamente 20 nahe verwandte Zytokeratine mit einem Molekulargewicht von 40 – 70 kDa beteiligt (MOLL et al., 1982).
Abhängig von ihrem isoelektrischen Punkt und ihrem Molekulargewicht (Abb. 1) werden die Zytokeratine in zwei Subfamilien eingeteilt (MOLL, 1993). Die saure Subfamilie (Typ I) enthält die Zytokeratine 9 – 20 mit einem Molekulargewicht von 40 – 64 kDa, die neutral/basische Subfamilie (Typ II) beinhaltet die Zytokeratine 1 – 8 mit einem Molekulargewicht von 52 – 68 kDa.

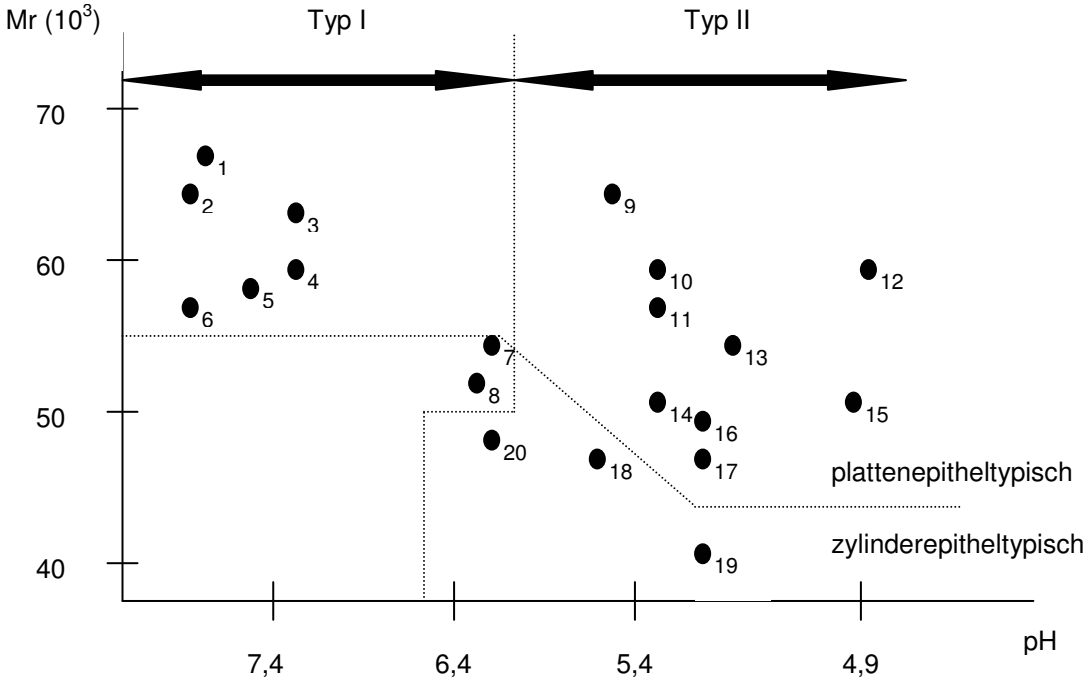

Abb. 1: Schematische Darstellung der einzelnen humanen Zytokeratine entsprechend ihrer Auftrennung in einer zweidimensionalen Gelelektrophorese nach MOLL (1993). Die Wanderung ist einerseits vom isoelektrischen Punkt der einzelnen Zytokeratine, andererseits von ihrem Molekulargewicht abhängig. Mr: relatives Molekulargewicht.

Die Zytokeratinfilamente sind aus heterogenen Tetramerkomplexen aufgebaut, die aus jeweils zwei Heterodimeren aus je einem Typ-I- und einem Typ-II-Zytokeratin bestehen. Das bedeutet, die Typ-I- und Typ-II-Zytokeratine werden paarweise

exprimiert, indem sich ein saures Keratin an einen basischen Partner bindet. Ein Tetramer aus jeweils zwei sauren und zwei basischen Keratinen stellt die eigentliche Grundeinheit des Zytokeratinfilaments dar (HATZFELD und FRANKE, 1985; MOLL, 1993).

Da die Zytokeratine epithelspezifisch sind (Tab. 3) und eine Epithelzelle immer mindestens ein Zytokeratinpaar enthält, kann durch Untersuchung der Zytokeratinexpression eine epitheliale Differenzierung nachgewiesen oder ausgeschlossen werden (GOWN und VOGEL, 1985). Dies gilt nicht nur für physiologische Epithelzellen, sondern auch für deren Neoplasien (MOLL, 1991a).

Tab. 3: Grundregeln der differenzierungsspezifischen Expression der Zytokeratine (CK) nach MOLL (1993)

	Typ II	**Typ I**	**Gewebetypen**
plattenepithel-typische CK			
Basis CK	5	14,(15),17	Alle mehrschichtigen Plattenepithelien (Basalschicht); Basal- und Myoepithelien von mehrreihigen Drüsenepithelien
	1, (2)	(9),10/11	Epidermis
Reifungs-CK	3	12	Corneaepithel
	4	13	Mukosa-Typ: unverhornte Plattenepithelien; best. Zylinderepithelien (CK4)
	6	16	(Hyper-) proliferative Plattenepithelien
zylinderepithel-typische CK			
Basis-CK	8	18	Alle Zylinderepithelien (einschl. Hepatozyten, prox. und dist. Tubuli); Urothel, selten mesenchymale Zellen
		19	Gangepithelien (z.B. Pankreas-, Gallengänge; Darmepithel, Magenfoveolenepithel; best. Drüsenepithelien; Mesothel; mehrreihige Epithelien; Urothel; verhornte Plattenepithelien (Basalschicht)
Additive CK	7		Gangepithelien; best. Drüsenepithelien; Mesothel; mehrreihige Epithelien (luminale Zellen); Urothel
		20	Darmepithel; Magenfoveolenepithel; Urothel (Deckzellen)

2.3.2 Antikörper gegen Proteine der Intermediärfilamente

2.3.2.1 Breitspektrumantizytokeratin *AE1/AE3**

Das Breitspektrumantizytokeratin *AE1/AE3*, ein Cocktail aus zwei monoklonalen Antikörpern wird beim Menschen bevorzugt zur Erkennung von Zellen epithelialer Herkunft eingesetzt (Tab. 4). *AE1* erkennt Zytokeratine der sauren Unterfamilie mit einem Molekulargewicht von 56.5, 50, 50' und 40 kDa, während *AE3* die Zytokeratine der basischen Subfamilie mit einem Molekulargewicht von 65 – 67, 64, 59, 56 und 52 kDa erkennt. Insofern reagiert *AE1/AE3* beim Menschen mit keratinisierter (56.5/65-67 kDa) und kornealer Epidermis (55/64 kDa), Plattenepithelien der inneren Organe (51/59 kDa) und epidermalen Plattenepithelien (50/58 kDa), hyperproliferativen Keratinozyten (48/56 kDa) und mit einfachen Epithelien (45/52 und 46/54 kDa) (SUN et al., 1984; COOPER et al., 1985). Das 40 kDa Zytokeratin ist in den meisten Epithelien vorhanden mit Ausnahme von ausgereiften epidermalen Epithelien (MOLL et al., 1982; SUN et al., 1982). *AE1/AE3* ist beim Menschen als zuverlässiger Marker für epitheliale neoplastische Veränderungen in einer Vielzahl von immunhistologischen und elektrophoretischen Studien beschrieben worden (COOPER et al., 1985; MYGIND et al., 1988; GODDARD et al., 1991). Physiologische Zellen nicht-epithelialer Herkunft sowie Neoplasien mesenchymalen Ursprungs zeigten beim Menschen immunhistologisch keine Anfärbung mit *AE1/AE3* (MYGIND et al., 1988; GODDARD et al., 1991; MA et al., 1993). Ähnliche Ergebnisse konnten beim Menschen an zytologischen Präparaten nach Einsatz von *AE1/AE3* erhoben werden (DABBS et al., 1995; ABENDROTH und DABBS, 1995; KING et al., 2002).

* Da die Antikörper oft nach dem von ihnen detektierten Epitop bezeichnet werden, wurden zur Verdeutlichung die Bezeichnungen der Antikörper in dieser Arbeit kursiv geschrieben

Tab. 4: Literaturüberblick über die Reaktivität des Breitspektrumantizytokeratins ***AE1/AE3*** in Paraffin-eingebettetem, normalem und neoplastisch verändertem Gewebe des **Menschen**

Gewebeart	Reaktivität	Literatur
Plattenepithelien	+++/+++	SUN et al, 1984; COOPER et al., 1985
Plattenepithelkarzinom	+++	GODDARD et al., 1991
einfache Epithelien	+++/+++	SUN et al, 1984; COOPER et al., 1985
Magenschleimhaut	++/+++	MYGIND et al., 1988; GODDARD et al., 1991
Karzinom Magen	+++/+++	MYGIND et al., 1988; GODDARD et al., 1991
Darmschleimhaut	+++	GODDARD et al., 1991
Karzinom Darm	+++/+++	MYGIND et al., 1988; GODDARD et al., 1991
Pankreas		
azinäres Epithel	-	MYGIND et al., 1988
duktales Epithel	+++	MYGIND et al., 1988
Langerhanszellen	-	MYGIND et al., 1988
Karzinom Pankreas	+++	MYGIND et al., 1988
Gallengangepithel	+++/+++	MYGIND et al., 1988; GODDARD et al., 1991
Karzinom Gallengänge	+++	MA et al., 1993
Mamma		
duktales Epithel	+++	MYGIND et al., 1988
azinäres Epithel	++	MYGIND et al., 1988
azinäres Myoepithel	-	SORENSON et al., 1987
duktales Myoepithel	+++	SORENSON et al., 1987
Karzinom Mamma	+++/+++	MYGIND et al., 1988; GODDARD et al., 1991
Urothel	+++/+++	MYGIND et al., 1988; GODDARD et al., 1991
Übergangszellkarzinom	+++	GODDARD et al., 1991
Respiratorisches Epithel		
Bronchialepithel	+++	MYGIND et al., 1988
Alveolarepithel	+++	MYGIND et al., 1988
Adenokarzinom Lunge	++	MYGIND et al., 1988
bronchioalveoläres Karzinom	+++	MYGIND et al., 1988
undiff. großzelliges Karzinom Lunge	+++	MYGIND et al., 1988
undiff. kleinzelliges Karzinom Lunge	++	MYGIND et al., 1988
Prostataepithel	+++	GODDARD et al., 1991
Prostatakarzinom	+++	GODDARD et al., 1991
mesenchymale Gewebe	-	MYGIND et al., 1988; GODDARD et al., 1991; MA et al., 1993
mesenchymale Neoplasien	-	MYGIND et al., 1988; GODDARD et al., 1991; MA et al., 1993

- = negative Reaktion; + = schwache Reaktion; ++ = mäßige Reaktion; +++ = starke Reaktion (Ergebnisse der einzelnen Studien zum Vergleich z. T. transformiert)

Die monoklonale Antikörperkombination *AE1/AE3* zeigt eine breite Kreuzreaktivität mit anderen Säugetierspezies, so dass eine kontinuierliche Konservierung der epithelspezifischen Zytokeratinexpression während der evulotionären Entwicklung

der Säugetiere zu verzeichnen ist (FRANKE et al., 1982; MOLL et al., 1982; TSENG et al., 1982). Beim Hund wurde für *AE1/AE3* in der immunhistologischen Studie von CARDONA et al. (1989) ein ähnliches Reaktionsmuster wie beim Menschen in normalen und neoplastischen epithelialen Geweben beschrieben (Tab. 5), während unveränderte und neoplastische Gewebe mesenchymalen Ursprungs mit dem Antikörper *AE1/AE3* beim Hund immunhistologisch negativ reagierten (CARDONA et al., 1989). Die Reaktivität von *AE1/AE3* in den caninen und humanen keratinisierten **Haut**schichten und deren Tumoren war positiv (CARDONA et al., 1989; GODDARD et al., 1991; KOZAKI et al., 2001; WALTER, 2001). Hinsichtlich der immunhistologischen Anfärbung der kutanen Basalzellschichten gibt es beim Hund gegensätzliche Daten (CARDONA et al., 1989; SANDUSKY et al., 1991; WALTER, 2001). WALTER (2001) beschrieb die immunhistologische Reaktivität der Basalschicht und deren neoplastischen Veränderungen beim Hund mit dem isolierten *AE1* als negativ, während *AE3* eine positive Anfärbung aufwies.

Wie beim Menschen (GODDARD et al., 1991) konnte eine positive Anfärbung histologischer Präparate in der gesunden caninen Schleimhaut des **Magens** als auch in allen Abschnitten des **Darmrohrs** nachgewiesen werden (CARDONA et al., 1989; SANDUSKY et al., 1991). Im Gegensatz zu den positiven Reaktionen von *AE1/AE3* in den neoplastischen Veränderungen der gastrointestinalen Epithelien beim Menschen (MYGIND, et al., 1988; GODDARD et al., 1991) konnte in der Studie von CARDONA et al. (1989) eine negative immunhistologische Reaktion in einem caninen rektalen Adenokarzinom mit *AE1/AE3* beobachtet werden. In der Falldarstellung von JUOPPERI et al. (2003) zeigten histologische Präparate des Adenokarzinoms des Duodenums eines Hundes und dessen multiple Metastasen eine deutliche Färbung mit dem Antikörper *AE1/AE3*. In den duktalen Anteilen des **Pankreas** wurde beim Hund eine immunhistologisch schwache Anfärbung nachgewiesen; die azinären Anteile und die Langerhanszellen waren analog zum Menschen (MYGIND et al., 1988) negativ (CARDONA et al., 1989).

In den caninen **Gallengangepithelien** beschrieben CARDONA et al. (1989) eine schwache immunhistologische Reaktion. Im Gegensatz dazu konnte in humanen Gallengangepithel mit *AE1/AE3* immunhistologisch eine starke Anfärbung

nachgewiesen werden (MYGIND et al., 1988, GODDARD et al., 1991), wie auch in der Untersuchung von MA et al. (1993) wo alle in die Studie aufgenommenen humanen Gallengangkarzinome (n=8) eine starke Anfärbung mit *AE1/AE3* zeigten.

Tab. 5: Literaturüberblick über die Reaktivität des Breitspektrumantizytokeratins ***AE1/AE3*** in Paraffin-eingebettetem, normalem und neoplastisch verändertem Gewebe des **Hundes**

Gewebeart	**Reaktivität**	**Literatur**
Plattenepithelien	+++	KOZAKI et al., 2001; WALTER, 2001
Plattenepithelkarzinom	+++/++	CARDONA et al., 1989; WALTER, 2000
Magenschleimhaut	++/+++	CARDONA et al., 1989; SANDUSKY et al., 1991
Karzinom Magen	+++	CARDONA et al., 1989
Darmschleimhaut	++/+++	CARDONA et al., 1989; SANDUSKY et al., 1991
Adenokarzinom Rektum	-	CARDONA et al., 1989
Adenokarzinom Duodenum	+++	JUOPPERI et al., 2003
Pankreas		
azinäres Epithel	-	CARDONA et al., 1989
duktales Epithel	++	CARDONA et al., 1989
Langerhanszellen	-	CARDONA et al., 1989
Gallengangepithel	+	CARDONA et al., 1989
Mamma		
duktales Epithel	+++/+++	GRIFFEY et al., 1993; WALTER und KLING, 1995
azinäres Epithel	+++/+++	GRIFFEY et al., 1993; WALTER und KLING, 1995
Myoepithel	+++/-/++	RABANAL und ELSE, 1994; WALTER und KLING, 1995
neoplastisches Mammagewebe	+++/+++/ +++	CARDONA et al., 1989; GRIFFEY et al., 1993; WALTER und KLING, 1995
Urothel	+++/+++	CARDONA et al., 1989; SANDUSKY et al., 1991
Übergangszellkarzinom	+/+++	CARDONA et al., 1989; SANDUSKY et al., 1991
Respiratorisches Epithel		
Bronchialepithel	+++	CARDONA et al., 1989
Alveolarepithel	+++	SANDUSKY et al., 1991
Adenokarzinom Lunge	+++	CARDONA et al., 1989
bronchioalveoläres Karzinom	++	CARDONA et al., 1989
Prostataepithel		
alveoläres Epithel	+	GRIECO et al., 2003
duktales Epithel	+++	GRIECO et al., 2003
Prostatakarzinom	+++	GRIECO et al., 2003
mesenchymale Gewebe	-	CARDONA et al., 1989; SANDUSKY et al., 1991
mesenchymale Neoplasien	-	CARDONA et al., 1989; SANDUSKY et al., 1991

- = negative Reaktion; + = schwache Reaktion; ++ = mäßige Reaktion; +++ = starke Reaktion (Ergebnisse der einzelnen Studien zum Vergleich z. T. transformiert)

Beim Menschen (MYGIND et al., 1988) als auch beim Hund (GRIFFEY et al., 1993) wies *AE1/AE3* eine stark positive immunhistologische Reaktion mit den luminalen und basalen Zellen des Gang- und Alveolarepithels der **Mamma** und deren Neoplasien auf. Die immunhistologische Anfärbung von Myoepithelien beim Menschen mittels *AE1/AE3* zeigte positive Reaktionen in den duktalen Myoepithelien aber nicht in den azinären myoepithelialen Zellen (SORENSON et al., 1987). Die Myoepithelien in gesunden und neoplastischen Mammagewebe des Hundes waren in den Studien von CARDONA et al. (1989) und von WALTER und KLING (1995) beim Hund *AE1/AE3*-negativ. Hingegen fanden RABANAL und ELSE (1994) mit dem Antikörper *AE1/AE3* in histologischen Proben der caninen Mamma und der verschiedenen Mammatumoren deutlich positive Reaktionen in den myoepithelialen und epithelialen Anteilen.

In normalem und neoplastisch verändertem **Urothel** des Menschen (MYGIND et al., 1988; GODDARD et al., 1991) und des Hundes (CARDONA et al., 1989; SANDUSKY et al., 1991) konnte mit *AE1/AE3* immunhistologisch eine positive Reaktion nachgewiesen werden.

In histologischen Präparaten von **respiratorischen Epithelien** des Menschen wurde das bronchiale Epithel, die bronchialen Drüsen und das Epithel der Alveolen mit *AE1/AE3* deutlich positiv angefärbt (MYGIND et al., 1988). Die gleiche Reaktivität von *AE1/AE3* konnte beim Hund in den verschiedenen Kompartimenten der respiratorischen Schleimhaut nachgewiesen werden (CARDONA et al., 1989; SANDUSKY et al., 1991). Die positive Reaktivität von *AE1/AE3* wurde beim Menschen auch in den verschiedenen malignen neoplastischen Veränderungen des respiratorischen Epithels, unabhängig vom Differenzierungsgrad, beobachtet (MYGIND et al., 1988). Beim Hund wies ein pulmonales papilläres Adenokarzinom immunhistologisch eine mäßige und ein bronchioalveoläres Karzinom nur eine schwache Anfärbung mit *AE1/AE3* auf (CARDONA et al., 1989).

Beim Menschen konnte in histologischen Präparaten aller epithelialen Anteilen der **Prostata** sowie in den neoplastischen Veränderungen eine deutliche Reaktion mit *AE1/AE3* gezeigt werden (GODDARD, et al., 1991), was in gleicher Weise auch in der caninen Prostata nachgewiesen werden konnte (GRIECO et al., 2003). Es wurde

eine immunhistologisch positive Reaktion von *AE1/AE3* mit den luminalen und basalen Zellen der alveolären und duktalen Anteile der caninen Prostata dargestellt. Die Ergebnisse der immunhistologischen Untersuchung der verschiedenen Karzinome der Prostata des Hundes waren alle, unabhängig vom Differenzierungsgrad und Ausgangsepithel positiv mit *AE1/AE3* (GRIECO et al., 2003).

Die unveränderten caninen **hepatoiden Drüsen** oder perianalen Drüsen zeigten in der immunhistologischen Untersuchung von WALTER (2000) deutliche Anfärbungen mit dem monoklonalen Antikörper *AE1/AE3*, wobei die positive Reaktion mit dem separat eingesetzten *AE3* in den hepatoiden Zellen und in den Reservezellen zu beobachten war. In der immunhistologischen Untersuchung von WALTER (2000) konnte auch alle untersuchten **Adenome der hepatoiden Drüsen** (n=10) mit *AE3* deutlich positiv gefärbt werden.

2.3.2.2 Breitspektrumantizytokeratin *KL1*

KL1 ist ein Breitspektrumantizytokeratin und reagiert mit Zytokeratinpolypeptiden von 65,5, 58, 56, 52,5, 52, 45 und 40 kDa (ANSAI et al., 1993). Als Immunogen diente humanes Keratin welches aus epidermalen Keratinozyten isoliert wurde (VIAC et al., 1983). VIAC et al. (1983) überprüften das Reaktivitätsmuster von *KL1* beim Menschen und konnten in den oberflächlichen nicht keratinisierten Schichten der Haut, Schleimhaut und der Ösophagusschleimhaut positive Farbreaktionen nachweisen (Tab. 6). In den Basalzellschichten der **Epidermis** konnte beim Menschen keine Reaktion mit *KL1* dargestellt werden (NAKAI und MORI, 1986). Bei der immunhistologischen Anfärbung von Plattenepithelkarzinomen konnten starke Farbreaktionen in den gutdifferenzierten Varianten nachgewiesen werden. Die undifferenzierten humanen Plattenepithelkarzinome zeigten ein heterogenes Reaktionsmuster mit *KL1* (FUKUSHIMA et al., 1987).

Beim Menschen zeigten epitheliale Zellen des **Thymus**, der **Schilddrüse**, der **Bronchien**, des **Magens** und des **Darms** mit *KL1* eine deutlich positive Reaktion. Ebenso konnte beim Menschen in histologischen Präparaten von normalem **Urothel**

eine Anfärbung mit *KL1* in allen Schichten des Urothels nachgewiesen werden (FUKUSHIMA et al., 1987). Die Reaktivität von *KL1* in intestinalen Epithelien zeigte eine deutliche Reaktion mit den kuboidalen Zellen, während die Anfärbung der Basalzellen negativ verlief (FUKUSHIMA et al., 1987). Neben dem beschriebenen breiten immunhistologischen Reaktionsspektrum von *KL1* in epithelialen Geweben und davon ausgehende Neoplasien des Menschen, wurde *KL1* auch an zytologischen Präparaten von Karzinomen des Menschen erfolgreich eingesetzt (CHOSIA et al., 1989).

Tab. 6: Literaturüberblick über die Reaktivität des Breitspektrumantizytokeratins ***KL1*** in Paraffin-eingebettetem, normalem und neoplastisch verändertem Gewebe des **Menschen**

Gewebeart	**Reaktivität**	**Literatur**
Plattenepithelien, verhornt und nicht verhornt	+++	VIAC et al., 1983
Epidermale Basalschichten	-	NAKAI und MORI, 1986
Plattenepithelkarzinom		
gut differenziert	+++	FUKUSHIMA et al., 1987
undifferenziert	++	FUKUSHIMA et al., 1987
Thymus, epithelialer Anteil	+++	FUKUSHIMA et al., 1987
Schiddrüsenepithel	+++	FUKUSHIMA et al., 1987
Bronchialepithel	+++	FUKUSHIMA et al., 1987
Magenschleimhaut	+++	FUKUSHIMA et al., 1987
Darmschleimhaut	+++	FUKUSHIMA et al., 1987
Urothel	+++	FUKUSHIMA et al., 1987

- = negative Reaktion; + = schwache Reaktion; ++ = mäßige Reaktion; +++ = starke Reaktion (Ergebnisse der einzelnen Studien zum Vergleich z. T. transformiert)

Beim Hund gibt es derzeit zur Reaktivität von *KL1* vorwiegend Studien, die sich auf die caninen verhornten und unverhornten **Plattenepithelien** und deren Neoplasien beziehen (MURASE et al., 1986; WALTER, 2000; KOZAKI et al., 2001; WALTER, 2001) (Tab. 7). In der Studie von MURASE et al. (1986) wurde der Antikörper *KL1* an histologisch aufgearbeiteten oralen Epithelien und Epidermis von verschiedenen Spezies, inklusive dem Hund, überprüft. Beim Hund wurden im Gegensatz zum Menschen auch die Basalzellen mit schwacher bis zumeist mäßiger Farbreaktion gefärbt, während die keratinisierten oberflächlichen Zellen eine negative immunhistologische Reaktion aufwiesen. Im Gegensatz dazu erhielten KOZAKI et al.

(2001) und WALTER (2001) mit dem Antikörper *KL1* in der caninen Haut ein analoges Reaktionsmuster zum Menschen, also negative Reaktionen in den Basalzellen und positive Reaktionen in den suprabasalen Zellschichten. WALTER (2000) konnte in caninen Plattenepithelkarzinomen eine mittelgradige Farbreaktion nachweisen. Sowohl in den caninen Schweißdrüsen als auch in den Talgdrüsen konnten keine positiven immunhistologischen Reaktivitäten mit *KL1* festgestellt werden (KOZAKI et al., 2001).

Tab. 7: Literaturüberblick über die Reaktivität des Breitspektrumantizytokeratins ***KL1*** in Paraffin-eingebettetem, normalem und neoplastisch verändertem Gewebe des **Hundes**

Gewebeart	**Reaktivität**	**Literatur**
Plattenepithelien, verhornt und nicht verhornt	+++	MURASE et al., 1986
Epidermale Basalschichten	+/-/-	MURASE et al., 1986; KOZAKI et al., 2001; WALTER, 2001
Plattenepithelkarzinom	++	WALTER, 2000
Talgdrüsen	-	KOZAKI et al., 2001
Schweißdrüsen	-	KOZAKI et al., 2001
Mamma		
alveoläres Epithel	++	WALTER und KLING, 1995
duktales Epithel	+	WALTER und KLING, 1995
Myoepithel	+	WALTER und KLING, 1995
komplexes Mammakarzinom	+	WALTER und KLING, 1995
einfaches Mammakarzinom	++	WALTER und KLING, 1995

- = negative Reaktion; + = schwache Reaktion; ++ = mäßige Reaktion; +++ = starke Reaktion (Ergebnisse der einzelnen Studien zum Vergleich z. T. transformiert)

In der immunhistologischen Arbeit von WALTER und KLING (1995) wurde normales canines **Mammagewebe** und Neoplasien der Mamma mit *KL1* untersucht. Im normalen Gewebe der Mamma zeigte *KL1* eine heterogene Anfärbung des alveolaren Epithels, während die Myoepithelien und die duktalen Epithelien nur in Einzelfällen eine positive Reaktion mit *KL1* aufwiesen. In den neoplastischen Veränderungen konnten in den verschiedenen Tumorvarianten zumeist negative Reaktionen mit *KL1* festgestellt werden (WALTER und KLING, 1995). Mit dem Breitspektrumantizytokeratin *KL1* konnte WALTER (2000) keine positiven Reaktivitäten in den **hepatoiden Drüsen** des Hundes nachweisen.

2.3.2.3 Antikörper gegen Zytokeratin 7

Beim Menschen wird der spezifische Antikörper gegen Zytokeratin 7 (CK7) in einer Vielzahl von einfachen Epithelien sowie in den Übergangsepithelien der Harnblase exprimiert (MOLL, 1993) (Tab. 8). Die Reaktivität von *CK7* konnte beim Menschen in allen Schichten des **Urothels** nachgewiesen werden (SOUTHGATE et. al, 1994). Ebenso zeigten Übergangszellkarzinome des Menschen eine konstante CK7-Expression (MOLL et al., 1988a). Bei Auftreten einer plattenepithelialen Differenzierung der Übergangszellkarzinome wurde in mehreren Studien eine Abnahme der CK7-Expression beschrieben (SCHAAFSMA et al., 1991; MOLL et al., 1988a; MOLL, 1993). Die immunhistologische Untersuchung von physiologischem caninen Übergangsepithel zeigte eine positive Reaktivität aller Zellschichten (ESPINOSA DE LOS MONTEROS et al., 1999) (Tab. 9). In der gleichen Studie zeigten von sechs caninen Übergangszellkarzinomen drei Fälle eine positive Reaktion mit dem Antikörper *CK7*, allerdings wurden keine Angaben zum Differenzierungsgrad der Übergangszellkarzinome angegeben.
Beim Menschen wurde keine Expression von CK7 in physiologischen verhornten und unverhornten **Plattenepithelien** festgestellt (MOLL, 1993). Die Reaktivität von *CK7* in caninen epidermalen Epithel war ebenfalls negativ (ESPINOSA DE LOS MONTEROS et al., 1999), während analog zum Menschen (MOLL et al., 1982) immunhistologisch die Hautanhangsgebilde wie die apokrinen Drüsen deutlich positive Reaktivitäten zeigten, Talgdrüsen jedoch negative Färberesultate aufwiesen (ESPINOSA DE LOS MONTEROS et al., 1999).
Immunhistologisch konnte die Expression von CK7 in physiologischem menschlichen **Brustdrüsengewebe** in den luminalen Anteilen der Endsprossen und Gänge von physiologischem menschlichen Brustdrüsengewebe nachgewiesen werden, während die Myoepithelien der weiblichen Brustdrüse *CK7*-negativ waren (MOLL, 1993; TSUBURA et al., 1991). Beim Menschen wiesen auch die neoplastischen Veränderungen der Brustdrüse *CK7*-positive Reaktionsmuster auf (MOLL et al., 1982; TSUBURA et al., 1991; MOLL, 1993). In der Studie von RAMAEKERS et al. (1990) wurden neben den generell positiven Farbreaktionen der menschlichen

Mammakarzinome in einigen Fällen auch negative Areale in den immunhistologisch mit *CK7* gefärbten Präparaten beschrieben. MOLL (1993) beschrieb das Reaktionsmuster der invasiven duktalen Karzinome der menschlichen Brustdrüse (n=9) als heterogen: in den meisten Fällen wurde der prozentuale Anteil der positiv gefärbten Zellen zwischen 0 und 20 % in wenigen Präparaten auch bis zu 80 % angegeben. Für das invasive lobuläre Mammakarzinom hingegen wurde in allen Fällen ein prozentualer Anteil an positiv gefärbten Zellen von 21 – 80 % festgestellt. Die Reaktivität in caninem unveränderten Mammagewebe zeigt ein ähnliches Reaktionsprofil wie das des Menschen. Duktale Zellen der caninen Mamma weisen eine stark positive, die sekretorischen Zellen eine mittelgradige und die Myoepithelien eine negative immunhistologische Reaktion auf (VOS et al., 1993a; WALTER und KLING, 1995; ESPINOSA DE LOS MONTEROS et al., 1999). In einfachen Adenokarzinomen der caninen Brustdrüse zeigten 50 – 90 % der Zellen eine positive Reaktion mit *CK7*. In der komplexen Variante waren über 90% der epithelialen Zellen *CK7*-positiv, die spindeligen Zellanteile dieses Tumortyps waren immunhistologisch *CK7*-negativ (VOS et al., 1993c). In der Studie von WALTER und KLING (1995) konnten immunhistologisch von zehn komplexen caninen Mammakarzinomen acht mit dem Antikörper gegen CK7 nachgewiesen werden. Bei den einfachen Mammakarzinomen zeigten alle fünf getesteten Tumore eine positive Reaktivität mit *CK7*.

Tab. 8: Literaturüberblick über die Reaktivität des Antikörpers gegen **CK7** in Paraffin-eingebettetem, normalem und neoplastisch verändertem Gewebe des **Menschen**

Gewebeart	Reaktivität	Literatur
Urothel, alle Schichten	+++	SOUTHGATE et al., 1994
Übergangszellkarzinome	+++	MOLL et al., 1988
Plattenepithelien, verhornt und nicht verhornt	-	MOLL, 1993
apokrine Drüsen	+++	MOLL et al., 1982
Talgdrüsen	-	MOLL et al., 1982

Fortsetzung Tab. 8 auf Seite 42

Fortsetzung Tab. 8

Gewebeart	Reaktivität	Literatur
Mamma		
alveoläres Epithel	+++	TSUBURA et al., 1991; MOLL, 1993
duktales Epithel	+++	TSUBURA et al., 1991; MOLL, 1993
Myoepithel	-	TSUBURA et al., 1991; MOLL, 1993
Mammakarzinom	++/+++	MOLL et al., 1982; RAMAEKERS et al., 1990; TSUBURA et al., 1991; MOLL, 1993
invasiv duktal	++	MOLL, 1993
invasiv lobulär	+++	MOLL, 1993
Magenschleimhaut	-	RAMAEKERS et al., 1987; MOLL, 1993
entzündlich alterierte Magenschleimhaut	+	STOSIEK und KASPER, 1990
Magenfoveolenepithel	+/++	RAMAEKERS et al., 1990; VAN NIEKERK et al., 1991
Magenkarzinom	+/++	OSBORN et al., 1988; RAMAEKERS et al., 1990; MOLL, 1993; WANG et al., 1995
Darmschleimhaut	-	RAMAEKERS et al., 1987; MOLL et al., 1993
Darmkarzinom	-/+	RAMAEKERS et al., 1990; MOLL, 1993
Gallengangepithel	+++	RAMAEKERS et al., 1987; MOLL, 1993
Gallengangkarzinom	+++	MOLL, 1993; WANG et al., 1995; TOT, 1999
Pankreas		
duktale Epithelien	+++	RAMAEKERS et al., 1987; MOLL, 1993
azinäre Epithelien	-	RAMAEKERS et al., 1987; MOLL, 1993
Pankreaskarzinom	+++	MOLL, 1993; WANG et al., 1995; TOT, 1999
respiratorische Epithelien		
Alveolarepithel	+++	BROERS et al., 1988; MOLL, 1993
Zylinderepithel	+++	BROERS et al., 1988; MOLL, 1993
Basalzellen	-	BROERS et al., 1988; MOLL, 1993
Reservezellen	-	BROERS et al., 1988; MOLL, 1993
Adenokarzinom Lunge	+++	RAMAEKERS et al., 1990; SCARPATETTI et al., 2002
Prostata		
duktale Epithelien	+++	RAMAEKERS et al., 1987
azinäre Epithelien	-	RAMAEKERS et al., 1987
Prostatakarzinom	+	WERNERT et al., 1987; RAMAEKERS et al., 1990; WANG et al., 1995
Schilddrüsenepithel	+++	RAMAEKERS et al., 1987; FONSECA et al., 1997
Schilddrüsenkarzinom		
papillär	+++	SCHRÖDER et al., 1996; FONSECA et al., 1997
follikulär	+/+++	SCHRÖDER et al., 1996; FONSECA et al., 1997
Mesothel	+++	RAMAEKERS et al., 1987; MOLL, 1993
Mesotheliome		
epithelial	+++	RAMAEKERS et al., 1990; MOLL, 1993
biphasisch	++	RAMAEKERS et al., 1990; MOLL, 1993
sarkomatoid	+	RAMAEKERS et al., 1990; MOLL, 1993

- = negative Reaktion; + = schwache Reaktion; ++ = mäßige Reaktion; +++ = starke Reaktion (Ergebnisse der einzelnen Studien zum Vergleich z. T. transformiert)

Die normalen Epithelien des **Magens**, inklusive der Corpus- und Antrumdrüsen exprimieren beim Menschen kein CK7 (RAMAEKERS et al., 1987; MOLL, 1993). In anderen Untersuchungen (RAMAEKERS et al. 1990; VAN NIEKERK et al, 1991) konnte im humanen Magenfoveolenepithel eine positive Reaktion mit *CK7* beobachtet werden. Ebenso zeigt humanes physiologisches Epithel des **Dünn- und Dickdarms** in den Studien von RAMAEKERS et al. (1987) und MOLL (1993) keine CK7-Expression.

Karzinome des Magens können beim Menschen im Gegensatz zu den Darmkarzinomen eine Neuexpression von CK7 zeigen (OSBORN et al., 1988; MOLL, 1993, WANG et al, 1995). In zehn immunhistologisch untersuchten Karzinomen des Magens konnte in acht Fällen eine eindeutig negative Reaktion mit dem Antikörper gegen CK7 nachgewiesen werden; ein mäßig bis schlecht und ein schlecht differenziertes Magenkarzinom zeigten teilweise positiv gefärbte Zellen (RAMAEKERS et al., 1990). Über ein "Anschalten" der CK7-Neuexpression wurde auch in regeneratorischem und entzündlich geschädigtem Magenepithel berichtet (STOSIEK und KASPER, 1990). In 13 immunhistologisch untersuchten Karzinomen des Darms konnte MOLL (1993) in nur einem Fall eine positive Anfärbung von einzelnen Zellen feststellen. Auch undifferenzierte Varianten des Darmkarzinoms sowie von Darmkarzinomen ausgehenden Organmetastasen zeigten durchgängig *CK7*-negative immunhistologische Färbungen (RAMAEKERS et al., 1990; Moll, 1993). Beim Hund konnten in immunhistologischen Untersuchungen zum Menschen analoge Ergebnisse hinsichtlich der negativen Reaktion von *CK7* mit Epithelien des Magens und des Darms dargestellt werden (ESPINOSA DE LOS MONTEROS et al., 1999). Adenokarzinome des Darms (n=2) und des Magens (n=5) zeigten ein negatives Reaktionsmuster mit *CK7* (ESPINOSA DE LOS MONTEROS et al., 1999). In einer Studie zur immunhistologischen Charakterisierung von Tumormetastasen in der Leber beim Hund, wies eine Lebermetastase eines Darmkarzinoms ebenfalls eine negative Reaktion mit dem Antikörper *CK7* auf (RAMOS-VARA et al., 2001).

Der Antikörper *CK7* reagiert deutlich positiv mit **Gallengangepithelien** und den duktalen Anteilen des **Pankreas** beim Menschen (RAMARKERS et al, 1987; MOLL, 1993). Die Expression von CK7 wird in den Adenokarzinomen der Gallengänge und

der duktalen Anteile des Pankreas beibehalten (MOLL, 1993; WANG et al., 1995; TOT, 1999). Beim Hund konnte in den immunhistologischen Untersuchungen von ESPINOSA DE LOS MONTEROS et al. (1999) und von RAMOS-VARA et al. (2001) positive Reaktivitäten in physiologischem duktalen Pankreas- und Gallengangepithel und benignen und malignen Tumoren der Gallengängen nachgewiesen werden; die untersuchten Adenokarzinome des Pankreas waren *CK7*-negativ.

Tab. 9: Literaturüberblick über die Reaktivität des Antikörpers gegen **CK7** in Paraffin-eingebettetem, normalem und neoplastisch verändertem Gewebe des **Hundes**

Gewebeart	Reaktivität	Literatur
Urothel	+++	ESPINOSA DE LOS MONTEROS et al., 1999
Übergangszellkarzinome	++	ESPINOSA DE LOS MONTEROS et al., 1999
Plattenepithelien, epidermal	-	ESPINOSA DE LOS MONTEROS et al., 1999
apokrine Drüsen	+++	ESPINOSA DE LOS MONTEROS et al., 1999
Talgdrüsen	-	ESPINOSA DE LOS MONTEROS et al., 1999
Mamma		
alveoläres Epithel	++	VOS et al., 1993a; WALTER und KLING, 1995; ESPINOSA DE LOS MONTEROS et al., 1999
duktales Epithel	+++	VOS et al., 1993a; WALTER und KLING, 1995; ESPINOSA DE LOS MONTEROS et al., 1999
Myoepithel	-	VOS et al., 1993a; WALTER und KLING, 1995; ESPINOSA DE LOS MONTEROS et al., 1999
Mammakarzinom	++/+++	VOS et al., 1993a; WALTER und KLING, 1995
einfache Karzinome	+++/++	VOS et al., 1993a; WALTER und KLING, 1995
Magenschleimhaut	-	ESPINOSA DE LOS MONTEROS et al., 1999
Magenkarzinom	-	ESPINOSA DE LOS MONTEROS et al., 1999
Darmschleimhaut	-	ESPINOSA DE LOS MONTEROS et al., 1999
Darmkarzinom	-	ESPINOSA DE LOS MONTEROS et al., 1999
Gallengangepithel	+++	ESPINOSA DE LOS MONTEROS et al., 1999
Gallengangkarzinom	+++	ESPINOSA DE LOS MONTEROS et al., 1999; RAMOS-VARA et al., 2001
Pankreas		
duktale Epithelien	+++	ESPINOSA DE LOS MONTEROS et al., 1999
azinäre Epithelien	-	ESPINOSA DE LOS MONTEROS et al., 1999
Pankreaskarzinom	+++/+	ESPINOSA DE LOS MONTEROS et al., 1999; RAMOS-VARA et al., 2001
respiratorische Epithelien		
Alveolarepithel	+	ESPINOSA DE LOS MONTEROS et al., 1999
Zylinderepithel	++	ESPINOSA DE LOS MONTEROS et al., 1999
Basalzellen	-	ESPINOSA DE LOS MONTEROS et al., 1999
Drüsen	+++	ESPINOSA DE LOS MONTEROS et al., 1999
bronchioalveoläres Karzinom	-	ESPINOSA DE LOS MONTEROS et al., 1999

Fortsetzung Tab. 9 auf Seite 45

Fortsetzung Tab. 9

Gewebeart	Reaktivität	Literatur
Hund		
Prostata	+++	ESPINOSA DE LOS MONTEROS et al., 1999
Prostatakarzinom	++/+++	ESPINOSA DE LOS MONTEROS et al., 1999; SORENMO et al., 2003
Schilddrüsenepithel	+	ESPINOSA DE LOS MONTEROS et al., 1999
Mesothel	+++	ESPINOSA DE LOS MONTEROS et al., 1999
Mesotheliome	-	ESPINOSA DE LOS MONTEROS et al., 1999

- = negative Reaktion; + = schwache Reaktion; ++ = mäßige Reaktion; +++ = starke Reaktion (Ergebnisse der einzelnen Studien zum Vergleich z. T. transformiert)

Normales **respiratorisches Zylinderepithel**, Alveolarepithel und die gemischten Drüsen des respiratorischen Epithels zeigten beim Menschen eine konstante CK7-Expression, Basalzellen sowie Reservezellen reagierten hingegen *CK7*-negativ (BROERS et al., 1988; MOLL, 1993). Die CK7-Expression bleibt bei Adenokarzinomen des respiratorischen Zylinderepithels konserviert (RAMAEKERS et al., 1990; SCARPATETTI et al., 2002). Bei einer Plattenepithelmetaplasie oder bei einer plattenepithelialen Differenzierung von Lungenkarzinomen nimmt die CK7-Expression ab oder ist vollständig verschwunden (MOLL, 1993; WANG et al., 1995). Beim Hund konnte eine analoge CK7-Expression in den respiratorischen Epithelien nachgewiesen werden, während in caninen bronchioalveolären Karzinomen eine immunhistologische Anfärbung in keinem von sechs untersuchten Fällen nachweisbar war (ESPINOSA DE LOS MONTEROS et al., 1999).

Die positive Reaktivität von *CK7* im physiologischen humanen **Prostatagewebe** ist auf die duktalen Anteile begrenzt. Die luminalen Zellen und die Basalzellen der Acini zeigten keine Anfärbung mit dem Antikörper gegen CK7 (RAMAEKERS et al., 1987). Bei der Untersuchung der neoplastischen Veränderungen der Prostata beim Menschen zeigten sich mit *CK7* zum einen nur sporadisch einige positive Zellen (RAMAEKERS et al., 1990; WANG et al., 1995) oder fokale Reaktionsmuster (WERNERT et al., 1987).

Beim Hund sind nur wenige Daten zur Anfärbbarkeit der Prostata mit *CK7* bekannt. In der immunhistologischen Studie von ESPINOSA DE LOS MONTEROS (1999) konnten die duktalen Anteile mit *CK7* markiert werden. In Adenokarzinomen der Prostata des Hundes ist die Expression von CK7 recht heterogen. In 4 untersuchten

Fällen zeigten zwei Adenokarzinome eine Anfärbung mit *CK7* (ESPINOSA DE LOS MONTEROS et al., 1999). In der kürzlich erschienen Studie von SORENMO et al. (2003) konnten von 58 caninen Prostatakarzinomen 46 immunhistologisch mit *CK7* angefärbt werden. Das Ursprungsgewebe von Prostatakarzinomen beim Menschen ist in erster Linie das azinäre Epithel, welches mit dem Antikörper gegen CK7 nicht erfasst wird (HANKS et al., 1993). Beim Hund ist vorrangig das duktale Prostataepithel wie auch das prostatische Urothel das Ursprungsgewebe des Prostatakarzinoms und damit kann *CK7* als wertvoller Marker beim caninen Prostatakarzinom eingesetzt werden (SORENMO et al., 2003; MAC LACHLAN und KENNEDY, 2002).

Die immunhistologische Darstellung des menschlichen **Schilddrüsenepithels** mit dem Antikörper gegen CK7 zeigte eine deutliche Anfärbbarkeit (RAMAEKERS et al., 1987; FONSECA et al., 1997). Ebenso konnten papilläre sowie follikuläre Schilddrüsenkarzinome eindeutig mit dem Antikörper gegen CK7 markiert werden (FONSECA et al., 1997). SCHRÖDER et al. (1996) verwiesen jedoch darauf, dass die CK7-Expression vorwiegend in papillären Schilddrüsenkarzinomen anzutreffen sei und damit die immunhistologische Anwendung von *CK7* einen besonderen diagnostischen Wert bezüglich der Abgrenzung von papillären Schilddrüsenkarzinomen zu follikulären, medullären und anaplastischen Schilddrüsenkarzinomen besitzt. Beim Hund zeigte in der immunhistologischen Studie von ESPINOSA DE LOS MONTEROS et al. (1999) normales Schilddrüsengewebe eine schwache Anfärbung und das Karzinom der Schilddrüse, welches hinsichtlich seiner Klassifikation nicht näher beschrieben wurde, zeigte eine negative Reaktion mit dem Antikörper gegen CK7.

VOS et al. (1992) konnten in histologischen Präparaten der **hepatoiden Drüsen** des Hundes negative Reaktivitäten mit dem Antikörper gegen CK7 in den Reservezellen als auch in den ausdifferenzierten Zellen darstellen. Wie bei dem unveränderten Gewebe zeigten die Adenome eine *CK7*-negative Reaktion (VOS et al., 1993d).

Das normale humane **Mesothel** zeigte eine deutliche konstante Expression von CK7 (RAMAEKERS et al., 1987; MOLL, 1993). Bei den malignen Entartungen des Mesothels konnte in den epithelialen Mesotheliomen und den epithelialen Anteilen

der biphasischen Mesotheliome eine variable und in der sarkomatoiden Variante eine nur vereinzelte CK7-Expression festgestellt werden (MOLL, 1993). Ähnliche Ergebnisse erhielten RAMAEKERS et al. (1990) bei der Untersuchung von insgesamt 21 Mesotheliomen, welche nicht weiter klassifiziert worden sind. Das immunhistologische Reaktionsmuster der malignen Mesotheliome mit *CK7* zeigte zumeist positive Reaktionen, welche in einzelnen Fällen negative Areale aufwiesen. Nach der immunhistologischen Untersuchung von normalem caninen Mesothel wurde eine starke Anfärbung mit dem Antikörper gegen CK7 festgestellt (ESPINOSA DE LOS MONTEROS et al., 1999). Die in der gleichen Studie immunhistologisch bearbeiteten zwei malignen Mesotheliome waren jedoch *CK7*-negativ. Immunzytologisch konnten mittels *CK7* in Körperhöhlenergüssen von Menschen, welche an einem ovariellen Karzinom oder einem Übergangszellkarzinom erkrankt waren, *CK7*-negative Mesothelzellen von exfoliierten *CK7*-positiven Karzinomzellen differenziert werden (BAARS et al., 1994).

2.3.2.4 Antikörper gegen Zytokeratin 20

Von den von MOLL klassifizierten 20 Zytokeratinen (1 – 20) ist somit das Zytokeratin 20 (CK20) das letzte identifizierte Zytokeratin (MOLL et al., 1992). In der zitierten Arbeit zeigte *CK20* beim Menschen deutliche Reaktivitäten mit physiologischen epithelialen Zellen des Gastrointestinaltraktes (Tab. 10). Im **Magen** konnten immunhistologisch die foveolaren Epithelien des Korpus und des Pylorus zu 80 % stark positiv gefärbt werden. Die drüsigen Anteile des Korpus und des Pylorus hingegen waren *CK20*-negativ. Im gesamten **Dünndarm** zeigten die epithelialen Zellen der Villi eine uniforme Anfärbung von über 80 % der Zellen und die epithelialen Zellen der Krypten eine heterogene Anfärbung von 10 – 80 % der Zellen mit dem Antikörper gegen CK20. Im **Dickdarm** konnte immunhistologisch eine uniforme Anfärbung von über 80 % des oberflächlichen Epithels festgestellt werden, während die Schleimhautkrypten eine heterogene Anfärbung von 10 – 80 % der Zellen mit *CK20* aufwies.

Tab. 10: Literaturüberblick über die Reaktivität des Antikörpers gegen **CK20** in Paraffin-eingebettetem, normalem und neoplastisch verändertem Gewebe des **Menschen**

Gewebeart	Reaktivität	Literatur
Magen	+++	MOLL et al., 1992
Magenkarzinom	++	MOLL et al., 1992; TOT, 1999
Dünndarm	+++	MOLL et al., 1992
Dickdarm	+++	MOLL et al., 1992
Dickdarmkarzinom	+++	MOLL et al., 1992; TOT, 1999; RULLIER et al., 2000
Hepatozyten	-	MOLL et al., 1992
Gallengangepithel	-	MOLL et al., 1992
Gallengangkarzinom	+	MOLL et al., 1992; TOT, 1999; RULLIER et al., 2000
Pankreas, epitheliale Anteile	-	MOLL et al., 1992
Pankreaskarzinom	(+)	MOLL et al., 1992
Plattenepithel	-	MOLL et al., 1992
Plattenepithelkarzinom	-	MOLL et al., 1992; WANG et al., 1995
Mamma	-	MOLL et al., 1992
Mammakarzinom	-	MOLL et al., 1992; WANG et al., 1995
respiratorische Epithelien		
Bronchus	-	MOLL et al., 1992
Alveolen	-	MOLL et al., 1992
Lungenkarzinom	-	MOLL et al., 1992; WANG et al., 1995
Niere, epitheliale Anteile	-	MOLL et al., 1992
Urothel, oberflächl. Schichten	++	MOLL et al., 1992
Übergangszellkarzinom	+++	MOLL et al., 1992; WANG et al., 1995
Prostata	++	MOLL et al., 1992
Prostatakarzinom	+	MOLL et al., 1992
Endometrium	-	MOLL et al., 1992
Endometriumkarzinom	-	MOLL et al., 1992; WANG et al., 1995
Ovarialkarzinom, muzinös	+++	MOLL et al., 1992
Endokrine Drüsen	-	MOLL et al., 1992
Merkelzellen	+++	MOLL et al., 1992
Merkelzelltumor	+++	MOLL et al., 1992
Geschmacksknospen,		
epitheliale Anteile	+++	MOLL et al., 1992
mesenchymale Gewebe	-	MOLL et al., 1992
mesenchymale Tumoren	-	MOLL et al., 1992
Mesothel	-	MOLL et al., 1992
Mesotheliome	-	MOLL et al., 1992

- = negative Reaktion; + = schwache Reaktion; ++ = mäßige Reaktion; +++ = starke Reaktion (Ergebnisse der einzelnen Studien zum Vergleich z. T. transformiert)

Der Antikörper gegen CK20 zeigte in der Arbeit von ESPINOSA DE LOS MONTEROS et al. (1999) in verschiedenen Geweben des Hundes ähnliche Reaktivitäten wie beim Menschen (MOLL et al., 1992). Deutlich positive immunhistologische Ergebnisse konnten beim Hund in den Epithelien des Magens

und des gesamten Darms mit *CK20* festgestellt werden (Tab. 11). In der **Leber** waren die Hepatozyten als auch die Epithelien der **Gallengänge** beim Menschen *CK20*-negativ (MOLL et al., 1992), während beim Hund mittelgradig intensive Reaktionen in den Gallengangepithelien mit *CK20* festzustellen waren (ESPINOSA DE LOS MONTEROS et al., 1999). In den epithelialen Anteilen des humanen und caninen **Pankreas** konnte immunhistologisch keine *CK20*-positive Reaktivität nachgewiesen werden (MOLL et al., 1992; ESPINOSA DE LOS MONTEROS et al., 1999).

Tab. 11: Literaturüberblick über die Reaktivität des Antikörpers gegen **CK20** in Paraffin-eingebettetem, normalem und neoplastisch verändertem Gewebe des **Hundes**

Gewebeart	Reaktivität	Literatur
Magen	+++	ESPINOSA DE LOS MONTEROS et al., 1999
Magenkarzinom	++	
Dünndarm	+++	
Dickdarm	+++	
Darmkarzinom	++	
Gallengangepithel	+	
Gallengangkarzinom	-	
Pankreas, epitheliale Anteile	-	
Pankreaskarzinom	-	
Mamma, duktale Anteile	++	
Mammakarzinom	-	
bronchioalveoläres Karzinom	-	
Niere, Sammelrohre	++	
Urothel, oberflächl. Schichten	++	
Übergangszellkarzinom	+++/++	ESPINOSA DE LOS MONTEROS et a., 1999; RAMOS-VARA et al., 2003
Prostata	+	ESPINOSA DE LOS MONTEROS et al., 1999
Prostatakarzinom	+	
Endometrium	++	
Ovarialkarzinom	++	
apokrine Drüsen	+	
ekkrine Drüsen	+	
Merkelzellen	+++	
Geschmacksknospen, epitheliale Anteile	+++	
mesenchymale Gewebe	-	
Mesothel	-	
Mesotheliome	-	

- = negative Reaktion; + = schwache Reaktion; ++ = mäßige Reaktion; +++ = starke Reaktion (Ergebnisse der einzelnen Studien zum Vergleich z. T. transformiert)

In der Arbeit von MOLL et al. (1992) wurde die Spezifität des Antikörpers gegen CK20 in histologischen Präparaten einer Vielzahl von verschiedenen physiologischen Epithelien (Haut, Mamma, Bronchus, Lungenalveolen, Cornea, Mundhöhlenschleimhaut, Niere, Urothel, Prostata, Uterus und endokrine Drüsen) überprüft. Die meisten dieser Epithelien zeigten eine *CK20*-negative Reaktivität. Ausnahmen waren die **Merkelzellen** und die epithelialen Anteile der **Geschmacksknospen**, welche beide eine starke uniforme Anfärbung mit dem Antikörper gegen CK20 aufwiesen (MOLL et. al, 1992). Ebenso konnte in caninen Merkelzellen und in den epithelialen Anteilen der Geschmacksknospen deutlich positive Reaktivitäten mit *CK20* festgestellt werden (ESPINOSA DE LOS MONTEROS et al., 1999).

Eine mäßige, heterogene Anfärbung mit *CK20* konnte in den oberflächlichen Zellen (Umbrellazellen) des humanen **Übergangsepithels** festgestellt werden (MOLL, et al., 1992). Die Zellen aus den mittleren Schichten des Urothels zeigten eine nur schwache die Basalzellen keine Anfärbbarkeit mit *CK20* (MOLL et al., 1992). Beim Hund zeigte die immunhistologische Färbung des Urothels deutliche Reaktionen mit dem Antikörper gegen CK20 nur in den Umbrellazellen mit (ESPINOSA DE LOS MONTEROS et al., 1999). Eine schwache heterogene immunhistologische Reaktion war ebenfalls in Epithelien der **Prostata** beim Menschen zur erkennen (MOLL et al., 1992). Analog zu diesem Ergebnis konnten ESPINOSA DE LOS MONTEROS et al. (1999) beim Hund eine schwache Anfärbung im Prostataepithel mit *CK20* nachweisen.

Beim Hund zeigten sich mäßige immunhistologische Reaktionen in den endometrialen Epithelien, Epithelien der Sammelrohre und in den duktalen Anteilen der Mamma sowie schwache Anfärbbarkeiten in Epithelien der apokrinen und ekkrinen Drüsen (ESPINOSA DE LOS MONTEROS et al., 1999). Diverse **mesenchymale Gewebe** (Bindegewebe, lymphatisches Gewebe, glatte und quergestreifte Muskulatur, nervales Gewebe, Endothel) als auch **Mesothel** des Menschen und des Hundes wiesen alle eine negative immunhistologische Anfärbung mit dem Antikörper gegen CK20 auf (MOLL et al., 1992; ESPINOSA DE LOS MONTEROS et al., 1999).

Die Überprüfung der immunhistologischen Reaktivität von *CK20* in neoplastisch verändertem humanem Gewebe (zumeist handelte es sich um Karzinome) wurde in der Studie von MOLL et al. (1992) an 711 Fällen durchgeführt. Diese Fallzahl umfasst Primärtumoren sowie Metastasen. Für die verschiedenen Karzinomtypen konnten entscheidende systematische Unterschiede hinsichtlich ihrer CK20-Expression festgestellt werden. Die meisten deutlich *CK20*-positiven Primärtumoren stammen von Epithelien, welche ebenfalls deutlich *CK20*-positiv sind. Die Expression von CK20 war in beiden – Primärtumoren und Metastasen – gleich ausgeprägt für den jeweiligen Karzinomtyp.

Die konstanteste und deutlichste immunhistologische Anfärbung mit *CK20* konnte in den **Kolonkarzinomen** und deren Metastasen beim Menschen dargestellt werden. Dabei war das Reaktionsmuster von *CK20* weitgehend unabhängig vom Differenzierungsgrad der Kolonkarzinome (MOLL et al., 1992). Die deutliche Anfärbbarkeit von Kolonkarzinomen zeigte auch die Arbeitsgruppe um RULLIER et al. (2000), die 31 Kolonkarzinome mit *CK20* immunhistologisch untersucht haben. 24 dieser Kolonkarzinome zeigten eine positive Reaktion von über 50 % der Tumorzellen, in sechs Kolonkarzinomen konnten 10 – 50 % der Tumorzellen mit *CK20* gefärbt werden und bei nur einem Kolonkarzinom wurde der prozentuale Anteil der positiv gefärbten Zellen mit unter 10 % angegeben.

Mit etwas geringerer Konstanz konnten auch die meisten Adenokarzinome der **Magenschleimhaut** und deren Metastasen mit *CK20* immunhistologisch angefärbt werden (MOLL et al., 1992; TOT, 1999). In der Studie von ESPINOSA DE LOS MONTEROS et al. (1999) zeigten ein von zwei caninen Adenokarzinomen des Magens sowie fünf von neun caninen Adenokarzinomen des Darms eine positive Reaktion mit *CK20*. Die histopathologischen Differrenzierungsgrade der jeweiligen Tumoren wurden in dieser Studie nicht aufgeführt.

Beim Menschen ließen die Mehrheit der Adenokarzinome der **Gallenblase** und der **Gallengänge** und die davon ausgegangenen Metastasen eine heterogene Anfärbbarkeit mit dem Antikörper gegen CK20 unabhängig von ihrem Differenzierungsgrad erkennen (MOLL et al., 1992; TOT, 1999; RULLIER et al., 2000). Bei den duktalen Anteilen der **Pankreaskarzinome** und deren Metastasen

wiesen mehr als die Hälfte der untersuchten Fälle, inklusive einiger gut differenzierter Varianten, eine negative Reaktion mit *CK20* oder nur sehr vereinzelt *CK20*-positive Zellen auf (MOLL et al., 1992). Alle in der Arbeit von ESPINOSA DE LOS MONTEROS et al. (1999) untersuchten Cholangiokarzinome (n=4) und Pankreaskarzinome (n=4) des Hundes waren *CK20*-negativ.

Die meisten der immunhistologisch untersuchten Adenokarzinome der Lunge, der Mamma, des Endometriums, hepatozelluläre Karzinome und Plattenepithelkarzinome sowie deren Metastasen wiesen beim Menschen ein *CK20*-negatives Reaktionsmuster auf (MOLL et al., 1992; WANG et al., 1995). Wie beim Menschen konnte in den bronchioalveolären Karzinomen und in den Mammakarzinomen eine *CK20*-negative Reaktion beim Hund festgestellt werden (ESPINOSA DE LOS MONTEROS et al., 1999). Beim Menschen zeigten die Karzinome des Übergangsepithels und deren Metastasen zumeist eine deutliche Färbung mit *CK20* (MOLL et al., 1992; WANG et al., 1995). Die Reaktivität von *CK20* in Übergangsepithelkarzinomen nahm mit plattenepithelialer Differenzierung ab (MOLL et al., 1992). Beim Hund konnten ESPINOSA DE LOS MONTEROS et al. (1999) in den sechs immunhistologischen untersuchten Übergangszellkarzinomen nur in einem Fall eine *CK20*-positive Färbung feststellen. Im Gegensatz dazu zeigten RAMOS-VARA et al. (2003) immunhistologisch positive Reaktivitäten mit *CK20* in 37 von 54 untersuchten caninen Übergangszellkarzinomen. Entsprechend den Ergebnissen beim Menschen konnte in einem Plattenepithelkarzinom der Harnblase keine *CK20*-positive Reaktion festgestellt werden (RAMOS-VARA et al., 2003). In den Ovarialkarzinomen zeigten drei von vier Fällen eine Anfärbbarkeit, wobei jedoch keine genauere Angabe über den Tumortyp gemacht wurde (ESPINOSA DE LOS MONTEROS et al., 1999).

Beim Menschen zeigten Tumoren, welche von den **Merkelzellen** stammen, ebenfalls deutlich positiv Reaktivitäten mit dem Antikörper gegen CK20 (MOLL et al., 1992). Muzinöse **Ovarialtumoren** und deren Metastasen waren beim Menschen immunhistologisch konstant positiv mit *CK20* (MOLL et al., 1992). In dieser Tumorgruppe beeinflusste der Grad der Dignität die immunhistologische Anfärbbarkeit mit *CK20* nicht. In der immunhistologischen Untersuchung von

ESPINOSA DE LOS MONTEROS et al. (1999) konnte in drei von vier untersuchten Ovarialkarzinomen des Hundes eine positive Reaktion mit dem Antikörper gegen CK20 nachgewiesen werden. Allerdings wurden keine näheren Angaben zu der histologischen Klassifizierung dieser Ovarialkarzinome gegeben. Alle von MOLL et al. (1992) untersuchten mesenchymalen Tumoren wiesen konstant eine *CK20*-negative Reaktion auf.

Ebenso konnte keine CK20-Expression in den **malignen Mesotheliomen**, inklusive des epithelialen, adenokarzinomähnlichen Typs festgestellt werden (MOLL et al., 1992). Beim Hund zeigten zwei immunhistologisch mit *CK20* gefärbte maligne Mesotheliome analog zum Menschen eine negative Reaktion (ESPINOSA DE LOS MONTEROS et al., 1999).

Die Reaktivität von *CK20* in Prostatakarzinomen des Menschen zeigte in fünf von sechs untersuchten Fällen eine positive Reaktion von unter 5 % der Zellen auf. In einem Fall konnten bis zu 20 % der spezifischen Zellen mit *CK20* markiert werden (MOLL et al., 1992). Von vier immunhistologisch aufgearbeiteten caninen Prostatakarzinomen wies ein Fall eine positive Reaktion mit *CK20* auf (ESPINOSA DE LOS MONTEROS et al., 1999).

2.3.2.5 Antikörper gegen Zytokeratin 14

Zytokeratin 14 (CK14) ist ein Protein von 50 kDa, welches als plattenepitheltypisches Basiszytokeratin exprimiert wird (MOLL, 1993). Beim Menschen wird es demzufolge in allen mehrschichtigen **Plattenepithelien** und hier insbesondere in den **Basalschichten** exprimiert, was durch biochemische Untersuchungen nach Zellfraktionierung nachgewiesen werden konnte (FUCHS und GREEN, 1980; SKERROW und SKERROW, 1983) (Tab. 12). Ebenso konnte in Basal- und myoepithelialen Zellen von **mehrreihigen Epithelien** und **Drüsenepithelien** eine deutliche CK14-Expression beim Menschen beobachtet werden, was auf eine plattenepitheliale Anlage der mehrreihigen Epithelien schließen lässt (MOLL, 1993). Diese plattenepitheliale Anlage der mehrreihigen Epithelien kann auch das

Vermögen dieser Epithelien zur Plattenepithelmetaplasie erklären, wo auch in den basalen Schichten eine deutlich CK14-Expression festzustellen war (MOLL, 1988b).

Tab. 12: Literaturüberblick über die Reaktivität des Antikörpers gegen **Zytokeratin 14 (CK14)** in Paraffin-eingebettetem, normalem und neoplastisch verändertem Gewebe des **Menschen**

Gewebeart	Reaktivität	Literatur
Plattenepithelien	+++	FUCHS und GREEN, 1980; SKERROW und SKERROW, 1983
Basalzellen	+++	FUCHS und GREEN, 1980; SKERROW und SKERROW, 1983
Plattenepithelkarzinome	+++	NELSON et al., 1984; IVANYI et al., 1990; WETZELS et al., 1991; CHU et al., 2001
Basalzellkarzinome	+++	MARKEY et al., 1992
Mehrreihige Epithelien, Drüsenepithelien		
Basalzellen	+++	MOLL, 1988b; MOLL, 1993
Adenokarzinome	-	CHU et al., 2001
Übergangszellkarzinome	-	HARNDEN und SOUTHGATE, 1997
mit plattenepithelialer Differenzierung	+++	HARNDEN und SOUTHGATE, 1997

- = negative Reaktion; + = schwache Reaktion; ++ = mäßige Reaktion; +++ = starke Reaktion (Ergebnisse der einzelnen Studien zum Vergleich z. T. transformiert)

Plattenepithelkarzinome jeglicher Herkunft weisen beim Menschen eine deutliche CK14-Expression auf, die auch in sehr schlecht differenzierten Fällen erhalten bleibt (NELSON et al., 1984; IVANYI et al., 1990; WETZELS et al., 1991; CHU et al., 2001). Das Reaktionsmuster des Antikörpers gegen CK14 beschreibt u. a. die Studie von CHU et al. (2001), in der insgesamt 435 verschiedene epitheliale Neoplasien des Menschen immunhistologisch bearbeitet wurden. In den meisten Fällen konnte in allen **Plattenepithelkarzinomen**, unabhängig von ihrer Herkunft (Ösophagus, Kopf/Nacken, Lunge, Zervix) und ihres Differenzierungsgrades eine deutlich *CK14*-positive Reaktion festgestellt werden. Unter Berücksichtigung der Differenzierungsgrade konnten 89 % der gut, 94 % der mäßig und 87 % der schlecht differenzierten Plattenepithelkarzinome (n=74) mittels des Antikörpers gegen CK14 immunhistologisch gefärbt werden (CHU et al., 2001). Die hohe Anzahl der *CK14*-positiven, aber schlecht bzw. mäßig differenzierten Plattenepithelkarzinome wird von

CHU et al. (2001) mit der Ähnlichkeit dieser Karzinomzellen zu den unreifen Basalzellen gesehen.

Basierend auf insgesamt 217 **Adenokarzinomen** verschiedener Herkunft des Menschen wurde die positive Reaktivität von *CK14* in der Arbeit von CHU et al. (2001) mit insgesamt 4 % (n=9) angegeben, wobei zu erwähnen ist, dass alle *CK14*-positiven Adenokarzinome eine plattenepitheliale Differenzierungsneigung aufwiesen. Hiermit konform wird in Karzinomen des **Urothels** beim Menschen *CK14* als Marker für eine plattenepitheliale Differenzierung eingesetzt (HARNDEN und SOUTHGATE, 1997). Alle von HARNDEN und SOUTHGATE (1997) untersuchten Plattenepithelkarzinome der Harnblase zeigten ein *CK14*-positives Reaktionsmuster. Bei den reinen **Übergangszellkarzinomen** konnten mehrheitlich negative Reaktionen mit dem Antikörper gegen CK14 beobachtet werden und die Übergangszellkarzinome mit plattenepithelialer Differenzierung wiesen fokale positive Anfärbungen mit *CK14* auf. Des Weiteren erweist sich *CK14* als sehr spezifischer Marker für **Basalzellkarzinome** des Menschen (MARKEY et al., 1992). In der immunhistologischen Studie von MARKEY et al. (1992) konnten alle 15 untersuchten Basalzellkarzinome mit *CK14* sicher erkannt werden.

Für den Hund gibt es nur wenige Informationen zur Reaktivität von *CK14*. In der caninen normalen **Epidermis** konnte in immunhistologischen Arbeiten in den **Basalzellschichten** und in den äußeren Schichten der Haarwurzelscheide sowie in den Basalzellschichten der Talgdrüsen eine *CK14*-positive Reaktion nachgewiesen werden (WALTER, 2000; WALTER, 2001) (Tab. 13). Bei den caninen neoplastischen epidermalen Geweben konnten die meisten **Epitheliome, Basalzelltumoren**, Adenome und Karzinome der **Talgdrüsen** mit dem Antikörper gegen CK14 immunhistologisch gefärbt werden. Mit dem spezifischen Antikörper gegen CK14 konnte WALTER (2000) keine positiven Reaktivitäten in den unveränderten **hepatoiden Drüsen** des Hundes nachweisen. Im Gegensatz dazu konnten VOS et al. (1992) in histologischen Präparaten deutlich positive Reaktivitäten mit dem Antikörper gegen CK14 in den Reservezellen als auch in den ausdifferenzierten Zellen der hepatoiden Drüsen des Hundes darstellen. Einheitliche Ergebnisse wurden in beiden Studien im Hinblick auf die Adenome der hepatoiden Drüsen

erzielt, die sich immunhistologisch mit dem Antikörper gegen CK14 färben ließen (VOS et al., 1993d; WALTER, 2000).

Eine negative Reaktion mit *CK14* wurde bei den Adenomen und Karzinomen der **apokrinen Drüsen** des Hundes festgestellt (WALTER, 2000). Unverändertes canines **Prostatagewebe** zeigte immunhistologisch weder in den luminalen Zellen noch in den Basalzellen eine Reaktion mit *CK14* (GRIECO et al., 2003). In den Karzinomen der caninen Prostata konnten mit dem Antikörper gegen CK14 Plattenepithelkarzinome oder Adenokarzinome mit plattenepithelialer Differenzierung eindeutig immunhistologisch nachgewiesen werden, während die reinen Adenokarzinome der Prostata ein negatives Reaktionsmuster mit *CK14* aufwiesen (GRIECO et al., 2003).

Tab. 13: Literaturüberblick über die Reaktivität des Antikörpers gegen **Zytokeratin 14 (CK14)** in Paraffin-eingebettetem, normalem und neoplastisch verändertem Gewebe des **Hundes**

Gewebeart	Reaktivität	Literatur
Plattenepithelien, epidermal	+++	WALTER, 2000; WALTER, 2001
Basalzellen	+++	
Plattenepithelkarzinome	+++	
Basalzellkarzinome	+++	
Adenom/Karzinom		
Talgdrüsen	+++	
perianale Drüsen	+++	
apokrine Drüsen	+++	
Prostata		GRIECO et al., 2003
luminale Zellen	-	
basale Zellen	-	
Prostatakarzinom	-	
mit plattenepithelialer Differenzierung	+++	
Mamma		VOS et al., 1993a
basale Zellen	++	
luminale Zellen	-	
myoepitheliale Zellen	++	
Mammaadenom/-karzinom		
unreife Zellen	++	VOS et al., 1993b+c
reife Zellen	-	VOS et al., 1993b+c

- = negative Reaktion; + = schwache Reaktion; ++ = mäßige Reaktion; +++ = starke Reaktion (Ergebnisse der einzelnen Studien zum Vergleich z. T. transformiert)

Die immunhistologischen Untersuchungen von normalem caninen **Mammagewebe** mit *CK14* ließen eine positive Anfärbung in den Basalzellschichten und in den myoepithelialen Zellen erkennen; die luminalen Zellen waren konstant *CK14*-negativ (VOS et al., 1993a). Die Überprüfung der Reaktivität von *CK14* in neoplastisch verändertem caninen Mammagewebe zeigte in den verschiedenen benignen Varianten deutliche Anfärbbarkeiten in den anatomisch äußeren bzw. unreifen epithelialen Schichten (VOS et al., 1993b). In den diversen malignen Varianten der caninen Mammatumoren konnten insbesondere in den rein epithelialen Zellen der einfachen und komplexen Adenokarzinomen starke Anfärbungen mit *CK14* festgestellt werden, während in den soliden Mammakarzinomen eine heterogene Anfärbbarkeit nachzuweisen war (VOS et al., 1993c).

2.3.2.6 Antikörper gegen die Zytokeratine 8 und 18

Das Zytokeratin 8 (CK8) (52,5 kDa) und das Zytokeratin 18 (CK18) (45 kDa) gehören beim Menschen zu den zylinderepitheltypischen Zytokeratinen (MOLL, 1993). Sie werden beim Menschen in **parenchymatösen Epithelien** (Hepatozyten, Pankreasazinuszellen), **gastrointestinalen Epithelien** (Magen und Darm) sowie in **duktalen Epithelien** (Gallengangepithel, Pankreasgangepithel, duktales Mammaepithel und Prostataepithel), **Urothel** und in normalen Zylinderepithelien der **Lunge** exprimiert (Tab. 14).

Tab. 14: Literaturüberblick über die Reaktivität des Antikörpers gegen **Zytokeratin 8 (CK8) und 18 (CK18)** in Paraffin-eingebettetem, normalem und neoplastisch verändertem Gewebe des **Menschen**

Gewebeart	Reaktivität	Literatur
parenchymatöse Epithelien	+++	MOLL, 1993
Zylinderepithelien	+++	MOLL, 1993
duktale Epithelien	+++	MOLL, 1993
Urothel	+++	MOLL, 1993
Lungenkarzinome	+++	BROERS et al., 1988

- = negative Reaktion; + = schwache Reaktion; ++ = mäßige Reaktion; +++ = starke Reaktion (Ergebnisse der einzelnen Studien zum Vergleich z. T. transformiert)

Im unveränderten Lungengewebe des Menschen zeigten *CK8* und *CK18* positive Reaktionen mit dem Alvolarepithel und wiesen auch in den diversen Adenokarzinomen unabhängig von ihrem Differenzierungsgrad deutliche Anfärbungen auf (MOLL, 1993). In Lungenkarzinomen mit plattenepithelialer Differenzierung des Menschen war die Anfärbung nur fokal nachweisbar, jedoch mit zunehmender Entdifferenzierung dieser Karzinome konnte eine häufigere und deutlichere homogene Anfärbung der Zellen mit *CK8* und *CK18* ermittelt werden (BROERS et al., 1988).

Beim Hund konnten in unverändertem **Mammagewebe** mit *CK8* und *CK18* die luminalen Zellen deutlich positiv gefärbt werden, während die Myoepithelien konstant negative Reaktionen aufwiesen (VOS et al., 1993a) (Tab. 15). In den benignen Mammatumoren des Hundes konnten mit *CK8* und *CK18* insbesondere die ausgereifteren epithelialen Zellen deutlich angefärbt werden, wobei die Farbintensität mit *CK8* durchgängig stärker war als mit *CK18* (VOS et al., 1993b). In den malignen Varianten der caninen Mammatumoren konnten neben den epithelialen Tumorzellen immunhistologisch auch spindelzellige Anteile deutlich mit *CK8* gefärbt werden. Die Färbung der malignen Mammatumoren mit *CK18* verlief in den meisten Fällen negativ (VOS et al., 1993c). In caninen **Plattenepithelien** reagierten beide Antikörper mit allen Schichten konstant negativ (WALTER, 2000). Eine deutliche immunhistologische Reaktivität von *CK8/18* in der caninen **Prostata** konnte in den luminalen Epithelien der Alveolen und der Gänge nachgewiesen werden, in beiden Kompartimenten zeigten die Basalzellen eine negative Reaktion (GRIECO et al., 2003). Diese Ergebnisse beim Hund weisen darauf hin, dass auch beim Hund die Antikörper gegen CK8 und CK18 ein zylinderepitheltypisches Reaktionsmuster aufweisen.

Tab. 15: Literaturüberblick über die Reaktivität des Antikörpers gegen **Zytokeratin 8 (CK8) und 18 (CK18)** in Paraffin-eingebettetem, normalem und neoplastisch verändertem Gewebe des **Hundes**

Gewebeart	Reaktivität	Literatur
Mamma		
luminal	+++	VOS et al., 1993a
myoepithelial	-	VOS et al., 1993a
Mammatumoren, benigne		
CK8	+++	VOS et al., 1993b
CK18	++	VOS et al., 1993b
Mammatumoren, maligne		
CK8	+++	VOS et al., 1993c
CK18	-	VOS et al., 1993c
Plattenepithelien	-	WALTER, 2000
Prostata		
luminale Zellen	+++	GRIECO et al., 2003
basale Zellen	-	GRIECO et al., 2003

- = negative Reaktion; + = schwache Reaktion; ++ = mäßige Reaktion; +++ = starke Reaktion (Ergebnisse der einzelnen Studien zum Vergleich z. T. transformiert)

2.3.2.7 Antikörper gegen Vimentin

Vimentin ist ein einzelnes Peptid mit einem Molekulargewicht von 58 kDa (FRANKE, 1978a). **Mesenchymale Zellen** wie Fibroblasten, Fibrozyten, Endothelzellen, hämatopoetische Zellen, Zellen melanozytärer und lymphatischer Herkunft, etc. exprimieren konstant Vimentin (DU BOULAY, 1985, MOLL, 1991a; BANERJEE und HARRIS, 2000). In einer großen Anzahl von immunhistologischen Studien erwies sich *Vimentin* beim Menschen und bei verschiedenen Vertebraten in physiologischen und neoplastisch veränderten mesenchymalen Geweben als zuverlässiger Marker (FRANKE et al., 1979; ALTMANNSBERGER et al. 1981; MIETTINEN et al., 1982; GOWN und VOGEL, 1985). In einer umfangreichen immunhistologischen Arbeit von GOWN und VOGEL (1985) konnte in diversen neoplastisch veränderten mesenchymalen Geweben immunhistologisch die konstante Expression von Vimentin dargestellt werden. Ebenso konnten beim Menschen in zytologischen Präparaten Tumorzellen mesenchymaler Herkunft mit *Vimentin* erkannt werden

(RAMAEKERS et al., 1983; ALTMANNSBERGER et al., 1984; DROESE et al., 1984).

In Tumoren mesenchymaler Herkunft des Hundes wurde ebenfalls eine konstante Vimentinexpression beobachtet (MOORE et al., 1989; RABANAL et al., 1989; DESNOYERS et al., 1990; KOENIG et al., 2001). In der Studie von SPANGLER et al. (1994) zeigten auch Metastasen mesenchymaler caniner Tumoren (n=58) unabhängig von ihrem Differenzierungsgrad eine deutliche immunhistologische Reaktion mit dem Antikörper gegen Vimentin.

In den meisten der **epithelialen Tumoren** des Menschen zeigte sich immunhistologisch keine Vimentinexpression (GOWN und VOGEL, 1985). Ausnahmen bildeten hier endometriale adenosquamöse Karzinome, Adenokarzinome der Schilddrüse und des Hodens und adenoide zystische Karzinome der Speicheldrüse mit immunhistologisch schwachen Farbreaktionen sowie Nierenzellkarzinome und pleomorphe Adenome der Speicheldrüse mit mäßiger Farbintensität für *Vimentin* (GOWN und VOGEL, 1985). In einer Folgearbeit (AZUMI und BATTIFORA, 1987) konnte beim Menschen eine Vimentinexpression in einer ähnlichen Auswahl an malignen epithelialen Tumoren festgestellt werden.

Diese Ergebnisse ließen darauf schließen, dass es in weit mehr epithelialen Neoplasien beim Menschen zu einer **Vimentinkoexpression** kommt, als zunächst angenommen wurde. Diese wichtige Feststellung ließ weitere Untersuchungen folgen, deren Ergebnisse von MOLL (1993) zusammengefasst worden sind: neben der zu erwartenden Keratinexpression konnte in humanen epithelialen Normalgeweben (proximales Tubulusepithel, Mesothel, Prostatadrüsen, Schilddrüsenfollikel, respiratorisches Epithel, etc.) sowie in neoplastisch veränderten epithelialen Geweben (Nierenzellkarzinom, Mesotheliome, Ovarialkarzinom, Prostatakarzinom, Schilddrüsenkarzinom, Lungenkarzinom, Plattenepithelkarzinom, Mammakarzinom etc.) eine Koexpression von Vimentin nachgewiesen werden. Auf zellulärer Ebene handelt es sich um eine echte Koexpression, d.h. Vimentin und Keratin bilden getrennte zytoplasmatische Filamentsysteme, was zuerst in Zellkulturen beobachtet wurde (FRANKE et al., 1978a; 1982).

Als mögliche Ursache für dieses Phänomen wird die Auflockerung oder gänzliche Aufhebung der epithelialen Zellverbände, wie das in der Zellkultur allgemein (FRANKE et al., 1982) oder auch bei exfoliierten Karzinomzellen in Körperhöhlenergüssen (RAMAEKERS et al., 1983) der Fall ist, genannt. Als weitere stimulierende Faktoren für die Vimentinexpression in epithelialen Zellen wird die Proliferationsrate und die Differenzierunggsreduktion diskutiert (GROENE et al., 1987; MOLL et al., 1991b; WARD et al., 1992). So wurde bei Mammatumoren eine direkte Korrelation der Vimentinexpression mit der Ki-67-Wachstumsfraktion aufgezeigt (DOMAGALA et al., 1990a). Unabhängig von den genannten Faktoren bestehen ausgeprägte zelltypabhängige Unterschiede in der Bereitschaft zur Vimentinkoexpression (MOLL, 1993). Diese Bereitschaft ist bei vielen dieser Gewebe an deren **mesodermale Herkunft** (proximaler Tubulus, Müllerscher Gang, Mesothel) geknüpft, da in mesodermalen Geweben in der embryonalen Phase zunächst Vimentin exprimiert wird (FRANKE et al., 1982) und mit weiterer Differenzierung im Rahmen der Entwicklung es zu epitheltypischen Keratinexpressionen kommt (MOLL et al., 1991). In Epithelien und Karzinomen **ento- bzw. ektodermalen Ursprungs** (Prostata, Schilddrüse, Bronchialepithel, Pankreas, Magen, Gallengänge, Mamma) konnte ebenfalls die Expression von Vimentin neben Zytokeratin beobachtet werden, ist aber im Vergleich zu den Epithelien mesodermaler Herkunft seltener anzutreffen (FRANKE et al., 1982; MOLL, 1993).

Das Vimentin ist zwar das am weitesten verbreitete Intermediärfilamentprotein, hat aber eben deswegen nur eine geringe Aussagekraft hinsichtlich der Zelldifferenzierung (MOLL, 1993). Diese Beobachtung der Vimentinkoexpression machten auch DOMAGALA et al. (1988) in zytologischen Feinnadelaspiraten von Nierenkarzinomen, Schilddrüsenkarzinomen und endometrialen Karzinomen des Menschen, welche alle positiv mit dem Antikörper gegen Vimentin reagierten, zeigen.

Beim Hund konnte in verschiedenen Arbeiten bezüglich bestimmter Organsysteme eine ähnliche Vimentinexpression beobachtet werden. In den Studien von VOS et al. (1993a; 1993b; 1993c) wurde die Vimentinexpression an Paraffin-eingebettetes Material von gesundem sowie benigne und maligne verändertem **Mammagewebe** untersucht. In gesundem Mammageweben konnte weder in den luminalen noch in

den myoepithelialen Anteilen der Gänge und Acini eine Vimentinexpression nachgewiesen werden (VOS et al., 1993a). Bei den gutartigen caninen Mammatumoren wurde eine deutliche intensive immunhistologische Anfärbung insbesondere in den spindelzelligen Anteilen beobachtet (VOS et al., 1993b). In den malignen Varianten der caninen Mammatumoren zeigt sich neben der Vimentinexpression in den spindelzelligen Anteilen auch eine vermehrte Vimentinexpression in den epithelialen Anteilen (VOS et al., 1993c). In der Arbeit von HELLMEN und LINDGREN (1989) zeigte sich bei benignen und malignen caninen Mammatumoren eine ähnliche Vimentinexpression. Die in dieser Studie untersuchten rein mesenchymalen Tumoren der Mamma wiesen eine konstante Vimentinexpression beim Hund auf.

Die immunhistologische Anfärbbarkeit der caninen **Prostata** mit dem Antikörper gegen Vimentin zeigte im physiologischen Gewebe keine Reaktion (GRIECO et al., 2003). In den elf untersuchten Prostatakarzinomen jedoch konnten GRIECO et al. (2003) zumeist eine deutliche positive Reaktion mit *Vimentin* unabhängig vom Differenzierungsgrad nachweisen. Eine positive Reaktion von *Vimentin* neben dem *Antizytokeratin* konnte auch in einem Fallbericht von SHIGA und SHIROTA (2000) in einem gut differenzierten **hepatozellulären Karzinom** beschrieben werden. Diese Ergebnisse aus verschiedenen immunhistologischen Untersuchungen verschiedener epithelialer caniner Neoplasien lassen die Vermutung zu, dass beim Hund eine ähnliche Vimentinkoexpression in epithelialen Zellen und deren neoplastischen Veränderungen wie beim Menschen stattfindet. Eine systematische Arbeit zur Überprüfung einer zum Menschen vergleichbaren Koexpression von Vimentin in caninem epithelialen Geweben und deren Neoplasien ist bisher auch an histologischen Präparaten nicht durchgeführt worden.

2.3.2.8 Antikörper gegen Desmin

Desminfilamente bestehen aus nur einem Polypeptid (57 kDa). Weitgehend sind sie spezifisch für **glatte und quergestreifte Muskulatur** (LAZARIDES und HUBBARD, 1976; SMALL und SOBIESZEK, 1977). In nichtmuskulären Zellen kommt Desmin

ausnahmsweise in extrafollikulären (fibroblastischen) Retikulumzellen des Lymphknotens (FRANKE und MOLL, 1987) und in Mesothelzellen (VAN MUIJEN et al., 1987) vor. Beim Menschen befassten sich in den frühen achtziger Jahren eine Reihe von Studien mit der immunhistologischen Differenzierung von Weichteilsarkomen und insbesondere mit Tumoren muskulären Ursprungs (ALTMANNSBERGER et al., 1982; BROOKS, 1982; MIETTINEN et al., 1982; DENK et al., 1983). Die malignen Tumoren der glatten als auch der quergestreiften Muskulatur wiesen immunhistologisch deutlich positive Reaktionen mit dem Antikörper gegen Desmin auf (MIETTINEN et al., 1982). Ähnlich deutliche spezifische und sensitive Ergebnisse konnte MIETTINEN et al. (1988) in einer Folgearbeit an insgesamt 344 mesenchymalen und epithelialen Tumoren des Menschen zeigen. Hier konnte dargestellt werden, dass *Desmin* spezifisch alle in die Studie aufgenommenen Rhabdomyosarkome (n=17), Leiomyome (n=23) und desmoide Tumoren (n=15) erkannte, während nahezu alle anderen Tumoren negativ reagierten. Bei der immunhistologischen Untersuchung der Leiomyosarkome konnten 29 von 32 Fällen mit *Desmin* gefärbt werden (MIETTINEN et al., 1988). Andere Untersucher fanden hingegen in neun immunhistologisch bearbeiteten Leiomyosarkomen des Menschen in keinem Fall eine positive Anfärbung (EVANS et al., 1983). Diese negativen Reaktionen mit *Desmin* bei den Leiomyosarkomen wird von EVANS et al. (1983) mit der teilweisen Entdifferenzierung der Leiomyosarkomzellen auf der Stufe der primitiven Myoblasten, welche nur wenig Desminfilamente exprimieren, erklärt.

Das Reaktionsmuster von *Desmin* bei Tumoren der glatten Muskulatur präsentiert sich beim Hund ebenfalls variabel. ANDRAESEN und MAHAFFEY (1987) wiesen immunhistologisch in neun von elf caninen Leiomyomen und in fünf von elf caninen Leiomyosarkomen eine positive Reaktion mit *Desmin* nach. In einer anderen Untersuchung zeigten von insgesamt 14 Leiomyomen 13 Fälle eine positive immunhistologische Reaktion mit *Desmin*; von den insgesamt 18 caninen Leiomyosarkomen konnten 15 eindeutig positiv mit *Desmin* gefärbt werden (LA ROCK und GINN, 1997). Die immunhistologische Untersuchung von caninen Leiomyomen (n=29) zeigte in der Studie von FROST et al. (2003) zu 62 % (n=18)

eine positive immunhistologische Reaktion mit *Desmin*. Die Tumoren der quergestreiften Muskulatur sind recht selten beim Hund. Dementsprechend gibt es hinsichtlich der immunzytochemischen Reaktivität von *Desmin* in caninen Tumoren der quergestreiften Muskulatur nur einzelne Falldarstellungen (ANDRAESEN et al., 1988b; DESNOYERS et al., 1990; KIM et al., 1996; KUWAMURA et al., 1998). In allen beschriebenen Fällen zeigten normale quergestreifte Muskulatur und Rhabdomyosarkome des Hundes eine deutliche Reaktion mit *Desmin*.

In der immunhistologischen Untersuchung von MIETTINEN et al. (1988) beim Menschen konnten in den mesenchymalen nicht muskulären Tumoren (n=195) mit Ausnahme von einem pleomorphen Liposarkom, einem Glomustumor; und sieben nicht weiter differenzierten, zum Teil pleomorphen Sarkomen keine Reaktionen mit *Desmin* beobachtet werden. In den verschiedenen epithelialen malignen Tumoren (n=47) wurden ebenfalls immunhistologisch keine Anfärbungen mit dem Antikörper gegen Desmin festgestellt (MIETTINEN et al., 1988). In der Differenzierung von mesenchymalen gastrointestinalen Tumoren des Menschen wurden die Leiomyome (n=24) zu 100 % mittels *Desmin* identifiziert, während die stromalen, nicht muskulären Tumore (n=116) zu 97 % negativ mit *Desmin* reagierten (SARLOMO-RIKALA et al., 2002). Auch in zytologischen Präparaten von Tumoren muskulärer Herkunft des Menschen konnten diese mittels *Desmin* differenziert werden (ALTMANNSBERGER et al., 1984; ABENDROTH und DABBS, 1995; DABBS et al., 1995).

Die Zellen des **Mesothels** weisen beim Menschen aufgrund ihres biphasischen Charakters aus mesenchymaler Herkunft, epithelialer Differenzierung und Pluripotenz neben einer Expression von Zytokeratin und Vimentin eine Koexpression von Desmin auf (STOSIEK und GOERTCHEN, 1986; VAN MUIJEN et al., 1987; MOLL, 1993). Daher wurde *Desmin* beim Menschen zur Differenzierung von reaktiven Mesothelzellen bzw. Mesotheliomzellen von Karzinomzellen eingesetzt, wobei die bislang vorliegenden Studien auf unterschiedliche Ergebnisse hinsichtlich des diagnostischen Wertes von *Desmin* hinweisen. STOSIEK und GOERTCHEN (1986) untersuchten immunhistologisch zwei maligne Mesotheliome des Menschen mit *Desmin*, wo insbesondere in der mesenchymalen Komponente des biphasischen

Mesothelioms und in den sarkomatösen Mesotheliomen in allen Bereichen eine deutliche Anfärbung mit *Desmin* festgestellt werden konnte. In einer immunhistologischen Untersuchung von 45 Mesotheliomen des Menschen konnte in nur zwei Fällen eine positive Reaktion mit *Desmin* nachgewiesen werden. Beide *Desmin*-positiven Mesotheliome zeigten eine biphasische Ausprägung, während alle Mesotheliome des epithelialen und sarkomatoiden Typs keine Reaktion mit *Desmin* zeigten (MAYALL et al., 1992). In der Arbeit von HURLIMANN (1994) wurden insgesamt neun von 16 untersuchten malignen Mesotheliome (13 Mesotheliome des epithelialen Typs und drei Mesotheliome des biphasischen Typs) des Menschen immunhistologisch positiv mit *Desmin* gefärbt. Im Gegensatz zu der Studie von MAYALL et al. (1992) waren von den neun *Desmin*-positiven Mesotheliomen acht vom epithelialen Typ und eins vom biphasischen Typ. Wiederum andere Ergebnisse erhielt die Arbeitsgruppe um GARCIA-PRATS et al. (1998). Hier konnten die verschiedenen Mesotheliome (n=40) folgendermaßen immunhistologisch mit *Desmin* gefärbt werden: zwölf von 26 epithelialen, vier von zehn sarkomatoiden und zwei von vier biphasischen Mesotheliomen zeigten eine positive Reaktion mit dem Antikörper gegen *Desmin*. Alle in der zuletzt zitierten Studie immunhistologisch aufgearbeiteten Adenokarzinome verschiedenen Ursprungs waren *Desmin*-negativ. In der immunzytochemischen Charakterisierung von Mesothelzellen in Körperhöhlenergüssen gelang KUPRYJANCZYK und KARPINSKA (1998) die Darstellung von reaktivem Mesothel verschiedenen Ursprungs mittels *Desmin*. Alle in dieser Studie aufgenommenen Gewebeproben von reaktivem Mesothel (n=25) zeigten eine deutliche immunhistologische Anfärbung mit *Desmin*. In Kombination mit *Vimentin* und Zytokeratin konnten reaktive Mesothelzellen eindeutig von anderen Geweben differenziert werden (KUPRYJANCZYK und KARPINSKA, 1998). Analoge Ergebnisse bezüglich des reaktiven Mesothels in Ergüssen erhielten FERRANDEZ-IZQUIERDO et al. (1994); GILL et al. (2000) sowie AFIFY et al. (2002). Alle exfoliierten Zellen von Adenokarzinomen waren *Desmin*-negativ (FERRANDEZ-IZQUIERDO et al., 1994; AFIFY et al., 2002). Beim Hund gibt es bislang noch keine systematischen Studien – weder in histologischen noch zytologischen Präparaten – zur Typisierung von Mesothelzellen und deren Neoplasien mittels *Desmin*.

2.3.3 Antikörper gegen zellspezifische Antigene

2.3.3.1 S100

Das Antigen S100 ist ein zytoplasmatisches kalziumbindenes Protein, welches aus zwei Untereinheiten besteht (ISOBE et al., 1981). Zunächst galt *S100* als spezifischer Antikörper für neurales Gewebe und deren neoplastische Formen (MOORE, 1965; COCCIA und MICHETTI, 1981), inklusive der Zellen melanozytären Ursprungs (COCHRAN et al., 1982; KAHN et al., 1983; BANERJEE und HARRIS, 2000). In nachfolgenden Studien wurde beim Menschen das S100-Protein in einer Vielzahl von Geweben nicht neuroektodermalen Ursprungs und deren Tumoren nachgewiesen (KAHN et al., 1983; STROUP und PINKUS, 1988). Immunhistologisch positive Reaktionen mit *S100* konnten beim Menschen in Karzinomen der Schweißdrüsen, der Speicheldrüsen, in Plattenepithelkarzinomen und großzelligen anaplastischen Karzinomen der Lunge, in duktalen und lobulären Karzinomen der Mamma, in Karzinomen des Pankreas und in Plattenepithelkarzinomen der Zervix nachgewiesen werden (KAHN et al., 1983; DRIER et al., 1987; STROUP und PINKUS, 1988). Ebenso zeigte *S100* eine positive Reaktion in mesenchymalen Geweben und deren Neoplasien. Immunhistologische Reaktionen konnten in normalen und neoplastisch veränderten lymphatischen Geweben (CARBONE et al., 1986), in normalen Chondrozyten sowie Adipozyten, in Chondrosarkomen, Chondroblastomen, Liposarkomen (KAHN et al, 1983; COCCIA et al; 1983) und Osteosarkomen (OKAIJIMA et al., 1988) festgestellt werden.
Trotz der mangelnden Spezifität des *S100*-Antikörpers besteht sein diagnostischer Wert in der hohen Sensitivität bei der Erkennung von humanen Melanomen (BANERJEE und HARRIS, 2000). In einer Studie von ORCHARD (2000) konnte der Nachweis von humanen malignen Melanomen mit einer Sensitivität von 100 % geführt werden. Dieses Ergebnis hinsichtlich der Sensitivität von *S100* in humanen Melanomen wurde auch von BLESSING et al. (1998) festgestellt. In histologischen Präparaten konnten mit dem *S100*-Antikörper 96 % der Lymphknotenmetastasen von malignen Melanomen beim Menschen detektiert werden (ORCHARD, 2000).

Beim Hund konnte in einer immunhistologischen Untersuchungen von insgesamt 129 oralen Melanomen unterschiedlichen Differenzierungsgrades allerdings nur in 76 % aller Fälle positive Reaktionen mit *S100* festgestellt werden (RAMOS-VARA et al. 2000). In der Studie von SANDUSKY et al. (1987) wurden mit *S100* immunhistologisch von 18 malignen Melanomen zehn positiv angefärbt. Die immunhistologische Untersuchung von 31 amelanotischen Melanomen des Hundes mit *S100* zeigte in 26 Fällen (84 %) eine positive Reaktion (SANDUSKY et al., 1985). Bezüglich der malignen kutanen Melanome des Hundes waren in der Arbeit von RABANAL et al. (1989) alle in die Studie aufgenommenen Proben immunhistologisch *S100*-positiv. In der Studie von KOENIG et al. (2001) konnten in 15 von 20 (75 %) pigmentierten caninen Melanomen und in acht von neun (89 %) amelanotischen Melanomen eine immunhistologische positive Färbung mit *S100* nachgewiesen werden. Der Einsatz von *S100* wurde beim Menschen auch an zytologischen Präparaten durchgeführt (NASIELL et al., 1991; BEATY et al., 1997; SLAGEL et al., 1997; CREAGER et al., 2002). In 81 zytologischen Präparaten von Melanommetastasen, welche mittels Feinnadelaspirationstechnik hergestellt wurden, konnte in allen Fällen (100 %) eine positive Färbung mit *S100* festgestellt werden (NASIELL et al., 1991). BEATY et al. (1997) zeigten den immunzytologischen Nachweis von Melanomzellen in 32 Körperhöhlenergüssen. Eine positive Reaktivität von *S100* konnte in 81 % der Fälle nachgewiesen werden. Ebenso zeigten SLAGEL et al. (1997) in zytologischen Präparaten eines Melanoms mit rhabdoider Morphologie positive Reaktionen mit *S100*.

Hinsichtlich der Spezifität von *S100* beim Hund liegen bisher nur vereinzelt Daten vor, die positive immunhistologische Reaktionen z.B. in Leiomyosarkomen, Mastzelltumoren, Liposarkomen und Hämangiosarkomen (RABANAL et al., 1989) beschreiben. SANDUSKY et al. (1985) beschrieb *S100*-positive immunhistologische Färbeergebnisse beim Hund in Schweißdrüsen, myoepithelialen Zellen der Mamma, Chondrozyten der Trachea, Retikulumzellen des Lymphknotens und in den Peyerschen Platten des Iliums. Der beim Menschen hoch sensitive und wenig spezifische Antikörper *S100* zeigt auch beim Hund in immunhistologischen und

immunzytologischen Färbungen einen Mangel an Spezifität (SANDUSKY et al., 1985).

2.3.3.2 Melan-A

1996 wurde von CHEN et al. ein Antikörper gegen das Melan-A-Protein generiert. Das Melan-A-Protein ist ein Produkt des MART- (melanoma-associated antigen recognized by T-cells) 1-Gens (CHEN et al., 1996). Es ist ein spezifisches melanozytäres transmembranes Antigen (KAWAKAMI et al. 1997). In der klinischen Anwendung zeigt *Melan-A* beim Menschen eine höhere Spezifität im Vergleich zu *S100* (OROSZ, 1999). Beim Menschen zeigten nicht-melanozytäre Tumoren (epithelialer oder mesenchymaler Herkunft) regelmäßig negative Reaktionen mit *Melan-A* (OROSZ, 1999). Allerdings zeigte *Melan-A* beim Menschen neben Zellen melanozytären Ursprungs auch positive Reaktionen in steroid-produzierenden Zellen des Hodens, der Nebenniere und des Ovars (JUNGBLUTH et al., 1998) sowie in den neoplastischen Formen dieser Gewebe (BUSAM et al., 1998, BUSAM und JUNGBLUTH, 1999). Hinsichtlich der Sensitivität in der Diagnostik von Melanomen konnten in der Studie von ORCHARD (2000) 83 % der konventionell diagnostizierten malignen Melanome immunhistologisch mit *Melan-A* detektiert werden. In einer Vielzahl von Studien konnte in normalen Melanozyten eine deutlichere Reaktion mit *Melan-A* als in malignen Melanomzellen oder in Melanommetastasen festgestellt werden (MARINCOLA et al., 1996; KAGESHITA et al., 1997). Die Ergebnisse der immunhistologischen Färbungen von Melanomen des Menschen mit *Melan-A* variieren deutlich in Abhängigkeit vom Melanomtyp (BERGMANN et al., 2000). Die positive Anfärbung der desmoplastischen Melanome des Menschen gelang mit *Melan-A* in 33 %, der Nachweis von Metastasen eines malignen Melanoms gelang in 71 % aller untersuchten Fälle (ORCHARD, 2000). Hingegen fand OROSZ (1999) in benignen als auch in verschiedenen malignen Tumoren melanozytärer Herkunft deutlich konstante positive immunhistologische Reaktionen mit *Melan-A* in allen untersuchten Fällen, mit Ausnahme eines von zwei desmoplastischen Melanomen, welches sich immunhistologisch *Melan-A*-negativ verhielt.

Nach immunzytologischer Färbung von insgesamt 32 Körperhöhlenergüssen von Menschen mit malignem Melanom mit *Melan-A* konnten positive Reaktivitäten in 78 % der Fälle nachgewiesen werden (BEATY et al., 1997). In Feinnadelaspirationspräparaten von 207 malignen Melanomen des Menschen konnten 92 % der Fälle zuverlässig immunzytologisch mit *Melan-A* gefärbt werden (FETSCH et al., 1999).
In der retrospektiven immunhistologischen Untersuchung von 129 caninen oralen Melanomen von RAMOS-VARA et al. (2000) konnten 91,5 % aller Fälle mit *Melan-A* detektiert werden. Eine geringere Sensitivität erhielten SULAIMON et al. (2002), wo in histologischen Präparaten von 25 caninen Melanomen unterschiedlicher Lokalisationen in 18 Fällen (72 %) eine positive Reaktion mit *Melan-A* festgestellt werden konnte. Von den 18 melanotischen Melanomen konnte in 14 Fällen, von den sieben amelanotischen Melanomen in vier Fällen eine positive immunhistologische Reaktion festgestellt werden (SULAIMON et al., 2002). Nach Gruppierung der Melanome nach ihrer Ursprungslokalisation ließ sich zeigen, dass alle kutanen caninen Melanome mit *Melan-A* reagiert haben. Bei den oralen caninen Melanomen (n=16) zeigten unabhängig von ihrem Melaningehalt neun Fälle eine *Melan-A*-positive Reaktion (SULAIMON et al., 2002). Im Gegensatz zum Menschen konnte in einer immunhistologischen Arbeit beim Hund eine positive Reaktivität von *Melan-A* in epithelialen Tumoren festgestellt werden (RAMOS-VARA et al., 2000).

2.3.3.3 von Willebrand-Faktor

Der von Willebrand-Faktor (vWF) oder ehemals auch "Faktor VIII-assoziiertes Antigen" genannt, bezeichnet ein Protein, welches den Faktor VIII:C stabilisiert und die Plättchenfunktion vermittelt (JAFFE, 1977). In Studien von BLOOM et al. (1973) und HOYER et al. (1973) konnte mit der indirekten Immunperoxidasetechnik *vWF* in Gefäßendothel, Megakaryozyten und Thrombozyten nachgewiesen werden. Mittels Zellkulturtechnik wurde die Produktion von vWF in menschlichen Endothelzellen sicher dargestellt (SHEARN et al., 1977). In immunhistologischen Untersuchungen des Menschen von SEHESTED und HOU-JENSEN (1981) bewährte sich der

Antikörper gegen vWF als sehr spezifisch. Positive Färbungen von benignen als auch malignen Tumoren ausgehend vom Gefäßendothel zeigten deutliche Anfärbungen, während Tumoren anderen Ursprungs eine negative Reaktion aufwiesen (SEHESTED und HOU-JENSEN, 1981). In anderen immunhistologischen Studien wird *vWF* zwar als spezifischer und sensitiver Marker in gut differenzierten endothelialen Tumorarealen (vasoformativ) (84 % der untersuchten Tumoren waren *vWF*-positiv) beschrieben, doch konnte auch ein Mangel der Reaktivität des Antikörpers gegen vWF bei wenig vasoformativen Arealen (29 %) festgestellt werden (OHSAWA et al., 1995). Auf diese mangelnde Expression von vWF in undifferenzierten Hämangiosarkomen wurde auch von DU BOULAY (1985) in einer Übersichtsarbeit eingegangen.

Die Reaktivität des Antikörpers gegen vWF zeigte beim Hund analog zum Menschen deutliche Reaktivitäten in gut differenzierten endothelialen Tumoren (Hämangiom), während in einigen Fällen der schlecht differenzierten Hämangiosarkome davon ausgegangen wird, dass eine reduzierte oder fehlende Expression des vWF-Proteins vorliegt (VON BEUST et al., 1988; OHSAWA et al., 1995). Beim Hund konnte in einer Studie von VON BEUST et al. (1988) immunhistologisch in allen untersuchten Hämangiomen (n=47) der Nachweis von vWF geführt werden. Bei den caninen Hämangiosarkomen zeigten von 36 untersuchten Fällen 32 eine starke Anfärbung mit dem Antikörper gegen vWF, drei wiesen eine schwache Anfärbung auf und ein Fall war negativ. Die aktuelleren Untersuchungen von FERRER et al. (1995) konnten die Ergebnisse von VON BEUST et al. (1988) bestätigen. Während in der letztgenannten Studie alle caninen Hämangiome deutlich positiv mit *vWF* reagierten, zeigten vier von 15 Hämangiosarkomen immunhistologisch eine negative Reaktion. Zwei von den vier negativen Hämangiosarkomen zeigten histopathologisch eine undifferenzierte Morphologie.

Alle Fälle von Tumoren nicht endothelialer Herkunft wiesen eine immunhistologisch negative Reaktion mit *vWF* auf (VON BEUST et al., 1988; FERRER et al., 1995). SPANGLER et al. (1994) konnten allerdings auch in einzelnen Fällen nicht endothelialer Tumoren des Hundes (Myxosarkom, Leiomyosarkom, histiozytäres Sarkom) immunhistologisch eine positive Reaktion von *vWF* feststellen. Auch in der

Studie von SPANGLER et al. (1994) zeigten aber die meisten der nicht endothelialen Tumoren eine negative Reaktion. Die zytologische Diagnostik von Tumoren des Endothels ist aufgrund der fehlenden typischen Gewebearchitektur schwierig (BOUCHER et al. 2000; KILPATRICK und GEISINGER, 1998). Beim Menschen konnten histologisch untersuchte endotheliale Tumoren mit *vWF* immunzytochemisch an zytologischen Präparaten sicher erkannt werden (BOUCHER et al., 2000).

2.3.3.4 Lysozym

In den 70-er Jahren erschien eine Vielzahl von Studien, in welchen beim Menschen mittels Antikörpern der Nachweis von Lysozym in gesunden Geweben (KLOCKARS und REITAMO, 1975; MASON und TAYLOR, 1975) als auch in neoplastisch veränderten Geweben (PINKUS und SAID, 1977; MEISTER et al., 1980) durchgeführt worden ist. Lysozym ist ein Enzym (14 kDa) und dient der körpereigenen Abwehr. Beim Menschen konnte es immunhistologisch in einer Vielzahl gesunder Gewebe nachgewiesen werden, wie den sekretorischen Zellen der Tränendrüse, in den duktalen epithelialen Zellen der Ohrspeicheldrüse, den serösen Anteilen der sublingualen Speicheldrüse, in den Zellen der Submucosa des Ösophagus, den bronchialen serösen Drüsen, den gastrischen Drüsen, den Drüsen des Pylorus, den Brunner Drüsen des Duodenums, den Paneth Zellen des Dünndarms, den Kupffer Zellen der Leber, den Zellen des hyalinen Knorpels und in den Zellen des proximalen Tubuluszellen der Niere (KLOCKARS und REITAMO, 1975; MASON und TAYLOR, 1975).
In pathologisch veränderten Geweben konnten die histiozytären Zellen bei Erkrankungen wie M. Crohn und Tuberkulose immunhistologisch mittels *Lysozym* nachgewiesen werden (MASON und TAYLOR, 1975). PINKUS und SAID (1977) zeigten immunhistologisch und -zytologisch die positive Reaktivität von myeloischen Zellen und Zellen histiozytärer Herkunft sowie neoplastische Erkrankungen dieser Zellreihen mit einem Antikörper gegen Lysozym. Auch zum Nachweis der malignen Histiozytose beim Menschen konnte *Lysozym* als charakteristischer Marker identifiziert werden (MEISTER et al., 1980).

Beim Hund wurde in einer immunhistologischen Studie von MOORE (1986b) die Reaktivität von *Lysozym* an physiologischem Gewebe untersucht. Das Reaktivitätsmuster von *Lysozym* in den verschiedenen Geweben ist weitgehend identisch mit dem beim Menschen. Bei der Charakterisierung von caninen Tumoren histiozytären Ursprungs konnte MOORE (1986a) in 18 von 19 Fällen der malignen Histiozytose eine positive Reaktion mit *Lysozym* nachweisen. Die positive Reaktion von *Lysozym* in der caninen malignen Histiozytose wurde auch in mehreren Falldarstellungen beschrieben (HAYDEN et al., 1993; UCHIDA et al., 2001). In der Studie von MOORE (1986a) konnte in allen untersuchten Fällen (n=7) der systemischen Histiozytose eine positive Färbung mit *Lysozym* nachgewiesen werden. Von 32 Histiozytomen, die in der gleichen Studie untersucht wurden, zeigten elf Fälle eine intensive immunhistologische Reaktion mit *Lysozym*, während acht Fälle eine nur fokale Anfärbung aufwiesen und 13 Histiozytome eine negative Reaktion zeigten. Die negative immunhistologische Reaktion von bis zu 40 % der Histiozytome mit dem Antikörper gegen *Lysozym* steht im Einklang mit den Untersuchungen von MICKOLOFF et al.(1984), in welchen einige der atypischen kutanen Histiozytome des Hundes letztlich nicht histiozytärer Herkunft, sondern Merkelzelltumoren waren, folglich ein neuroendokriner Ursprung vermutet wurde. Die negativen immunhistologischen Resultate sowie die unregelmäßigen Farbreaktionen in der Gruppe der Histiozytome könnten auf eine existierende Heterogenität innerhalb des caninen mononukleären Phagozytensystems zurückzuführen sein, was auch letztlich die Lysozymexpression in diesen Zellen betrifft (MOORE, 1986a).

3 Untersuchungsgut, Material und Methoden

3.1 Material

3.1.1 Geräte und Bezugsquellen

Beckmann Instruments GmbH, München
GPKR Zentrifuge, Kühlzentrifuge

Leitz, Wetzlar
Labormikroskop, Laborlux 12

PSI (Pool of Scientific Instruments) / Grünewald GmbH & Co. KG, Laudenbach
Färbebank für mikroskopische Präparate, Typ 1.100.00/5

Sartorius AG, Göttingen
Feinwaage, Research RC 210D-0D1

Sysmex Deutschland GmbH, Norderstedt
Semiautomatisches Hämatologie-Analysesystem F-820

Zeiss, Göttingen
Fotomikroskop, Axioskop
Fotoeinheit MC 100
Lampeneinheit HBO 50/AC

3.1.2 Verbrauchsmaterialien und Bezugsquellen

Coulter Immunotech, Marseille, Frankreich
Zytokeratin (Large Spektrum), Klon KL1

DakoCytomation, Hamburg
mAK Maus Anti-Human Cytokeratin, Klon: AE1/AE3 (Code Nr. M3515)
mAK Maus Anti-Human CK7, Klon OV-TL12/30 (Code Nr. 7018)
mAK Maus Anti-Human CK20, Klon K_s20.8 (Code Nr. 7019)
mAK Maus Anti-Human Desmin, Klon DE-R-11 (Code Nr. M0724)
mAK Maus Anti-Human Melan-A (MART-1), Klon A103 (Code Nr. M7196)
mAK l Maus Anti-Human Vimentin, Klon V9 (Code Nr. M0725)
pAK Kaninchen Anti-Human Lysozym (Muramidase) EC 3.2.1.17 (Code Nr. A0099)
pAK Kaninchen Anti-Kuh S100 (Code Nr. Z0311)
pAK Kaninchen Anti-Human vWF (Code Nr. A0082)
AEC Plus-High Sensitivity Substrate-Chromogene System (Code Nr. K3461)
DAKO Pen, Markierstift für die Immunzytochemie (Code Nr. S2002)
Faramount-Eindeckmedium, gebrauchsfertig (Code Nr. S3025)
Kaninchen Anti-Mausimmunglobuline, HRP-konjugiert (Code Nr. P0161)

Fluka, Buchs, Schweiz
Albumin aus Rinderserum (Bovines Serum Albumin) (Reinheitsgrad 97% (GE))
Tri-Hydroxymethyl-Aminomethan (Reinheitsgrad 99,8%)

Kindler GmbH & Co, Freiburg
Einschlussmittel für die mikroskopische Technik, Eukitt

Knittel Glasbearbeitungs- GmbH, Braunschweig
Deckgläser 24 x 50 mm
Objektträger 76 x 26 mm

Kodak AG, Stuttgart
Ektachrome 64 T Professional, Epy-36, Diapositivfilm

Menzel Gläser, Wiesbaden
SuperFrost®Plus-Objektträger 25x75 mm

Monosan, Uden , Niederlande
mAK Maus Anti-Human CK8, Klon C-43 (Kat. Nr. MON 3035)
mAK Maus Anti-Human CK14, Klon RCK 107
(Kat. Nr. MON 3043)
mAK Maus Anti-Human CK18, Klon RGE53 (Kat. Nr. MON 3026)

Schleicher und Schuell, Dassel
Faltenfilter 595 $^{1}/_{2}$, Durchmesser 150 mm (mittelschnelle Filtrierung)

Sigma, Missouri, USA
3,3'-Diaminobenzidin-Tetrahydrochlorid (DAB) Tabletten
(Produkt Nr. D5905)

Vector Laboratories, Burlingame, USA
Biotinyliertes Ziege Anti-Maus IgG (Kat. Nr. BA-9200)
Biotinyliertes Ziege Anti-Kaninchen IgG (Kat. Nr. BA-1000)
Meerrettich (Horseradish) Peroxidase Streptavidin-Biotin-Komplex (SABC) (Kat. Nr. SA-5004)
Normales Ziegenserum (Kat. Nr. S-1000)
Normal Rabbit Serum (Kat. Nr. S-5000)
Vectastain® Elite®Avidin-Biotin-Komplex (ABC) Kit (Kat. Nr. PK-6100)

VWR International GmbH, Darmstadt
Aceton zur Analyse (Reinheitsgrad mind. 99,5 %) (Art.-Nr. 1.000.14)
Azur-Eosin-Methylenblaulösung für die Mikroskopie, Giemsa (Art.-Nr. 1.09204)
di-Natriumhydrogenphosphat-Dihydrat (Na_2HPO_4) zur Analyse (Reinheitsgrad mind. 99,5 %) (Art.-Nr. 1.06580)
Eosin-Methylenblau-Lösung modifiziert für die Mikroskopie, May-Grünwald (Art.-Nr. 1.01424)
Ethanol (reinst) (Art.-Nr. 1.00986)
Iso-Propanol zur Analyse (Reinheitsgrad mind. 99,7 %) (Art.-Nr. 1.09634)
Mayers Hämalaunlösung für die Mikroskopie (Art.-Nr. 1.09249)
Methanol zur Analyse, (Reinheitsgrad: mind. 99,6 %) (Art.-Nr. 1.06009)
Natriumchlorid (NaCl) zur Analyse (Reinheitsgrad mind. 99,5 - 100,5 %) (Art.-Nr. 1.06400)
Natriumhydrogenphosphat-Monohydrat (NaH_2PO_4) zur Analyse (Reinheitsgrad mind. 99,0 - 102,0 %) (Art.-Nr. 1.06346)
Natronlauge (1 mol/l) (Art.-Nr. 1.09137)
Perhydrol (30 %-ig) zur Analyse (Art.-Nr. 1.07209)
Puffertabletten, pH 7,2, zur Herstellung von Pufferlösungen nach Weiss für Blutausstrichfärbungen (Art.-Nr. 1.09468)
Salzsäure (1 mol/l) (Art.-Nr. 1.09057)
Xylol, reinst (Isomerengemisch) (Art.-Nr. 1.08685)

3.2 Untersuchungsgut

Insgesamt umfasst die vorliegende Arbeit 290 Primärtumoren, 35 Organmetastasen 161 Lymphknoten und 28 Körperhöhlenergüsse von 276 Hunden, welche aus dem Patientengut der Klinik für kleine Haustiere der Tierärztlichen Hochschule stammen und im Zeitraum von 15.10.1999 bis zum 30.09.2003 dort vorstellig wurden. Von Tieren, die zur chirurgischen Bioptatentnahme oder zur Euthanasie anstanden, wurden Proben von Primärtumor, Lymphknoten, und veränderten Organen sowie

Körperhöhlenergüsse für die zytologische und immunzytologische Untersuchung entnommen. Es wurden nur Proben in die Auswertung einbezogen, von denen eine histopathologische Diagnose vorlag, für die jeweils ein Teil der Proben auch in 10 %igen neutralgepufferten Formalin fixiert, mit Standardverfahren aufbereitet und mit HE gefärbt wurden. Die einzige Ausnahme bildeten zwölf der 31 Körperhöhlenergüsse. Genauere Angaben zu Patienten bzw. Tumoren sind den folgenden Kapiteln zu entnehmen.
Die pathohistologische Untersuchung der Primärtumoren wurde von Frau Prof. Dr. M. Hewicker-Trautwein im Institut für Pathologie der Tierärztlichen Hochschule (Direktor: Prof. Dr. W. Baumgärtner, Ph. D.) durchgeführt.
Die histologische und immunhistologische Untersuchung der Lymphknoten wurde von PD. Dr. R. von Wasielewski im Institut für Pathologie der Medizinischen Hochschule Hannover (Direktor: Prof. Dr. H. H. Kreipe) durchgeführt.

3.2.1 Normalgewebe

Von gesunden Hunden (n=2), welche aufgrund einer nicht neoplastischen Grunderkrankung euthanasiert wurden, wurden Bioptate von unveränderten Lymphknoten, Maulschleimhaut, Hoden sowie von der Magen- und Darmschleimhaut entnommen.

3.2.2 Primärtumoren

3.2.2.1 Benigne epitheliale Tumoren und Proliferationen

Für diese Studie konnten insgesamt von 64 Hunden 64 Bioptate von einer gutartigen epithelialen Umfangsvermehrung gewonnen werden (Tab. 16). Alle Proben wurden mit den Breitspektrumantizytokeratinen *AE1/AE3* und *KL1* immunzytologisch gefärbt, während jeweils nur ein Teil des Materials mit den Antikörpern *CK7*, *CK14*, *CK20* und zur Überprüfung deren Spezifität mit *Vimentin, vWF, Lysozym, Desmin, S100*

und *Melan-A* gefärbt wurde, was an der jeweiligen Stelle im Ergebnisteil aufgeführt wird.

Tab. 16: Tabellarische Übersicht über die für die Art und Zahl der in dieser Arbeit untersuchten benignen Tumoren und Proliferationen von insgesamt 64 Bioptaten von 64 Hunden

Tumorart	**Anzahl (n)**
Adenom Gallengänge	1
Polyp Rektum	4
Hyperplasie Mamma	4
Dysplasie Mamma	3
einfaches Adenom Mamma	4
komplexes Adenom Mamma	18
benigner Mammamischtumor	9
Prostatahyperplasie	3
Papillom Blase	2
Adenom Schilddrüse	1
Adenom hepatoide Drüsen	13
Trichoepitheliom	2
Gesamt:	**64**

3.2.2.2 Maligne epitheliale Tumoren

Insgesamt fanden 117 maligne epitheliale Tumoren unterschiedlicher Herkunft von 116 Hunden Eingang in die Studie (Tab. 17). Alle Tumoren wurden mit *AE1/AE3* und *KL1* immunzytologisch gefärbt. Jeweils nur ein Teil des Materials wurde mit den Antikörpern *CK7*, *CK8*, *CK18*, *CK20* und zur Überprüfung deren Spezifität mit *Vimentin, vWF, Desmin, Lysozym, S100* und *Melan-A.* gefärbt, was an der entsprechenden Stelle im Ergebnisteil dargestellt wird.

Tab. 17: Tabellarische Übersicht über die Zahl und Art der in dieser Arbeit untersuchten malignen epithelialen Tumoren (117 Bioptate) von 116 Hunden*

Tumorart	Anzahl (n)
Karzinom Pankreas	1
Karzinom Gallengänge	2
Karzinom Magen	9
Karzinom Jejunum	5
Karzinom Ileum/Caecum	1
Karzinom Rektum	3
komplexes Karzinom Mamma	15
einfaches Karzinom Mamma	20
Karzinosarkom Mamma	1
Plattenepithelkarzinom	27
Karzinom Prostata	9
Karzinom bronchoalveolär	2
Karzinom Lunge	1
kleinzelliges Karzinom Lunge	1
Karzinosarkom Lunge	1
Übergangszellkarzinom Harnblase	3
undifferenziertes Karzinom Harnblase	2
Karzinom Schilddrüse	4
Karzinom apokrinen Drüsen	6
Karzinom hepatoiden Drüsen	1
Karzinom Vestibulum	1
Basalzellkarzinom	1
Trichoblastom	1
Gesamt:	**117**

* ein Tier mit gleichzeitigem Vorliegen von Karzinomen der Mamma in der rechten und linken Gesäugeleiste

3.2.2.3 Benigne mesenchymale Tumoren und Proliferationen

Von insgesamt 12 Hunden konnten 12 verschiedene benigne mesenchymale Tumoren gewonnen werden (Tab. 18). Alle benignen mesenchymalen Tumoren wurden mit *Vimentin* und zur Überprüfung dessen Spezifität auch mit dem Breitspektrumantizytokeratin *AE1/AE3* untersucht. Die immunzytologische Färbung

mit den Antikörpern *Desmin*, *S100*, *Melan-A, vWF* und *Lysozym* erfolgte an einer Auswahl an Tumoren, welche an der jeweiligen Stelle im Ergebnisteil definiert wird.

Tab. 18: Tabellarische Übersicht über die Zahl und Art der in dieser Arbeit untersuchten benignen mesenchymalen Tumoren und Proliferationen (12 Bioptate) von 12 Hunden

Tumorart	**Anzahl**
Chondrom	1
Fibrom	2
Osteom	1
benignes Melanom	2
Hämangiom	1
Histiozytom	3
histiozytäre Pleuritis	2
Gesamt	**12**

3.2.2.4 Maligne mesenchymale Tumoren

In dieser Studie fanden insgesamt 97 maligne mesenchymale Tumoren von 88 Hunden Eingang (Tab. 19). Alle malignen mesenchymalen Tumoren wurden mit dem Antikörper gegen Vimentin und mit *AE1/AE3* immunzytologisch gefärbt. Die Färbung mit den Antikörpern *Desmin, S100, Melan-A, vWF* und *Lysozym* erfolgte an einem Teil der Proben, welche im Ergebnisteil aufgeführt werden.

Tab. 19: Tabellarische Übersicht über die für die jeweilige Tumorart in dieser Arbeit untersuchte Zahl von 97 Bioptaten maligner mesenchymaler Tumoren von 88 Hunden*

Tumorart	**Anzahl**
Chondrosarkom	2
Osteochondrosarkom	2
Osteosarkom	18
Liposarkom	1
Myxosarkom	1
Fibrosarkom	6
Rhabdomyosarkom	1

Fortsetzung der Tab. 19 auf S. 81

Fortsetzung Tab. 19

Leiomyosarkom	4
Hämangiosarkom	14
Hämangioperizytom	2
Synovialzellsarkom	2
malignes Melanom	15*
maligne Histiozytose	15
Mesotheliom	6
maligner mesenchymaler Tumor, nicht weiter differenzierbar	4
Gesamt:	**97**

* von drei Hunden, welche an einer malignen Histiozytose erkrankt waren fanden jeweils zwei befallenen Organe und von einem Hund mit maligner Histiozytose fanden sieben befallene Organe Eingang in die Untersuchung

3.2.3 Organmetastasen

3.2.3.1 Organmetastasen maligner epithelialer Primärtumoren

Von 16 Hunden, welche an einem histopathologisch bestätigten malignen epithelialen Tumor erkrankt waren, konnten insgesamt 23 Organmetastasen gewonnen werden (Tab. 20).

Tab. 20: Tabellarische Übersicht über 23 verschiedene Organmetastasen, die von 16 Hunden mit maligner epithelialer Neoplasie für immunzytologische Untersuchungen entnommen werden konnten

Nr.	Patient-Nr.	Primärtumor	Lokalisation der Metastase
1	1	Karzinom Mamma	Lunge
2	2	Karzinom Mamma	Lunge
3	3	Übergangszellkarzinom Blase	Ureter
4	4	Plattenepithelkarzinom Blase	Omentum major
5	5	Karzinom Prostata	Niere
6	6	Karzinom Prostata	Niere
7			Nebenniere
8			Haut
9	7	Karzinom Prostata	Rektum
10			Omentum major

Fortsetzung der Tab. 20 auf Seite 82

Fortsetzung Tab. 20

11	8	Karzinom Prostata	Lendenwirbel Lokalisation 1
12			Lendenwirbel Lokalisation 2
13			Rektum
14	9	Karzinom Prostata	Abdomen, unklare Organzugehörigkeit
15			Rektum
16	10	anaplastisches Karzinom unklarer Genese (V. a. Pankreaskarzinom)	Milz
17			Leber
18	11	Karzinom unklarer Genese	Humerus
19	12	Karzinom Pankreas	Milz
20	13	Karzinom Gallengänge	Milz
21	14	Karzinom Magen	Milz
22	15	Karzinom Jejunum	Leber
23	16	Karzinom Jejunum	Magen

3.2.3.2 Organmetastasen maligner mesenchymaler Tumoren

Insgesamt konnten von 12 Hunden, welche an einer malignen mesenchymalen Neoplasie erkrankt waren 14 Organmetastasen gewonnen werden, die histopathologisch bestätigt wurden (Tab. 21).

Tab. 21: Tabellarische Übersicht über 14 verschiedene Organmetastasen die von 12 Hunden mit maligner mesenchymaler Neoplasie für die immunzytologische Untersuchung entnommen werden konnten

Nr.	Patient-Nr.	Primärtumor	Lokalisation der Metastase
1	1	Hämangiosarkom Milz	Omentum major
2	2	Hämangiosarkom Milz	Leber
3			Omentum major
4	3	Hämangiosarkom Herz	Lunge
5	4	Hämangiosarkom Milz	Leber
6	5	Hämangiosarkom Milz	Leber
7	6	Hämangiosarkom Milz	Omentum major
8	7	Hämangiosarkom Milz	Leber
9	8	Hämangiosarkom Herz	Omentum major
10			Mediastinum
11	9	Osteosarkom Kondylus	Lunge
12	10	Osteosarkom Humerus	Milz
13	11	malignes Melanom unklarer Herkunft	Pleura
14	12	malignes Melanom Gaumen	Lunge

3.2.4 Lymphknoten

Insgesamt wurden in dieser Studie von 72 Hunden, welche manifest an einer malignen epithelialen Neoplasie erkrankt waren, 161 Lymphknoten entnommen (Tab. 22). Diese Lymphknoten zeigten zum Teil makroskopisch eine pathologische Umfangsvermehrung. Von allen 161 Lymphknoten wurden zytologische Präparate mittels Tupftechnik hergestellt. Alle 161 Lymphknoten wurden nach ihrem Metastasierungsgrad in vier Gruppen eingeteilt.

Tab. 22: Histopathologische Gradeinteilung der Lymphknotenmetastasierung

Histopathologischer Wert	Interpretation
0	keine Metastasierung
1	Mikrometastasen (nicht größer als 0,2 cm)*
2	Metastasierung bis zu 50 % der gesamten Lymphknotenfläche
3	Metastasierung über 50 % der gesamten Lymphknotenfläche
4	Kapseldurchbruch infolge der Metastasierung

* basierend auf die Tumorklassifikation der AJCC/UICC (American Joint Committee on Cancer/ International Union against cancer) 2002

Insgesamt wurden von den 161 Lymphknoten 94 Lymphknoten zusätzlich immunhistologisch mit dem Breitspektrumantizytokeratin *AE1/AE3* gefärbt (Tab. 23). Bei diesen Lymphknoten handelt es sich um alle histologisch negativen Fälle (n=84), alle Lymphknoten mit histologisch erkannter Mikrometastasierung (n = 6), sowie vier Lymphknoten aus der histologischen Gruppe mit dem Wert 2. Diese vier Lymphknoten waren histologisch nicht mit Sicherheit zu beurteilen, aufgrund von ausgeprägter Fibrose (n=4) und in einem Fall aufgrund von Tumorzellen, die in ihrer Morphologie einem neuroendokrinen Tumors ähnelten. Die immunhistologische Färbung erfolgte in dem Institut für Pathologie der Medizinischen Hochschule Hannover (Direktor: Prof. Dr. med. H. H. Kreipe). Die immunhistologisch mit *AE1/AE3* gefärbten Lymphknoten wurden von der Autorin dieser Arbeit in Verbindung mit PD Dr. R. von Wasielewski (Institut für Pathologie der Medizinischen Hochschule Hannover; Direktor: Prof. Dr. H. H. Kreipe) hinsichtlich des Vorliegens von positiven Zellen untersucht.

Tab. 23: Übersicht über die histologische und immunhistologische Graduierung von 161 Lymphknoten von Hunden mit maligner epithelialer Neoplasie, welche immunzytologisch mit den Breitspektrumantizytokeratinen *AE1/AE3*, *KL1* sowie mit *CK7* und *CK20* gefärbt wurden

Grad	**Lokalisation Primärtumor**	Immunzytologie *AE1/AE3* und *KL1*		Immunzytologie *CK7*		Immunzytologie *CK20*		Immunzytologie+ *AE1/AE3*	
		Abklatschpräparate						Aspirationspräparate	
		histo.	immun.[3)]	histo.	immun.[3)]	histo.	immun.[3)]	histo.	immun.[3)]
0	Blase	3	2	3	2	-	-	1	-
	bronchioalveolär	1	1	1	1	-	-	-	-
	Dünndarm	2	-	-	-	2	-	1	-
	Gallengang	1	1	1	1	-	-	1	1
	Magen	4	4	-	-	4	4	-	-
	Mamma	40	36	40	36	-	-	11	10
	Pankreas	2	2	2	2	-	-	-	-
	Plattenepithel	30	25	-	-	-	-	5	3
	Rektum	1	1	-	-	1	1	1	1
	Gesamt:	**84**	**72**	**47**	**42**	**7**	**5**	**20**	**15**
1	Blase	-	1	-	1	-	-	-	1
	bronchioalveolär	1	1	1	1	-	-	-	-
	Darm	-	2	-	-	-	2	-	1
	Mamma	5	9	5	9	-	-	1	2
	Plattenepithel	-	5	-	-	-	-	-	2
	Gesamt:	**6**	**18**	**6**	**11**	**0**	**2**	**1**	**6**
2	Blase	2	nd	2	nd	-	nd	1	nd
	Darm	1	nd	-	nd	1		-	nd
	Magen	4	1[1)]	-	nd	4		1	nd
	Mamma	14	3[2)]	14	3[2)]	-		5	2[2)]
	Pankreas	2	nd	2	nd	-		-	nd
	Prostata	1	nd	1	nd	-		-	nd
	Rektum	1	nd	-	nd	1		-	nd
	solides Karzinom	1	nd	-	nd	-		1	nd
	Gesamt:	**26**	**-**	**19**	**-**	**6**	**-**	**8**	**8**
3	apokrine Drüsen	1	nd	1	nd	-	nd	1	nd
	Blase	2		2		-		-	
	Gallengang	5		5		-		5	
	Magen	5		-		5		-	
	Mamma	13		13		-		5	
	Pankreas	2		2		-		-	
	Plattenepithel	2		-		-		-	
	Prostata	3		3		-		-	
	solides Karzinom	3		-		-		3	
	Gesamt:	**36**	**-**	**26**	**-**	**5**	**-**	**14**	**14**
4	apokrine Drüsen	2	nd	2	nd	-	nd	2	nd
	Darm	1		-		1		-	
	Magen	1		-		1		1	
	Mamma	3		3		-		3	
	Prostata	1		1		-		-	
	Rektum	1		-		1		1	
	Gesamt	**9**	**-**	**6**	**-**	**3**	**-**	**7**	**7**
Gesamt Lymphknoten (Anzahl der Tiere)		**161 (72)**		**104 (44)**		**21 (14)**		**50 (23)**	

histo. = histologische Diagnostik; immun. = immunhistologische Diagnostik; [3)] = mit *AE1/AE3*; nd = nicht durchgeführt; [1)] = Tumorzellen mit histomorphologischem Erscheinungsbild wie neuroendokriner Tumor; [2)] = ausgeprägte Fibrose

Bei Vorliegen von immunhistologisch positiven Zellen wurden diese nach der anatomischen Lokalisation innerhalb des Lymphknotens beurteilt.
Auch bei Vorliegen von einzelnen *AE1/AE3*-positiven Zellen oder kleinen Verbänden im Marginalsinus des Lymphknotens wurden diese Lymphknoten als negativ eingestuft, da in diesem Fall nicht sicher von einer Metastasierung ausgegangen werden kann (TURNER et al., 2001). Eine Metastasierung lag in den Fällen vor, wenn *AE1AE3*-positive einzelne Tumorzellen und/oder Verbände im Lymphknotenparenchym nachweisbar waren. Mittels der immunhistologischen Diagnosen wurden die Lymphknotenbefunde korrigiert.
Alle Lymphknoten wurden mit den Breitspektrumantizytokeratinen *AE1/AE3* und *KL1* immunzytologisch gefärbt. Diejenigen Lymphknotenabklatschpräparate (n=104), die von Tieren mit *CK7*-positiven Primärtumoren (n=44) entnommen wurden, wurden zusätzlich im Hinblick auf ihre *CK7*-Reaktivität untersucht. Schließlich wurden von insgesamt 21 Lymphknoten von 14 Hunden, welche an einem *CK20*-positiven malignen epithelialen Tumor erkrankt waren, Abklatschpräparate mit *CK20* immunzytologisch gefärbt. Von 50 Lymphknoten von insgesamt 23 Hunden wurden zusätzlich zu den Abklatschpräparaten zytologische Präparate mittels Feinnadelaspiration hergestellt. Die Lymphknotenaspirationspräparate wurden mit *AE1/AE3* gefärbt.

3.2.5 Körperhöhlenergüsse

3.2.5.1 Hunde ohne neoplastische Grunderkrankung

Von den insgesamt 31 Körperhöhlenergüsse enthielten 13 Ergüsse (Ascites: n=2, Liquidothorax: n=7, Pericard: n=4) von 13 Hunden zytologisch reaktive Mesothelzellen und stammten von Hunden ohne klinisch nachweisbare neoplastische Grunderkrankung, in denen durch bildgebene Verfahren, Laparatomie (drei Fälle) bzw. Thorakotomie (zwei Fälle) (teilweise in Verbindung mit einer Biopsieentnahme) und/oder klinischen Verlauf eine Neoplasie ausgeschlossen wurde.

3.2.5.2 Hunde mit malignem epithelialen Tumor

Zwölf Tumor-assoziierte Körperhöhlenergüsse wurden von insgesamt 11 Tieren, welche an einem – basierend auf histologischen Untersuchungen – malignen epithelialen Tumor erkrankt waren, entnommen (Tab. 24). In drei Fällen (Gallengangkarzinom 2x, Plattenepithelkarzinom Harnblase) wurde die Körperhöhle wegen der geringen Menge des aspirierbaren Materials zur Probengewinnung post mortem, mit physiologischer Kochsalzlösung post mortem gewaschen.

Tab. 24: Tabellarische Übersicht über die für die immunzytologische Untersuchung gewonnenen 12 Körperhöhlenergüsse von 11 Hunden mit maligner epithelialer Neoplasie

Körperhöhlenerguss	Histopathologischer Befund des Primärtumors
Ascites	Karzinom Gallengänge
Ascites	Karzinom Gallengänge
Ascites	Karzinom Prostata
Ascites	Karzinom Prostata
Ascites	Karzinom Prostata
Ascites	Plattenepithelkarzinom Blase
Ascites	Karzinom unklarer Genese
Thorax	Karzinom Mamma
Thorax	Karzinom Gallengänge
Thorax	Lungenkarzinom, kleinzellig
Thorax	Lungenkarzinom, bronchioalveolär
Perikard	Karzinomzellen unklarer Genese in Perikard

3.2.5.3 Hunde mit malignem Mesotheliom

Drei abdominale Ergüsse konnten von drei Hunden gewonnen werden, welche an einem histopathologisch bestätigten malignen Mesotheliom erkrankt waren, welches jeweils im Omentum major lokalisiert war.

3.3 Methoden

3.3.1 Probengewinnung und Anfertigung der zytologischen Präparate

Die Herstellung der zytologischen Präparate erfolgte mittels Abklatsch- und Feinnadelaspirationstechnik (FNA).

3.3.1.1 Abklatschtechnik

Für die Herstellung von Abklatschpräparaten wurde von den entnommenen Proben zunächst eine frische Schnittfläche geschaffen (bei entnommenen Lymphknoten mittige Teilung) und diese mehrmals auf Zellstoff aufgetupft, um Gewebsflüssigkeit abzunehmen. Die so präparierte Schnittfläche wurde anschließend mehrmals auf Objektträgern getupft, so dass die Abdrücke eine unterschiedliche Zelldichte aufwiesen (MEYER et al. 1987). Insgesamt wurden von allen Proben (Primärtumor, Metastase, Lymphknoten) 20 Präparate für die Immunzytologie auf SuperFrost® Plus Objektträgern und 10 Präparate für die konventionelle Zytologie auf herkömmlichen Objektträgern angefertigt.

3.3.1.2 Feinnadelaspirationstechnik

Die Materialgewinnung durch FNA erfolgte mit 5- oder 10-ml-Spritzen und scharf angeschliffenen Kanülen – entsprechend der Tumorkonsistenz – mit einem Durchmesser von 0,6 - 0,9 mm (MEYER et al., 1987; CARTER u. VALLI, 1990). Für die FNA wurde das Gewebe mittels Pinzette fixiert und die Kanüle mit aufgesetzter Spritze in das Gewebe eingeführt. Durch Zurückziehen des Spritzenstempels auf ein Volumen von 4 - 5 ml wurde ein Unterdruck in der Spritze hergestellt. Bei konstant gehaltenem Vakuum wurde Zellmaterial durch Vorwärtsbewegungen aspiriert. Vor dem Herausziehen der Kanüle ist das Spritzenvakuum vermindert worden (MELCHER et al., 1984; VALLI, 1984). Das durch FNA gewonnene Material wurde aus der Kanüle ausgeblasen und auf Objektträger verteilt und mittels Quetschtechnik

ausgestrichen. Pro Bioptat wurden vier Präparate auf SuperFrost® Plus Objektträgern für die Immunzytologie und zwei Präparate auf herkömmlichen Objektträgern für die konventionelle Färbung hergestellt.

3.3.1.3 Gewinnung und Aufbereitung von Körperhöhlenergüssen

Bei Vorliegen von Körperhöhlenergüssen wurde die Körperhöhle nach der Vorbereitung der Punktionsstelle (scheren, reinigen, desinfizieren) mit einer scharf angeschliffenen Kanüle von 0,9 mm Durchmesser und einer 5 oder 10 ml Spritze punktiert. Es wurden 1 - 2 ml der Körperhöhlenflüssigkeit gewonnen und sofort in ein EDTA-haltiges Probengefäß überführt (MEYER, 2001). Bei Tumorpatienten ohne ausreichende Menge an Ergussflüssigkeit wurden in drei Fällen post mortem 15 ml physiologische Kochsalzlösung in die Körperhöhle verbracht und das größtmögliche Volumen wieder aspiriert. Es erfolgte die Bestimmung der Zahl der kernhaltigen Zellen mittels Hämatologiesystem. Bei einer Zellzahl unter 10000/µl wurden die Zellen durch Zentrifugation (5 Minuten bei 500 x g) zunächst konzentriert. Der Überstand wurde dekantiert und die Zellsuspension in 1000 µl der Ergussflüssigkeit resuspendiert. Das native bzw. aufkonzentrierte Punktat wurde auf Objektträger überführt und mittels Blutausstrichtechnik ausgestrichen. Hierzu wurde ein Tropfen der Ergussflüssigkeit auf einen Objektträger getropft und ein zweiter Objektträger an den Tropfen in einem Winkel von 45° zum ersten Objektträger gelegt, so dass der Topfen am Rande des zweiten Objektträgers verlief. Der zweite Objektträger wurde nun zügig und gleichmäßig über den ersten Objektträger gezogen und somit die Ergussflüssigkeit auf $^{2}/_{3}$ der Länge des ersten Objektträgers mit deutlicher Fahnenbildung ausgestrichen (MISCHKE, 2003). Für die immunzytologische Untersuchung wurden von jeder Ergussflüssigkeit 20 Präparate auf SuperFrost® Plus Objektträgern und für die zytologische Untersuchung 10 Präparate auf herkömmlichen Objektträgern angefertigt.

3.3.1.4 Fixierung und Lagerung der Präparate für die Immunzytologie

Die Fixierung der zytologischen Präparate für die konventionelle sowie für die immunzytologische Färbung erfolgte durch Lufttrocknung. Die für die immunzytologische Untersuchung vorgesehenen Präparate wurden bei -80°C aufbewahrt. Bei dieser Temperatur ist der Erhalt der nachzuweisenden Antigene gewährleistet (HASTKA, 1997).

3.3.2 Färbeverfahren

3.3.2.1 Panoptische Färbung nach Pappenheim

Die Pappenheim-Färbung ist eine kombinierte Färbung aus der May-Grünwald und Giemsa-Färbung (BURCK, 1988). Die Präparate wurden zur Erzielung einer gleichmäßigen Färbung in einem Färbeautomat gefärbt. Zur Vorbereitung der Pappenheim-Färbung wurde eine Giemsa-Arbeitslösung durch Mischung von 5 ml der konzentrierten Giemsa-Stammlösung in 100 ml Phosphat-gepufferten (pH 7,2) Aqua.-dest. hergestellt. Die May-Grünwald-Lösung liegt gebrauchsfertig vor.
Im Automaten wurden die Präparate für drei Minuten in May-Grünwald-Lösung inkubiert. Zur Spülung der Präparate wurden diese anschließend im Automaten für eine Minute in Aqua.-dest getaucht. Danach wurden die zytologischen Präparate für 15 Minuten in der vorbereiteten Giemsa-Lösung inkubiert. Abschließend erfolgten je zwei einminütige Spülungen in Aqua.- dest. Nach der Färbung wurden die Objektträgerunterseiten mit einem Tuch gereinigt und die Präparate bei Raumtemperatur getrocknet.

3.3.2.2 Immunzytologische Färbung

3.3.2.2.1 Waschpuffer

Um möglichst stabile pH-Verhältnisse zu gewährleisten, erfolgte die Spülung der zytologischen Präparate zwischen den einzelnen Färbeschritten mittels gepufferter Waschlösungen. Bei der phosphatgepuffeten Kochsalzlösung (PBS) wird die pH-Stabilität durch die Wechselwirkung des Dihyrogenphosphates mit seiner korrepondierenden Base, dem Hydrogenphosphat gewährleistet (POLAK und VAN NOORDEN, 1983). Die Tris-gepufferte PBS (Tris-PBS) reduziert die unspezifische Hintergrundfärbung.

Phosphatgepufferte Kochsalzlösung (PBS)
Zur Herstellung der PBS wurden 40 g NaCl und 7,8 g NaH_2PO_4 in 5 Liter Aqua.-dest unter ständigem Rühren gelöst. Die Einstellung des pH-Wertes auf 7,6 erfolgte mit Natronlauge.

Tris-Stammlösung:
121,14 g Tri-Hydroxymethyl-Aminomethan (Tris) wurden unter Rühren mit 1 Liter Aqua.-dest. gelöst, mit Salzsäure auf den pH-Wert 7,6 eingestellt und mit Aqua.-dest. auf ein Gesamtvolumen von 2 Litern aufgefüllt.

Tris-Phosphatpuffer (Tris-PBS)
Zur Herstellung von Tris-PBS wurden 4,5 Liter PBS mit 500 ml Tris-Stammmlösung unter Rühren vermischt und der pH-Wert mit Salzsäure auf 7,6 eingestellt.

3.3.2.2.2 Puffer für die Antikörperverdünnung

Um den Niederschlag von Antikörpern aus der Arbeitslösung an der Gefäßwand zu minimieren, wurde dem Antikörperverdünnungsmedium Albumin aus Rinderserum zugegeben (HASTKA, 1997).

Antikörperverdünnungsmedium PBS-BSA

Stammlösung A:

27,6 g NaH_2PO_4 wurden unter Rühren in 1 Liter Aqua.- dest. gelöst.

Stammlösung B:

Unter ständigem Rühren wurden 35,6 g Na_2HPO_4 in 1 Liter Aqua.- dest. gelöst.

Gebrauchslösung 1: (pH 7,4 - 7,6):

Für 100 ml Gebrauchslösung 1 wurden 20 ml der Stammlösung A und 80 ml der Stammlösung B unter Rühren vermischt und der pH-Wert 7,4 - 7,6 eingestellt.

Gebrauchslösung 2 (PBS-BSA):

50 ml der Gebrauchslösung 1 wurden mit 50 ml Aqua.-dest. vermischt und 0,9 mg NaCl eingerührt. Der pH-Wert wurde auf 7,4 - 7,6 eingestellt. 0,5 mg BSA wurden bis zur vollständigen Lösung eingerührt. Nach Aliquotierung des Antikörperverdünnungsmediums zu 1 ml-Portionen erfolgte die Lagerung bei -20°C.

3.3.2.2.3 Funktionsprinzip der immunzytologischen Färbung

Zur immunzytologischen Färbung wurde die indirekte Immunperoxidasetechnik angewendet (Abb. 2). Die Protokolle zur immunzytologischen Färbung basieren auf den Protokollen der immunhistologischen Routinefärbungen des Institutes für Pathologie der Tierärztlichen Hochschule Hannover. Bei allen verwendeten Antikörpern, außer dem Breitspektrumantizytokeratin *KL1* (hier nur in einem Teilexperiment), wurde als Detektionssystem ABC (HSU et al., 1981) oder SABC eingesetzt (Abb. 3), bei denen die starke Affinität von Avidin zu Biotin ausgenutzt wird (GREEN, 1963). Dabei ist von besonderem Interesse, dass das Avidin bzw. Streptavidin vier Bindungsstellen für das Biotin besitzt und damit die Detektion des nachzuweisenden Antigens verstärkt wird (HASTKA, 1997).

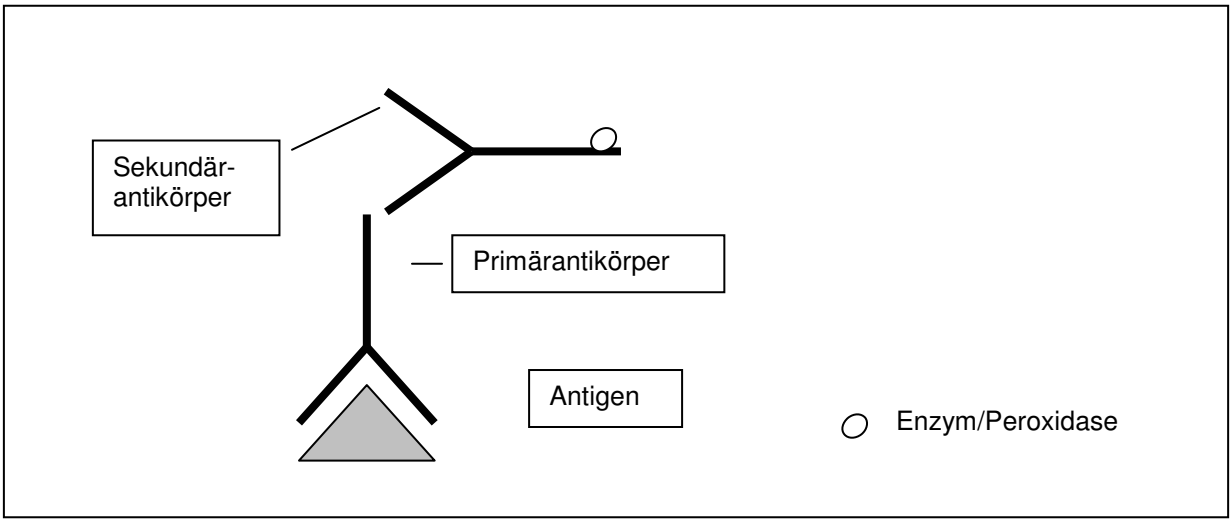

Abb. 2: Schematische Darstellung des Funktionsprinzips der indirekten Immunperoxidasetechnik, der Sekundärantikörper ist peroxidasemarkiert

Streptavidin aus Streptomyces avidinii hat den Vorteil gegenüber dem Avidin, dass aufgrund seines geringeren isoelektrischen Punktes unspezifische Bindungen reduziert werden können (CHAIET und WOLF, 1964). Nach Bindung des Primärantikörpers an das fragliche Antigen wurde mit einem biotinylierten Sekundärantikörper, der gegen die Spezies, aus der der Primärantikörper entstammt, gerichtet ist, inkubiert. Das anschließend zugefügte ABC oder SABC reagierte mit dem Biotin des Sekundärantikörpers. Mit Hilfe der Peroxidase wurde unter Zusatz des Elektronendonors Wasserstoffperoxid die Farbreaktion katalysiert (HASTKA, 1997), bei der verschiedene Chromogene eingesetzt werden können. In der eigenen Arbeit wurde DAB (3,3'-Diaminobenzidin-Tetrahydrochloriddihydrat) verwendet, das zu einem braunen Farbniederschlag führt (SCOPSI u. LARSSON, 1986). Für die Darstellung der Melanommarker *S100* und *Melan-A* wurde zusätzlich das Chromogen AEC (3-Amino-9-Ethylcarbazol) verwendet, da dieses zu einem roten Farbprodukt umgesetzt wird und somit deutlicher vom zellulären Melanin zu unterscheiden ist.

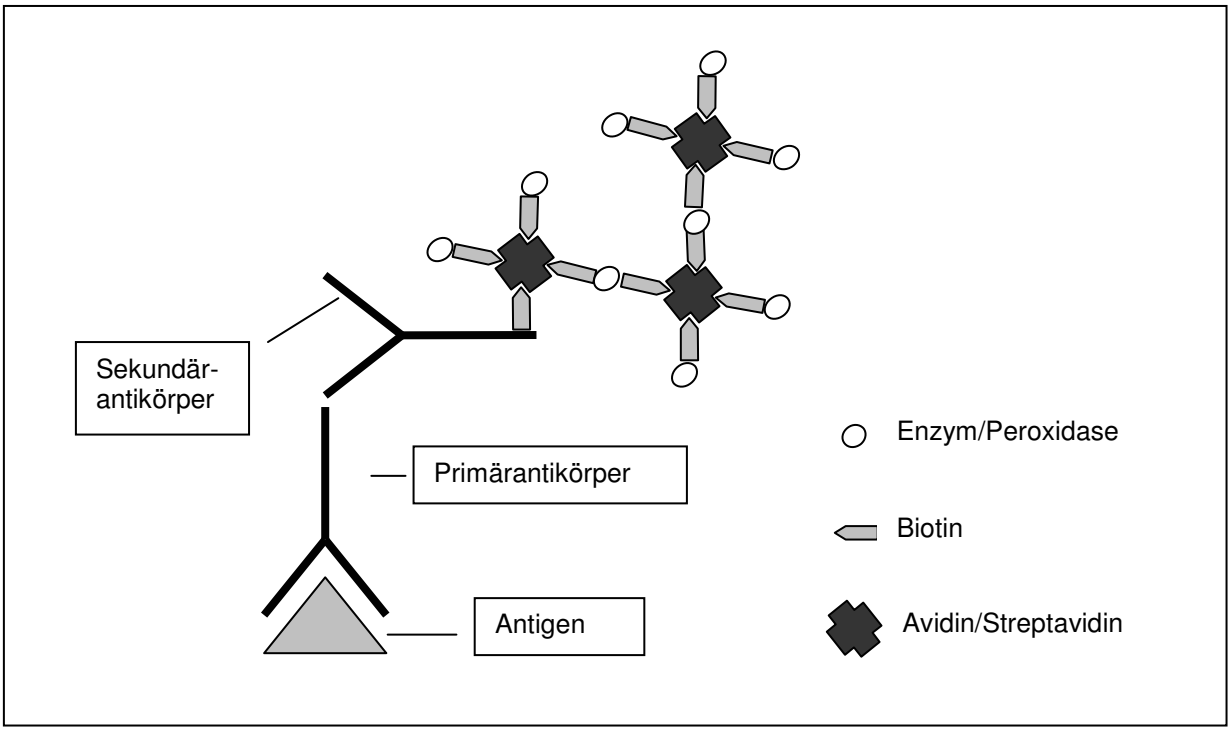

Abb. 3: Schematische Darstellung des Funktionsprinzips der indirekten Immunperoxidasetechnik, Verstärkung durch Avidin/Streptavidin-Biotin-Komplex

Zur Vermeidung von unspezifischen Reaktionen durch endogene Peroxidasen (z.B. alle Hämoproteine), wurden diese mit Hilfe eines Überschusses von Perhydrol irreversibel gehemmt (POLAK und VAN NOORDEN, 1983). Um unspezifische Hintergrundfärbungen infolge einer Anlagerung von Proteinen (auch Primärantikörper) an stark geladene Kollagen- und Bindegewebselemente zu verhindern, wurde vor der Inkubation mit dem Primärantikörper ein inaktiviertes Normalserum derjenigen Spezies aufgetragen, aus der der Sekundärantikörper stammte (HASTKA, 1997). Durch Zugabe von inaktiviertem Normalserum derjenigen Spezies, von der die zu untersuchenden Zellen stammten (in der eigenen Arbeit: Hundenormalserum), zu dem Sekundärantikörper, wurden weitere unspezifische Bindungen blockiert. Zur Inaktivierung der Komplementkomponenten wurden die Normalseren in einem 56ºC warmen Wasserbad für 30 Minuten inkubiert.

3.3.2.2.4 Ansatz der Reagenzien für die immunzytologische Färbung

Avidin-Biotin-Komplex: das Reagenz A wurde in einer Verdünnung von 1:80 in PBS-BSA verdünnt und geschüttelt. Darauf wurde die identische Menge Reagenz B hinzugefügt und geschüttelt. Der Ansatz des ABC-Komplexes ist mindestens 30 Minuten vor Gebrauch hergestellt worden.

Streptavidin-Biotin-Komplex: das SABC-Reagenz wurde in einer Verdünnung von 1:200 (Verdünnung in PBS-BSA) angesetzt.

Diaminobenzidin-Tetrahydrochlorid: 30 Minuten vor Gebrauch wurden 4 Tabletten (a` 10 mg) in 200 ml PBS unter ständigem Rühren gelöst. Anschließend wurde die Lösung durch 2 Filterpapiere gefiltert.

3.3.2.2.5 Protokoll für die immunzytologische Färbung

1.) Nach dem Auftauen wurden die zytologischen Präparate mindestens eine Stunde bei Raumtemperatur getrocknet.
2.) Die Zellauftragsfläche auf dem Objektträger wurde mit dem Markierstift (DAKO Pen) umrandet.
3.) Die Präparate wurden zur Zellfixation für 5 Minuten in gekühltem Aceton (4°C) in eine Färbeküvette überführt.
4.) Die zytologischen Präparate wurden in der Färbeküvette dreimal für jeweils 5 Minuten in Tris-PBS unter langsamem Rühren gespült.
5.) Zur Hemmung der endogenen Peroxidase wurden die Objektträger in 197 ml Methanol + 3 ml 30 %iges Perhydrol für 30 Minuten bei Raumtemperatur inkubiert.
6.) Danach erfolgte eine erneute Spülung der Präparate wie unter 4) beschrieben.
7.) Die Präparate wurden in einer feuchten Kammer mit Normalserum von der Spezies, von der der sekundäre Antikörper stammte, in einer Verdünnung von 1:5 in PBS-BSA überschichtet und für 20 Minuten bei Raumtemperatur gelagert.

8.) Das Normalserum wurde dekantiert und der Primärantikörper in seiner Gebrauchsverdünnung (Verdünnung in PBS-BSA) (Tab. 27) aufgetragen. Die Inkubation erfolgte für 12 - 14 Stunden (über Nacht) bei 4°C in der feuchten Kammer.

9.) Danach erfolgte eine weitere Spülung der Präparate wie unter 4) beschrieben.

10.) Die Präparate wurden mit dem biotinylierten Sekundärantikörper in seiner Gebrauchsverdünnung (Verdünnung in 10 %igem inaktivierten Hundenormalserum) überschichtet und für 45 Minuten bei Raumtemperatur in der feuchten Kammer inkubiert.

11.) Danach erfolgte eine weitere Spülung der Präparate wie unter 4) beschrieben.

12.) Die Präparate wurden abhängig vom eingesetzten Primärantikörper mit dem ABC- oder dem SABC-Komplex überschichtet. Die Inkubation der Objektträger erfolgte für ABC- und SABC-Reagenz für 45 Minuten bei Raumtemperatur in der feuchten Kammer.

13.) Danach erfolgte eine weitere Spülung der Präparate wie unter 4) beschrieben.

14.) Die enzymhistochemische Reaktion wurde abhängig vom angewendeten Primärantikörper unter Zugabe von DAB oder AEC durchgeführt.

DAB: Nach Zugabe von 200 µl 30 %igen Perhydrols wurden die Präparate für 5 Minuten bei Raumtemperatur unter ständigem Rühren in die Färbeküvette überführt.

AEC: pro Objektträger Auftrag von 4 Tropfen des AEC-Reagenz (ca. 100 µl) aus der Flasche. Die Inkubation erfolgte für 30 Minuten bei Raumtemperatur in der feuchten Kammer.

15.) Danach erfolgte eine erneute Spülung der Präparate wie unter 4) beschrieben.

16.) Die Präparate wurden in Hämalaun nach Mayer für 10 - 30 Sekunden (je nach Stärke der Hämalaunlösung individuell angepasst) gegengefärbt und anschließend 10 Minuten unter langsam fließendem Leitungswasser gebläut.

17.) Mit DAB gefärbte Präparate wurden zur Dehydratation in eine aufsteigende Alkoholreihe (für jeweils 2 Minuten in 50 %-, 70 %- und 96 %-igem Ethanol, Iso-Propanol) überführt. Danach wurden die Präparate für jeweils 5 Minuten zweimal in Xylol inkubiert und xylolfeucht mit Eukitt eindeckt.

Mit AEC gefärbte Präparate wurden in feuchtem Zustand direkt nach der Bläuung mit Leitungswasser mit gebrauchsfertigem Faramount-Eindeckmedium eingedeckt.

3.3.2.2.6 Primärantikörper

***KL1* (Breitspektrumantizytokeratin)**

Klon: KL1

Der Nachweis von Zytokeratin dient der Darstellung von epithelialen Zellen. Bei dem verwendeten Antikörper *KL1* handelt es sich um einen monoklonalen, murinen, gegen humanes Zytokeratin gerichteten Antikörper. Dieser erkennt eine Reihe von Polypeptiden, welche zum eine plattenepithel- (humane Zytokeratine mit einem MW von 52, 54, 56, 58, 65.5 und 68 kDa) und zum anderen zylinderepitheltypisch (Zytokeratine mit einem MW von 40, 45, 46, 48, 50, 56, 58 kDa) sind, so dass ein breites Spektrum an Epithelien und aus diesen entstehende Tumoren erkannt wird (VIAC et al., 1983).

***AE1/AE3* (Breitspektrumantizytokeratin)**

Klon: AE1 und AE3

Der monoklonale, murine Antikörper *AE1/AE3* ist gegen humanes Kallusepithel gerichtet. Der Antikörper ist ein Cocktail aus zwei monoklonalen Antikörpern und erkennt die meisten humanen epithelialen Zellen. Der Antikörper AE1 identifiziert Zytokeratine mit dem MW 56,5, 54, 50, 48 und 40 kDa, während AE3 gegen Zytokeratine mit dem MW 65, 67, 64, 59, 58, 56, 54 und 52 kDa gerichtet ist (TSENG et al., 1982).

Zytokeratin 7

Klon: OV-TL 12/30

Der murine monoklonale Antikörper *CK7* reagiert mit dem humanen 54 kDa schweren Zytokeratin, welches besonders von einfachen, glandulären und duktalen Epithelien sowie Übergangsepithelien und deren neoplastischen Formen exprimiert

wird. Er reagiert nicht mit Plattenepithelien (RAMAEKERS et al., 1987; RAMAEKERS et al. 1990; MOLL, 1993)

Zytokeratin 8

Klon: C-43

Der murine, monoklonale Antikörper gegen humanes CK8 (MW 52,5 kDa) ist ein spezifischer Marker für Zylinderepithelien inklusive deren Basalzellen (MOLL, 1993).

Zytokeratin 14

Klon: RCK107

Der Antikörper ist gegen das 50 kDa Protein CK14 gerichtet. Der monoklonale Antikörper, welcher in der Maus generiert worden ist, erkennt insbesondere Basalzellen des Plattenepithels (MARKEY et al., 1992; MOLL, 1993).

Zytokeratin 18

Klon: RGE53

Der monoklonale, murine Antikörper erkennt humanes CK18 (MW 45 kDa), welches spezifisch von Zylinderepithelien und exprimiert wird (MOLL, 1993).

Zytokeratin 20

Klon: K_S 20.8

Die Expression von CK 20, einem Protein mit einem MW von 46 kDa erfolgt vor allem in den Epithelien des Gastrointestinaltraktes. Der murine monoklonale Antikörper ist gegen humanes CK20 gerichtet (MOLL et al., 1992).

Vimentin

Klon: V9

Der Antikörper ist gegen das für mesenchymale Zellen typische Vimentin (MW 57 kDa) gerichtet. Der murine, monoklonale Antikörper *Vimentin* zeigt eine breite Kreuzreaktivität mit anderen Spezies. Er reagiert beim Menschen nicht mit den

anderen eng verwandten Intermediärfilament-Proteinen einschließlich Desmin und den diversen Zytokeratinen (DENK et al., 1983; MOLL, 1993).

Desmin

Klon: DE-R-11

Der monoklonale murine Antikörper ist gegen das Intermediärfilament Desmin (MW 53 kDa) gerichtet. Die Desminexpression erfolgt in den Zellen der quergestreiften und glatten Muskulatur und in Mesothelzellen (DENK et al., 1983; MIETTINEN et al., 1982).

S100

S100 ist ein spezifisches Protein für gliale, ependymale, melanozytäre und Schwann-Zellen sowie Retikulumzellen im Lymphknoten (TAKAHASHI et al., 1984). Der polyklonale gegen bovines S100 gerichtete Antikörper *S100* wird im Kaninchen hergestellt und zeigt eine starke Kreuzreaktivität mit humanem S100 sowie auch mit anderen Spezies (MOLLER und HELLMEN, 1994; Angaben des Antikörperherstellers).

***Melan-A* (MART-1)**

Klon: A103

Der monoklonale murine Antikörper *Melan-A* erkennt eine 20 - 22 kDa Doublette in humanen Melan-A mRNA-positiven Melanomzelllinien. Neben Melanozyten reagiert *Melan-A* mit den steroid-produzierenden Zellen der Nebennierenrinde, des Hodens und des Ovars (BUSAM et al., 1998).

vWF

Der vWF kann in den Endothelzellen der Blut- und Lymphgefäße, sowie in Megakaryozyten und Thrombozyten nachgewiesen werden (BLOOM et al., 1973). Bei dem Antikörper *vWF* handelt es sich um einen polyklonalen, im Kaninchen gewonnenen, gegen den humanen vWF gerichteten Antikörper.

Lysozym

Der polyklonale, gegen humanes Lysozym gerichtete Antikörper wird im Kaninchen hergestellt. Er reagiert mit Lysozym in Granulozyten, Monozyten und Makrophagen (MASON und TAYLOR, 1975).

3.3.2.2.7 Sekundärantikörper

Als kommerziell erhältlicher sekundäre Antikörper kam für den Nachweis von *KL1* das mit Peroxidase markierte Kaninchen anti-Maus-IgG zum Einsatz. Für alle anderen monoklonalen Primärantikörper wurden biotinylierte Ziege-anti-Maus-IgG Antikörper angewendet (Tab. 27). Bei polyklonalen Primärantikörpern wurde der biotinylierte Ziege-anti-Kaninchen-IgG Antikörper eingesetzt. Alle sekundären Antikörper wurden in PBS mit 10 %igem Hundeserum zur Vermeidung von unspezifischen Hintergrundfärbungen verdünnt. Dieses Verdünnungsmedium wurde in 1000 µl-Aliquots bei -20°C gelagert.

3.3.2.2.8 Kontrollen

Bei allen immunzytologischen Färbungen wurde als negative Kontrolle ein zweites, durch Tupftechnik angefertigtes zytologisches Präparat mitgeführt, dessen Gewebe das nachzuweisende Antigen nicht enthielt (Tab. 25). Bei den polyklonalen Antikörpern wurde als Negativkontrolle ein zweites zytologisches Präparat des zu untersuchenden Präparates mitgeführt und dieses anstelle mit dem Primärantikörper mit Kaninchennormalserum inkubiert. Ebenso wurde eine Positivkontrolle, ein Präparat mit einem Gewebe, welches das nachzuweisende Antigen enthielt, für den jeweiligen Primärantikörper mitgeführt.

Tab. 25: Herkunft der Gewebeprobe für Negativ- und Positivkontrollen für immunzytologische Färbungen beim Hund in Abhängigkeit von dem jeweiligen Primärantikörper

Primärantikörper	Negativkontrolle	Positivkontrolle
AE1/AE3	Lymphknoten	Adenokarzinom Mamma
KL1	Lymphknoten	Schleimhaut, Maul
CK7	Lymphknoten	Adenokarzinom Mamma
CK8	Lymphknoten	Adenokarzinom Mamma
CK14	Lymphknoten	Basalzellkarzinom
CK18	Lymphknoten	Adenokarzinom Mamma
CK20	Lymphknoten	Adenokarzinom Jejunum
Desmin	Plattenepithel, Haut	Rhabdomyosarkom
Vimentin	Plattenepithel, Haut	Fibrosarkom, Haut
Melan-A	Lymphknoten	Melanom Haut
S100	Kaninchenserum	Melanom Haut
vWF	Kaninchenserum	Hämangiosarkom, Leber
Lysozym	Kaninchenserum	maligne Histiozytose

CK = Zytokeratin, vWF = von Willebrand-Faktor

3.3.2.2.9 Ermittlung der optimalen Arbeitsverdünnung für den jeweiligen Primärantikörper

Die Ermittlung der optimalen Arbeitsverdünnung für den jeweiligen Primärantikörper erfolgte an zytologischen Abklatschpräparaten von caninem Normal- und Tumorgewebe, bei dem die histopathologische Diagnose eine positive Reaktion erwarten ließ (Tab. 26). Bei konstanter Verdünnung des Sekundärantikörpers und konstanter Inkubationszeiten (in Anlehnung an Herstellerangaben sowie an die immunhistologischen Färbeprotokolle des Instituts für Pathologie der Tierärztlichen Hochschule Hannover), wurden die optimalen Arbeitsverdünnungen für den jeweiligen Antikörper in Vorversuchen ermittelt. Unter der optimalen Arbeitsverdünnung wurde die höchste Antikörperverdünnung definiert, mit der eine deutliche und spezifische Färbung der Zellen, d.h. mit geringster Hintergrundfärbung, erzielt wurde. Dabei wurden die empfohlenen Verdünnungsbereiche des jeweiligen Antiköperherstellers orientierend als Versuchsgrundlage berücksichtigt. Bei allen Versuchen zur Ermittlung der optimalen Arbeitsverdünnung wurden Negativkontrollen mitgeführt.

Tab. 26: Auflistung der histopathologisch definierten Gewebe und Tumoren (jeweils zwei verschiedene pro Primärantikörper), von denen Abklatschpräparate zur Bestimmung der optimalen Arbeitsverdünnung für den jeweiligen Antikörper verwendet wurden

Primärantikörper	Gewebe 1	Gewebe 2
KL1	physiologische Mundhöhlenschleimhaut	Plattenepithelkarzinom
AE1/AE3	physiologische Mundhöhlenschleimhaut	Plattenepithelkarzinom
CK7	Hyperplasie Mamma	Gallengangkarzinom
CK8	Hyperplasie Mamma	Lungenkarzinom
CK14	physiologische Mundhöhlenschleimhaut	Basalzellkarzinom
CK18	Hyperplasie Mamma	Lungenkarzinom
CK20	physiologische Darmschleimhaut	Dünndarmkarzinom
Vimentin	Fibrom	Osteosarkom
Desmin	Rhabdomyosarkom	Leiomyosarkom
Melan-A	benignes Melanom	malignes Melanom
S100	benignes Melanom	malignes Melanom
vWF	Hämangiom	Hämangiosarkom
Lysozym	Histiozytom	maligne Histiozytose

CK = Zytokeratin; vWF = von Willebrand-Faktor

Entsprechend den Ergebnissen der Vorversuche (s. Kapitel 4) wurden in den weiteren Untersuchungen die in Tab. 27 zusammengefassten optimalen Arbeitsverdünnungen der jeweiligen Primärantikörper dargestellt. Tab. 27 liefert darüber hinaus auch eine Übersicht über methodische Aspekte für den Nachweis verschiedener Antigene.

Tab. 27: Methodische Spezifikationen der immunzytologischen Färbung (eingesetzte Normalseren, Verdünnung des Primär- und Sekundärantikörpers, Detektionssysteme, Chromogene) für verschiedene nachzuweisende Antigene in zytologischen Präparaten vom Hund

Antigen	Spezies Normal-serum[a]	Verdünnung Primäranti-körper [b]	Art und Verdünnung des Sekundärantikörper [c]	Detektion, Chromogen
KL1	Kaninchen	1:5	KaM, peroxidase-markiert, 1:75	keine Verstärkung DAB
AE1/AE3	Ziege	1:100	ZaM, biotinyliert,1:200	SABC, DAB
CK 7		1:20		
CK 20				
CK 8				
CK 18				
CK 14				
Vimentin		1:400		
Desmin		1:100		
Lysozym		1:400	ZaK, biotinyliert,1:200	
vWF		1:200		
S100		1:400		ABC, AEC
Melan-A		1:25	ZaM, biotinyliert,1:200	

[a] Verdünnung 1:5 in PBS
[b] Verdünnung in PBS-BSA
[c] Verdünnung in 10%-igem Hundenormalserum in PBS

ABC = Avidin-Biotin-Komplex
AEC = Aminoethylcarbazol
BSA = Bovines Serum Albumin
vWF = von Willebrand-Faktor
CK = Zytokeratin
DAB = Diaminobenzidin-Tetrahydrochlorid
HNS = Hundenormalserum
KaM = Kaninchen-anti-Maus
PBS = Phospat-bufferd-Saline
SABC = Streptavidin-Biotin-Komplex
ZaM = Ziege-anti-Maus
ZaK = Ziege-anti-Kaninchen

3.4 Befunderhebung

3.4.1 Zytologischer Untersuchungsgang

Die nach Pappenheim gefärbten Präparate wurden lichtmikroskopisch zunächst in der Lupenvergrößerung (32fache Vergrößerung) zur Orientierung und Beurteilung der Qualität durchgesehen. Bei 100facher Vergrößerung wurde die Zellularität, und Zelllagerung beurteilt und lokalisierte Veränderungen, Gebiete mit erhöhter Zellularität, sowie repräsentative Ansammlungen von Zellen mit gleicher Morphologie zur weiteren Untersuchung aufgesucht (WELLMAN 1990). Die detaillierte Untersuchung der Zellmorphologie (Zellkern, Zytoplasma) erfolgte mit der 400fachen

Vergrößerung. Dabei wurde besonderes Augenmerk auf das Vorhandensein von Malignitätskriterien gelegt (WELLMAN, 1990, TAKAHASHI, 1987, MEYER, 1996). Zur Erkennung von detaillierten Strukturen (Chromatinstruktur, Nukleolen etc.) wurden die Präparate mittels 1000facher (Ölimmersion) Vergrößerung gemustert (WELLMAN, 1990).
Die zytologische Beurteilung der Lymphknoten im Hinblick auf eine Metastasierung erfolgte ausschließlich in zwei Kategorien (negativ oder positiv). Die Körperhöhlenergüsse wurden hinsichtlich der verschiedenen Zelltypen zytologisch untersucht. In Ergüssen von Hunden ohne neoplastische Grunderkrankung wurden die reaktiven Mesothelzellen und Entzündungszellen basierend auf zytomorphologischen Kriterien differenziert und für den Erguss der Gehalt der jeweiligen Zellfraktion prozentual angegeben. In Ergüssen von Hunden mit maligner epithelialer Neoplasie wurden mit Hilfe der zytomorphologischen Kriterien die einzeln liegenden großen mononukleären Zellen in Mesothelzellen bzw. exfoliierte Karzinomzellen differenziert und der jeweilige Anteil prozentual angegeben.

3.4.2 Immunzytologische Befunderhebung Primärtumoren, Organmetastasen und Körperhöhlenergüsse

Die immunzytologisch gefärbten Präparate wurden zunächst mit der Lupenvergrößerung (32-fache Vergrößerung) zur Orientierung und Beurteilung der Qualität untersucht. Zum Aufsuchen eines repräsentativen Bereiches wurde mit der 100-fachen Vergrößerung gearbeitet. Bei positiver immunzytologischer Reaktion eines Präparates wurde diese, ggf. auch bei 400facher Vergrößerung, hinsichtlich der Intensität der Farbreaktion beurteilt (Tab. 28). Des Weiteren wurde der prozentuale Anteil der spezifisch positiv gefärbten Zellen bei 100-facher Vergrößerung beurteilt. Der prozentuale Anteil der spezifisch positiv gefärbten Zellen wurde nach Betrachtung des gesamten Präparates ermittelt. Das Ergebnis wurde in Prozent aller vorhandenen spezifischen Zellen geschätzt.

Tab 28: Gradeinteilung der subjektiv beurteilten Farbintensität von immunzytologisch gefärbten Primärtumoren, Organmetastasen und Körperhöhlenergüssen

Grad	Interpretation
-	negative Farbreaktion
+	geringgradige Farbintensität
++	mittelgradige Farbintensität
+++	hochgradige Farbintensität

Die Angabe des Prozentwertes erfolgte in 10 %-Schritten (0 %, 10 %, 20 %, bis 100 %). Aufgrund der besonderen Situation der Körperhöhlenergüssen mit parallelem Vorliegen von Karzinomzellen und Mesothelzellen, wurden in diesen Fällen der Anteil der positiven Zellen und die Farbintensität jeder dieser Zellfraktionen bei 400-facher Vergrößerung bewertet.

3.4.3 Immunzytologie Lymphknoten

Analog zu den konventionell gefärbten Lymphknotenpräparaten wurden die immunzytologischen Lymphknotenpräparate bei Vorliegen von immunzytologisch spezifisch gefärbten Zellen als positiv und bei nicht Vorhandensein der spezifisch gefärbten Zellen als negativ eingestuft.
Die mikroskopische Untersuchung der Lymphknoten erfolgte durch vier Untersucher mit unterschiedlicher zytologischer Erfahrung. Der erste Untersucher (Untersucher 1, Autorin dieser Arbeit) hatte zum Zeitpunkt der Untersuchung mehrjährige zytologische Erfahrungen mit konventionellen und immunzytochemischen Färbeverfahren, insbesondere im Bereich der onkologischen Zytologie. Untersucher 2 (veterinärmedizinisch-technische Assistentin) war seit mehreren Jahren in die zytologische Diagnostik involviert, hatte zum Zeitpunkt der Untersuchung jedoch keine Erfahrungen mit der immunzytologischen Technik. Der dritte Untersucher (Tierärztin) hatte zytologisches Basiswissen, jedoch keine Erfahrung in der Immunzytologie. Der vierte Untersucher (technischer Assistent) hatte weder Erfahrungen in der zytologischen noch in der immunzytologischen Diagnostik. Die Integration der beiden letztgenannten Untersucher in die Studie verfolgte das Ziel herauszufinden, ob die größere Kontrastierung von Tumorzellen in der

Immunfärbung ggf. deren leichtere Erfassung auch durch unerfahrene Untersucher ermöglicht.
Die Untersucher 2 - 4 erhielten zunächst eine theoretische Einweisung bezüglich des Untersuchungsgutes und der immunzytologischen Technik. Die praktische Einweisung beinhaltete die Demonstration von konventionell und immunzytologisch gefärbten Lymphknotenpräparaten (jeweils zwei negative Lymphknoten, zwei Lymphknoten mit deutlicher Metastasierung sowie zwei Lymphknoten mit Mikrometastasen, ein Lymphknoten mit Makrophagen, welche Zytokeratin-positives Material beinhalteten, jedoch keine Tumorzellen). Für alle Untersucher erfolgten die Untersuchungen blind. Zu den einzelnen Lymphknotenpräparaten wurden keine weiteren Informationen (Patientendaten, Primärtumor, etc.) gegeben. Zunächst wurde die Serie der konventionell nach Pappenheim gefärbten (S. 164, Abb. 8), dann die mit dem Breitspektrumantizytokeratin *AE1/AE3* immunzytologisch (S. 164, Abb. 9) gefärbten Lymphknotenabklatschpräparate untersucht. Die Untersuchung jedes Lymphknotenpräparates sollte innerhalb von höchstens 3 Minuten durchgeführt werden und das Ergebnis als positiv bei Vorliegen von Metastasen und negativ bei Metastasenfreiheit formuliert werden. Die mit *KL1*, *CK7* und *CK20* gefärbten Abklatschpräparate sowie die mit *AE1/AE3* gefärbten Aspirationspräparate wurden nur von der Autorin in allen Fällen nach den o. g. Kriterien untersucht.

3.5 Statistische Auswertung

Als deskriptive statistische Messgrößen fanden Median, Minimum und Maximum Anwendung. Sowohl für zytologische als auch für die immunzytologische Untersuchung der Lymphknoten auf vorhandene Metastasen wurden die Sensitivität, Spezifität, positiv und negativ prädiktiver Wert berechnet.
Der Vergleich numerischer Daten (Gradeinteilung, Anteil positiver Zellen) erfolgte mittels t-Test (für abhängige Stichproben) bei normalverteilten Ergebnissen und einer Probengröße von mindestens vier. Bei nicht normalverteilten Ergebnissen wurde bei einer Probengröße von mindestens sechs der Wilcoxon-Test angewendet.

Auch die immunzytologische und zytologische Metastasendiagnostik im Lymphknoten der vier Untersucher wurden mittels t-Test für abhängige Stichproben verglichen. Zum Vergleich des Anteils positiver Befunde des Lymphknotens in verschiedenen Untersuchungsverfahren und zwischen verschiedenen Untersuchern wurde der Chi-Quadrat-Test herangezogen. Zur globalen Prüfung auf Unterschiede zwischen den vier Untersuchern erfolgte die Testung mit dem Chi-Quadrat-Test als 4x2-Feldertafel. Generell wurde eine Irrtumswahrscheinlichkeit von $p<0,05$ als signifikant angesehen.

4 Ergebnisse

4.1 Vorversuche

4.1.1 Ermittlung der optimalen Primärantikörper-Arbeitsverdünnung

Basierend auf den Kriterien deutliche Anfärbbarkeit der Zellen und möglichst geringste Hintergrundfärbung konnte für die Breitspektrumantizytokeratine *KL1* und *AE1/AE3* die Verdünnung 1:5 bzw. 1:100 als optimale Antikörperverdünnung ermittelt werden (Tab. 29 und Tab. 30).

Tab. 29: Beurteilung der spezifischen Anfärbbarkeit der Zellen und der Hintergrundfärbung in zwei Testpräparaten (Mundhöhlenschleimhaut, Plattenepithelkarzinom) nach immunzytologischer Färbung mit dem Antikörper *KL1* in verschiedenen Verdünnungsstufen.

KL1	**unverdünnt**	**1:5**	**1:10**	**1:20**	**1:50**
spezifische Anfärbbarkeit	+++, +++	+++, +++	++, +++	++; +++	+, ++
unspezifische Hintergrundfärbung	+, -	-, -	-, -	-, -	-, -

- = negativ, + = geringgradige Farbintensität; ++ = mittelgradige Farbintensität, +++ = hochgradige Farbintensität

Tab. 30: Beurteilung der spezifischen Anfärbbarkeit der Zellen und der unspezifischen Hintergrundfärbung in zwei Testpräparaten (Mundhöhlenschleimhaut, Plattenepithelkarzinom) nach immunzytologischer Färbung Streptavidin-Biotin-Komplex (SABC)-Verstärkung) mit dem Antikörper *AE1/AE3* in verschiedenen Verdünnungsstufen.

AE1/AE3	**1:25**	**1:50**	**1:100**	**1:200**	**1:400**
spezifische Anfärbbarkeit	+++, +++	+++, +++	+++, +++	++, +++	+, ++
unspezifische Hintergrundfärbung	-, +	-, -	-, -	-, -	-, -

- = negativ, + = geringgradige Farbintensität; ++ = mittelgradige Farbintensität, +++ = hochgradige Farbintensität

Für die spezifischen Antikörper gegen *CK7*, *CK8* und *CK18* konnte eine optimale Arbeitsverdünnung von 1:20 ermittelt werden (Tab. 31 - 33).

Tab. 31: Beurteilung der spezifischen Anfärbbarkeit der Zellen und der unspezifischen Hintergrundfärbung in zwei Testpräparaten (Hyperplasie Mamma, Gallengangkarzinom) nach immunzytologischer Färbung (Streptavidin-Biotin-Komplex (SABC)-Verstärkung) mit dem Antikörper Zytokeratin 7 *(CK7)* in verschiedenen Verdünnungsstufen.

CK7	**1:5**	**1:10**	**1:20**	**1:50**	**1:100**
spezifische Anfärbbarkeit	+++, +++	+++, +++	+++, +++	++, ++	+, ++
unspezifische Hintergrundfärbung	+, +	+, -	-, -	-, -	-, -

- = negativ, + = geringgradige Farbintensität; ++ = mittelgradige Farbintensität, +++ = hochgradige Farbintensität

Tab. 32: Beurteilung der spezifischen Anfärbbarkeit der Zellen und der unspezifischen Hintergrundfärbung in zwei Testpräparaten (Hyperplasie Mamma, Lungenkarzinom) nach immunzytologischer Färbung (Streptavidin-Biotin-Komplex (SABC)-Verstärkung) mit dem Antikörper Zytokeratin 8 *(CK8)* in verschiedenen Verdünnungsstufen.

CK8	**1:5**	**1:10**	**1:20**	**1:50**	**1:100**
spezifische Anfärbbarkeit	+++, +++	+++, +++	+++, +++	++, +++	+, +
unspezifische Hintergrundfärbung	++, +	+, +	-, -	-, -	-, -

- = negativ, + = geringgradige Farbintensität; ++ = mittelgradige Farbintensität, +++ = hochgradige Farbintensität

Tab. 33: Beurteilung der spezifischen Anfärbbarkeit der Zellen und der unspezifischen Hintergrundfärbung in zwei Testpräparaten (Hyperplasie Mamma, Lungenkarzinom) nach immunzytologischer Färbung (Streptavidin-Biotin-Komplex (SABC)-Verstärkung) mit dem Antikörper Zytokeratin 18 *(CK18)* in verschiedenen Verdünnungsstufen.

CK18	**1:5**	**1:10**	**1:20**	**1:50**	**1:100**
spezifische Anfärbbarkeit	+++, +++	+++, +++	+++, +++	++, ++	+, ++
unspezifische Hintergrundfärbung	++, +	-, +	-, -	-, -	-, -

- = negativ, + = geringgradige Farbintensität; ++ = mittelgradige Farbintensität, +++ = hochgradige Farbintensität

Hinsichtlich der angewendeten Beurteilungskriterien zeigten auch die spezifischen Antikörper *CK14* und *CK20* optimale immunzytologische Färbeergebnisse bei einer Verdünnung von 1:20 (Tab. 34 und 35).

Tab. 34: Beurteilung der spezifischen Anfärbbarkeit der Zellen und der unspezifischen Hintergrundfärbung in zwei Testpräparaten (Mundhöhlenschleimhaut, Basalzellkarzinom) nach immunzytologischer Färbung (Streptavidin-Biotin-Komplex (SABC)-Verstärkung) mit dem Antikörper Zytokerati 14 *(CK14)* in verschiedenen Verdünnungsstufen.

CK14	**1:5**	**1:10**	**1:20**	**1:50**	**1:100**
spezifische Anfärbbarkeit	+++, +++	+++, +++	+++, +++	++, +	+, +
unspezifische Hintergrundfärbung	++, +	+, -	-, -	-, -	-, -

- = negativ, + = geringgradige Farbintensität; ++ = mittelgradige Farbintensität, +++ = hochgradige Farbintensität

Tab. 35: Beurteilung der spezifischen Anfärbbarkeit der Zellen und der unspezifischen Hintergrundfärbung in zwei Testpräparaten (Darmschleimhaut, Dünndarmkarzinom) nach immunzytologischer Färbung (Streptavidin-Biotin-Komplex (SABC)-Verstärkung) mit dem Antikörper Zytokeratin 20 *(CK20)* in verschiedenen Verdünnungsstufen.

CK20	**1:5**	**1:10**	**1:20**	**1:50**	**1:100**
spezifische Anfärbbarkeit	+++, +++	+++, +++	+++, +++	++, +++	+, ++
unspezifische Hintergrundfärbung	++, ++	+, -	-, -	-, -	-, -

- = negativ, + = geringgradige Farbintensität; ++ = mittelgradige Farbintensität, +++ = hochgradige Farbintensität

Die Antikörper gegen die Proteine der Intermediärfilamente *Vimentin* und *Desmin* zeigten die besten spezifischen Anfärbungen der Zellen bei geringster Hintergrundfärbung bei einer Verdünnung von 1:400 bzw. 1:100 (Tab. 36 und Tab. 37).

Tab. 36: Beurteilung der spezifischen Anfärbbarkeit der Zellen und der unspezifischen Hintergrundfärbung in zwei Testpräparaten (Fibrom, Osteosarkom) nach immunzytologischer Färbung (Streptavidin-Biotin-Komplex (SABC)-Verstärkung) mit dem Antikörper *Vimentin* in verschiedenen Verdünnungsstufen.

Vimentin	**1:100**	**1:200**	**1:400**	**1:800**	**1:1600**
spezifische Anfärbbarkeit	+++, +++	+++, +++	+++, +++	++, +++	+, +
unspezifische Hintergrundfärbung	++, ++	++, ++	-, -	-, -	-, -

- = negativ, + = geringgradige Farbintensität; ++ = mittelgradige Farbintensität, +++ = hochgradige Farbintensität

Tab. 37: Beurteilung der spezifischen Anfärbbarkeit der Zellen und der unspezifischen Hintergrundfärbung in zwei Testpräparaten (Rhabdomyosarkom, Leiomyosarkom) nach immunzytologischer Färbung (Streptavidin-Biotin-Komplex (SABC)-Verstärkung) mit dem Antikörper *Desmin* in verschiedenen Verdünnungsstufen.

Desmin	**1:25**	**1:50**	**1:100**	**1:200**	**1:400**
spezifische Anfärbbarkeit	+++, +++	+++, +++	+++, +++	++, ++	+, ++
unspezifische Hintergrundfärbung	+++, ++	++, ++	-, -	-, -	-, -

- = negativ, + = geringgradige Farbintensität; ++ = mittelgradige Farbintensität, +++ = hochgradige Farbintensität

Die Marker für die Melanomdiagnostik *Melan-A* und *S100* zeigten bei einer Verdünnung von 1:25 bzw. 1:400 eine spezifische Anfärbung der Zellen ohne Hintergrundfärbung (Tab. 38 und 39).

Tab. 38: Beurteilung der spezifischen Anfärbbarkeit der Zellen und der unspezifischen Hintergrundfärbung in zwei Testpräparaten (benignes Melanom, malignes Melanom) nach immunzytologischer Färbung (Avidin-Biotin-Komplex (ABC)-Verstärkung) mit dem Antikörper *Melan-A* in verschiedenen Verdünnungsstufen.

Melan-A	**1:5**	**1:10**	**1:25**	**1:50**	**1:100**
spezifische Anfärbbarkeit	+++, +++	+++, +++	+++, +++	++, ++	+, ++
unspezifische Hintergrundfärbung	++, +	+, -	-, -	-, -	-, -

- = negativ, + = geringgradige Farbintensität; ++ = mittelgradige Farbintensität, +++ = hochgradige Farbintensität

Tab. 39: Beurteilung der spezifischen Anfärbbarkeit der Zellen und der unspezifischen Hintergrundfärbung in den Testpräparaten (benignes Melanom, malignes Melanom) nach immunzytologischer Färbung (Avidin-Biotin-Komplex (ABC)-Verstärkung) mit dem Antikörper *S100* in verschiedenen Verdünnungsstufen.

S100	**1:200**	**1:400**	**1:800**	**1:1600**	**1:3200**
spezifische Anfärbbarkeit	+++, +++	+++, +++	++, +++	++, +	-, +
unspezifische Hintergrundfärbung	+, ++	-, -	-, -	-, -	-, -

- = negativ, + = geringgradige Farbintensität; ++ = mittelgradige Farbintensität, +++ = hochgradige Farbintensität

Für die beiden polyklonalen Antikörper gegen den vWF und *Lysozym* konnten eine optimale Arbeitsverdünnung von 1:200 ermittelt werden (Tab. 40 und 41).

Tab. 40: Beurteilung der spezifischen Anfärbbarkeit der Zellen und der unspezifischen Hintergrundfärbung in zwei Testpräparaten (Hämangiom, Hämangiosarkom) nach immunzytologischer Färbung (Streptavidin-Biotin-Komplex (SABC)-Verstärkung) mit dem Antikörper *von Willebrand-Faktor* (*vWF*) in verschiedenen Verdünnungsstufen.

vWF	**1:50**	**1:100**	**1:200**	**1:400**	**1:800**
spezifische Anfärbbarkeit	+++, +++	+++, +++	+++, +++	++, +++	-, +
unspezifische Hintergrundfärbung	++, +++	+, ++	-, -	-, -	-, -

- = negativ, + = geringgradige Farbintensität; ++ = mittelgradige Farbintensität, +++ = hochgradige Farbintensität

Tab. 41: Beurteilung der spezifischen Anfärbbarkeit der Zellen und der unspezifischen Hintergrundfärbung in zwei Testpräparaten (Histiozytom, maligne Histiozytose) nach immunzytologischer Färbung (Streptavidin-Biotin-Komplex (SABC)-Verstärkung) mit dem Antikörper *Lysozym* in verschiedenen Verdünnungsstufen.

Lysozym	**1:50**	**1:100**	**1:200**	**1:400**	**1:800**
spezifische Anfärbbarkeit	+++, +++	+++, +++	+++, +++	++, +++	+, +
unspezifische Hintergrundfärbung	++, +++	++, ++	-, -	-, -	-, -

- = negativ, + = geringgradige Farbintensität; ++ = mittelgradige Farbintensität, +++ = hochgradige Farbintensität

4.1.2 Einfluss der Verstärkung mittels des Streptavidin-Biotin-Peroxidase-Komplexes auf die Färbung mit dem Breitspektrumantizytokeratin *KL1*

4.1.2.1 Normalgewebe und benigne epitheliale Tumoren

Der Vergleich der immunzytologischen Reaktivität von *KL1* in einer Arbeitsverdünnung von 1:5 in epithelialen Normalgeweben und benignen Tumoren ohne und mit Verstärkung durch Streptavidin-Biotin-Peroxidase-Komplex (SABC) zeigte keine deutlichen Unterschiede in der Reaktivität zwischen beiden Färbemethoden in den verschiedenen Gewebe (Tab. 42). Bei einem statistischen Vergleich der zusammengefassten Ergebnisse konnte kein signifikanter Unterschied in der Farbintensität und im Anteil der positiven Zellen festgestellt werden ($p=1{,}0_{\text{Wilcoxon-Test}}$).

Tab. 42: Vergleichende Darstellung der immunzytologischen Ergebnisse nach Färbung mit dem Breitspektrumantizytokeratin *KL1* (Verdünnung 1:5) ohne und mit Streptavidin-Biotin-Peroxidase-Komplex (SABC)-Verstärkung in zwei Normalgeweben und sechs benignen Tumoren epithelialen Ursprungs des Hundes

Gewebe/Primärtumor	**ohne Verstärkung (A)[1)]**		**mit Verstärkung (B)[1)]**	
	Intensität	%	Intensität	%
komplexes Adenom Mamma	++	50	++	50
komplexes Adenom Mamma	++	60	++	60
Magenschleimhaut	-	0	-	0
Dünndarmschleimhaut	-	0	-	0
Rektumpolyp	++	10	++	10
Prostatahyperplasie	-	0	-	0
Adenom hepatoide Drüsen	++	60	+++	60
Adenom hepatoide Drüsen	++	70	++	70

- = negativ, + = geringgradige Farbintensität; ++ = mittelgradige Farbintensität, +++ = hochgradige Farbintensität

[1)] statistischer Vergleich (Wilcoxon-Test):
Farbintensität: A/B: p=1,0
% Anteil: A/B: p=1,0

4.1.2.2 Maligne epitheliale Tumoren

In den 17 verschiedenen malignen epithelialen Tumorproben konnte mittels SABC-Verstärkung ebenfalls keine Änderung der Reaktivität (Anzahl der positiven Zellen, Färbeintensität, $p=1{,}0_{Wilcoxon\text{-}Test}$) von *KL1* im Vergleich zur nicht verstärkten Reaktion festgestellt werden (Tab. 43).

Tab. 43: Vergleichende Darstellung der immunzytologischen Ergebnisse nach Färbung mit dem Breitspektrumantizytokeratin *KL1* (Verdünnung 1:5) ohne und mit Streptavidin-Biotin-Peroxidase-Komplex (SABC)-Verstärkung in 17 malignen epithelialen Tumoren des Hundes.

Primärtumor	**ohne Verstärkung (A)[1)]**		**mit Verstärkung (B)[1)]**	
	Intensität	%	Intensität	%
komplexes Karzinom Mamma	+++	60	+++	60
einfaches Karzinom Mamma	++	30	++	30
einfaches Karzinom Mamma	++	50	++	50
Karzinom Gallengänge	-	0	-	0
Karzinom Magen	-	0	-	0
Karzinom Magen	-	0	-	0
Karzinom Magen	-	0	-	0
Karzinom Jejunum	-	0	-	0
Karzinom Jejunum	-	0	-	0
Karzinom Prostata	-	0	-	0
Karzinom Prostata	-	0	-	0
undiff. Karzinom Blase	-	0	-	0
Übergangszellkarzinom	-	0	-	0
Karzinom der apokrinen Drüsen	-	0	-	0
Karzinom Schilddrüse	-	0	-	0
Plattenepithelkarzinom	++	80	+++	80
Plattenepithelkarzinom	+++	70	+++	70

- = negativ, + = geringgradige Farbintensität; ++ = mittelgradige Farbintensität, +++ = hochgradige Farbintensität

[1)] statistischer Vergleich (Wilcoxon-Test):
Farbintensität: A/B: p=1,0
% Anteil: A/B: p=1,0

4.1.3 Überprüfung der Spezifität von *Desmin, vWF, Lysozym; S100* und *Melan-A*

Alle immunzytologisch untersuchten caninen Tumoren und Normalgewebe (Tab. 44) zeigten eine negative Reaktion mit dem Antikörper gegen Desmin. Die Färbung mit dem Antikörper gegen vWF zeigte in zwei von drei Karzinomen der Mamma eine positive Reaktion in spindeligen Zellen, welche zytomorphologisch myoepithelialen Zellen entsprachen. Die Reaktion mit *vWF* verlief in allen anderen Tumoren und Normalgeweben negativ.

Tab. 44: Immunzytologische Färbeergebnisse von verschiedenen caninen Neoplasien und Normalgeweben mit *Desmin, von Willebrand-Faktor (vWF)* und *Lysozym* (Anzahl der positiven Ergebnisse/Anzahl der Proben insgesamt)

Tumor- / Normalgewebe	***Desmin***	***vWF***	***Lysozym***
Epitheliale Tumoren			
Plattenepithelkarzinom (n = 3)	0/3	0/3	0/3
Karzinom Mamma (n = 3)	0/3	2*/3	0/3
Karzinom Magen (n = 1)	0/1	0/1	0/1
Karzinom apokrine Drüsen (n = 1)	0/1	0/1	0/1
Mesenchymale Tumoren			
Osteosarkom (n = 2)	0/2	0/2	0/2
Fibrosarkom (n = 1)	0/1	0/1	0/1
Fibrom (n = 1)	0/1	0/1	0/1
Rundzelltumoren			
Lymphom (n = 2)	0/2	0/2	0/2
Malignes Melanom (n = 1)	0/1	0/1	0/1
Normalgewebe			
Prostatahyperplasie (n = 1)	0/1	0/1	0/1
Mammahyperplasie (n = 1)	0/1	0/1	0/1
Lymphknoten (n = 2)	0/2	0/2	0/2

* positive Zellen mit spindeliger Morphologie

Die Reaktion von *Lysozym* war in allen untersuchten caninen Tumoren und Normalgeweben negativ. Die Untersuchung mit *Lysozym* zeigte in vielen Tumoren, insbesondere in den Mammakarzinomen und der Mammahyperplasie positive

Anfärbungen der Makrophagen, welche sich zytomorphologisch von den konstant *Lysozym*-negativen epithelialen Zellen unterschieden. Ähnliche Reaktionsmuster konnten in den Lymphknoten gefunden werden, wo *Lysozym*-positive Makrophagen zum Teil in größerer Zahl vorlagen, die Lymphozyten jedoch negativ mit dem Antikörper gegen Lysozym reagierten.

Der Melanommarker *S100* zeigte in den caninen Tumoren epithelialer und mesenchymaler Herkunft als auch in den Rundzelltumoren und epithelialen Normalgeweben positive Reaktionen (Tab. 45).

Tab. 45: Immunzytologische Färbeergebnisse von verschiedenen caninen Neoplasien und Normalgeweben mit *Melan-A* und *S100* (Anzahl der positiven Ergebnisse/Anzahl der Proben insgesamt)

Tumor/Gewebe	***S100***	***Melan-A***
Epitheliale Tumoren		
Plattenepithelkarzinom (n = 3)	3/3	2*/3
Schilddrüsenkarzinom (n = 1)	0/1	0/1
Karzinom Mamma (n = 2)	2/2	0/2
Rundzelltumoren		
Plasmozytom (n = 2)	2/2	0/2
Malignes Lymphom (n = 2)	0/2	0/2
Mastzelltumor (n = 1)	0/1	0/1
Mesenchymale Tumoren		
Hämangioperizytom (n = 1)	1/1	0/1
Osteosarkom (n = 1)	1/1	0/1
Osteochondrosarkom (n = 1)	1/1	0/1
Fibrosarkom (n = 1)	0/1	0/1
Fibrom (n = 1)	0/1	0/1
Normalgewebe		
Hoden (n = 1)	0/1	1/1
Prostata (n = 1)	1/1	0/1
Lymphknoten (n = 2)	0/2	0/2
Mamma (n = 1)	1/1	0/1

* schwache Farbintensität

Melan-A reagierte in den Plattenepithelkarzinomen mit schwacher Farbintensität, während alle anderen Tumoren und Normalgewebe keine Anfärbung mit *Melan-A* aufwiesen.

4.2 Epitheliale Zubildungen

4.2.1 Epitheliale Zubildungen der Mamma

4.2.1.1 Nicht neoplastische Zubildungen

Beide Breitspektrumantizytokeratine und *CK7*, ein Marker für duktale Epithelien, zeigten in allen untersuchten Fällen von Dysplasien und Hyperplasien der Mamma positive Reaktionsmuster (Tab. 46).

Tab. 46: Ergebnisse der Farbintensität[1)] und des prozentualen Anteils der positiv gefärbten Zellen (%) (Median, Minimum – Maximum) von zytologischen Präparaten von Hyperplasien und Dysplasien der Mamma des Hundes bei Verwendung der Antikörper *AE1/AE3*, *KL1* (Breitspektrumantizytokeratine) und Zytokeratin 7 *(CK7)*

Tumorart	Anzahl (n)	Kriterium	*AE1/AE3* (A)[2)]	*KL1* (B)[2)]	*CK7* (C)[2)]
Hyperplasie Mamma	4	Intensität	++ (++ – ++)	++ (++ – ++)	++ (+ – +++)
		%	85 (70 – 90)	40 (40 – 40)	60 (40 – 90)
Dysplasie Mamma	3	Intensität	+++ (++ – +++)	+++ (++ – +++)	+++ (++ – +++)
		%	80 (70 – 90)	60 (30 – 70)	80 (80 – 90)

[1)] - = negativ, + = geringgradige Farbintensität; ++ = mittelgradige Farbintensität, +++ = hochgradige Farbintensität
[2)] statistischer Vergleich (t-Test):
Hyperplasie: Farbintensität: A/B: p=1,0000; A/C: p=1,0000; B/C: p=1,0000
% Anteil: A/B: p=0,0030; A/C: p=0,1350; B/C: p=0,2670

Sowohl *AE1/AE3* und *KL1* als auch *CK7* zeigten bei den Hyperplasien der Mamma im Mittel mittelgradige und bei den Dysplasien hochgradige Farbintensitäten (statistischer Vergleich Hyperplasien: $p>0{,}05_{t\text{-}Test}$). Allerdings lag der Anteil positiver

Zellen bei *KL1* mit Mittelwerten von 40 bzw. 60% niedriger als mit *AE1/AE3* (85 bzw. 80%), was sich für die Hyperplasie auch statistisch sichern ließ ($p=0{,}0030_{t\text{-}Test}$). Der Anteil positiver Zellen bei Anwendung von *CK7* betrug im Mittel 60% (Hyperplasie) und 80% (Dysplasie).

4.2.1.2 Benigne Tumoren

In allen Präparaten von benignen epithelialen Tumoren der Mamma konnten positive Reaktivitäten mit *AE1/AE3*, *KL1* und *CK7* verzeichnet werden (Tab. 47). Die zytoplasmatische Färbung mit *AE1/AE3* war in allen Gruppen der benignen Mammatumoren von mittel- bis hochgradiger Intensität und ein konstant hoher Prozentsatz an Zellen konnte immunzytologisch positiv gefärbt werden. Insbesondere zeigten in den mit *AE1/AE3* gefärbten Präparaten auch Zellen mit spindeliger Zellmorphologie, welche zytologisch den morphologischen Kriterien der myoepithelialen Zellen entsprachen, eine positive Reaktion mit *AE1/AE3*, was in den mit *CK7* und *KL1* gefärbten Präparaten nicht nachzuweisen war. Bei zusammenfassender Auswertung aller benigner Tumorgruppen konnten mit *AE1/AE3* im Mittel hochgradige Farbintensitäten festgestellt werden und damit eine höhere Farbintensität als mit *KL1, wo* im Mittel eine mittelgradige Farbintensität nachzuweisen waren ($p<0.0001_{t\text{-}Test}$). Dieser Unterschied wurde auch in den einzelnen Tumorgruppen auffällig ($p<0{,}05_{t\text{-}Test}$). Ebenfalls zeigte sich ein deutlich höherer Anteil an positiven Zellen in den mit *AE1/AE3* im Vergleich zu den mit *KL1* gefärbten Präparaten von einfachen Adenomen ($p=0{,}0060_{t\text{-}Test}$), komplexen Adenomen ($p<0{,}0001_{t\text{-}Test}$) als auch in denen von benignen Mischtumoren ($p=0{,}0010_{t\text{-}Test}$).

Die Färbung mit *CK7* ergab im Vergleich mit *AE1/AE3* hinsichtlich der Farbintensitäten in allen Tumorgruppen keine signifikanten Unterschiede ($p>0{,}05_{t\text{-}Test}$.). Bei Gesamtbetrachtung der untersuchten benignen Mammatumoren bezüglich des Anteils der positiven Zellen konnten mit *CK7* im Vergleich mit *AE1/AE3* höhere Anteile nachgewiesen werden ($p<0{,}0001_{t\text{-}Test}$), wobei bei isolierter Betrachtung der einfachen Adenome und Mischtumoren im Gegensatz zu den komplexen

Karzinomen keine signifikanten Unterschiede zwischen den angeführten Antikörpern nachzuweisen waren. Mit *CK7* konnten in der Gesamtzahl der benignen Tumoren der Mamma ein signifikant größerer Anteil an positiven Zellen ($p<0{,}0001_{t\text{-}Test}$) mit deutlicherer Farbintensität ($p= 0{,}0140_{t\text{-}Test}$). als mit *KL1* nachgewiesen werden. Bei Betrachtung der einzelnen Tumorgruppen konnten für *CK7* und *KL1* – im Gegensatz zum Anteil der gefärbten Zellen ($p<0{,}05_{t\text{-}Test}$) – keine signifikanten Unterschiede hinsichtlich der Farbintensität festgestellt werden ($p>0{,}05_{t\text{-}Test}$).

Tab. 47: Ergebnisse der Farbintensität[1)] und des prozentualen Anteils der positiv gefärbten Zellen (%) (Median, Minimum – Maximum) von zytologischen Präparaten von benignen Tumoren der Mamma des Hundes bei Verwendung der Antikörper *AE1/AE3*, *KL1* (Breitspektrumantizytokeratine) und Zytokeratin 7 *(CK7)*

Tumorart	Anzahl (n)	Kriterium	***AE1/AE3*** **(A)[2)]**	***KL1*** **(B)[2)]**	***CK7*** **(C)[2)]**
Adenom, einfach	4	Intensität	+++ (++ – +++)	++ (+ – ++)	++ (++ – +++)
		%	90 (80 – 90)	45 (20 – 60)	75 (70 – 90)
Adenom, komplex	18	Intensität	+++ (++ – +++)	++ (+ – +++)	+++ (++ – +++)
		%	85 (60 – 100)	55 (20 – 90)	70 (40 – 100)
benigne Misch-tumoren	9	Intensität	+++ (++ – +++)	++ (+ – +++)	+++ (++ – +++)
		%	90 (60 – 100)	40 (30 – 90)	70 (60 – 90)
Gesamt	31	Intensität	+++ (++ – +++)	++ (+ – +++)	+++ (++ – +++)
		%	90 (60 – 100)	50 (20 – 90)	70 (40 – 100)

[1)] - = negativ, + = geringgradige Farbintensität; ++ = mittelgradige Farbintensität, +++ = hochgradige Farbintensität

[2)] statistischer Vergleich (t-Test):

Adenome, einfach: Farbintensität: A/B: p<0,0001; A/C: p=0,1820; B/C: p=0,1820
% Anteil: A/B: p=0,0060; A/C: p=0,1820; B/C: p=0,0250

Adenome, komplex : Farbintensität: A/B: p=0,0420; A/C: p=0,4200; B/C: p=0,1380
% Anteil: A/B: p<0,0001; A/C: p=0,0020; B/C: p=0,0310

ben. Mischtumoren: Farbintensität: A/B: p=0,0050; A/C: p=0,1930; B/C: p=0,0810
% Anteil: A/B: p=0,0010; A/C: p=0,0630; B/C: p=0,0220

Gesamt: Farbintensität: A/B: p<0,0001; A/C: p=0,0510; B/C: p=0,0140
% Anteil: A/B: p<0,0001; A/C: p<0,0001; B/C: p<0,0001

4.2.1.3 Maligne Tumoren

Mit Ausnahme des *KL1*-negativen Karzinosarkoms der Mamma konnten alle einfachen und komplexen Karzinome der Mamma mit den Antikörpern *AE1/AE3*, *KL1* und *CK7* positiv gefärbt werden (Tab. 48). *AE1/AE3* zeigte bei den komplexen als auch einfachen Karzinomen eine mittel- bis hochgradige Intensität (im Mittel: hochgradig) einschließlich Zellen mit spindeliger Morphologie.

Tab. 48: Ergebnisse der Farbintensität[1)] und des prozentualen Anteils der positiv gefärbten Zellen (%) (Median, Minimum – Maximum, bzw. Einzelwerte) von zytologischen Präparaten von malignen Tumoren der Mamma des Hundes bei Verwendung der Antikörper *AE1/AE3*, *KL1* (Breitspektrumantizytokeratine) und Zytokeratin 7 *(CK7)*

Tumorart	Anzahl (n)	Kriterium	*AE1/AE3* (A)[2)]	*KL1* (B)[2)]	*CK7* (C)[2)]
Karzinom, komplex	15	Intensität	+++ (++ – +++)	++ (+ – +++)	++ (+ – +++)
		%	80 (10 – 100)	50 (10 – 90)	70 (20 – 100)
Karzinom, einfach	20	Intensität	+++ (++ – +++)	++ (+ – +++)	+++ (++ – +++)
		%	90 (60 – 100)	40 (20 – 60)	75 (10 – 90)
Karzino-sarkom	1	Intensität	+++	-	+++
		%	10	0	10
Gesamt	36	Intensität	+++ (++ – +++)	++ (- – ++)	++ (+ – +++)
		%	85 (10 – 100)	40 (0 – 90)	70 (10 – 100)

[1)] - = negativ, + = geringgradige Farbintensität; ++ = mittelgradige Farbintensität, +++ = hochgradige Farbintensität
[2)] statistischer Vergleich (t-Test):
Karzinome, komplex: Farbintensität: A/B: p=0,0060; A/C: p=0,0140; B/C: p=0,7920
% Anteil: A/B: p=0,0020; A/C: p=0,3800; B/C: p=0,0700
Karzinome, einfach: Farbintensität: A/B: p=0,0040; A/C: p=0,1820; B/C: p=0,1820
% Anteil: A/B: p=0,0060; A/C: p=0,1820; B/C: p=0,0250
Gesamt: Farbintensität: A/B: p<0,0001; A/C: p=0,0510; B/C: p=0,0140
% Anteil: A/B: p<0,0001; A/C: p<0,0001; B/C: p<0,0001

Die Farbintensität mit *AE1/AE3* lag damit für beide Tumorgruppen deutlich höher als mit *KL1*, mit dem im Mittel jeweils eine mittelgradige Farbintensität nachgewiesen werden konnte ($p<0,01_{t\text{-}Test}$). Der Anteil der positiven Zellen lag sowohl in den komplexen Karzinomen als auch in den einfachen Karzinomen im Mittel mit *AE1/AE3* bei 80 bzw. 90%, während mit *KL1* im Mittel 50 bzw. 40% der Zellen eine positive Reaktion zeigten ($p<0,01_{t\text{-}Test}$).
Die mit *CK7* gefärbten komplexen Karzinome wiesen im Vergleich zu *AE1/AE3* schwächere Farbintensitäten ($p=0,0140_{t\text{-}Test}$) auf, während beim Vergleich des Anteils der positiven Zellen keine signifikanten Unterschiede festzustellen war ($p=0,3800_{t\text{-}Test}$). Die Färbungen der einfachen Karzinome mit *CK7* und *AE1/AE3* zeigten bezüglich beider Beurteilungskriterien keine signifikanten Unterschiede ($p>0,05_{t\text{-}Test}$). Der Vergleich von *CK7* mit *KL1* zeigte nur bei den einfachen Karzinomen bezüglich des Anteils an positiven Zellen mit *CK7* signifikant höhere Werte als mit *KL1* ($p=0,0250_{t\text{-}Test}$). Die Farbintensität in beiden Tumorgruppen als auch der Anteil positiver Zellen bei den komplexen Karzinomen zeigten keine statistischen Unterschiede zwischen *CK7* und *KL1* ($p>0,05_{t\text{-}Test}$).

4.2.1.4 Organmetastasen von malignen Mammatumoren

Beide Lungenmetastasen von einfachen Mammakarzinomen ergaben mit *CK7* und *AE1/AE3* positive Reaktionen (Tab. 49).

Tab. 49: Ergebnisse der Farbintensität[1)] und des prozentualen Anteils der positiv gefärbten Zellen (%) von zytologischen Präparaten von Lungenmetastasen eines einfachen Mammakarzinoms des Hundes bei Verwendung der Antikörper *AE1/AE3*, *KL1* (Breitspektrumantizytokeratine) und Zytokeratin 7 *(CK7)*

Tumorart	Anzahl (n)	Kriterium	*AE1/AE3*	*KL1*	*CK7*
Lungen-metastasen einfaches Karzinom	2	Intensität	+, ++	-, -	+++,+++
		%	20, 70	0, 0	30, 80

[1)] - = negativ, + = geringgradige Farbintensität; ++ = mittelgradige Farbintensität, +++ = hochgradige Farbintensität

Hinsichtlich der Intensität und der Anzahl an positiv gefärbten Zellen war der immunzytologische Nachweis mit *CK7* eindeutiger als mit *AE1/AE3*. Die immunzytologische Reaktion mit *KL1* verlief in beiden Fällen negativ.

4.2.2 Epitheliale Tumoren des Pankreas und der Leber

4.2.2.1 Benigner Tumor der Leber

Das Adenom der Gallengänge zeigte mit *AE1/AE3* und *CK7* in 80% der spezifischen Zellen eine hochgradige Farbintensität. Die immunzytologische Färbung des Adenoms mit *KL1* und *CK20*, ein spezifischer Antikörper gegen CK20, welches insbesondere von gastrointestinalen Epithelien exprimiert wird, negativ.

4.2.2.2 Maligne Tumoren der Leber und des Pankreas

Bei den Tumoren der Gallengänge und des Pankreas zeigte neben *AE1/AE3* der spezifische Marker für duktale Epithelien *CK7* stark positive Färbungen (S. 164, Abb. 4) hinsichtlich der Intensität und des prozentualen Anteils an positiv gefärbten Zellen (Tab. 50).

Tab. 50: Ergebnisse der Farbintensität[1)] und des prozentualen Anteils der positiv gefärbten Zellen (%) von zytologischen Präparaten von malignen Tumoren des Pankreas und der Gallengänge des Hundes bei Verwendung der Antikörper *AE1/AE3*, *KL1* (Breitspektrumantizytokeratine), Zytokeratin 7 *(CK7)* und 20 *(CK20)*

Tumorart	Anzahl (n)	Kriterium	*AE1/AE3*	*KL1*	*CK7*	*CK20*
Karzinom Pankreas	1	Intensität	+++	++	+++	-
		%	100	30	80	0
Karzinom Gallengänge	2	Intensität	++, +++	-, -	+++, +++	-, -
		%	70, 90	0, 0	90, 100	0, 0

[1)] - = negativ, + = geringgradige Farbintensität; ++ = mittelgradige Farbintensität, +++ = hochgradige Farbintensität

Die immunzytologische Untersuchung mit *CK20* verlief in allen drei Fällen vollständig negativ. *KL1* zeigte bei den Gallengangkarzinomen negative Reaktionen, während 30% der Zellen des Pankreaskarzinoms mittels *KL1* mit mittelgradiger Intensität gefärbt werden konnten.

4.2.2.3 Organmetastasen eines Pankreaskarzinoms und eines Gallengangkarzinoms

Analog zu den Primärtumoren reagierten die Organmetastasen, die in beiden Fällen in der Milz lokalisiert waren, eindeutig positiv mit *CK7* und *AE1/AE3*. Mit *AE1/AE3* und mit *CK7* konnten die Zellen der Metastase des Pankreaskarzinoms zu 70% mit hochgradiger Farbintensität gefärbt werden. Die Metastase des Gallengangkarzinoms zeigte mit *AE1/AE3* in 90% der Zellen eine mittelgradige Farbintensität und mit *CK7* in 90% der Zellen eine hochgradige Farbintensität. Nach immunzytologischer Färbung mit den Antikörpern *KL1* und *CK20* konnten in beiden Fällen negative Reaktionsmuster festgestellt werden.

4.2.3 Normale und neoplastisch veränderte Magen- und Darmschleimhaut

4.2.3.1 Normale Schleimhaut des Magen und Darms

In der unveränderten Schleimhaut des Magens, Dünn- und Dickdarms konnten deutlich positive immunzytologische Färbungen mit dem Breitspektrumantizytokeratin *AE1/AE3* und dem für gastrointestinale Epithelien spezifischen Antikörper *CK20* festgestellt werden (Tab. 51). Die Reaktionen mit den Antikörpern *KL1* und *CK7* waren in den zytologischen Präparaten der Magen-, Dünn- und Dickdarmsschleimhaut negativ.

Tab. 51: Ergebnisse der Farbintensität[1)] und des prozentualen Anteils der positiv gefärbten Zellen (%) von zytologischen Präparaten von normaler Magen-, Dünn- und Dickdarmschleimhaut des Hundes bei Verwendung der Antikörper *AE1/AE3*, *KL1* (Breitspektrumantizytokeratine), Zytokeratin 7 *(CK7)* und 20 *(CK20)*

Normal-gewebe	Anzahl (n)	Kriterium	*AE1/AE3*	*KL1*	*CK7*	*CK20*
Magen-schleimhaut	1	Intensität	+++	-	-	+++
		%	90	0	0	70
Dünndarm-schleimhaut	1	Intensität	++	-	-	+++
		%	90	0	0	90
Dickdarm-schleimhaut	1	Intensität	++	-	-	+++
		%	90	0	0	100

[1)] - = negativ, + = geringgradige Farbintensität; ++ = mittelgradige Farbintensität, +++ = hochgradige Farbintensität

4.2.3.2 Benigne Tumoren des Darms

Die vier Polypen des Rektums ließen sich alle mit den Antikörpern *AE1/AE3*, *CK7* und *CK20* positiv anfärben (Tab. 52). Das Reaktionsmuster mit *CK7* zeigte im Mittel in 55% der Zellen eine mittelgradige Farbintensität. In zwei von vier Polypen konnte keine immunzytologische Reaktion mit *KL1* nachgewiesen werden.

Tab. 52: Ergebnisse der Farbintensität[1)] und des prozentualen Anteils der positiv gefärbten Zellen (%) (Median, Minimum – Maximum) von zytologischen Präparaten von Rektumpolypen des Hundes bei Verwendung der Antikörper *AE1/AE3*, *KL1* (Breitspektrumantizytokeratine), Zytokeratin 7 *(CK7)* und 20 *(CK20)*

Tumorart	Anzahl (n)	Kriterium	*AE1/AE3*	*KL1*	*CK7*	*CK20*
Polyp, Rektum	4	Intensität	+++ (++ – +++)	-, +++ (- – +++)	++ (+ – +++)	+++ (+ – +++)
		%	85 (80 – 100)	10 (0 – 40)	55 (50 – 60)	70 (40 – 90)

[1)] - = negativ, + = geringgradige Farbintensität; ++ = mittelgradige Farbintensität, +++ = hochgradige Farbintensität

4.2.3.3 Maligne Tumoren des Magens

Nach immunzytologischer Färbung mit *AE1/AE3* konnten in den neun untersuchten Karzinomen des Magens im Mittel 90% der Zellen mit hochgradiger Farbintensität gefärbt werden, während die Reaktionen mit *KL1* zumeist negativ verliefen (Intensität, Anteil positiver Zellen: $p<0{,}05_{\text{Wilcoxon-Test}}$) (Tab. 53). Lediglich bei zwei undifferenzierten Karzinomen des Magens konnten deutlich positive Reaktionen mit *KL1* festgestellt werden. Ebenfalls konnten die Zellen mit *CK20* im Mittel zu 90% mit hochgradiger Farbintensität nachgewiesen werden, was im statistischen Vergleich mit *AE1/AE3* bezüglich beider Beurteilungskriterien keine signifikanten Unterschiede ergab ($p>0{,}05_{\text{Wilcoxon-Test}}$). Dementsprechend war auch die immunzytologische Reaktion mit *CK20* hinsichtlich der Farbintensität und dem Anteil der positiven Zellen höher als mit *KL1* ($p<0{,}01_{\text{Wilcoxon-Test}}$). *AE1/AE3* und *CK20* zeigten auch in beiden Beurteilungskriterien jeweils deutlich ausgeprägtere Färberesultate als *CK7* ($p<0{,}05_{\text{Wilcoxon-Test}}$). Mit *CK7* wurden im Mittel mittelgradige Farbintensitäten bei deutlich variabler prozentualer Anfärbung der spezifischen Zellen nachgewiesen.

Tab. 53: Ergebnisse der Farbintensität[1)] und des prozentualen Anteils der positiv gefärbten Zellen (%) (Median, Minimum – Maximum) von zytologischen Präparaten von malignen Tumoren des Magens des Hundes bei Verwendung der Antikörper *AE1/AE3*, *KL1* (Breitspektrumantizytokeratine), Zytokeratin 7 *(CK7)* und 20 *(CK20)*

Tumorart	**Anzahl (n)**	**Kriterium**	***AE1/AE3* (A)[2)]**	***KL1* (B)[2)]**	***CK7* (C)[2)]**	***CK20* (D)[2)]**
Karzinom Magen	9	Intensität	+++ (++ – +++)	- (- – +++)	++ (+ – ++)	+++ (++ – +++)
		%	90 (70 – 100)	0 (0 – 70)	70 (20 – 100)	90 (40 – 100)

[1)] - = negativ, + = geringgradige Farbintensität; ++ = mittelgradige Farbintensität, +++ = hochgradige Farbintensität
[2)] statistischer Vergleich (Wilcoxon-Test):
Farbintensität: A/B: p=0,0117; A/C: p=0,0313; A/D: p=0,2500; B/C: p=0,0078; B/D: p=0,0078; C/D: p=0,0078
% Anteil: A/B: p=0,0078; A/C: p=0,0117; A/D: p=0,6250; B/C: p=0,0195; B/D: p=0,0078; C/D: p=0,0078

4.2.3.4 Organmetastase eines Magenkarzinoms

Immunzytologisch konnte die Milz-Metastase eines Magenkarzinoms mit *AE1/AE3* (80% der Zellen mit mittelgradiger Farbintensität) und *CK20* (90% der Zellen mit hochgradiger Farbintensität) deutlich positiv markiert werden. Mittels *CK7* wurden 60% der spezifischen Zellen mit mittelgradiger Farbintensität gefärbt. Die immunzytologische Reaktion mit *KL1* verlief negativ.

4.2.3.5 Maligne Tumoren des Dünndarms

Immunzytologisch konnten alle Adenokarzinome des Dünndarms mit *AE1/AE3* und *CK20* gefärbt werden (Tab. 54). Die Reaktion mit dem Breitspektrumantizytokeratin *KL1* brachte hingegen in allen Fällen negative Reaktionen hervor.

Tab. 54: Ergebnisse der Farbintensität[1)] und des prozentualen Anteils der positiv gefärbten Zellen (%) (Median, Minimum – Maximum bzw. Einzelwerte) von zytologischen Präparaten von malignen Tumoren des Dünndarms des Hundes bei Verwendung der Antikörper *AE1/AE3*, *KL1* (Breitspektrumantizytokeratine), Zytokeratin 7 *(CK7)* und 20 *(CK20)*

Tumorart	Anzahl (n)	Kriterium	*AE1/AE3* (A)[2)]	*KL1* (B)[2)]	*CK7* (C)[2)]	*CK20* (D)[2)]
Karzinom Jejunum	5	Intensität	++ (+ – +++)	- (- – -)	++ (- – +++)	+++ (+ – +++)
		%	60 (60 – 80)	0 (0 – 0)	30 (0 – 50)	80 (60 – 100)
Karzinom Iliozäkal	1	Intensität	++	-	++	+++
		%	90	0	70	80
Gesamt	6	Intensität	++ (+ – ++)	- (- – -)	++ (- – +++)	+++ (++ – +++)
		%	80 (60 – 90)	0 (0 – 0)	40 (0 – 70)	80 (60 – 100)

[1)] - = negativ, + = geringgradige Farbintensität; ++ = mittelgradige Farbintensität, +++ = hochgradige Farbintensität

[2)] statistischer Vergleich (Wilcoxon-Test):

Gesamt: Farbintensität: A/B: p=0,0313; A/C: p=1,0000; A/D: p=0,2500; B/C: p=0,0625; B/D: p=0,0313; C/D: p=0,1250

% Anteil: A/B: p=0,0313; A/C: p=0,0313; A/D: p=0,8750; B/C: p=0,0625; B/D: p=0,0313; C/D: p=0,0313

Die Färbung mit *CK20* zeigte für die Gesamtzahl der untersuchten Karzinome des Dünndarms bezüglich der Farbintensität und des prozentualen Anteils an positiv gefärbten Zellen sehr deutliche positive Reaktionen, welche das Breitspektrumantizytokeratin *AE1/AE3* nur wenig unterschritt ($p>0,05_{Wilcoxon\text{-}Test}$). Die Färbung mit *CK7* erwies sich in dieser Gruppe als heterogen. Die Färbung eines jejunalen Adenokarzinoms mit *CK7* erbrachte ein negatives Ergebnis. Im Vergleich mit *AE1/AE3* war kein Unterschied in der Farbintensität mit *CK7* festzustellen ($p=1,0_{Wilcoxon\text{-}Test}$). Hinsichtlich des Anteils der positiven Zellen konnten mit *AE1/AE3* im Mittel 80% und mit *CK7* 40% der Zellen angefärbt werden ($p=0,0313_{Wilcoxon\text{-}Test}$). Mittels statistischem Vergleich zwischen *CK7* und *CK20* konnte kein signifikanter Unterschied hinsichtlich der Farbintensität ($p=0,1250_{Wilcoxon\text{-}Test}$) nachgewiesen werden, während der Anteil der positiven Zellen mit *CK20* höher als mit *CK7* war ($p=0.0313_{Wilcoxon\text{-}Test}$).

4.2.3.6 Maligne Tumoren des Rektums

Die malignen epithelialen Tumoren des Rektums zeigten immunzytologisch analoge Reaktionen wie die malignen epithelialen Tumoren des Dünndarms (Tab. 55).

Tab. 55: Ergebnisse der Farbintensität[1)] und des prozentualen Anteils der positiv gefärbten Zellen (%) (Median, Minimum – Maximum) von zytologischen Präparaten von malignen Tumoren des Rektums des Hundes bei Verwendung der Antikörper *AE1/AE3*, *KL1* (Breitspektrumantizytokeratine), Zytokeratin 7 *(CK7)* und 20 *(CK20)*

Tumorart	Anzahl (n)	Kriterium	*AE1/AE3*	*KL1*	*CK7*	*CK20*
Karzinom Rektum	3	Intensität	++ (++ – +++)	- (- – -)	+ (- – +)	+++ (++ – +++)
		%	80 (80 – 90)	0 (0 – 0)	20 (0 – 70)	90 (80 – 90)

[1)] - = negativ, + = geringgradige Farbintensität; ++ = mittelgradige Farbintensität, +++ = hochgradige Farbintensität

Es konnten deutlich positive immunzytologische Reaktionen mit den Antikörpern *AE1/AE3* und *CK20* festgestellt werden. Die Färbung mit *CK7* war in einem Fall

negativ, die beiden anderen rektalen Adenokarzinome wiesen bei nur schwacher Farbintensität einen prozentualen Anteil an positiv gefärbten Zellen von 20% und 70% auf. Die immunzytologische Reaktion mit *KL1* verlief in allen drei Fällen vollständig negativ.

4.2.3.7 Organmetastasen von Karzinomen des Jejunums

Die Leber- und Magenmetastase von jejunalen Karzinomen zeigten in beiden Fällen – analog zu den Primärtumoren – mit *CK20* und *AE1/AE3* positive Farbreaktionen (Tab. 56). Die immunzytologische Reaktion mit *CK7* zeigte im Fall der Metastase im Magen keine Reaktion, während die Metastase in der Leber mit *CK7* deutlich positiv reagierte. Keine der beiden Organmetastasen konnte nicht mit *KL1* identifiziert werden.

Tab. 56: Ergebnisse der Farbintensität[1)] und des prozentualen Anteils der positiv gefärbten Zellen (%) von zytologischen Präparaten von Organmetastasen (Leber, Magen) der Darmkarzinome von zwei Hunden bei Verwendung der Antikörper *AE1/AE3*, *KL1* (Breitspektrumantizytokeratine), Zytokeratin 7 *(CK7)* und 20 *(CK20)*

Tumorart	Anzahl (n)	Kriterium	*AE1/AE3*	*KL1*	*CK7*	*CK20*
Organ-metastase Karzinom Darm	2	Intensität	++, ++	-, -	-, ++	++, ++
		%	60, 80	0, 0	0, 80	80, 80

[1)] - = negativ, + = geringgradige Farbintensität; ++ = mittelgradige Farbintensität, +++ = hochgradige Farbintensität

4.2.4 Epitheliale Zubildungen der Prostata

4.2.4.1 Nicht neoplastische Zubildungen der Prostata

In den drei Fällen der Prostatahyperplasie konnte eine deutlich positive Reaktion mit den Antikörpern *AE1/AE3* und *CK7* festgestellt werden (Tab. 57). Die Farbintensität von *CK7* war hier deutlicher als mit *AE1/AE3*, der wiederum einen geringgradig

höheren prozentualen Anteil an positiv gefärbten Zellen aufwies. Die immunzytologische Reaktion mit *KL1* verlief in zwei Fällen negativ und im dritten Fall konnten nur 10% der spezifischen Zellen mit mittelgradiger Farbintensität immunzytologisch gefärbt werden.

Tab. 57: Ergebnisse der Farbintensität[1)] und des prozentualen Anteils der positiv gefärbten Zellen (%) (Median, Minimum – Maximum) von zytologischen Präparaten von Prostatahyperplasien des Hundes bei Verwendung der Antikörper *AE1/AE3*, *KL1* (Breitspektrumantizytokeratine) und Zytokeratin 7 *(CK7)*

Tumorart	Anzahl (n)	Kriterium	*AE1/AE3*	*KL1*	*CK7*
Prostata-hyperplasie	3	Intensität	++ (++ – ++)	- (- – ++)	+++ (+++ – +++)
		%	90 (90 – 100)	0 (0 – 10)	80 (80 – 100)

[1)] - = negativ, + = geringgradige Farbintensität; ++ = mittelgradige Farbintensität, +++ = hochgradige Farbintensität

4.2.4.2 Maligne Tumoren der Prostata

Die Antikörper *AE1/AE3* und *CK7* zeigten in allen Karzinomen der caninen Prostata einschließlich einem anaplastischem Karzinom deutlich positive Färbeergebnisse (Tab. 58). *AE1/AE3* unterschied sich – sowohl für die Adenokarzinome als auch bei der Auswertung der Gesamtzahl der Prostatakarzinome – weder hinsichtlich der Intensität noch des prozentualen Anteils deutlich von der Reaktion mit *CK7* ($p>0,05_{t\text{-}Test}$). Die immunzytologische Reaktion mit *KL1* brachte in der Gruppe der Adenokarzinome zumeist negative Färbeergebnisse (n=8). Die geringere Reaktivität ließ sich im Vergleich zu den Reaktionen mit *AE1/AE3* und *CK7* in beiden Beurteilungskriterien auch statistisch nachweisen ($p<0,0001_{t\text{-}Test}$). In dem anaplastischen Karzinom der Prostata konnten 60% der Zellen durch *KL1* mit mittelgradiger Farbintensität gefärbt werden.

Tab. 58: Ergebnisse der Farbintensität[1)] und des prozentualen Anteils der positiv gefärbten Zellen (%) (Median, Minimum – Maximum bzw. Einzelwerte) von zytologischen Präparaten von Prostatakarzinomen des Hundes bei Verwendung der Antikörper *AE1/AE3*, *KL1* (Breitspektrumantizytokeratine) und Zytokeratin 7 *(CK7)*

Tumorart	Anzahl (n)	Kriterium	*AE1/AE3* (A)[2]	*KL1* (B)[2]	*CK7* (C)[2]
Adenokarzinom Prostata	8	Intensität	+++ (++ – +++)	- (- – ++)	+++ (++ – +++)
		%	90 (60 – 100)	0 (0 – 60)	90 (40 – 100)
anaplastisches Karzinom Prostata	1	Intensität	+++	++	+++
		%	100	60	80
Gesamt	9	Intensität	+++ (++ – +++)	- (- – ++)	+++ (++ – +++)
		%	100 (60 – 100)	0 (0 – 60)	90 (40 – 100)

1) - = negativ, + = geringgradige Farbintensität; ++ = mittelgradige Farbintensität, +++ = hochgradige Farbintensität

2) statistischer Vergleich (t-Test):

Adenokarzinome Prostata: Farbintensität: A/B: p<0,0001; A/C: p=1,0; B/C: p<0,0001;
% Anteil: A/B: p<0,0001; A/C: p=0,0810;
B/C: p<0,0001

Prostatakarzinome gesamt: Farbintensität: A/B: p<0,0001; A/C: p=1,0; B/C: p<0,0001;
% Anteil: A/B: p=0,010; A/C: p=0,2640;
B/C: p<0,0001

4.2.4.3 Organmetastasen von Prostatakarzinomen

Immunzytologisch wiesen alle elf Organmetastasen von fünf Hunden mit Prostatakarzinom eine deutlich positive Reaktivität mit *AE1/AE3* auf (Tab. 59). Die immunzytologische Reaktion mit dem Breitspektrumantizytokeratin *KL1* brachte in sechs Fällen vollständig negative Reaktionen, war teilweise aber auch von hochgradiger Intensität. Aufgrund dieser Heterogenität konnte für die Farbintensität kein signifikanter Unterschied zwischen *KL1* im Vergleich zu *AE1/AE3* als auch zu *CK7* festgestellt werden ($p>0{,}05_{\text{Wilcoxon-Test}}$). Der statistische Vergleich des Anteils positiver Zellen ergab jedoch für *AE1/AE3* als auch für *CK7* höhere Werte als mit *KL1* ($p<0{,}05_{\text{Wilcoxon-Test}}$). Ein statistischer Vergleich der Färbeergebnisse von *CK7* und

AE1/AE3 ergab bei gleicher Intensität eine deutlich geringere Anzahl an positiv gefärbten Zellen mit *CK7* ($p=0{,}001_{\text{Wilcoxon-Test}}$).

Tab. 59: Ergebnisse der Farbintensität[1)] und des prozentualen Anteils der positiv gefärbten Zellen (%) (Median, Minimum – Maximum) von zytologischen Präparaten von Organmetastasen der Prostatakarzinome von 5 Hunden bei Verwendung der Antikörper *AE1/AE3*, *KL1* (Breitspektrumantizytokeratine) und Zytokeratin 7 *(CK7)*

Tumorart	Anzahl (n)	Kriterium	*AE1/AE3* (A)[2)]	*KL1* (B)[2)]	*CK7* (C)[2)]
Organ-metastasen Prostata-karzinom	11	Intensität	+++ (++ – +++)	- (- – +++)	++ (+ – +++)
		%	90 (50 – 100)	0 (0 – 70)	60 (10 – 80)

[1)] - = negativ, + = geringgradige Farbintensität; ++ = mittelgradige Farbintensität, +++ = hochgradige Farbintensität
[2)] statistischer Vergleich (Wilcoxon-Test):
Farbintensität: A/B: p=0,0547; A/C: p=0,3750; B/C: p=0,0547
% Anteil: A/B: p=0,0010; A/C: p=0,0010; B/C: p=0,0049

4.2.5 Epitheliale Tumoren der Harnblase

4.2.5.1 Benigne Tumoren

Die immunzytologische Anfärbung der zwei Papillome der Harnblase konnte mit deutlicher Reaktivität mittels der Antikörper *AE1/AE3* und *CK7* geführt werden (Tab. 60).

Tab. 60: Ergebnisse der Farbintensität[1)] und des prozentualen Anteils der positiv gefärbten Zellen (%) von zytologischen Präparaten von Papillomen der Blase des Hundes bei Verwendung der Antikörper *AE1/AE3*, *KL1* (Breitspektrumantizytokeratine) und Zytokeratin 7 *(CK7)*

Tumorart	Anzahl (n)	Kriterium	*AE1/AE3*	*KL1*	*CK7*
Papillom Blase	2	Intensität	++, +++	-, +	++, +++
		%	70, 100	0, 40	80, 100

[1)] - = negativ, + = geringgradige Farbintensität; ++ = mittelgradige Farbintensität, +++ = hochgradige Farbintensität

KL1 zeigte in einem Papillom keine Reaktion, in dem anderen Fall nur eine Reaktion schwacher Intensität in 40% der Zellen.

4.2.5.2 Maligne Tumoren

In den reinen Übergangszellkarzinomen der Harnblase konnten deutlich positive Reaktionen mit den Antikörpern *AE1/AE3* nachgewiesen werden (Tab. 61). Die Reaktion mit *CK7* war in den Übergangszellkarzinomen im Mittel von mittelgradiger Farbreaktion in 80% der Zellen, während die immunzytologische Reaktion mit *KL1* im Mittel mittelgradige Farbintensitäten bei 20% der Zellen aufwies. Bei diesen Zellen handelte es sich zumeist um große, noch recht gut ausdifferenzierte Urothelzellen.

Tab. 61: Ergebnisse der Farbintensität[1)] und des prozentualen Anteils der positiv gefärbten Zellen (%) (Median, Minimum – Maximum bzw. Einzelwerte) von zytologischen Präparaten von malignen epithelialen Tumoren der Blase des Hundes bei Verwendung der Antikörper *AE1/AE3*, *KL1* (Breitspektrumantizytokeratine) und Zytokeratin 7 *(CK7)*

Tumorart	Anzahl (n)	Kriterium	*AE1/AE3*	*KL1*	*CK7*
Übergangs-zellkarzinom Blase	3	Intensität	+++ (+++ – +++)	++ (+ – ++)	++ (+ – ++)
		%	100 (90 – 100)	20 (10 – 30)	80 (80 – 100)
Plattenepithel-karzinom Blase	2	Intensität	++, +++	+++, +++	+, ++
		%	60, 80	80, 80	20, 30
undifferenziertes Karzinom Blase	2	Intensität	+++; +++	-, -	++, +++
		%	60, 80	0, 0	60, 100

[1)] - = negativ, + = geringgradige Farbintensität; ++ = mittelgradige Farbintensität, +++ = hochgradige Farbintensität

In der Gruppe der Plattenepithelkarzinome war neben einem Plattenepithelkarzinom ein Übergangszellkarzinom mit starker plattenepithelialer Differenzierung enthalten. In beiden Fällen dieser Gruppe konnten deutlich positive Reaktivitäten mit *KL1* und

AE1/AE3 festgestellt werden. Die Reaktion mit *CK7* zeigte in dem Plattenepithelkarzinom eine nur schwache Anfärbung von 20% der spezifischen Zellen, während das Übergangszellkarzinom mit plattenepithelialer Differenzierung eine mittelgradige Farbintensität von 30% der Zellen mit diesem Antikörper aufwies. Bei beiden undifferenzierten Karzinomen konnten positive Reaktionen mit *AE1/AE3* und *CK7* festgestellt werden. Die immunzytologische Färbung mit *KL1* hingegen verlief in beiden Fällen negativ.

4.2.5.3 Organmetastase eines undifferenzierten Karzinoms der Harnblase

Die Uretermetastase eines Übergangszellkarzinoms zeigte in 90% der spezifischen Zellen eine mittelgradige immunzytologische Anfärbung mit *AE1/AE3* und *CK7*. Die Reaktion mit *KL1* verlief negativ. Die immunzytologischen Ergebnisse der Organmetastase eines Plattenepithelkarzinoms sind unter Kapitel 4.3.1.2. aufgeführt.

4.2.6 Epitheliale Tumoren der Lunge

4.2.6.1 Maligne Tumoren

Die zwei bronchioalveolären Karzinome wiesen eine deutlich positive Reaktion mit beiden Breitspektrumantizytokeratinen und in etwas schwächerer Form mit *CK7* und *CK8* auf (Tab. 62). Der neben *CK8* für Zylinderepithelien spezifische Antikörper *CK18* zeigte zu 40 bzw. 60% aller Zellen eine positive Reaktion in den beiden bronchioalveolären Karzinomen mit schwacher bzw. mäßiger Intensität.
Die immunzytologische Färbung des anaplastischen Adenokarzinoms der Lunge war mit den Antikörpern *AE1/AE3*, *CK7* und *CK8* deutlich positiv, die Reaktion mit *CK18* war etwas schwächer in der Intensität und der prozentuale Anteil der positiv gefärbten Zellen belief sich auf 60%. Die Färbung dieses Tumors war mit dem Breitspektrumantizytokeratin *KL1* negativ.

Tab. 62: Ergebnisse der Farbintensität[1)] und des prozentualen Anteils der positiv gefärbten Zellen (%) von zytologischen Präparaten maligner epithelialer Tumoren der Bronchien und Lunge des Hundes bei Verwendung der Antikörper *AE1/AE3*, *KL1* (Breitspektrumantizytokeratine), Zytokeratin 7 *(CK7)*, 8 *(CK8)* und 18 *(CK18)*

Tumorart	An-zahl (n)	Kriterium	*AE1/AE3*	*KL1*	*CK7*	*CK8*	*CK18*
Karzinom, bronchioalveolär	2	Intensität	+++,+++	+++, +++	++, ++	++, ++	+, ++
		%	90, 90	80, 80	70, 80	70, 60	40, 60
Adenokarzinom anaplastisch Lunge	1	Intensität	+++	-	+++	+++	++
		%	90	0	80	80	60
Karzinosarkom Lunge	1	Intensität	++	+++	-	-	-
		%	90	90	0	0	0
Plattenepithel-karzinom Lunge	1	Intensität	+++	+++	++	++	+
		%	80	90	60	30	20
kleinzelliges Karzinom Lunge	1	Intensität	+++	+	++	+++	+++
		%	40	30	60	70	70

[1)] - = negativ, + = geringgradige Farbintensität; ++ = mittelgradige Farbintensität, +++ = hochgradige Farbintensität

Das Karzinosarkom der Lunge ließ sich nur mit den Antikörpern *KL1* und *AE1/AE3* positiv anfärben, die spezifischen Antikörper *CK7*, *CK8* und *CK18* zeigten negative Resultate.

Das Plattenepithelkarzinom der Lunge konnte immunzytologisch deutlich positiv mit den Breitspektrumantizytokeratinen *KL1* und *AE1/AE3* gefärbt werden. Die Reaktionen mit *CK7*, *CK8* und *CK18* waren bezüglich beider Beurteilungskriterien schwächer.

Das kleinzellige Karzinom der Lunge wies deutliche immunzytologische Reaktionen mit *CK8* und *CK18* auf. Die immunzytologische Färbung dieses Tumors mit *AE1/AE3* bzw. *CK7* war im Hinblick auf Anzahl der Zellen bzw. Farbintensität geringer ausgeprägt. Mit dem Antikörper *KL1* konnten nur 30% der spezifischen Zellen mit schwacher Intensität gefärbt werden.

4.2.7 Epitheliale Tumoren der hepatoiden und apokrinen Drüsen

4.2.7.1 Adenome der hepatoiden Drüsen

Die immunzytologische Färbung von Adenomen der hepatoiden Drüsen mit den Breitspektrumantizytokeratinen *KL1* und *AE1/AE3* zeigten keine Unterschiede bezüglich der Farbintensität ($p=0,5625_{Wilcoxon\text{-}Test}$) (Tab. 63). Der Anteil positiver Zellen lag mit *AE1/AE3* deutlich über den Verhältnissen mit *KL1* ($p=0,0488_{Wilcoxon\text{-}Test}$). Hingegen konnten keine Unterschiede zwischen den beiden erstgenannten Antikörpern und *CK14* hinsichtlich der Farbintensität nachgewiesen werden ($p=0,5625_{Wilcoxon\text{-}Test}$). Ein Vergleich von *CK14* mit den beiden Breitspektrumantizytokeratinen im Hinblick auf den prozentualen Anteil der positiven Zellen ergab nur zwischen *CK14* (Median 80%) und *KL1* (Median 60%) einen deutlichen Unterschied ($p=0,0322_{Wilcoxon\text{-}Test}$).

Tab. 63: Ergebnisse der Farbintensität[1)] und des prozentualen Anteils der positiv gefärbten Zellen (%) (Median, Minimum – Maximum) von zytologischen Präparaten von Adenomen der hepatoiden Drüsen des Hundes bei Verwendung der Antikörper *AE1/AE3*, *KL1* (Breitspektrumantizytokeratine), Zytokeratin 7 *(CK7)* und 14 *(CK14)*

Tumorart	Anzahl (n)	Kriterium	*AE1/AE3* (A)[2)]	*KL1* (B)[2)]	*CK7* (C)[2)]	*CK14* (D)[2)]
Adenom hepatoiden Drüsen	13	Intensität	++ (+ – +++)	++ (+ – +++)	+ (+ – ++)	++ (+ – +++)
		%	80 (40 – 100)	60 (10 – 100)	70 (20 – 80)	80 (30 – 90)

[1)] - = negativ, + = geringgradige Farbintensität; ++ = mittelgradige Farbintensität, +++ = hochgradige Farbintensität
[2)] statistischer Vergleich (Wilcoxon-Test):
Farbintensität: A/B: p=0,5625; A/C: p=0,0273; A/D: p=0,1250; B/C: p=0,0156; B/D: p=0,3750; C/D: p=0,0020
% Anteil: A/B: p=0,0488; A/C: p=0,0273; A/D: p=0,3750; B/C: p=0,9658; B/D: p=0,0322; C/D: p=0,1475

Die Reaktion mit *CK7* zeigte im Vergleich zu denen mit *AE1/AE3*, *KL1* und *CK14* deutlich schwächere Farbintensitäten ($p<0,05_{Wilcoxon\text{-}Test}$). Bei einem statistischen Vergleich des Anteils der positiven Zellen bei Verwendung von *CK7* (Median: 70%)

im Vergleich mit den anderen drei Antikörpern ließ sich nur im Vergleich zur Reaktion mit *AE1/AE3* (Median: 80%) ein Unterschied nachweisen ($p=0{,}0273_{Wilcoxon\text{-}Test}$).

4.2.7.2 Karzinom der hepatoiden Drüsen

Das Karzinom der hepatoiden Drüsen ließ sich mit *AE1/AE3* (90% der Zellen mit hochgradiger Farbintensität) und *CK7* (80% der Zellen mit hochgradiger Farbintensität) immunzytologisch deutlich positiv anfärben. Die Reaktion mit *CK14* zeigte eine mittelgradige Farbintensität von 70% der spezifischen Zellen. Die Färbung mit *KL1* brachte eine negative Reaktion.

4.2.7.3 Karzinome der apokrinen Drüsen

In der Gruppe der Karzinome der apokrinen Drüsen (n=6) konnten ähnlich deutlich positive Färbungen mit *AE1/AE3* und *CK7* festgestellt werden ($p>0{,}05_{Wilcoxon\text{-}Test}$), während die Reaktion mit *KL1* in den meisten Fällen (n=5) negativ verlief (Tab. 64).

Tab. 64: Ergebnisse der Farbintensität[1)] und des prozentualen Anteils der positiv gefärbten Zellen (%) (Median, Minimum – Maximum) von zytologischen Präparaten von Karzinom der apokrinen Drüsen des Hundes bei Verwendung der Antikörper *AE1/AE3*, *KL1* (Breitspektrumantizytokeratine), Zytokeratin 7 *(CK7)* und 14 *(CK14)*

Tumorart	**Anzahl (n)**	**Kriterium**	***AE1/AE3* (A)[2)]**	***KL1* (B)[2)]**	***CK7* (C)[2)]**	***CK14* (D)[2)]**
Karzinom apokrinen Drüsen	6	Intensität	+++ (+++ – +++)	- (- – +)	+++ (+++ – +++)	- (- – ++)
		%	100 (80 – 100)	- (0 – 30)	95 (80 – 100)	0 (0 – 50)

[1)] - = negativ, + = geringgradige Farbintensität; ++ = mittelgradige Farbintensität, +++ = hochgradige Farbintensität
[2)] statistischer Vergleich (Wilcoxon-Test):
Farbintensität: A/B: p=0,0313; A/C: p=1,0000; A/D: p=0,0313; B/C: p=0,0313; B/D: p=1,0000; C/D: p=0,0313
% Anteil: A/B: p=0,0313; A/C: p=0,5000; A/D: p=0,0313; B/C: p=0,0313; B/D: p=1,0000; C/D: p=0,0313

Die immunzytologische Reaktion mit dem Antikörper gegen *CK14* zeigte in den meisten Fällen eine mittelgradige Farbintensität von 20% der spezifischen Zellen. Mit *AE1/AE3* und *CK7* war die Farbintensität als auch der Anteil der positiven Zellen deutlich höher als mit den Antikörpern *KL1* und *CK14* ($p=0{,}0313_{\text{Wilcoxon-Test}}$).

4.2.8 Epitheliale Tumoren der Schilddrüse

4.2.8.1 Benigner Tumor

Das Adenom der Schilddrüse wies mit dem Antikörper *AE1/AE3* eine Anfärbung von 100% der spezifischen Zellen mit mittelgradiger Intensität auf. Mit *CK7* konnten 20% aller spezifischen Zellen mit schwacher Farbintensität immunzytologisch dargestellt werden. Die Reaktion mit *KL1* war negativ.

4.2.8.2 Maligne Tumoren

Die immunzytologische Untersuchung der Karzinome der Schilddrüse zeigte nur mit dem Antikörper *AE1/AE3* in allen vier Fällen eine positive Reaktion (Tab. 65).

Tab. 65: Ergebnisse der Farbintensität[1)] und des prozentualen Anteils der positiv gefärbten Zellen (%) (Median, Minimum – Maximum) von zytologischen Präparaten von Karzinomen der Schilddrüse des Hundes bei Verwendung der Antikörper *AE1/AE3*, *KL1* (Breitspektrumantizytokeratine) und Zytokeratin 7 *(CK7)*

Tumorart	Anzahl (n)	Kriterium	*AE1/AE3*	*KL1*	*CK7*
Karzinom Schilddrüse	4	Intensität	++ (++ – ++)	- (- – -)	-/+ (- – ++)
		%	85 (80 – 90)	0 (0 – 0)	35 (0 – 90)

[1)] - = negativ, + = geringgradige Farbintensität; ++ = mittelgradige Farbintensität, +++ = hochgradige Farbintensität

Zwei der Schilddrüsenkarzinome reagierten negativ mit dem Antikörper *CK7*, in den anderen beiden Fällen markierte *CK7* 70 bzw. 90% der spezifischen Zellen mit

geringgradiger Intensität. Nach immunzytologischer Färbung mit *KL1* konnten in allen vier Fällen negative Reaktionen festgestellt werden.

4.2.9 Epithelialer Tumor des Vestibulums

4.2.9.1 Maligner Tumor

Mit allen drei eingesetzten Antikörpern (*AE1/AE3, KL1, CK7*) konnte bei den Präparaten des Adenokarzinoms des Vestibulums eine Färbung mit hochgradiger Farbintensität festgestellt werden. Hinsichtlich des prozentualen Anteils an positiven Zellen konnten 100% der spezifischen Zellen mit *AE1/AE3* und *CK7* sowie 40% mit *KL1* markiert werden.

4.2.10 Epidermale Tumoren

4.2.10.1 Maligne Tumoren

Es konnten konstant positive Reaktionen in der Gruppe der Plattenepithelkarzinome mit dem Antikörper *AE1/AE3* und dem für Plattenepithelien spezifischen Antikörper *CK14* festgestellt werden (Tab. 66). Ebenso konnten überwiegend deutlich positive Reaktionen konnten mit *KL1* nachgewiesen werden, wobei zu bemerken ist, dass in einem Fall eine negative Reaktion nachgewiesen werden konnte. *AE1/AE3, KL1* sowie *CK14* zeigten im statistischen Vergleich keine signifikanten Unterschiede in der Farbintensität als auch in der Anzahl der positiven Zellen ($p>0{,}05_{\text{Wilcoxon-Test}}$). Alle drei genannten Antikörper zeigten bezüglich der Farbintensität als auch in der Anzahl der positiven Zellen deutliche Unterschiede zu den Färbeergebnissen mit *CK7* ($p<0{,}0001_{\text{Wilcoxon-Test}}$), die zumeist negativ ausfielen.

Tab. 66: Ergebnisse der Farbintensität[1)] und des prozentualen Anteils der positiv gefärbten Zellen (%) (Median, Minimum – Maximum) von zytologischen Präparaten von Plattenepithelkarzinomen des Hundes bei Verwendung der Antikörper *AE1/AE3*, *KL1* (Breitspektrumantizytokeratine), Zytokeratin 7 *(CK7)* und 14 *(CK14)*

Tumorart	Anzahl (n)	Kriterium	*AE1/AE3* (A)[2)]	*KL1* (B)[2)]	*CK7* (C)[2)]	*CK14* (D)[2)]
Plattenepithel-karzinom	27	Intensität	++ (+ – +++)	+++ (- – +++)	- (- – ++)	+++ (+ – +++)
		%	90 (40 – 100)	90 (0 – 100)	0 (0 – 70)	80 (10 – 100)

[1)] - = negativ, + = geringgradige Farbintensität; ++ = mittelgradige Farbintensität, +++ = hochgradige Farbintensität
[2)] statistischer Vergleich (Wilcoxon-Test):
Farbintensität: A/B: p=0,0950; A/C: p<0,0001; A/D: p=0,5614; B/C: p<0,0001;
B/D: p=0,6250; C/D: p<0,0001
% Anteil: A/B: p=0,5016; A/C: p<0,0001; A/D: p=0,1327; B/C: p<0,0001;
B/D: p=0,6507; C/D: p<0,0001

In dem weiteren Fall eines Basalzellkarzinoms konnte eine deutlich positive Reaktion mit dem beim Menschen insbesondere für Basalzellen spezifischen Marker *CK14* festgestellt werden (hochgradige Farbintensität in 80% der Zellen). Die Reaktionen mit den Breitspektrumantizytokeratinen *AE1/AE3* und *KL1* zeigte eine mittelgradige Färbung von 60 bzw. 40% der spezifischen Zellen. Die immunzytologische Färbung mit *CK7* verlief negativ.

4.2.10.2 Organmetastasen von einem Plattenepithelkarzinom

Die immunzytologischen Färbeergebnisse der Metastase eines Plattenepithelkarzinoms der Harnblase im großen Netz zeigten deutlich positive Reaktivitäten mit allen eingesetzten Antikörpern. Die deutlichsten positiven Resultate konnten nach Färbung mit *AE1/AE3* (mittelgradige Farbintensität in 60% der Zellen) und *CK14* (mittelgradige Farbintensität in 70% der Zellen) festgestellt werden. Die immunzytologische Reaktion mit *KL1* markierte bei mittelgradiger Intensität 40% der spezifischen Zellen im Präparat. Die Reaktion mit *CK7* brachte eine schwache Anfärbung von 30% aller spezifischen Zellen hervor.

4.2.10.3 Epitheliale Tumoren des Haarfollikels

Immunzytologisch konnten zum einen das Trichoblastom (Tab. 67) als auch die Trichoepitheliome deutlich mit dem Antikörper *CK14* und *AE1/AE3* angefärbt werden. Die Reaktion von *KL1* war heterogen. Weder das Trichoblastom noch die Trichoepitheliome zeigten eine positive Reaktion mit *CK7*.

Tab. 67: Ergebnisse der Farbintensität[1)] und des prozentualen Anteils der positiv gefärbten Zellen (%) von zytologischen Präparaten von Trichoepitheliomen und einem Trichoblastom des Hundes bei Verwendung der Antikörper *AE1/AE3*, *KL1* (Breitspektrumantizytokeratine), Zytokeratine 7 *(CK7)* und 14 *(CK14)*

Tumorart	Anzahl (n)	Kriterium	*AE1/AE3*	*KL1*	*CK7*	*CK14*
Tricho-epitheliom	2	Intensität	++, +++	++, ++	-, -	+++, +++
		%	70, 80	30, 80	0, 0	80, 100
Tricho-blastom	1	Intensität	++	+	-	+++
		%	90	40	0	100

[1)] - = negativ, + = geringgradige Farbintensität; ++ = mittelgradige Farbintensität, +++ = hochgradige Farbintensität

4.2.11 Organmetastasen von epithelialen Tumoren mit unbekanntem Primärtumor

Immunzytologisch zeigten die Zellen einer Humerusmetastase eines epithelialen malignen Tumors unklarer Herkunft (histopathologisch konnte nach Sektion ein multisystemisches Tumorgeschehen mit Metstasen in den langen Röhrenknochen, Lunge und Milz festgestellt werden) mit den Antikörpern *AE1/AE3* und *CK7* jeweils in 80% der Zellen eine hochgradige Farbintensität. Die Reaktion mit *KL1* markierte 50% der Zellen mit mittelgradiger Intensität.

Die Metastasen eines anaplastischen Karzinoms (histopathologisch wurde der Verdacht auf ein Pankreaskarzinom geäußert) in der Milz und in der Leber eines

Hundes konnten beide mit *AE1/AE3* und *CK7* mit mittelgradiger Farbintensität gefärbt werden. Mit beiden Antikörpern zeigte die Metastase in der Milz eine positive Anfärbung von 90% der spezifischen Zellen, während in der Lebermetastase ebenfalls mit beiden Antikörpern 60% der Zellen eine positive Reaktion zeigten. Die immunzytologische Reaktion der beiden Organmetastasen war *KL1*-negativ.

4.3 Immunzytologische Färbung epithelialer Tumoren mit *Vimentin*

4.3.1 Zubildungen der Mamma

4.3.1.1 Nicht neoplastische Zubildungen der Mamma

In den beiden dysplastisch veränderten Mammaepithelien konnte ein geringer Prozentsatz (10 bzw. 20%, Farbintensität: gering- bzw. mittelgradig) *Vimentin*-positiver Zellen festgestellt werden. In einer Dysplasie konnten *Vimentin*-positive Zellen mit spindeliger Zellmorphologie nachgewiesen werden. Die Hyperplasie der Mamma war *Vimentin*-negativ. In den Präparaten der Hyperplasie und einer Dysplasie konnten eine größere Anzahl an *Vimentin*-positiven Schaumzellen festgestellt werden. Diese typischen Makrophagen der Mamma konnten aufgrund ihrer typischen Morphologie erkannt und von der Befundung der spezifischen *Vimentin*-positiven Zellen ausgeschlossen werden.

4.3.1.2 Benigne Tumoren

Die drei einfachen Adenome der Mamma wiesen keine Vimentinexpression auf (Tab. 68). Demgegenüber konnten in drei der sieben komplexen Adenome sowie in zwei der fünf Mischtumoren eine schwache bis hochgradige Vimentinexpression nachgewiesen werden. Bei diesen immunzytologisch *Vimentin*-positiv gefärbten Zellen handelt es sich in beiden Tumorgruppen um Zellen mit deutlich spindeliger Zellmorphologie, die zytologisch dem Bild der Myoepithelien entsprachen.

Tab. 68: Ergebnisse der Farbintensität[1)] und des prozentualen Anteils der positiv gefärbten Zellen (%) (Median, Minimum – Maximum) von zytologischen Präparaten von benignen epithelialen Tumoren der Mamma des Hundes bei Verwendung des Antikörpers *Vimentin*

Tumorart	Anzahl (n)	Kriterium	*Vimentin*
Adenom einfach	3	Intensität	- (- – -)
		%	0 (0 – 0)
Adenom komplex	7	Intensität	- (- – +++)
		%	0 (0 – 60)
Benigne Mischtumoren	5	Intensität	- (- – +++)
		%	0 (0 – 70)

[1)] - = negativ, + = geringgradige Farbintensität; ++ = mittelgradige Farbintensität, +++ = hochgradige Farbintensität

4.3.1.3 Maligne Tumoren

Sowohl in den einfachen als auch in den komplexen Karzinomen der Mamma konnte eine Vimentinexpression nachgewiesen werden (Tab. 69).

Tab. 69: Ergebnisse der Farbintensität[1)] und des prozentualen Anteils der positiv gefärbten Zellen (%) (Median, Minimum – Maximum) von zytologischen Präparaten von malignen epithelialen Tumoren der Mamma des Hundes bei Verwendung des Antikörpers *Vimentin*

Tumorart	Anzahl (n)	Kriterium	*Vimentin*
Karzinom einfach	7	Intensität	++ (+ – +++)
		%	40 (10 – 80)
Karzinom komplex	9	Intensität	++ (- – ++)
		%	30 (0 – 80)

[1)] - = negativ, + = geringgradige Farbintensität; ++ = mittelgradige Farbintensität, +++ = hochgradige Farbintensität

In den z. T. hochmalignen einfachen Karzinomen konnte in allen Fällen eine immunzytologisch positive Färbung mit dem Antikörper gegen Vimentin festgestellt werden. Die Zellmorphologie und die überwiegende Lagerung der *Vimentin*-positiven Zellen ließen auf luminale Zellen schließen.
Von den neun komplexen Karzinomen reagierten drei nicht mit dem Antikörper gegen Vimentin. Bei den positiven Fällen konnten in der Mehrzahl der Fälle neben *Vimentin*-positiven luminalen epithelialen Zellen auch Zellen mit spindeliger Morphologie, welche dem zytologischen Bild der myoepithelialen Zellen entsprachen, nachgewiesen werden.

4.3.2 Tumoren des Gastrointestinaltraktes

4.3.2.1 Tumoren der Magen- und Darmschleimhaut

In zwei von fünf mit *Vimentin* untersuchten Karzinomen der Magenschleimhaut konnten schwach positive Anfärbungen nachgewiesen werden (Tab. 70). In einem hierunter befindlichen skirrhösen Karzinom des Magens konnten deutlich spindelige Zellen immunzytologisch mit *Vimentin* positiv gefärbt werden. Diese Zellen wurden als mesenchymale Zellen der Bindegewebsfraktion dieses Tumortyps eingestuft und nicht in der Beurteilung des prozentualen Anteils an positiven Zellen berücksichtigt.
In den fünf mit *Vimentin* gefärbten Karzinomen des Dünndarms konnten zwei schwach positive Färbungen und eine deutlich positive Reaktion (hochgradige Farbreaktion in 70% der spezifischen Zellen) mit *Vimentin* nachgewiesen werden. Dieses deutlich *Vimentin*-positive Adenokarzinom wurde histopathologisch als hochmaligne eingestuft und zeigte zum Zeitpunkt der Entnahme eine lymphogene Metastasierung. Ebenfalls konnte in den zwei mit *Vimentin* untersuchten Fällen von gutartigen Veränderungen des Dickdarms als auch in der malignen Variante eine schwache, bzw. mittelgradige positive Reaktion nachgewiesen werden.

Tab. 70: Ergebnisse der Farbintensität[1)] und des prozentualen Anteils der positiv gefärbten Zellen (%) (Median, Minimum – Maximum bzw. Einzelwerte) von zytologischen Präparaten epithelialer Tumoren der Magens und Darms des Hundes bei Verwendung des Antikörpers *Vimentin*

Tumorart	Anzahl (n)	Kriterium	*Vimentin*
Karzinom Magen	5	Intensität	- (- – +)
		%	0 (0 – 40)
Adenokarzinom Dünndarm	5	Intensität	+ (- – +++)
		%	30 (0 – 70)
Polyp Rektum	2	Intensität	+, +
		%	20, 40
Adenokarzinom Rektum	1	Intensität	++
		%	40

[1)] - = negativ, + = geringgradige Farbintensität; ++ = mittelgradige Farbintensität, +++ = hochgradige Farbintensität

4.3.2.2 Tumoren der Leber

In den Zellen des mit *Vimentin* gefärbten Karzinoms der Gallengänge konnte immunzytologisch keine positive Färbung nachgewiesen werden.

4.3.3 Tumoren der Prostata

In den fünf mit *Vimentin* untersuchten Karzinomen der Prostata konnten immunzytologisch in zwei Fällen eine schwache bzw. mittelgradige Reaktion von 40 bzw. 70% der spezifischen Zellen festgestellt werden.

4.3.4 Tumoren der Harnblase

Das mit *Vimentin* untersuchte Papillom, das anaplastische Karzinom der Harnblase und das Übergangszellkarzinom zeigten immunzytologisch keine Vimentinexpression.

4.3.5 Tumoren der Schilddrüse

Das mit *Vimentin* gefärbte benigne Adenom der Schilddrüse war immunzytologisch *Vimentin*-negativ. Demgegenüber konnte in dem follikulären mit *Vimentin* aufgearbeiteten Adenokarzinom der Schilddrüse eine positive Färbung von 10% der spezifischen Zellen mit mittelgradiger Farbintensität festgestellt werden.

4.3.6 Tumoren von drüsigen Epithelien

Bei allen mit *Vimentin* untersuchten Fälle von Adenomen der hepatoiden Drüsen (n=3) konnte eine positive Reaktion festgestellt werden (Tab. 71).

Tab. 71: Ergebnisse der Farbintensität[1)] und des prozentualen Anteils der positiv gefärbten Zellen (%) (Median, Minimum – Maximum) von zytologischen Präparaten von Adenomen der hepatoiden Drüsen des Hundes bei Verwendung des Antikörpers *Vimentin*

Tumorart	Anzahl (n)	Kriterium	*Vimentin*
Adenom hepatoide Drüsen	3	Intensität	++ (+ – ++)
		%	80 (20 – 90)

[1)] - = negativ, + = geringgradige Farbintensität; ++ = mittelgradige Farbintensität, +++ = hochgradige Farbintensität

Das mit *Vimentin* gefärbte Karzinom der apokrinen Drüsen zeigte immunzytologisch eine negative Reaktion.

4.3.7 Plattenepithelkarzinome

In vier von acht mit *Vimentin* gefärbten Plattenepithelkarzinomen konnte immunzytologisch keine Reaktivität für *Vimentin* nachgewiesen werden (Tab. 72). In drei Plattenepithelkarzinomen konnte bezüglich der beiden Beurteilungskriterien eine nur schwache bis mittelgradige Anfärbung mit *Vimentin* beobachtet werden. In einem Fall konnte eine hochgradige positive Färbung mit *Vimentin* in 80% der spezifischen Zellen festgestellt werden. Histopathologisch konnte bei diesem Tumor zwischen den epithelialen Tumorzellen bindegewebiges Stroma identifiziert werden, welches sich in den zytologischen Präparaten morphologisch nicht charakterisieren ließ.

Tab. 72: Ergebnisse der Farbintensität[1)] und des prozentualen Anteils der positiv gefärbten Zellen (%) (Median, Minimum – Maximum) von zytologischen Präparaten von Plattenepithelkarzinomen des Hundes bei Verwendung des Antikörpers *Vimentin*

Tumorart	Anzahl (n)	Kriterium	***Vimentin***
Plattenepithel-karzinom	8	Intensität	-/+ (- – +++)
		%	5 (0 – 80)

[1)] - = negativ, + = geringgradige Farbintensität; ++ = mittelgradige Farbintensität, +++ = hochgradige Farbintensität

4.3.8 Trichoepitheliom

Die immunzytologische Anfärbung des Trichoepithelioms mit dem Antikörper gegen Vimentin verlief negativ.

4.4 Mesenchymale Zubildungen

4.4.1 Benigne Tumoren (außer Tumoren muskulären, melanozytären, endothelialen und histiozytären Ursprungs)

Alle untersuchten benignen mesenchymalen Tumoren außerhalb der gesondert ausgewerteten Tumoren muskulären, melanozytären, endothelialen und histiozytären Ursprungs zeigten eine mittel- bis hochgradige Reaktivität mit *Vimentin* (Tab. 73). Hierbei konnten 80 - 100 % aller spezifischen Zellen mit *Vimentin* mit mittelgradiger bis hochgradiger Farbintensität erfasst werden. Kontrolluntersuchungen mit *AE1/AE3* führten hingegen bei allen benignen mesenchymalen Tumoren konstant zu negativen Ergebnissen.

Tab. 73: Ergebnisse der Farbintensität[1)] und des prozentualen Anteils der positiv gefärbten Zellen (%) (Median, Minimum – Maximum bzw. Einzelwerte) von zytologischen Präparaten von benignen mesenchymalen Tumoren des Hundes bei Verwendung der Antikörper *Vimentin* und *AE1/AE3* (Breitspektrumantizytokeratin)

Tumorart	Anzahl (n)	Kriterium	*Vimentin*	*AE1/AE3*
Chondrom	1	Intensität	++	-
		%	100	0
Fibrom	2	Intensität	++, +++	-, -
		%	90, 100	0, 0
Osteom	1	Intensität	+++	-
		%	100	0
Gesamt	4	Intensität	++/+++ (++ – +++)	- (- – -)
		%	100 (80 – 100)	0 (0 – 0)

[1)] - = negativ, + = geringgradige Farbintensität; ++ = mittelgradige Farbintensität, +++ = hochgradige Farbintensität

4.4.2 Maligne Tumoren (außer Tumoren muskulären, melanozytären, endothelialen und histiozytären Ursprungs)

Die heterogene Gruppe der malignen mesenchymalen Tumoren (außer Tumoren muskulären, melanozytären, endothelialen und histiozytären Ursprungs) wies, analog zu den benignen Varianten eine deutlich positive immunzytologische Färbung in allen untersuchten Fällen mit *Vimentin* auf (Tab. 74).

Tab. 74: Ergebnisse der Farbintensität[1)] und des prozentualen Anteils der positiv gefärbten Zellen (%) (Median, Minimum – Maximum bzw. Einzelwerte) von zytologischen Präparaten von malignen mesenchymalen Tumoren des Hundes bei Verwendung der Antikörper *Vimentin* und dem Breitspektrumantizytokeratin *AE1/AE3*

Tumorart	Anzahl (n)	Kriterium	*Vimentin*	*AE1/AE3*
Chondro-sarkom	2	Intensität	+++, +++	-, -
		%	100, 100	0, 0
Fibrosarkom	6	Intensität	+++ (++ – +++)	- (- – -)
		%	95 (80 – 100)	0 (0 – 0)
Liposarkom	1	Intensität	+++	-
		%	80	0
Myxosarkom	1	Intensität	++	-
		%	100	0
Osteochondro-sarkom	2	Intensität	+++, +++	-, -
		%	100, 100	0, 0
Osteosarkom	18	Intensität	+++ (++ – +++)	- (- – -)
		%	100 (80 – 100)	0 (0 – 0)

Fortsetzung Tab. 74 auf Seite 149

Fortsetzung Tab. 74

Tumorart	Anzahl (n)	Kriterium	*Vimentin*	*AE1/AE3*
Synovialzell-sarkom	2	Intensität	++, +++	-, -
		%	80, 90	0, 0
Hämangio-perizytom	2	Intensität	+++, +++	-, -
		%	90, 100	0, 0
mesenchy-maler Tumor, nicht weiter differenziert	8	Intensität	++ (++ – +++)	- (- – -)
		%	95 (80 – 100)	0 (0 – 0)

[1)] - = negativ, + = geringgradige Farbintensität; ++ = mittelgradige Farbintensität, +++ = hochgradige Farbintensität

Vimentin markierte in allen Fällen mindestens 80% der Tumorzellen mit mindestens mittelgradigen Farbintensität. Die immunzytologische Reaktion mit *AE1/AE3* verlief in allen Fällen negativ.

4.4.2.1 Organmetastasen von Osteosarkomen

Die Lungenmetastase eines Hundes mit Osteosarkom zeigte eine hochgradige, die Milzmetastase eines weiteren Patienten mit Osteosarkom eine mittelgradige Farbintensität mit *Vimentin* in jeweils 90% der Zellen. Die immunzytologische Reaktion dieser Metastasen verlief analog zu den Primärtumoren negativ mit dem Breitspektrumantizytokeratin *AE1/AE3*.

4.4.3 Tumoren der Muskulatur

4.4.3.1 Maligne Tumoren

Die malignen Tumoren ausgehend von der quergestreiften und glatten Muskulatur zeigten deutlich positive Reaktionen mit *Vimentin* und dem für Zellen muskulärer Herkunft spezifischen Antikörper *Desmin* (Tab. 75). Die Reaktion von *Desmin* war in

dem Rhabdomyosarkom deutlicher positiv bezüglich der beiden Beurteilungskriterien als in den Tumoren der glatten Muskulatur. Die Leiomyosarkome und das Rhabdomyosarkom zeigten keine Reaktion mit dem Antikörper *AE1/AE3*.

Tab. 75: Ergebnisse der Farbintensität[1)] und des prozentualen Anteils der positiv gefärbten Zellen (%) (Median, Minimum – Maximum bzw. Einzelwerte) von zytologischen Präparaten von malignen Tumoren der quergestreiften und glatten Muskulatur des Hundes bei Verwendung der Antikörper *Vimentin*, *Desmin* und *AE1/AE3* (Breitspektrumantizytokeratin)

Tumorart	Anzahl (n)	Kriterium	*Vimentin*	*Desmin*	*AE1/AE3*
Rhabdomyo-sarkom	1	Intensität	++	+++	-
		%	100	100	0
Leiomyo-sarkom	4	Intensität	+++ (++ – +++)	++ (++ – +++)	- (- – -)
		%	90 (90 – 100)	80 (20 – 90)	0 (0 – 0)

[1)] - = negativ, + = geringgradige Farbintensität; ++ = mittelgradige Farbintensität, +++ = hochgradige Farbintensität

4.4.4 Tumoren melanozytären Ursprungs

4.4.4.1 Benigne Tumoren

Beide benignen Melanome konnten mit *Vimentin* deutlich positiv markiert werden, während die Reaktion mit *AE1/AE3* in beiden Fällen negativ verlief (Tab. 76). Die immunzytologische Reaktion der für melanozytäre Zellen spezifischeren Antikörper *S100* und *Melan-A* konnte in beiden Fällen alle melanozytären Zellen mit mittelgradiger bzw. hochgradiger Farbintensität erfassen.

Tab. 76: Ergebnisse der Farbintensität[1)] und des prozentualen Anteils der positiv gefärbten Zellen (%) von zytologischen Präparaten von benignen Melanomen des Hundes bei Verwendung der Antikörper *Vimentin*, *S100, Melan-A* und *AE1/AE3* (Breitspektrumantizytokeratin)

Tumorart	Anzahl (n)	Kriterium	*Vimentin*	*S100*	*Melan-A*	*AE1/AE3*
benignes Melanom	2	Intensität	++, +++	++, ++	+++, +++	-, -
		%	90, 100	100, 100	100, 100	0, 0

[1)] - = negativ, + = geringgradige Farbintensität; ++ = mittelgradige Farbintensität, +++ = hochgradige Farbintensität

4.4.4.2 Maligne Tumoren

Alle malignen Melanome wiesen eine deutliche (mittel- bis hochgradige) positive Reaktion mit *Vimentin* und konstant negative Reaktionen mit *AE1/AE3* auf (Tab. 77).

Tab. 77: Ergebnisse der Farbintensität[1)] und des prozentualen Anteils der positiv gefärbten Zellen (%) (Median, Minimum – Maximum) von zytologischen Präparaten von malignen Melanomen des Hundes bei Verwendung der Antikörper *Vimentin*, *S100, Melan-A* und *AE1/AE3* (Breitspektrumantizytokeratin)

Tumorart	Anzahl (n)	Kriterium	*Vimentin* (A)[2)]	*S100* (B)[2)]	*Melan-A* (C)[2)]	*AE1/AE3*
malignes Melanom	15	Intensität	+++ (++ – +++)	++ (+ – +++)	++ (- – +++)	- (- – -)
		%	100 (90 – 100)	90 (10 – 100)	80 (0 – 100)	0 (0 – 0)

[1)] - = negativ, + = geringgradige Farbintensität; ++ = mittelgradige Farbintensität, +++ = hochgradige Farbintensität
[2)] statistischer Vergleich (t-Test):
Farbintensität: A/B: p=0,0150; A/C: p=0,0010; B/C: p=0.3880
% Anteil: A/B: p=0,0230; A/C: p=0,0160; B/C: p=0.3540

S100 zeigte in allen Fällen eine positive Reaktion, im Vergleich zu den benignen Melanomen jedoch mit einer höheren Streuung in dem prozentualen Anteil der positiv gefärbten Zellen. Dieses Phänomen war noch deutlicher in den mit *Melan-A* gefärbten Präparaten (S. 164, Abb. 6 und 7). Hier konnten neben zumeist positiven

immunzytologischen Reaktionen in zwei undifferenzierten malignen Melanomen negative Reaktionen mit *Melan-A* festgestellt werden. Nach statistischer Berechnung konnten keine signifikanten Unterschiede bezüglich der Farbintensität als auch dem Anteil der positiven Zellen zwischen *S100* und *Melan-A* festgestellt werden ($p>0,05_{t\text{-}Test}$).

4.4.4.3 Organmetastasen von malignen Melanomen

Zwei Metastasen (Pleura, Milz) von zwei Hunden mit einem undifferenzierten malignen Melanom zeigten deutlich positive Reaktivitäten mit *Vimentin* (Tab. 78). Die Reaktionen mit *AE1/AE3* waren negativ. Die immunzytologische Färbung mit *S100* war in beiden Fällen deutlich positiv. In einem der beiden Fälle konnte eine deutlich positive Reaktion mit *Melan-A* festgestellt werden. Im anderen Fall zeigten 90% der Zellen nur eine geringgradige Reaktivität für *Melan-A*.

Tab. 78: Ergebnisse der Farbintensität[1)] und des prozentualen Anteils der positiv gefärbten Zellen (%) von zytologischen Präparaten von Organmetastasen (Milz, Pleura) des malignen Melanoms eines Hundes bei Verwendung der Antikörper *Vimentin*, *S100, Melan- A* und *AE1/AE3* (Breitspektrumantizytokeratin)

Tumorart	Anzahl (n)	Kriterium	*Vimentin*	*S100*	*Melan-A*	*AE1/AE3*
Organ-metastasen malignes Melanom	2	Intensität	+++, +++	+++, +++	+, +++	-, -
		%	100, 100	90	90, 100	0, 0

[1)] - = negativ, + = geringgradige Farbintensität; ++ = mittelgradige Farbintensität, +++ = hochgradige Farbintensität

4.4.5 Tumoren des Endothels

4.4.5.1 Benigner Tumor

Das Hämangiom wies eine hochgradige positive Reaktion in 80% der Zellen mit *Vimentin* auf. Die Reaktion mit dem für Endothelzellen spezifischen Antikörper gegen

vWF zeigte eine positive Reaktion von mittelgradiger Intensität in 60% aller Zellen. Das Hämangiom war immunzytologisch *AE1/AE3*-negativ.

4.4.5.2 Maligne Tumoren

Alle 14 immunzytologisch untersuchten Hämangiosarkome waren deutlich *Vimentin*- und *vWF*-positiv (Tab. 79). Die immunzytologische Färbung mit *AE1/AE3* brachte in allen 14 Fällen ein negatives Ergebnis.

Tab. 79: Ergebnisse der Farbintensität[1)] und des prozentualen Anteils der positiv gefärbten Zellen (%) (Median, Minimum – Maximum) von zytologischen Präparaten von Hämangiosarkomen des Hundes bei Verwendung der Antikörper *Vimentin*, *von Willebrand-Faktor* (*vWF*) und dem Breitspektrumantizytokeratin *AE1/AE3* (Breitspektrumantizytokeratin)

Tumorart	Anzahl (n)	Kriterium	*Vimentin*	*vWF*	*AE1/AE3*
Hämangio-sarkom	14	Intensität	++ (++ – +++)	+++ (++ – +++)	- (- – -)
		%	95 (80 – 100)	90 (70 – 100)	0 (0 – 0)

[1)] - = negativ, + = geringgradige Farbintensität; ++ = mittelgradige Farbintensität, +++ = hochgradige Farbintensität

4.4.5.3 Organmetastasen von Hämangiosarkomen

Bei zehn Organmetastasen von insgesamt acht Hunden mit Hämangiosarkom (Leber: 4; Netz: 4; Lunge: 1; mediastinale Pleura: 1) konnte immunzytologisch eine hochgradige positive Anfärbung von im Mittel (Median) 90% der Zellen mit *Vimentin* beobachtet werden (Tab. 80). Die Reaktion mit *vWF* war ebenfalls in allen Fällen positiv, jedoch im Vergleich mit den Primärtumoren konnte eine ausgeprägtere Schwankungsbreite bezüglich des prozentualen Anteils an positiv gefärbten Zellen verzeichnet werden. Die immunzytologische Reaktion mit *AE1/AE3* war in allen Fällen negativ.

Tab. 80: Ergebnisse der Farbintensität[1)] und des prozentualen Anteils der positiv gefärbten Zellen (%) (Median, Minimum – Maximum) von zytologischen Präparaten von zehn Organmetastasen (Lokalisationen: Leber, Netz, Lunge, Pleura) von insgesamt acht Hunden mit Hämangiosarkom bei Verwendung der Antikörper *Vimentin*, *von Willebrand-Faktor* (*vWF*) und *AE1/AE3* (Breitspektrumantizytokeratin)

Tumorart	Anzahl (n)	Kriterium	*Vimentin*	*vWF*	*AE1/AE3*
Organ-metastasen Hämangio-sarkom	10	Intensität	+++ (++ – +++)	+++ (++ – +++)	- (- – -)
		%	90 (70 – 100)	85 (30 – 100)	0 (0 – 0)

[1)] - = negativ, + = geringgradige Farbintensität; ++ = mittelgradige Farbintensität, +++ = hochgradige Farbintensität

4.4.6 Zubildungen histiozytärer Herkunft

4.4.6.1 Histiozytäre Entzündungen

Immunzytologisch zeigten die histiozytären Zellen der beiden Pleuritiden deutliche Reaktivitäten mit dem Antikörper *Vimentin* und *Lysozym*, ein Antikörper, welcher spezifisch u. a. Zellen histiozytärer Herkunft erkennt. (Tab. 81). Die Färbung mit dem Breitspektrumantizytokeratin *AE1/AE3* war in beiden Fällen negativ.

Tab. 81: Ergebnisse der Farbintensität[1)] und des prozentualen Anteils der positiv gefärbten Zellen (%) von zytologischen Präparaten von histiozytären Pleuritiden des Hundes bei Verwendung der Antikörper *Vimentin*, *Lysozym* und *AE1/AE3* (Breitspektrumantizytokeratin)

Tumorart	Anzahl (n)	Kriterium	*Vimentin*	*Lysozym*	*AE1/AE3*
histiozytäre Pleuritis	2	Intensität	++, +++	+++, +++	-, -
		%	90, 100	80, 90	0, 0

[1)] - = negativ, + = geringgradige Farbintensität; ++ = mittelgradige Farbintensität, +++ = hochgradige Farbintensität

4.4.6.2 Benigne histiozytäre Tumoren

Die immunzytologische Färbung der drei Histiozytome zeigte deutlich positive Reaktionen hinsichtlich Farbintensität und prozentualem Anteil der positiv gefärbten Zellen mit den Antikörpern *Vimentin* und *Lysozym* (Tab. 82). Die Reaktion mit *AE1/AE3* war in allen drei Fällen negativ.

Tab. 82: Ergebnisse der Farbintensität[1)] und des prozentualen Anteils der positiv gefärbten Zellen (%) (Median, Minimum – Maximum) von zytologischen Präparaten von Histiozytomen des Hundes bei Verwendung der Antikörper *Vimentin*, *Lysozym* und *AE1/AE3* (Breitspektrumantizytokeratin)

Tumorart	Anzahl (n)	Kriterium	*Vimentin*	*Lysozym*	*AE1/AE3*
Histiozytom	3	Intensität	++ (++ – +++)	+++ (++ – +++)	- (- – -)
		%	100 (80 – 100)	90 (80 – 100)	0 (0 – 0)

[1)] - = negativ, + = geringgradige Farbintensität; ++ = mittelgradige Farbintensität, +++ = hochgradige Farbintensität

4.4.6.3 Maligne Histiozytose

In den 15 immunzytologisch gefärbten Präparaten von sechs Hunden, die an einer malignen Histiozytose erkrankt waren, konnten bezüglich beider Beurteilungskriterien deutlich positive Resultate mit *Vimentin* und *Lysozym* festgestellt werden (Tab. 83).

Tab. 83: Ergebnisse der Farbintensität[1)] und des prozentualen Anteils der positiv gefärbten Zellen (%) (Median, Minimum – Maximum) von zytologischen Präparaten von malignen Histiozytosen von Hunden (n=6) bei Verwendung der Antikörper *Vimentin*, *Lysozym* und *AE1/AE3* (Breitspektrumantizytokeratin)

Tumorart	Anzahl (n)	Kriterium	*Vimentin*	*Lysozym*	*AE1/AE3*
maligne Histiozytose	15	Intensität	++ (++ – +++)	+++ (++ – +++)	- (- – -)
		%	100 (60 – 100)	100 (60 – 100)	0 (0 – 0)

[1)] - = negativ, + = geringgradige Farbintensität; ++ = mittelgradige Farbintensität, +++ = hochgradige Farbintensität

Die Zellen der malignen Histiozytose waren in allen Fällen *AE1/AE3*-negativ.

4.5 Maligne Mesotheliome

Sechs maligne Mesotheliome zeigten deutlich positive Reaktivitäten mit den Antikörpern *AE1/AE3, CK7, Vimentin* und *Desmin* (Tab. 84). Die Reaktionsmuster der Antikörper *AE1/AE3*, *CK7* und *Desmin* zeigten im prozentualen Anzahl der positiv gefärbten Zellen und in der Farbintensität deutliche Schwankungsbreiten (s. Minimum- und Maximumwerte). Im Vergleich hierzu zeigte die Reaktion mit dem für mesenchymale Zellen spezifischen *Vimentin* geringere Schwankungsbreiten. Die immunzytologische Färbung mit den Antikörpern *CK20* und *KL1* führte in der Mehrzahl der Fälle zu negativen Farbreaktionen.

Tab. 84: Ergebnisse der Farbintensität[1)] und des prozentualen Anteils der positiv gefärbten Zellen (%) (Median, Minimum – Maximum) von zytologischen Präparaten von Mesotheliomen des Hundes bei Verwendung der Antikörper *AE1/AE3*, *KL1* (Breitspektrumantizytokeratine), Zytokeratin 7 *(CK7)*, 20 *(CK20)*, *Vimentin* (*Vim*) und *Desmin* (*Des*)

Tumor-art	An-zahl (n)	Kriterium	*AE1/AE3*	*KL1*	*CK7*	*CK20*	*Vim*	*Des*
Meso-theliom	6	Intensität	++,+++ (++ – +++)	- (- – ++)	+++ (- – +++)	- (- – +++)	++/+++ (++ – +++)	+++ (++ – +++)
		%	80 (10 – 80)	0 (0 – 50)	55 (0 – 100)	0 (0 – 40)	85 (40 – 100)	60 (30 – 100)

[1)] - = negativ, + = geringgradige Farbintensität; ++ = mittelgradige Farbintensität, +++ = hochgradige Farbintensität

4.6 Körperhöhlenergüsse

4.6.1 Reaktives Mesothel

In den 13 untersuchten Körperhöhlenergüssen von Hunden ohne neoplastische Grunderkrankung zeigten die reaktiven Mesothelzellen eine konstante, deutlich positive Reaktion mit den Antikörpern *Vimentin* und *Desmin* (S. 165, Abb. 11), wobei die zum Teil vorhandenen *Vimentin*-positiven Entzündungszellen (segmentkernige Granulozyten, histiozytäre Zellen etc.) nicht in die prozentuale Angabe der positiven Zellen Eingang fanden (Tab. 85). Die positiven Reaktionen mit dem Breitspektrumantizytokeratin *AE1/AE3* waren im Mittel von mittelgradiger Farbintensität in 60% der reaktiven Mesothelzellen nachzuweisen. Immunzytologisch wurde mit dem Antikörper *KL1* in zehn Ergüssen eine negative Reaktion festgestellt. Bei *KL1*-positivem Befund (n=3) konnte nur ein geringer prozentualer Anteil an positiv gefärbten Zellen mit gering- bis mittelgradiger Farbintensität nachgewiesen werden. Die immunzytologische Reaktion mit *CK20* war in zehn Fällen negativ. Bei *CK20*-positivem Befund betraf dies ebenfalls in der Mehrzahl nur einen geringen prozentualen Anteil an Mesothelzellen mit gering- bis mittelgradiger Farbintensität.

Tab. 85: Immunzytologisches Reaktionsmuster in 13 Ergüssen mit reaktiven Mesothelzellen von 13 Hunde ohne neoplastische Primärerkrankung. Die prozentuale Angabe des Gehaltes an Mesothelzellen im Erguss erfolgte nach zytologischer Untersuchung der großen mononukleären Zellen. Die Ergebnisse der immunzytologischen Färbung mit den Breitspektrumantizytokeratinen *AE1/AE3* und *KL1* (Breitspektrumantizytokeratine) sowie mit Zytokeratin 7 *(CK7)*, 20 *(CK20)*, *Vimentin* (*Vim*), und *Desmin* (*Des*) wurden hinsichtlich der Farbintensität[1)] und des prozentualen Anteils der positiv gefärbten Zellen (%) (Median, Minimum – Maximum) bezogen auf den Anteil der Mesothelzellen angegeben

Fall Nr.	Meso-thel-zellen	*AE1/AE3*		*KL1*		*CK7*		*CK20*		*Vim*		*Des*	
		Intens.	%	Intens.	%	Intens.	%	Intens.	%	Intens.	%	Intens.	%
1	70%	+	20	++	30	++	40	-	0	+++	60	+	20
2	80%	+++	20	-	0	-	0	-	0	+++	100	+++	90
3	30%	+++	60	+	40	+++	40	-	0	+	80	+++	80

Fortsetzung Tab. 85 auf Seite 158

Fortsetzung Tab. 85

Fall Nr.	Meso-thel-zellen	*AE1/AE3*		*KL1*		*CK7*		*CK20*		*Vim*		*Des*	
		Intens.	%	Intens.	%	Intens.	%	Intens.	%	Intens.	%	Intens.	%
4	80%	+++	100	++	60	+++	80	-	0	+++	100	++	100
5	80%	++	60	-	0	+++	10	-	0	++	80	++	70
6	20%	++	80	-	0	-	0	-	0	++	80	++	80
7	90%	++	50	-	0	++	70	++	10	+++	60	+++	80
8	40%	+	60	-	0	-	0	-	0	++	100	++	100
9	70%	++	60	-	0	++	60	+	40	++	100	++	70
10	30%	++	80	-	0	++	60	-	0	++	100	++	90
11	100%	++	90	-	0	++	60	++	30	+++	70	++	100
12	20%	++	80	-	0	++	50	-	0	++	100	+++	100
13	90%	++	100	-	0	++	70	-	0	++	80	++	100
Ge-samt	Inten-sität	++ (+ – +++)		- (- – ++)		++ (- – +++)		- (- – ++)		++ (+ – +++)		++ (+ – +++)	
	%	60 (20 – 100)		0 (0 – 60)		50 (0 – 80)		0 (0 – 40)		80 (60 – 100)		90 (20 – 100)	

[1)] - = negativ, + = geringgradige Farbintensität; ++ = mittelgradige Farbintensität, +++ = hochgradige Farbintensität;
Intens = mittlere Farbintensität, % = prozentualer Anteil der spezifisch gefärbten Zellen

4.6.2 Malignes Mesotheliom

Bei malignen Mesotheliomen konnten konstant positive Reaktionen mit dem universalen Marker für epitheliale Zellen *AE1/AE3* und dem spezifischen Antikörper gegen CK7 festgestellt werden (Tab. 86). Ebenfalls zeigten die Antikörper gegen Vimentin und Desmin in allen Fällen eine positive Farbreaktion mit den Mesotheliomzellen (S. 165, Abb. 12 und 13). Bezüglich des Anteils an positiven Zellen war die Färbung der Mesotheliomzellen mit *Desmin* (Median: 60%) im Vergleich zu den reaktiven Mesothelzellen (Median: 90%) geringer. Die immunzytologische Färbung mit dem Antikörper *KL1* war in einem Fall negativ und in zwei Fällen schwach positiv. Das Reaktionsmuster von *CK20* in dieser Tumorgruppe

war in zwei Fällen negativ, in einem Fall konnte bezüglich der Farbintensität eine schwach positive Färbung festgestellt werden.

Tab. 86: Immunzytologisches Reaktionsmuster in drei Ergüssen von drei Hunden mit malignem Mesotheliom. Die prozentuale Angabe des Gehaltes an Mesotheliomzellen im Erguss erfolgte nach zytologischer Untersuchung der großen mononukleären Zellen. Die Ergebnisse der immunzytologischen Färbung mit den Breitspektrumantizytokeratinen *AE1/AE3* und *KL1* (Breitspektrumantizytokeratine), sowie mit Zytokeratin 7 *(CK7)*, *(CK20)*, *Vimentin* (*Vim*), und *Desmin* (*Des*) wurden hinsichtlich der Farbintensität[1)] und des prozentualen Anteils der positiv gefärbten Mesotheliomzellen (%) (Median, Minimum – Maximum) bezogen auf den Anteil der Mesotheliomzellen angegeben

Fall Nr.	Meso-theliom-zellen	*AE1/AE3*		*KL1*		*CK7*		*CK20*		*Vim*		*Des*	
		Intens	%	Intens	%	Intens	%	Intens	%	Intens	%	Intens	%
1	30%	++	90	+	10	++	80	-	0	+++	100	++	60
2	80%	++	90	-	0	++	90	+	20	++	50	+	60
3	40%	++	90	+	30	+++	90	-	0	++	100	++	40
Ge-samt	Intensität	++ (++ – ++)		+ (- – +)		++ (++ – +++)		- (- – +)		++ (++ – +++)		++ (+ – ++)	
	%	90 (90 – 90)		10 (0 – 30)		90 (80 – 90)		0 (0 – 20)		100 (50 – 100)		60 (40 – 60)	

[1)] - = negativ, + = geringgradige Farbintensität; ++ = mittelgradige Farbintensität, +++ = hochgradige Farbintensität;
Intens = mittlere Farbintensität, % = prozentualer Anteil der spezifisch gefärbten Zellen

4.6.3 Hunde mit malignem epithelialen Tumor

In allen zwölf Körperhöhlenergüssen von elf Hunden, welche manifest an einen malignen epithelialen Tumor erkrankt waren, konnten die zytologisch als Mesothelzellen differenzierten Zellen mit *AE1/AE3* gefärbt werden (Tab. 87). Ebenso zeigten die exfoliierten zytologisch Karzinom-verdächtigen Zellen unterschiedlicher epithelialer Tumoren in den Ergüssen im Mittel in 85% positive Reaktionen von mittelgradiger Farbintensität mit diesem Antikörper (S. 165, Abb. 14). In der Mehrzahl der Fälle konnten mit dem Breitspektrumantizytokeratin *KL1* negative Reaktionen in den Mesothelzellen als auch in den Karzinomzellen festgestellt werden. In den Ergüssen der Hunde mit dem Plattenepithelkarzinom der Blase bzw. dem

bronchioalveolären Karzinom der Lunge konnten in 40 bzw. 50% der zytologisch Karzinom-verdächtigen Zellen positive Reaktionen von mittelgradiger Farbintensität festgestellt werden. Diese positive Färbung konnte auch in den dazugehörigen Primärtumoren mit *KL1* nachgewiesen werden (Tab. 88).

Der Anteil der *CK7*-positiven Mesothelzellen lag im Mittel bei 25% und wies eine geringgradige Farbintensität auf. Zu berücksichtigen ist, dass in fünf Ergüssen die Reaktion mit *CK7* in den Mesothelzellen negativ verlief. Die exfoliierten Zellen von den Karzinomen der Prostata, der Gallengänge, der Mamma als auch dem bronchioalveolären Karzinom und der Metastase eines Karzinom unbekannter Herkunft zeigten (entsprechend dem Primärtumor) mindestens in 70% der Karzinom-verdächtigen Zellen eine mindestens mittelgradige Farbintensität. Im Gegensatz zu der negativen Reaktion im Primärtumor konnten in dem Erguss des Hundes mit Plattenepithelkarzinom der Blase 60% der tumorverdächtigen Zellen mit mittelgradiger Farbintensität mit *CK7* gefärbt werden.

Die immunzytologische Färbung der Ergüsse mit *CK20* wies in keinem Fall eine positive Reaktion in den exfoliierten Karzinomzellen auf. In zehn Ergüssen konnten ebenfalls negative Färberesultate in den Mesothelzellen für *CK20* festgestellt werden, in zwei Ergüssen zeigten 20 bzw. 40 % der Mesothelzellen positive Färbeergebnisse von jeweils geringgradiger Intensität.

Tab. 87: Immunzytologisches Reaktionsmuster in zwölf Ergüssen von elf Hunden mit malignem epithelialen Tumor. Die prozentuale Angabe des Gehaltes an Mesotheliomzellen bzw. Karzinomzellen im Erguss erfolgte nach zytologischer Untersuchung der großen mononukleären Zellen. Die Ergebnisse der immunzytologischen Färbung mit den Breitspektrumantizytokeratinen *AE1/AE3* und *KL1* sowie mit Zytokeratin 7 *(CK7)* und 20 *(CK20)* wurden hinsichtlich der Farbintensität[1)] und des prozentualen Anteils der positiv gefärbten Zellen (%) (Median, Minimum – Maximum) angegeben

Nr.	Primärtumor		***AE1/AE3*** **(A)**[2)]		***KL1*** **(B)**[2)]		***CK7*** **(C)**[2)]		***CK20*** **(D)**[2)]	
			Intens..	%	Intens..	%	Intens..	%	Intens..	%
1	Karzinom Prostata	20%	+	60	-	0	++	60	-	0
		20%	++	80	++	10	+++	80	-	0
2	Karzinom Prostata	10%	++	100	-	0	+	50	-	0
		70%	++	100	-	0	++	100	-	0
3	Karzinom Prostata	80%	+	70	-	0	+	30	-	0
		20%	++	90	-	0	++	90	-	0
4	Karzinom Gallengänge	40%	++	40	-	0	++	40	-	0
		20%	++	80	-	0	+++	70	-	0
5	Karzinom Gallengänge	20%	+	20	-	0	+	20	+	30
		10%	++	90	-	0	++	80	-	0
6	Karzinom Gallengänge	40%	++	60	-	0	+	50	+	40
		30%	+++	80	-	0	++	70	-	0
7	Karzinom a	10%	++	90	-	0	-	0	-	0
		90%	++	80	-	0	-	0	-	0
8	Karzinom b	30%	+	40	-	0	-	0	-	0
		60%	+++	80	+	50	+++	70	-	0
9	kleinzelliges Karzinom Lunge	20%	++	60	-	0	-	0	-	0
		80%	++	90	-	0	-	0	-	0
10	bronchioalveoläres Karzinom	10%	++	80	-	0	++	70	-	0
		80%	++	90	++	50	+++	90	-	0
11	Karzinom Mamma	80%	+	100	-	0	-	0	-	0
		20%	++	80	-	0	+++	100	-	0
12	Plattenepithel-karzinom Blase	10%	++	100	-	0	-	0	-	0
		10%	++	100	++	40	++	60	-	0
Gesamt		Med.	++	75	-	0	+	25	-	0
		Min.	+	20	-	0	-	0	-	0
		Max.	++	100	-	0	++	70	+	40
		Med.	++	85	-	0	++	75	-	0
		Min.	++	80	-	0	-	0	-	0
		Max.	+++	100	++	50	+++	100	-	0

- = negativ, + = geringgradige Farbintensität; ++ = mittelgradige Farbintensität, +++ = hochgradige Farbintensität

a = hochmalignes Karzinom unbekannter Herkunft im Omentum major

b = Metastase in der Brusthöhle eines papilläres, teils adenoid differenzierten Karzinoms unklarer Herkunft, Einlagerung von Karzinomzellen in der Pleura

Med.=Median; Min.=Minimum; Max.=Maximum ; Intens = mittlere Farbintensität, % = prozentualer Anteil der spezifisch gefärbten Zellen

☐ Ergebnisse bezüglich der immunzytologischen Reaktionen in den reaktiven Mesothelzellen

■ Ergebnisse bezüglich der immunzytologischen Reaktionen in den exfoliierten Karzinomzellen

Tab. 88: Immunzytologisches Reaktionsmuster der Primärtumoren von den Hunden mit maligner epithelialer Neoplasie mit den Antikörpern *AE1/AE3, KL1* (Breitspektrumantizytokeratine), Zytokeratine 7 *(CK7)* und 20 *(CK20)* von denen Körperhöhlenergüsse ebenfalls immunzytologisch untersucht wurden

Nr.	**Primärtumor**	***AE1/AE3***	***KL1***	***CK7***	***CK20***
		Intens/%	Intens/%	Intens/%	Intens/%
1	Prostatakarzinom	+++/100	++/60	+++/90	nd
2	Prostatakarzinom	+++/100	++/60	+++/90	nd
3	Prostatakarzinom	+++/100	-/0	+++/100	nd
4	Karzinom Gallengänge	+++/90	-/0	+++/100	-/0
5	Karzinom Gallengänge	+++/90	-/0	+++/100	-/0
6	Karzinom Gallengänge	++/70	-/0	+++/90	-/0
9	kleinzelliges Karzinom Lunge	+++/40	+/30	++/60	nd
10	bronchioalveoläres Karzinom	+++/90	-/0	+++/80	nd
11	Karzinom Mamma	+++/90	+/40	++/90	nd
12	Plattenepithelkarzinom Blase	+++/60	+++/80	++/90	nd

- = negativ, + = geringgradige Farbintensität; ++ = mittelgradige Farbintensität, +++ = hochgradige Farbintensität
Fall 7 und 8 sind nicht aufgeführt, da der Primärtumor nicht für die immunzytologische Untersuchung zur Verfügung stand, die Diagnose in diesen beiden Fällen wurde histopathologisch nach eine Sektion gestellt.
Intens = mittlere Farbintensität, % = prozentualer Anteil der spezifisch gefärbten Zellen

Die Reaktion mit *Vimentin* war in den Mesothelzellen aller Ergüsse im Mittel von mittelgradiger Farbintensität in 90% (Median) der Zellen nachzuweisen. In sechs Ergüssen konnten in den Karzinomzellen keine positiven Reaktionen mit *Vimentin* beobachtet werden (Tab 87a). In den Ergüssen von Hunden mit Karzinomen der Prostata, der Mamma und der Blase sowie in den zwei Karzinomen unklarer Herkunft konnten hingegen *Vimentin*-positive Reaktionen in den exfoliierten Karzinomzellen festgestellt werden. Die Mesothelzellen zeigten in allen zwölf Ergüssen positive Reaktionen von im Mittel 80% der Zellen mit mittelgradiger Farbintensität. Die Karzinomzellen waren in allen Fällen *Desmin*-negativ (S. 165, Abb. 15).

Tab. 87a: Immunzytologisches Reaktionsmuster in zwölf Ergüssen von elf Hunden mit malignen epithelialen Tumor. Die prozentuale Angabe des Gehaltes an Mesotheliomzellen bzw. Karzinomzellen im Erguss erfolgte nach zytologischer Untersuchung der großen mononukleären Zellen. Die Ergebnisse der immunzytologischen Färbung mit *Vimentin* und *Desmin* wurden hinsichtlich der Farbintensität[1)] und des prozentualen Anteils der positiv gefärbten Zellen (%) (Median, Minimum – Maximum) angegeben

Nr.	**Primärtumor**		***Vimentin* (E)[2)]**		***Desmin* (F)[2)]**	
			Intens..	%	Intens..	%
1	Karzinom Prostata	20%	++	80	++	80
		20%	+	20	-	0
2	Karzinom Prostata	10%	++	90	++	100
		70%	-	0	-	0
3	Karzinom Prostata	80%	+	80	++	70
		20%	+	30	-	0
4	Karzinom Gallengänge	40%	+	80	++	100
		20%	-	0	-	0
5	Karzinom Gallengänge	20%	++	90	++	60
		10%	-	0	-	0
6	Karzinom Gallengänge	40%	+	100	++	30
		30%	-	0	-	0
7	Karzinom a	10%	++	100	+++	90
		90%	+	80	-	0
8	Karzinom b	30%	++	80	++	100
		60%	+	20	-	0
9	kleinzelliges Karzinom Lunge	20%	++	90	++	50
		80%	-	0	-	0
10	bronchioalveoläres Karzinom	10%	++	100	++	60
		80%	-	0	-	0
11	Karzinom Mamma	80%	++	100	+++	80
		20%	++	60	-	0
12	Plattenepithel-karzinom Blase	10%	+++	100	++	100
		10%	++	60	-	0
Gesamt		Med.	++	90	++	80
		Min.	+	80	++	30
		Max.	+++	100	+++	100
		Med.	-/+	10	-	0
		Min.	-	0	-	0
		Max.	++	80	-	0

- = negativ, + = geringgradige Farbintensität; ++ = mittelgradige Farbintensität, +++ = hochgradige Farbintensität
a = hochmalignes Karzinom unbekannter Herkunft im Omentum major
b = Metastase in der Brusthöhle eines papilläres, teils adenoid differenzierten Karzinoms unklarer Herkunft, Einlagerung von Karzinomzellen in der Pleura
Med.=Median; Min.=Minimum; Max.=Maximum; Intens = mittlere Farbintensität, % = prozentualer Anteil der spezifisch gefärbten Zellen
☐ Ergebnisse bezüglich der immunzytologischen Reaktionen in den reaktiven Mesothelzellen
■ Ergebnisse bezüglich der immunzytologischen Reaktionen in den exfoliierten Karzinomzellen

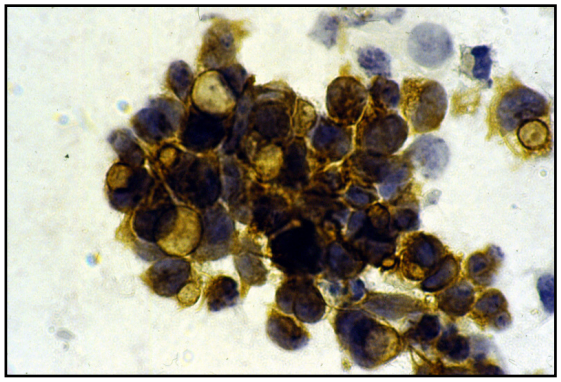

Abb. 4: Leber, Gallengangkarzinom, immunzytologische Färbung mit *CK7*, Verstärkung mit SABC, x 1000

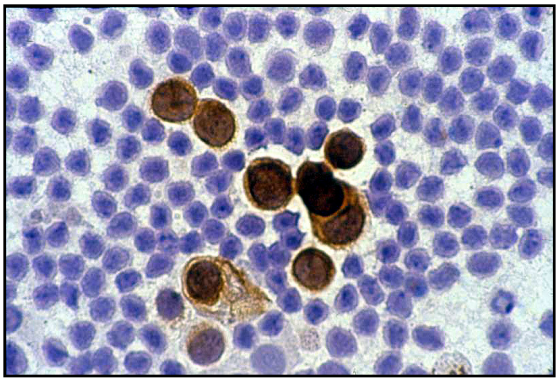

Abb. 5: Mesenteriallymphknoten, Gallengangkarzinom, immunzytologische Färbung mit *CK7*, Verstärkung mit SABC, x 1000

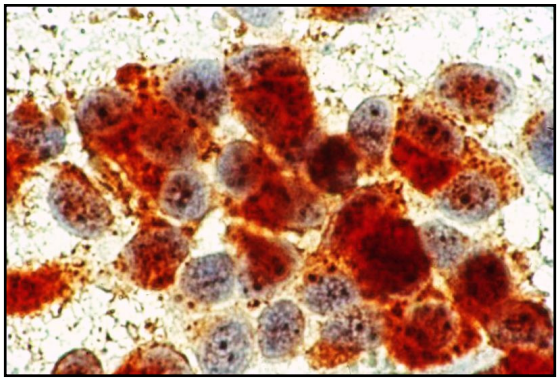

Abb. 6: Malignes Melanom, Gaumen; immunzytologische Färbung mit *Melan-A*, Verstärkung mit SABC, Chromogen AEC, x 1600

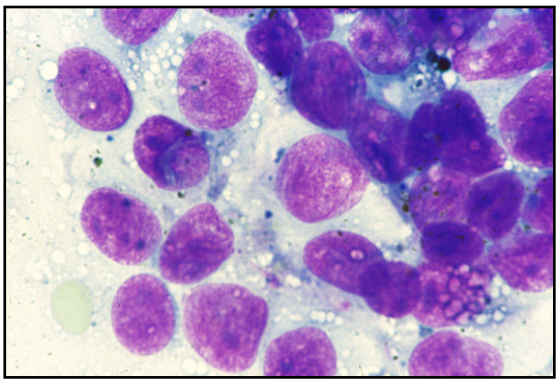

Abb. 7: Malignes Melanom, Gaumen; Pappenheim, x 1600

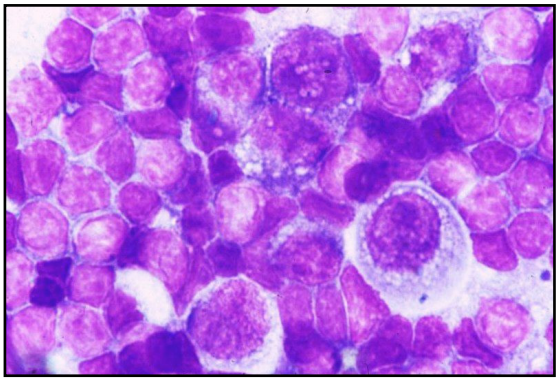

Abb. 8: Inguinallymphknoten, einfaches Karzinom Mamma, Pappenheim, x 1600

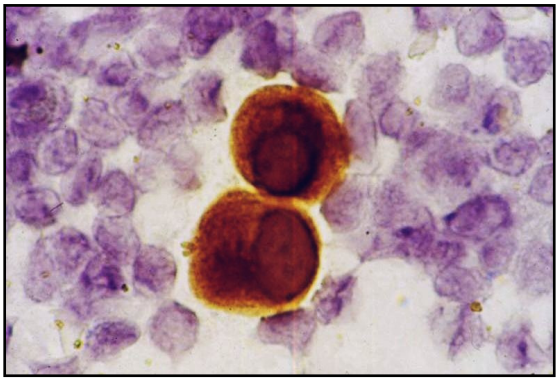

Abb. 9: Inguinallymphknoten, einfaches Karzinom Mamma, immunzytologische Färbung mit *AE1/AE3*, Verstärkung mit SABC, x 1600

Legende:
SABC = Streptavidin-Biotin-Komplex
AE1/AE3 = Breitspektrumantizytokeratin
CK7 = spezifischen Antikörper gegen Zytokeratin 7
Melan-A = Melanommarker
AEC = Aminoethylcarbazol; Chromogen

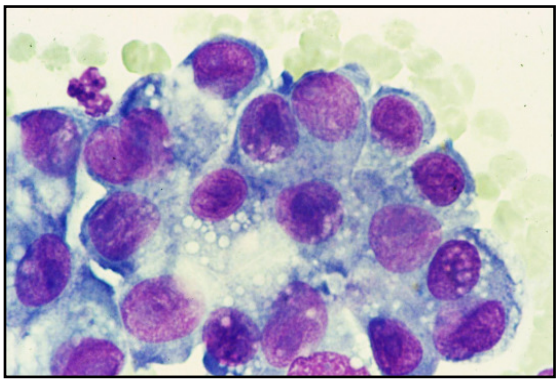

Abb. 10: Ascites, reaktives Mesothel, Pappenheim, x 1600

Abb. 11: Ascites, reaktives Mesothel, immunzytologische Färbung mit *Desmin*, Verstärkung mit SABC, x 1600

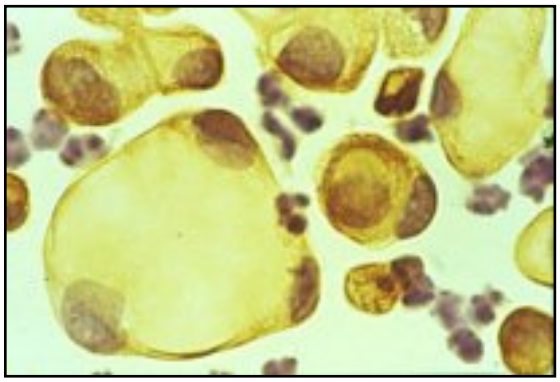

Abb. 12: Ascites, malignes Mesotheliom, immunzytologische Färbung mit *Desmin*, Verstärkung mit SABC, x 1600

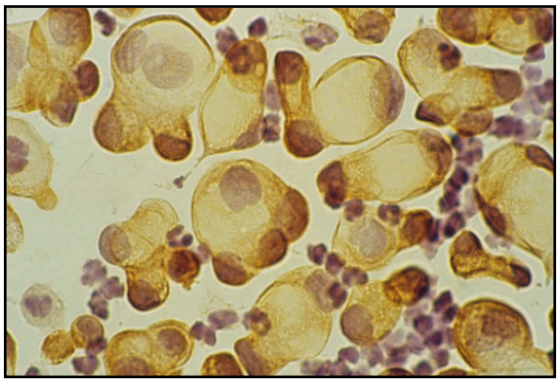

Abb. 13: Ascites, malignes Mesotheliom, immunzytologische Färbung mit *Desmin*, Verstärkung mit SABC, x 1600

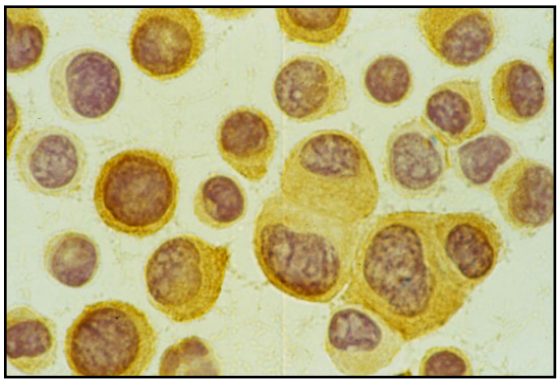

Abb. 14: Liquidothorax, Mammakarzinom, Immunzytologische Färbung mit *AE1/AE3*, Verstärkung mit SABC, x 1600

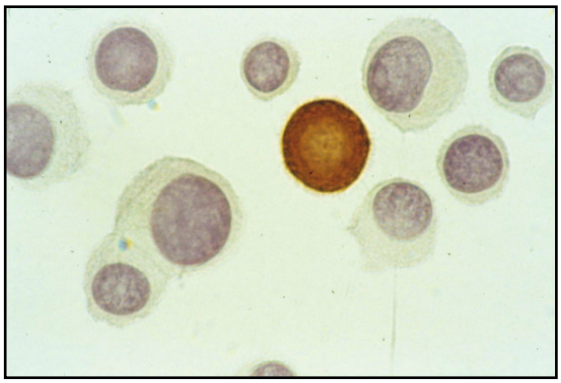

Abb. 15: Liquidothorax, Mammakarzinom, immunzytologische Färbung mit *Desmin*, Verstärkung mit SABC, x 1600

Legende: SABC = Streptavidin-Biotin-Komplex
AE1/AE3 = Breitspektrumantizytokeratin

4.7 Lymphknoten

4.7.1 Abklatschpräparate

4.7.1.1 Immunzytologische Untersuchung mit dem Breitspektrumantizytokeratin *AE1/AE3*

4.7.1.1.1 Sensitivität, Spezifität, positiv und negativ prädiktiver Wert von vier Untersuchern

Untersucher 1

Die Ergebnisse der zytologischen Untersuchung durch den Untersucher 1 (erfahrener Untersucher) im Vergleich zu den histologischen/immunhistologischen Lymphknotenbefunden zeigte eine Sensitivität und Spezifität von jeweils 0,88 (Tab. 89). Der positive prädiktive Wert betrug 0,90, der negative prädiktive Wert betrug 0,85. Die elf zytologisch falsch negativen Lymphknotenbefunde zeigten alle histologisch/immunhistologisch Mikrometastasen, von denen acht nur in der immunhistologischen Untersuchung nachgewiesen werden konnten. Zwei der zytologisch falsch positiven Lymphknoten wiesen immunhistologisch einzelne positive Tumorzellen im Marginalsinus auf.

Tab. 89: Zytologische Lymphknotenbefunde des Untersuchers 1 im Vergleich mit der Diagnose, die basierend auf der histologischen und immunhistologischen Untersuchung gestellt wurde. Die immunhistologische Färbung erfolgte mit dem Antikörper *AE1/AE3* (Breitspektrumantizytokeratin)

		Zytologie			
Histologie/ Immunhistologie		positiv	negativ	Total	
	positiv	78	11	89	Sensitivität: 78/89 = 0,88 Spezifität: 63/72 = 0,88 positiv prädiktiver Wert: 78/87 = 0,90 negativ prädiktiver Wert: 63/74 = 0,85
	negativ	9	63	72	
	Total	87	74	**161**	

Die immunzytologischen Befunde des Untersuchers 1 ergaben im Vergleich mit der Referenzuntersuchung eine Sensitivität von 0,99 und eine Spezifität von 0,93 (Tab. 90). Der positive prädiktive Wert betrug 0,95, der negative prädiktive Wert 0,99. In dem immunzytologisch falsch negativen Lymphknoten konnte nur mittels immunhistologischer Färbung eine Mikrometastasierung nachgewiesen werden. Alle fünf immunzytologisch falsch positiven Lymphknoten zeigten in der immunhistologischen Untersuchung *AE1/AE3*-positive Zellen im Marginalsinus.

Tab. 90: Immunzytologische Lymphknotenbefunde des Untersuchers 1 im Vergleich mit der Diagnose, die basierend auf der histologischen und immunhistologischen Untersuchung gestellt wurde. Die immunhistologische und immunzytologische Färbung erfolgte mit dem Antikörper *AE1/AE3* (Breitspektrumantizytokeratin)

		Immunzytologie			
Histologie/ Immunhistologie		positiv	negativ	Total	
	positiv	88	1	89	Sensitivität: 88/89 = 0,99 Spezifität: 67/72 = 0,93 positiv prädiktiver Wert: 88/93 = 0,95 negativ prädiktiver Wert: 67/68 = 0,99
	negativ	5	67	72	
	Total	93	68	**161**	

Untersucher 2

Die zytologischen Lymphknotenbefunde des Untersuchers 2 in Bezug auf die Referenzuntersuchung hatten eine Sensitivität von 0,91 und eine Spezifität von 0,57 (Tab. 91). Der positive und negative prädiktive Wert betrugen 0,72 bzw. 0,84. Die acht zytologisch falsch negativ eingestuften Lymphknoten waren in sechs Fällen Lymphknoten mit Mikrometastasierung, von denen vier nur mit der immunhistologischen Färbung nachgewiesen werden konnten. Hingegen entsprachen zwei Lymphknoten dem histopathologischen Wert 4.

Tab. 91: Zytologische Lymphknotenbefunde des Untersuchers 2 im Vergleich mit den Diagnosen, die basierend auf der histologischen und immunhistologischen Untersuchung gestellt wurde. Die immunhistologische Färbung erfolgte mit dem Antikörper *AE1/AE3* (Breitspektrumantizytokeratin)

Histologie/ Immunhistologie	Zytologie			
		positiv	negativ	Total
	positiv	81	8	89
	negativ	31	41	72
	Total	112	49	**161**

Sensitivität: 81/89 = 0,91
Spezifität: 41/72 = 0,57
positiv prädiktiver Wert: 81/112 = 0,72
negativ prädiktiver Wert: 41/49 = 0,84

Die Sensitivität und Spezifität der immunzytologischen Untersuchung betrugen 0,96 bzw. 0,83. Der positiv prädiktive Wert betrug 0,88, der negativ prädiktive Wert 0,94 (Tab. 92).

Tab. 92: Immunzytologische Lymphknotenbefunde des Untersuchers 2 im Vergleich mit den Diagnosen, die basierend auf der histologischen und immunhistologischen Untersuchung gestellt wurde. Die immunhistologische und immunzytologische Färbung erfolgte mit dem Antikörper *AE1/AE3* (Breitspektrumantizytokeratin)

Histologie/ Immunhistologie	Immunzytologie			
		positiv	negativ	Total
	positiv	85	4	89
	negativ	12	60	72
	Total	97	64	**161**

Sensitivität: 85/89 = 0,96
Spezifität: 60/72 = 0,83
positiv prädiktiver Wert: 85/97 = 0,88
negativ prädiktiver Wert: 60/64 = 0,94

Zwei der vier immunzytologisch falsch negativen Lymphknoten wiesen nur nach immunhistologischer Färbung Mikrometastasen auf, während zwei Lymphknoten histologisch dem Wert 2 entsprachen. Diese zwei Lymphknoten gehörten zu den

Lymphknoten, die aufgrund der unsicheren histologischen Befunde (wenige kleine Tumorzellverbände; starke Fibrose) zusätzlich immunhistologisch gefärbt wurden.

Untersucher 3

Die Ergebnisse für die Sensitivität und Spezifität der zytologischen Untersuchung der Lymphknotenpräparate durch den Untersucher 3 im Vergleich mit der Referenzuntersuchung betrugen 0,80 und 0,97 (Tab. 93). Der positiv prädiktive und der negativ prädiktive Wert lagen bei 0,97 und 0,76. Von den 18 zytologisch falsch negativen Lymphknoten konnte in neun Lymphknoten nur mittels immunhistologischer Färbung eine Mikrometastasierung festgestellt werden. In drei Lymphknoten konnte histopathologisch als auch immunhistologisch eine manifeste Mikrometastasierung gefunden werden. In fünf Lymphknoten konnte histopathologisch eine Metastasierung, die dem histologischen Wert 2 entsprach erkannt werden und ein Lymphknoten entsprach dem histologischen Wert 3.

Tab. 93: Zytologische Lymphknotenbefunde des Untersuchers 3 im Vergleich mit den Diagnosen, die basierend auf der histologischen und immunhistologischen Untersuchung gestellt wurde. Die immunhistologische Färbung erfolgte mit *AE1/AE3* (Breitspektrumantizytokeratin)

		Zytologie			
Histologie/ Immunhistologie		positiv	negativ	Total	
	positiv	71	18	89	Sensitivität: 71/89 = 0,80 Spezifität: 70/72 = 0,97 positiv prädiktiver Wert: 71/73 = 0,97 negativ prädiktiver Wert: 70/88 = 0,76
	negativ	2	70	72	
	Total	73	88	**161**	

Die Sensitivität und Spezifität der immunzytologischen Befunde des Untersuchers 3 lagen bei 0,92 bzw. bei 0,71 (Tab. 94). Die Ergebnisse für den positiv prädiktiven Wert und den negativen prädiktiven Wert lagen bei 0,80 und 0,88. Die sieben immunzytologisch falsch negativen Lymphknoten konnten histologisch in vier Fällen

dem histologischen Wert 2 zugeordnet werden, wovon in zwei dieser Lymphknoten die Metastasierung zusätzlich immunhistologisch bestätigt wurde. Drei der sieben immunzytologisch falsch negativen Lymphknoten wiesen nur mittels immunhistologischer Untersuchung eine Mikrometastasierung auf. Von den 21 immunzytologisch falsch positiven Lymphknoten konnten in fünf Fällen immunhistologisch *AE1/AE3*-positve Zellen im Marginalsinus festgestellt werden.

Tab. 94: Immunzytologische Lymphknotenbefunde des Untersuchers 3 im Vergleich mit den Diagnosen, die basierend auf der histologischen und immunhistologischen Untersuchung gestellt wurde. Die immunhistologische und immunzytologische Färbung erfolgte mit dem Antikörper *AE1/AE3* (Breitspektrumantizytokeratin)

		Immunzytologie			
Histologie/ Immunhistologie		positiv	negativ	Total	
	positiv	82	7	89	Sensitivität: 82/89 = 0,92 Spezifität: 51/72 = 0,71 positiv prädiktiver Wert: 82/103 = 0,80 negativ prädiktiver Wert: 51/58 = 0,88
	negativ	21	51	72	
	Total	103	58	**161**	

Untersucher 4

Die Ergebnisse der zytologischen Lymphknotenuntersuchung durch Untersucher 4 wiesen eine Sensitivität von 0,70 und eine Spezifität von 0,92 auf (Tab. 95). Der positive prädiktive Wert und der negative prädiktive Wert lagen bei 0,91 bzw. bei 0,71. Die 27 zytologisch falsch negativen Lymphknoten zeigten in der histologischen Untersuchung in zwei Fällen den Wert 4, in fünf Fällen den Wert 3 und in sechs Fällen den Wert 2. Histologisch und immunhistologisch zeigten sechs Lymphknoten eine Mikrometastasierung. Weitere acht zytologisch falsch negative Lymphknoten wiesen immunhistologisch nicht aber histologisch eine Mikrometastasierung auf.

Von den sechs zytologisch falsch positiven Lymphknoten konnten in einem Fall immunhistologisch *AE1/AE3*-positive Zellen im Marginalsinus festgestellt werden, die

anderen fünf Lymphknoten zeigten histologisch als auch immunhistologisch keine Metastasierung.

Tab. 95: Zytologische Lymphknotenbefunde des Untersuchers 4 im Vergleich mit den Diagnosen, die basierend auf der histologischen und immunhistologischen Untersuchung gestellt wurde. Die immunhistologische Färbung erfolgte mit dem Antikörper *AE1/AE3* (Breitspektrumantizytokeratin)

		Zytologie			
Histologie/ Immunhistologie		positiv	negativ	Total	
	positiv	62	27	89	Sensitivität: 62/89 = 0,70 Spezifität: 66/72 = 0,92 positiv prädiktiver Wert: 62/68 = 0,91 negativ prädiktiver Wert: 66/93 = 0,71
	negativ	6	66	72	
	Total	68	93	**161**	

Die immunzytologischen Befunde des Untersuchers 4 ergaben eine Sensitivität von 0,90, eine Spezifität von 0,71, einen positiv prädiktiven Wert von 0,80 und einen negativ prädiktiven Wert von 0,85 (Tab. 96).

Tab. 96: Immunzytologische Lymphknotenbefunde des Untersuchers 4 im Vergleich mit den Diagnosen, die basierend auf der histologischen und immunhistologischen Untersuchung gestellt wurden. Die immunhistologische und immunzytologische Färbung erfolgte mit dem Antikörper *AE1/AE3* (Breitspektrumantizytokeratin)

		Immunzytologie			
Histologie/ Immunhistologie		positiv	negativ	Total	
	positiv	80	9	89	Sensitivität: 80/89 = 0,90 Spezifität: 51/72 = 0,71 positiv prädiktiven Wert: 80/101 = 0,80 negativ prädiktiver Wert: 51/60 = 0,85
	negativ	21	51	72	
	Total	101	60	**161**	

Die neun immunzytologisch falsch negativen Lymphknotenbefunde zeigten in einem Fall den histologischen Wert 4 und in fünf Fällen den Wert 2, in drei Lymphknoten konnte nur mit der immunhistologischen Färbung eine Mikrometastasierung festgestellt werden. Die 21 immunzytologisch falsch positiven zeigten in 17 Fällen histologisch und immunhistologisch keine Metastasierung; in vier Lymphknoten konnten einzelne immunhistologisch positive Zellen im Marginalsinus erkannt werden.

4.7.1.1.2 Statistischer Vergleich zwischen Zytologie und Immunzytologie sowie zwischen den vier Untersuchern

Die vergleichende Betrachtung der für die zytologische Lymphknotendiagnostik der vier Untersucher ermittelten Sensitivitäten mit den Sensitivitäten der Immunzytologie zeigte signifikante Unterschiede ($p=0{,}0300_{t\text{-Test}}$) (Tab. 97). Die Ergebnisse des Vergleiches der zytologischen und immunzytologischen Sensitivität für die einzelnen Untersucher ergaben - mit Ausnahme des Untersuchers 2 ($p=0{,}2318_{\text{Chi-Quadrat-Test}}$) - für die übrigen Untersucher höhere Werte für die Immunzytologie ($p<0{,}05_{\text{Chi-Quadrat-Test}}$). Der globale statistische Vergleich der Sensitivitäten der zytologischen Befunde zwischen den vier Untersuchern ergab signifikante Unterschiede ($p=0{,}0010_{\text{Chi-Quadrat-Test, 4x2-Feldertafel}}$), was hingegen für die immunzytologischen Werte nicht zutraf ($p=0{,}0592_{\text{Chi-Quadrat-Test, 4x2-Feldertafel}}$).

Bezüglich des globalen Vergleichs der von den vier Untersuchern ermittelten Spezifitäten konnten keine Unterschiede zwischen der zytologischen und immunzytologischen Methode festgestellt werden ($p=0{,}7630_{t\text{-Test}}$). Dies spiegelte ein heterogenes Bild zwischen den einzelnen Untersuchern wider: Während bei Untersucher 1 kein deutlicher Unterschied bestand, war die Spezifität bei Untersucher 2 für die Immunzytologie höher und bei Untersucher 3 und 4 für die Zytologie ($p<0{,}0500_{\text{Chi-Quadrat-Test}}$).

Der Vergleich zwischen den Werten der einzelnen Untersucher für die zytologische bzw. immunzytologische Spezifität zeigte für beide Methoden deutliche Unterschiede auf ($p<0{,}005_{\text{Chi-Quadrat-Test, 4x2-Feldertafel}}$).

Tab. 97: Vergleichende Gegenüberstellung der zytologischen und immunzytologischen Lymphknotenbefunde der vier Untersucher im Hinblick auf den Nachweis einer Metastasierung bei 161 Lymphknoten von Hunden mit malignen epithelialen Tumoren

Befunde	**Untersucher 1 (U1)***		**Untersucher 2 (U2)***		**Untersucher 3 (U3)***		**Untersucher 4 (U4)***	
	Zytologie	Immun-zytologie	Zytologie	Immun-zytologie	Zytologie	Immun-zytologie	Zytologie	Immun-zytologie
Sensitivität (richtig pos. – falsch neg.)	**0,88** (78 - 11)	**0,99** (88 - 1)	**0,91** (81 - 8)	**0,96** (85 - 4)	**0,80** (71 - 18)	**0,92** (82 - 7)	**0,70** (62 - 27)	**0,90** (80 - 9)
Spezifität (richtig neg. – falsch pos.)	**0,88** (63 - 9)	**0,93** (67 - 5)	**0,57** (41 - 31)	**0,83** (60 - 12)	**0,97** (70 - 2)	**0,71** (51 - 21)	**0,92** (66 - 6)	**0,71** (51 - 21)
pos. präd. Wert (richtig pos. – falsch pos.)	**0,90** (78 - 9)	**0,95** (88 - 5)	**0,72** (81 - 31)	**0,88** (85 - 12)	**0,97** (71 - 2)	**0,80** (82 - 21)	**0,91** (62 - 6)	**0,80** (80 - 21)
neg. präd. Wert (richtig neg. – falsch neg.)	**0,85** (63 - 11)	**0,99** (67 - 1)	**0,84** (41 - 8)	**0,94** (60 - 4)	**0,76** (70 - 18)	**0,88** (51 - 7)	**0,71** (66 - 27)	**0,85** (51 - 9)

- Globaler statistischer Vergleich (4 Untersucher) Zytologie/Immunzytologie (t-Test):
  Sensitivität: p=0,0300
  Spezifität: p=0,7630
  positiv prädiktiver Wert: p=0,8310
  negativ prädiktiver Wert: p=0,0010
- Statistischer Vergleich (Chi-Quadrat-Test) Zytologie/Immunzytologie für den jeweiligen Untersucher:
  Sensitivität: U1: p=0,0028; U2: p=0,2318; U3: p=0,0176; U4: p=0,0008
  Spezifität: U1: p=0,2605; U2: p=0,0005; U3: p=0,0001; U4: p=0,0014
  pos. präd. Wert: U1: p=0,2136; U2: p=0,0063; U3: p=0,0006; U4: p=0,0373
  neg. präd. Wert: U1: p=0,0041; U2: p=0,0849; U3: p=0,1881; U4: p=0,0457
- Globaler statistischer Vergleich (Chi-Quadrat-Test, 4x2-Feldertafel) der Werte zwischen den Untersuchern:
  Sensitivität: Zytologie: p=0,0010; Immunzytologie: p=0,0592
  Spezifität: Zytologie: p<0,0001; Immunzytologie: p=0,0015
  pos. präd. Wert: Zytologie: p<0,0001; Immunzytologie: p=0,0064
  neg. präd. Wert: Zytologie: p=0,1143; Immunzytologie: p=0,0288

Der globale Vergleich der von den vier Untersuchern ermittelten Anteile der zytologisch richtig positiven unter der Gesamtzahl der positiven Diagnosen (positiv prädiktiver Wert) mit den analogen immunzytologischen Werten ergab keinen signifikanten Unterschied ($p=0,8310_{t\text{-}Test}$). Diese Beobachtung gilt auch für den

Vergleich zwischen dem zytologischen und immunzytologischen positiv prädiktiven Wert des Untersuchers 1 ($p>0,05_{\text{Chi-Quadrat-Test}}$). Für den Untersucher 2 konnte ein höherer positiv prädiktiver Wert für die Immunzytologie festgestellt werden ($p=0,0063_{\text{Chi-Quadrat-Test}}$). Dem gegenüber waren die zytologischen positiv prädiktiven Werte der Untersucher 3 und 4 höher als die der Immunzytologie ($p=<0,0500_{\text{Chi-Quadrat-Test}}$) Zwischen den einzelnen Untersuchern bestanden deutliche Unterschiede für die prädiktiven Werte der zytologischen ($p<0,0001_{\text{Chi-Quadrat-Test, 4x2-Feldertafel}}$) wie immunzytologischen Diagnostik ($p=0,0015_{\text{Chi-Quadrat-Test, 4x2-Feldertafel}}$).
Ein Vergleich der von den vier Untersuchern ermittelten Anteile der richtig negativen in Bezug zur Gesamtzahl der negativen Diagnosen (negativ prädiktiver Wert) zeigte für die immunzytologische Methode höhere Werte auf als mittels zytologischer Methode ($p=0,0010_{\text{t-Test}}$). Individuelle Vergleiche für die einzelnen Untersucher mittels Chi-Quadrat-Test ergaben nur für die Untersucher 1 und 4 einen deutlichen Unterschied zwischen den negativ prädiktiven Werten von zytologischer und immunzytologischer Diagnostik zugunsten der Immunzytologie. Der globale Vergleich zeigte zwischen den zytologisch erhobenen prädiktiven Werte der vier Untersucher keine Unterschiede auf, jedoch deutliche Unterschiede für die immunzytologischen Werte ($p=0,0288_{\text{Chi-Quadrat-Test, 4x2-Feldertafel}}$).

4.7.1.2 Immunzytologische Untersuchung mit dem Breitspektrum-antizytokeratin *KL1*

4.7.1.2.1 Sensitivität, Spezifität, positiv und negativ prädiktiver Wert

Die Untersuchung der mit dem Breitspektrumantizytokeratin *KL1* gefärbten 161 Lymphknoten im Vergleich zu der Referenzuntersuchung (s. Tab. 98) ergab eine Sensitivität von 0,63, eine Spezifität von 0,96 sowie einen positiv und negativ prädiktiven Wert von 0,95 und 0,68.
Von den 33 immunzytologisch falsch negativen Lymphknoten entsprachen vier dem histologischen Wert vier, 14 Lymphknoten dem Wert 3 und neun Lymphknoten dem Wert 2. In sechs der immunzytologisch falsch negativen Lymphknoten konnten

immunhistologisch Mikrometastasen festgestellt werden. 28 der immunzytologisch falsch negativen Lymphknoten waren von Hunden, welche an einem Karzinom der Gallengänge, der Blase, der apokrinen Drüsen, des Dünn- oder Dickdarms, des Magens, der Prostata, des Pankreas oder des Urothels erkrankt waren. Lymphknotenmetastasen von Hunden mit Karzinom der Mamma oder Plattenepithelkarzinom konnten hingegen in der Mehrzahl (n=45) mit *KL1* erkannt werden.

Tab. 98: Immunzytologische Lymphknotenbefunde im Vergleich mit der Diagnose, die basierend auf der histologischen und immunhistologischen Untersuchung gestellt wurde. Die immunzytologische Färbung erfolgte mit dem Antikörper *KL1* (Breitspektrumantizytokeratin)

		Immunzytologie			
Histologie/ Immunhistologie		positiv	negativ	Total	
	positiv	56	33	89	Sensitivität: 56/89 = 0,63 Spezifität : 69/72 = 0,96 positiv prädiktiver Wert: 56/59 = 0,95 negativ prädiktiver Wert: 69/102 = 0,68
	negativ	3	69	72	
	Total	59	102	**161**	

4.7.1.2.2 Statistischer Vergleich von Zytologie und Immunzytologie

Der Vergleich der Sensitivitäten sowie den negativen prädiktiven Werten zwischen der zytologischen und immunzytologischen Untersuchung ergaben höhere Werte für die Zytologie ($p<0{,}01_{\text{Chi-Quadrat-Test}}$), während für die Spezifitäten und den positiv prädiktiven Werten kein Unterschied zwischen beiden Methoden bestand ($p>0{,}05_{\text{Chi-Quadrat-Test}}$) (Tab. 99).

Tab. 99: Vergleichende Darstellung der Spezifität, Sensitivität, positiv und negativ prädiktiver Wert der immunzytologischen (Färbung mit **KL1**) und zytologischen Befunde im Vergleich zu den histologischen/immunhistologischen Lymphknotenbefunden. Die immunzytologischen Färbungen sind mit dem Antikörper KL1 und die immunhistologischen Färbungen erfolgten mit *AE1/AE3* (Breitspektrumantizytokeratine)

Methode	**Sensitivität** (richtig pos. – falsch neg.)	**Spezifität** (richtig neg. – falsch pos.)	**pos. präd. Wert** (richtig pos. – falsch pos.)	**neg. präd. Wert** (richtig neg. – falsch neg.)
Zytologie	**0,88** (78 - 89)	**0,88** (63 - 72)	**0,90** (78 - 87)	**0,85** (63 - 74)
Immun-zytologie	**0,63** (56 - 89)	**0,96** (69 - 72)	**0,95** (56 - 59)	**0,68** (69 - 102)

- Globaler statistischer Vergleich Zytologie/Immunzytologie (Chi-Quadrat-Test, 2x2-Felder-Tafel):
  Sensitivität: p=0,0001
  Spezifität: p=0,0704
  positiv prädiktiver Wert: p=0,2561
  negativ prädiktiver Wert: p=0,0082

4.7.1.3 Immunzytologische Untersuchung mit dem Antikörper gegen CK7

4.7.1.3.1 Sensitivität, Spezifität, positiv und negativ prädiktiver Wert

Die Sensitivität und die Spezifität für die zytologische Untersuchung der 104 Lymphknoten von Hunden mit *CK7*-positivem Primärtumor betrug 0,92, bzw. 0,83 (Tab. 100). Die Berechnung des positiven und negativen prädiktive Wert ergab 0,90 und 0,85. Von den sechs zytologisch falsch negativen Lymphknoten konnten in drei Lymphknoten histologisch und immunhistologisch Mikrometastasen festgestellt werden während in den anderen drei nur immunhistologisch Mikrometastasen nachweisbar waren.

Tab. 100: Zytologische Lymphknotenbefunde im Vergleich mit der Diagnose basierend auf der histologischen und immunhistologischen Untersuchung für 104 Lymphknoten von 44 Hunden, die auch nach Färbung mit Zytokeratin 7 *(CK7)* untersucht wurden. Die immunhistologische Färbung erfolgte mit dem Antikörper *AE1/AE3* (Breitspektrumantizytokeratin)

Histologie/ Immunhistologie	Zytologie			
		positiv	negativ	Total
	positiv	56	6	62
	negativ	7	35	42
	Total	63	41	**104**

Sensitivität: 56/62 = 0,90
Spezifität : 35/42 = 0,83
positiv prädiktiver Wert: 56/63 = 0,89
negativ prädiktiver Wert: 35/41 = 0,85

Die Sensitivität der immunzytologischen Untersuchung (S. 164, Abb. 5) von 104 Lymphknoten mittels *CK7* lag bei 0,97, die Spezifität bei 0,90 (Tab. 101).

Tab. 101: Immunzytologische Lymphknotenbefunde der Abklatschpräparate, die mit **Zytokeratin 7 *(CK7)*** gefärbt wurden im Vergleich mit der Diagnose basierend auf der histologischen und immunhistologischen Untersuchung. Die immunhistologische Färbung erfolgte mit *AE1/AE3* (Breitspektrumantizytokeratin)

Histologie/ Immunhistologie	Immunzytologie			
		positiv	negativ	Total
	positiv	59	3	62
	negativ	4	38	42
	Total	63	41	**104**

Sensitivität: 59/62 = 0,95
Spezifität : 38/42 = 0,90
positiv prädiktiver Wert: 59/63 = 0,94
negativ prädiktiver Wert: 38/41 = 0,93

Der positiv und negativ prädiktive Wert betrugen 0,95 bzw. 0,93. Drei Lymphknoten waren im Vergleich zur Referenzuntersuchung falsch negativ. Histologisch und immunhistologisch konnten in einem dieser drei Lymphknoten Mikrometastasen

festgestellt wurden. In zwei Lymphknoten konnte nur mittels immunhistologischer Technik eine Mikrometastasierung festgestellt werden. In zwei der vier immunzytologisch falsch positiven Lymphknoten konnten immunhistologisch *AE1/AE3*-positive Zellen im Marginalsinus nachgewiesen werden.

4.7.1.3.2 Statistischer Vergleich von Zytologie und Immunzytologie

Die vergleichende Gegenüberstellung der zytologisch und immunzytologisch ermittelten Werte für die Sensitivität, Spezifität sowie positiv und negativ prädiktiven Wert ergaben keine Unterschiede ($p>0,05$ $_{\text{Chi-Quadrat-Test}}$) (Tab. 102).

Tab. 102: Vergleichende Darstellung der Spezifität, Sensitivität, positiv und negativ prädiktiver Wert der immunzytologischen (Färbung mit ***CK7***) und zytologischen Lymphknotenbefunde im Vergleich zu den histologischen/ immunhistologischen Lymphknotenbefunden bei 104 Lymphknoten von 44 Hunden mit *CK7*-positiven Primärtumor

Methode	**Sensitivität** (richtig pos. – falsch neg.)	**Spezifität** (richtig neg. – falsch pos.)	**pos. präd. Wert** (richtig pos. – falsch pos.)	**neg. präd. Wert** (richtig neg. – falsch neg.)
Zytologie	**0,90** (56 - 6)	**0,83** (35 - 7)	**0,89** (56 - 7)	**0,85** (35 - 6)
Immun-zytologie	**0,95** (59 - 3)	**0,90** (38 - 4)	**0,94** (59 - 4)	**0,93** (38 - 3)

- Globaler statistischer Vergleich Zytologie/Immunzytologie (Chi-Quadrat-Test, 2x2-Felder-Tafel):
  Sensitivität: p=0,2991
  Spezifität: p=0,3319
  positiv prädiktiver Wert: p=0,3437
  negativ prädiktiver Wert: p=0,2892

4.7.1.4 Immunzytologische Untersuchung mit dem Antikörper gegen CK20

4.7.1.4.1 Sensitivität, Spezifität, positiv und negativ prädiktiver Wert

Die zytologische Untersuchung zeigte eine Spezifität und einen negativ prädiktiven Wert von 0.80 sowie eine Sensitivität und einen positiv prädiktiven Wert von 0.94

(Tab. 103). In dem zytologisch falsch negativen Lymphknoten konnte nur immunhistologisch eine Mikrometastasierung nachgewiesen werden.

Tab. 103: Zytologische Lymphknotenbefunde im Vergleich mit der Diagnose basierend auf der histologischen und immunhistologischen Untersuchung für 21 Lymphknoten von 14 Hunden, die auch nach Färbung mit Zytokeratin 20 *(CK20)* untersucht wurden. Die immunhistologische Färbung erfolgte mit dem Antikörper *AE1/AE3* (Breitspektrumantizytokeratin)

		Zytologie			
		positiv	negativ	Total	
Histologie/ Immunhistologie	positiv	15	1	16	Sensitivität: 15/16 = 0,94 Spezifität : 4/5 = 0,80 positiv prädiktiver Wert: 15/16 = 0,94 negativ prädiktiver Wert: 4/5 = 0,80
	negativ	1	4	5	
	Total	16	5	**21**	

Die Spezifität, Sensitivität, positiv und negativer prädiktiver Wert der immunzytologischen Methode im Vergleich zur histologischen/immunhistologischen Referenzuntersuchung betrugen jeweils 1.00 (Tab. 104).

Tab. 104: Immunzytologische Lymphknotenbefunde der Abklatschpräparate, die mit **Zytokeratin 20 *(CK20)*** gefärbt wurden im Vergleich mit der Diagnose basierend auf der histologischen und immunhistologischen Untersuchung. Die immunhistologische Färbung erfolgte mit *AE1/AE3* (Breitspektrumantizytokeratin)

		Immunzytologie			
		positiv	negativ	Total	
Histologie/ Immunhistologie	positiv	16	0	16	Sensitivität: 16/16 = 1,00 Spezifität : 5/5 = 1,00 pos. präd. Wert: 16/16 = 1,00 neg. präd. Wert: 5/5 = 1,00
	negativ	0	5	5	
	Total	16	5	**21**	

4.7.1.4.2 Statistischer Vergleich von Zytologie und Immunzytologie

Die Werte für die Sensitivität, Spezifität, positiv und negativ prädiktiver Wert für immunzytologische Untersuchung der mit *CK20* gefärbten Lymphknoten waren jeweils 1,00 im Vergleich zu 0,94 (Sensitivität, positiv prädiktiver Wert) bzw. 0,80 (Spezifität, negativ prädiktiver Wert) ($p>0,05_{\text{Chi-Quadrat-Test}}$) (Tab. 105).

Tab. 105: Vergleichende Darstellung der Spezifität, Sensitivität, positiv und negativ prädiktiver Wert der immunzytologischen (Färbung mit ***CK20***) und zytologischen Lymphknotenbefunde im Vergleich zu den histologischen/ immunhistologischen Lymphknotenbefunden bei 21 Lymphknoten von 14 Hunden mit *CK20*-positiven Primärtumor

Methode	**Sensitivität** (richtig pos. – falsch neg.)	**Spezifität** (richtig neg. – falsch pos.)	**pos. präd. Wert** (richtig pos. – falsch pos.)	**neg. präd. Wert** (richtig neg. – falsch neg.)
Zytologie	**0,94** (15 - 1)	**0,80** (4 - 1)	**0,94** (15 - 1)	**0,80** (4 - 1)
Immun-zytologie	**1,00** (16 - 0)	**1,00** (5 - 0)	**1,00** (16 - 0)	**1,00** (5 - 0)

- Globaler statistischer Vergleich Zytologie/Immunzytologie (Chi-Quadrat-Test, 2x2-Felder-Tafel):
  Sensitivität: p=0,3096
  Spezifität: p=0,2918
  positiv prädiktiver Wert: p=0,3096
  negativ prädiktiver Wert: p=0,2918

4.7.2 Aspirationspräparate

4.7.2.1 Sensitivität, Spezifität, positiv und negativ prädiktiver Wert

Der Vergleich der zytologischen Befunde der Lymphknotenaspirationspräparate mit den histologischen/immunhistologischen Befunden ergab eine Sensitivität von 0,83 und eine Spezifität von 0,73 für die zytologische Untersuchung (Tab. 106). Der positiv und der negativ prädiktive Wert betrug 0,88 bzw. 0,68. Die sechs zytologisch falsch negativen Lymphknoten zeigten histologisch in zwei Fällen den histologischen Wert von 2 und in einem Lymphknoten den Wert 3. In drei der zytologisch falsch

negativen beurteilten Lymphknoten konnten Mikrometastasen nur immunhistologisch festgestellt werden.

Tab. 106: Zytologische Befunde der Lymphknotenaspirationspräparate bei Hunden mit Karzinom im Vergleich mit der Lymphknotendiagnose, basierend auf der histologischen und immunhistologischen Untersuchung gestellt wurde. Die immunhistologische Färbung erfolgte mit dem Breitspektrumantizytokeratin *AE1/AE3*

		Zytologie			
		positiv	negativ	Total	
Histologie/ Immunhistologie	positiv	29	6	35	Sensitivität: 29/35 = 0,83 Spezifität : 11/15 = 0,73 positiv prädiktiver Wert: 29/33 = 0,88 negativ prädiktiver Wert: 11/17 = 0,65
	negativ	4	11	15	
	Total	33	17	**50**	

Für die immunzytologischen Befunde der Lymphknotenaspirationspräparate im Vergleich mit den histologischen/immunhistologischen Ergebnissen konnten für die Spezifität, Sensitivität, positiv und negativ prädiktiver Wert der Wert von jeweils 1.00 berechnet werden (Tab. 107).

Tab. 107: Immunzytologische Befunde der Lymphknotenaspirationspräparate bei Hunden mit Karzinom im Vergleich mit den histologischen/immunhistologischen Lymphknotendiagnosen. Die immunhistologische und immunzytologische Färbung erfolgte mit dem Breitspektrumantizytokeratin *AE1/AE3*

		Immunzytologie			
		positiv	negativ	Total	
Histologie/ Immunhistologie	positiv	35	0	35	Sensitivität: 35/35 = 1,00 Spezifität : 15/15 = 1,00 positiv prädiktiver Wert: 35/35 = 1,00 negativ prädiktiver Wert: 15/15 = 1,00
	negativ	0	15	15	
	Total	35	15	**50**	

4.7.2.2 Statistischer Vergleich der Zytologie und Immunzytologie

Für die Sensitivität, Spezifität, den positiv und negativ prädiktiven Wert der Metastasendiagnostik im Lymphknoten-Feinnadelaspirat konnte für die Immunzytologie jeweils ein höherer Wert als für die Zytologie festgestellt werden ($p<0,05$) (Tab. 108).

Tab. 108: Vergleichende Darstellung der Spezifität, Sensitivität, positiv und negativ prädiktiver Wert der immunzytologischen (Färbung mit ***AE1/AE3***) und zytologischen Lymphknotenbefunde im Vergleich zu den histologischen/ immunhistologischen Lymphknotenbefunden bei 50 Lymphknoten von 23 Hunden. Die zytologischen Präparate wurden mittels Feinnadelaspiration hergestellt

Methode	**Sensitivität** (richtig pos. – falsch neg.)	**Spezifität** (richtig neg. – falsch pos.)	**pos. präd. Wert** (richtig pos. – falsch pos.)	**neg. präd. Wert** (richtig neg. – falsch neg.)
Zytologie	**0,83** (29 - 6)	**0,73** (11 – 4)	**0,88** (29 - 4)	**0,65** (11 - 6)
Immun-zytologie	**1,00** (35 - 0)	**1,00** (15 - 0)	**1,00** (35 - 0)	**1,00** (15 - 0)

- Globaler statistischer Vergleich Zytologie/Immunzytologie (Chi-Quadrat-Test, 2x2-Felder-Tafel):
  Sensitivität: p=0,0104
  Spezifität: p=0,0317
  positiv prädiktiver Wert: p=0,0337
  negativ prädiktiver Wert: p=0,0107

5 Diskussion

Ziel der vorliegenden Untersuchungen war zunächst die Adaptation von humanen monoklonalen und polyklonalen Antikörpern an zytologische Präparate von histopathologisch definiertem caninen Tumormaterial. Hinsichtlich der groben Zuordnung eines Tumors unklarer Gewebeherkunft werden in der immunhistologischen und immunzytologischen Routinediagnostik beim Menschen (ALTMANNSBERGER et al., 1984; MYGIND et al., 1988; CHOSIA et al., 1989; HASTKA, 1997) wie immunhistologischen Untersuchungen bei Tieren (REINACHER, 2000) in der Regel zunächst Breitspektrumantikörper gegen die verschiedenen epithelialen Zytokeratine und gegen das mesenchymale *Vimentin* eingesetzt. Aufgrund ihrer erheblichen Bedeutung wurde diesen Antikörpern daher in der vorliegenden Arbeit besonderes Augenmerk zuteil. Allerdings können der entsprechenden Literatur auch für den Menschen bislang keine umfassenden Evaluierungen der Sensitivität und Spezifität entsprechender Antikörper an zytologischem Material entnommen werden.

Die eigenen Ergebnisse zeigen, dass das **Breitspektrumantizytokeratin** *AE1/AE3* zuverlässiger das gesamte Spektrum der epithelialen Neoplasien beim Hund erkennt als *KL1.* Die sensitive Erkennung von caninen epithelialen Geweben und davon ausgehenden Tumoren mit dem Antikörper *AE1/AE3* wurde in mehreren immunhistologischen Untersuchungen beschrieben (CARDONA et al., 1989; SANDUSKY et al., 1991; KOZAKI et al., 2001; WALTER, 2001), während wie o. a. auch für den Menschen nur wenige Daten bezüglich der Reaktivität von *AE1/AE3* an zytologischem Material vorliegen. Diese beziehen sich zumeist auf eine enge Fragestellung bezüglich der Technik oder bestimmtes Tumormaterial (DOMAGALA et al., 1990b; ABENDROTH und DABBS, 1995; DABBS et al., 1995; KING et al., 2002). Wie in der immunhistologischen Studie von CARDONA et al. (1989) konnte auch in der vorliegenden Arbeit eine eindeutige Differenzierung zwischen *AE1/AE3*-positiven epithelialen versus *AE1/AE3*-negativen mesenchymalen Neoplasien durchgeführt werden. Analog zum Menschen eignet sich somit der Antikörper *AE1/AE3* auch in zytologischen Präparaten von caninem Tumormaterial zur Erkennung von Tumoren epithelialer Herkunft. Im Gegensatz zum Menschen (VIAC

et al., 1983) erwies sich das Breitspektrumantizytokeratin *KL1* in der immunzytologischen Erkennung epithelialer caniner Tumorzellen als weniger zuverlässig als *AE1/AE3*. Die Diskrepanz der deutlich unterschiedlichen Reaktionsspektren von *AE1/AE3* und *KL1* kann nicht darauf zurückgeführt werden, dass die Färbereaktion mit *KL1* – einem Färbeprotokoll des Instituts für Pathologie der Tierärztlichen Hochschule Hannover folgend – im Standardprotokoll ohne Verstärkung mit dem Streptavidin-Biotin-Komplex durchgeführt wurde. Ein zusätzlicher Vergleich der *KL1*-Färbeergebnisse mit und ohne Verstärkung ergab keine deutlichen Unterschiede.

Insbesondere in Tumoren plattenepithelialer Herkunft konnten deutlich positive Reaktivitäten mit *KL1* beobachtet werden, was auch von anderen Arbeitsgruppen beim Hund an histologischem Material gezeigt worden ist (MURASE et al., 1986; WALTER, 2000; KOZAKI et al., 2001; WALTER, 2001). In caninem Gewebe zylinderepithelialen Ursprungs und davon ausgehenden Tumoren konnten in der vorliegenden Arbeit in vielen Fällen negative Ergebnisse oder Reaktivitäten mit nur geringem prozentualem Anteil an *KL1*-positiven Zellen nachgewiesen werden. Obgleich z.B. in allen Proben der Mamma *KL1*-positive epitheliale Zellen vorlagen, zeigte sich die geringere Zuverlässigkeit von *KL1* auch darin, dass ein geringerer Anteil an positiven Zellen im Vergleich zu den mit *AE1/AE3* gefärbten Präparaten vorlag. Diese Beobachtung der unregelmäßigen Färbung machten auch WALTER und KLING (1995) in immunhistologischen Untersuchungen caniner normaler und neoplastisch veränderter Mamma. In der gleichen Studie konnte im Western Blot-Verfahren in der normalen und neoplastisch veränderten caninen Mamma nur eine mit *KL1* reagierende Bande detektiert werden, welche ein Molekulargewicht von 65 kDa aufwies und beim Menschen einem plattenepitheltypischen Zytokeratinpolypeptid entspricht (MOLL, 1993). Die in der vorliegenden Arbeit immunzytologisch negativen Ergebnisse in einer Vielzahl von caninen epithelialen Tumoren nicht plattenepithelialer Herkunft legen die Vermutung nahe, dass *KL1* nicht mit den hier exprimierten zylinderepitheltypischen Zytokeratinpolypeptiden kreuzreagiert. Hinsichtlich der zumeist negativen Reaktivität des Breitspektrumantizytokeratins *KL1* in caninen Karzinomen, welche eher

zylinderepitheltypische Zytokeratine exprimieren, können der zugänglichen Literatur bisher keine vergleichbaren Daten entnommen werden. Basierend auf der unsicheren Reaktivität von *KL1* mit caninen Drüsenepithelien ist *AE1/AE3* als Screening-Marker zur Erkennung von Tumoren epithelialer Herkunft in zytologischen Präparaten des Hundes insgesamt eindeutig besser geeignet.

Den neben Breitspektrumantizytokeratin wesentlichsten Marker zur Abgrenzung unbekannter Tumoren stellt das **Vimentin** dar, das in erster Linie in mesenchymalen Zellen exprimiert wird. Die in der eigenen Arbeit untersuchten caninen Tumoren mesenchymaler Herkunft konnten alle zuverlässig mit *Vimentin* erkannt werden. Die konstante immunhistologische Erkennung caniner mesenchymaler Zellen mittels *Vimentin* konnte in vielen Arbeiten gezeigt werden (MOORE et al., 1989; RABANAL et al., 1989; DESNOYERS et al., 1990; KOENIG et al., 2001). In immunzytologischen Arbeiten mit zumeist kleinen Fallzahlen konnten Tumoren mesenchymaler Herkunft auch beim Menschen eindeutig mit Vimentin erkannt werden (ALTMANNSBERGER et al., 1984; DROESE et al., 1984; DOMAGALA et al., 1991; ABENDROTH und DABBS, 1995; DABBS et al., 1995).

Im Gegensatz zur hohen Sensitivität von Vimentin zeigten die Ergebnisse der vorliegenden Arbeit aber eine eingeschränkte Spezifität für Vimentin, das auch in einer Reihe von epithelialen Tumoren des Hundes positive Reaktionen aufwies. Hinsichtlich der **Vimentinkoexpression** epithelialer Tumoren liegen beim Hund auch für die Histopathologie nur vereinzelte Beschreibungen bezüglich eines bestimmten Organsystems oder einzelne Falldarstellungen vor (HELLMEN und LINDGREN, 1989; VOS et al. 1993a; 1993b; 1993c; SHIGA und SHIROTA, 2000, GRIECO et al., 2003). Beim Menschen, wo die Vimentinkoexpression in speziellen epithelialen Geweben und deren Neoplasien auf molekularer Ebene untersucht wurde, ist das Phänomen der begrenzten Spezifität von Vimentin gut bekannt (FRANKE et al., 1978a; FRANKE et al., 1982; MOLL, 1993). Abgesehen von wenigen Ausnahmen entsprechen die in der vorliegenden Arbeit untersuchten *Vimentin*-positiven epithelialen Tumortypen des Hundes (Plattenepithelkarzinome, Mammakarzinome, Magenkarzinome, Schilddrüsenkarzinom, Prostatakarzinome, Mesotheliome) denen beim Menschen (MOLL, 1993). Anders als beim Menschen (AZUMI und

BATTIFORA, 1987) konnte in dem Gallengangskarzinom des Hundes keine Reaktionen mit dem Antikörper gegen Vimentin nachgewiesen werden. Umgekehrt wurden die *Vimentin*-positiven Ergebnisse in den caninen Tumoren des Darms beim Menschen bisher nicht beschrieben (MOLL, 1993). Die Ergebnisse in der eigenen Arbeit und in den immunhistologischen Untersuchungen anderer Arbeitsgruppen an epithelialen caninen Geweben und deren Tumoren lassen eine weit verbreitete Vimentinkoexpression beim Hund vermuten, so dass die *Vimentin*-positive Reaktion in unbekannten Zellen/Geweben diagnostisch nicht allein für den mesenchymalen Ursprung stehen darf. In Verbindung mit dem sensitiven und für epitheliale Tumoren spezifischen *AE1/AE3* stellt das für mesenchymale Neoplasien sensitive aber wenig spezifische Vimentin eine empfehlenswerte Kombination für das immunzytologische Screening von undifferenzierten caninen Tumoren dar.

Die immunzytologische Charakterisierung der caninen Tumoren der **Magen- und Darmschleimhaut** und deren Metastasen zeigten analog zu immunhistologischen als auch immunzytologischen Ergebnissen beim Menschen (MOLL et al., 1992; HASTKA, 1997; TOT, 1999; RULLIER et al., 2000) deutlich positive Reaktivitäten mit dem Antikörper gegen CK20. Immunhistologisch konnte ESPINOSA DE LOS MONTEROS et al. (1999) beim Hund mittels *CK20* ebenfalls Karzinome des Magens und Darms anfärben. Die beim Menschen fehlende Expression von *CK7* in physiologischen Magen- und Darmepithelien (MOLL, 1993) konnte auch in der eigenen immunzytologischen Arbeit beim Hund beobachtet werden. Ebenso wurde in der vorliegenden Arbeit – wie beim Menschen (MOLL, 1993) – eine Neuexpression von *CK7* in Karzinomen der Magenschleimhaut des Hundes festgestellt.

In den Neoplasien der Darmschleimhaut des Hundes ließ sich in dieser Studie im eine *CK7*-positive Reaktion nachweisen. Dies steht im Widerspruch zu Daten von MOLL (1993) beim Menschen und immunhistologischen Ergebnissen beim Hund von ESPINOSA DE LOS MONTEROS et al. (1999), die in den Karzinomen der Darmschleimhaut keine *CK7*-positive Reaktion feststellten und damit eine hohe Konservierung des intestinalen Zytokeratinexpressionsmuster andeuten. Hinsichtlich der widersprüchlichen Ergebnisse zur vorliegenden Arbeit bezüglich der (Neu-)

Expression von *CK7* in caninen intestinalen Karzinomen bedarf es einer Überprüfung an einer größeren Fallzahl.

Im Gegensatz zu den Karzinomen des Magens und Darms zeigten die caninen **Karzinome der Gallengänge und des Pankreas** in der vorliegenden Arbeit deutlich positive Reaktionen mit *CK7* und konstant negative Resultate mit *CK20*. Dieses typische Zytokeratinexpressionsmuster wurde beim Menschen ebenso in der immunhistologischen als auch immunzytologischen Diagnostik beschrieben. Aufgrund dieser koordinierten Zytokeratinexpression in gastrointestinalen und duktalen Epithelien und deren neoplastischen Formen besitzen *CK7* und *CK20* beim Menschen einen hohen Stellenwert in der immunhistologischen und immunzytologischen Diagnostik hinsichtlich der Abgrenzung des häufig auftretenden *CK20*-positiven und *CK7*-negativen kolorektalen Karzinoms von *CK20*-negativen und *CK7*-positiven Gallengang-, Pankreas- und Harnblasenkarzinomen (BAARS et al., 1994; WANG et al., 1995; HASTKA, 1997; TOT, 1999; CHU et al., 2000; RULLIER et al, 2003). Diese koordinierte Zytokeratinexpression wurde von ESPINOS DE LOS MONTEROS (1999) beim Hund immunhistologisch mit wesentlichen Übereinstimmungen zum Menschen ebenfalls beobachtet. Basierend auf den eigenen Ergebnissen, wonach sich intestinale Karzinome ebenfalls mit *CK7* anfärben, ist das Färberesultat von *CK20* zur Differenzierung des Ursprungsorganes von abdominalen Karzinomen wesentlicher. Mittels dieses Antikörpers können Karzinome der caninen gastrointestinalen Epithelien und deren Metastasen spezifisch erkannt werden und damit von anderen *CK20*-negativen Karzinomen wie Karzinome der Gallengänge, des Pankreas oder der Prostata differenziert werden.

Im Gegensatz zum Menschen (RAMAEKERS et al., 1987; CHU et al., 2000) zeigen die Ergebnisse der eigenen Untersuchungen, dass auch die Neoplasien der caninen **Prostata** und deren Metastasen mit *CK7* positiv reagierten. SORENMO et al. (2003) konnte ebenfalls immunhistologisch die zuverlässige Reaktivität von *CK7* in caninen Prostatakarzinomen feststellen. Die Unterschiede in der Reaktivität von *CK7* in den Prostatakarzinomen des Menschen und des Hundes ist mit den unterschiedlichen Ursprungsbereichen der Karzinome zu erklären, die beim Menschen das *CK7*-negative azinäre Epithel (HANKS et al., 1993) und beim Hund vorrangig das *CK7*-

positive duktale Prostataepithel als auch das prostatische Urothel darstellen (SORENMO et al., 2003; MaC LACHLAN und KENNEDY, 2002).
Die eigenen Ergebnisse zeigen, dass beim Hund auch die Übergangszellkarzinome der **Harnblase,** unabhängig von ihrem Differenzierungsgrad, mit *CK7* reagieren. ESPINOSA DE LOS MONTEROS et al. (1999) konnten bereits immunhistologisch die Anfärbbarkeit aller Urothelschichten beim Hund mit *CK7* analog zu den immunhistologischen (SOUTHGATE et al., 1994) und immunzytologischen Arbeiten (BAARS et al., 1994; HASTKA, 1997) beim Menschen darstellen. Dementsprechend konnten auch die Übergangszellkarzinome des Hundes in der eigenen Arbeit immunzytologisch mit *CK7* gefärbt werden. Im Vergleich dazu war die Reaktion des Plattenepithelkarzinoms der Harnblase in der eigenen Untersuchung mit *CK7* schwächer. SCHAAFSMA et al. (1991) sowie MOLL (1993) erklären die gleiche Beobachtung in histologischen Präparaten beim Menschen mit einer Änderung des Zytokeratinexpressionsmusters zugunsten der plattenepithelspezifischen Zytokeratine. Dies ging in der vorliegenden Arbeit konform mit der deutlich positiven Reaktion von *KL1*, welches beim Hund nach den eigenen Ergebnissen der eigenen Untersuchungen plattenepithelspezifische Zytokeratine erkennt.
Diese deutliche Anfärbbarkeit mit *KL1* konnte in den eigenen Ergebnissen auch in dem Plattenepithelkarzinom und dem Karzinosarkom der **Lunge** festgestellt werden. Die zylinderepithelspezifischen Zytokeratine *CK8* und *CK18* brachten in diesen Fällen nur schwache oder negative immunzytologische Reaktionen hervor. Umgekehrt wies das Adenokarzinom als auch das kleinzellige Karzinom der Lunge deutlich positive Reaktivitäten mit den zylinderepithelspezifischen Zytokeratinen (*CK7, CK8, CK18*) auf. Diese Beobachtungen gehen konform mit den Untersuchungen von MOLL (1993) beim Menschen. Er konnte zeigen, dass das mehrreihige Flimmerepithel des Menschen in zwei Kompartimenten hinsichtlich der Zytokeratinexpression eingeteilt werden kann, d.h. zum einen die Basalzellen, die plattenepithelspezifische Zytokeratine und zum anderen die luminalen Zellen, die zylinderepithelspezifische Zytokeratine exprimieren.
Die beim Hund häufig auftretenden **Adenome der hepatoiden Drüsen** zeigten in den eigenen Untersuchungen analog zu den immunhistologischen Ergebnissen von

VOS et al. (1993d) deutliche positive Reaktionen mit dem plattenepitheltypischen *CK14,* während der zylinderepitheltypische Antikörper gegen CK7 nur schwach positive Resultate lieferte. Diese typische Zytokeratinexpression der Adenome der hepatoiden Drüsen im Gegensatz zu der dominierenden Expression von zylinderepitheltypischen Zytokeratinen in den Karzinomen der analen **apokrinen Drüsen** des Hundes, die auch in der vorliegenden immunzytologischen Studie gezeigt werden konnte, beschrieben VOS et al. (1993d) als diagnostische Möglichkeit in der Unterscheidung beider Tumortypen beim Hund.

Die Reaktivität der caninen **epidermalen Tumoren** und deren Metastase mit dem plattenepitheltypischen *CK14* konnte in der vorliegenden Studie analog zum Menschen (NELSON et al., 1984; IVANYI et al., 1990; WETZELS et al., 1991; MARKEY et al., 1992; CHU et al., 2001) und zu immunhistologischen Untersuchungen beim Hund (WALTER, 2000; WALTER, 2001) in allen Tumorvariationen und unabhängig vom Differenzierungsgrad nachgewiesen werden. Von ebenso großem diagnostischen Wert hinsichtlich der Erkennung von Tumoren epidermaler Herkunft ist die negative Reaktion mit zylinderepitheltypischen Zytokeratinen (MOLL, 1993), was in der eigenen Untersuchung mit *CK7* gezeigt werden konnte und auch in den immunhistologischen Untersuchungen von ESPINOSA DE LOS MONTEROS et al. (1999) beim Hund dargestellt wurde.

In zytologischen Präparaten erweist sich die Differenzierung von **Sarkomen** als besonders schwierig (COWELL et al., 1998). Vor diesem Hintergrund wäre die Verfügbarkeit von immunzytologischen Techniken hier besonders wertvoll. In der vorliegenden Arbeit ließ sich u. a. die von immunhistologischen Untersuchungen bekannte Reaktivität von *Desmin* in den Tumoren der **glatten Muskulatur** (LA ROCK und GINN, 1997; FROST et al., 2003) und in der **quergestreiften Muskulatur** des Hundes (ANDRAESEN et al., 1988b; DESNOYERS et al., 1990; KIM et al., 1996; KUWAMURA et al., 1998) an zytologische Präparate adaptieren.

Die selbst in den Zytologien der Leiomyosarkome festgestellten variablen Ergebnisse bezüglich des Anteils an positiven Zellen wurden bereits in histologischen Präparaten auch beim Menschen (EVANS et al., 1983) als auch beim Hund (ANDREASEN und MAHAFFEY, 1987) beobachtet. EVANS et al. (1983) erklärte dieses Phänomen mit

der Entdifferenzierung der Leiomyosarkomzellen zu primitiven Myoblasten, welche nur geringgradig Desminfilamente exprimieren. Demzufolge sollte ein *Desmin*-negativer Befund insbesondere bei hoher Undifferenziertheit des betreffenden Tumors diagnostisch nur mit Vorsicht als ein Tumor nicht muskulärerer Herkunft interpretiert werden.

Die immunzytologische Färbung der benignen als auch malignen **Melanome** konnte in der vorliegenden Arbeit in allen Fällen mit den Antikörper *S100* erzielt werden. Beim Menschen (OROSZ, 1999; BANERJEE und HARRIS, 2000; ORCHARD, 2000) wie auch in immunhistologischen Untersuchungen beim Hund (RAMOS-VARA et al., 2000) konnte für *S100* eine hohe Sensitivität in der Erkennung von melanozytären Tumoren unabhängig von ihrer Morphologie und ihres Differenzierungsgrades festgestellt werden. Der Nachteil des Antikörpers *S100* liegt in seiner mangelnden Spezifität. Von vielen Arbeitsgruppen wurden beim Menschen positive Reaktionen mit *S100* in einer Vielzahl von verschiedenen mesenchymalen als auch epithelialen Geweben beschrieben (COCCIA et al; 1983; KAHN et al., 1983; DRIER et al., 1987; OKAIJIMA et al., 1988; STROUP und PINKUS, 1988). Dies zeigte sich auch in den eigenen immunzytologischen Arbeiten, wo positive Reaktionen mit *S100* in zytologischen Präparaten von caninen epithelialen und mesenchymalen Normal- und Tumorgeweben festgestellt werden konnten.

Neben *S100* wurde daher in der vorliegenden Arbeit auch der Antikörper *Melan-A* eingesetzt, der in histologischen Präparaten beim Menschen (BUSAM et al., 1998) und auch beim Hund (RAMOS-VARA, et al. 2000) mit einem spezifischeren Reaktionsmuster als *S100* beschrieben wurde. Auf die allerdings auch hier festgestellten positiven Färbungen in anderen (Steroid-produzierenden) Geweben und Tumoren finden sich auch in der Literatur bereits Hinweise basierend auf immunhistologischen Untersuchungen beim Menschen (JUNGBLUTH et al., 1998) und Hund (RAMOS-VARA et al., 2000). Zudem zeigten canine epitheliale Gewebe in den eigenen immunzytologischen Untersuchungen wie in dieser immunhistologischen Arbeit (RAMOS-VARA et al., 2000) positive Färbungen mit *Melan-A,* was beim Menschen in dieser Form nicht berichtet worden ist (RAMOS-VARA et al., 2000).

Die Sensitivität in der Erkennung von melanozytären Tumoren mit *Melan-A* ist beim Menschen im Vergleich zu der von *S100* geringer (BANERJEE und HARRIS, 2000; ORCHARD, 2000). ORCHARD (2000) beschrieb negative Reaktionen von *Melan-A* insbesondere in den desmoplastischen und myxoiden malignen Melanomen. Beim Hund konnten negative Reaktionen vor allem in den amelanotischen Varianten nachgewiesen werden (SULAIMON et al., 2002), was auch den Beobachtungen der zwei *Melan-A*-negativen undifferenzierten malignen Melanomen in der eigenen Arbeit entspricht. Für die Melanomdiagnostik ist es daher von großem Vorteil, neben spezifischeren Melanommarkern wie *Melan-A* auch den hoch sensitiven und wenig spezifischen *S100* einzusetzen. Bezüglich der beim Hund beschriebenen Kreuzreaktivität von *Melan-A* mit caninen epithelialen Zellen wird eine Fehlinterpretation vermieden wenn bei einem systematischen Vorgehen auch eine Testung mit Breitspektrumantizytokeratin erfolgt ist (RAMOS-VARA et al., 2000).

Die Erkennung von **Tumoren endothelialer Herkunft** mittels des Antikörpers gegen den vWF ist beim Hund in immunhistohologischen Untersuchungen beschrieben worden (VON BEUST et al., 1988). Analog zu diesen Ergebnissen konnten die endothelialen Tumoren und die davon ausgehenden Organmetastasen in dieser Studie konstant mit dem Antikörper gegen vWF markiert werden. Die beim Menschen (OHSAWA et al., 1995) und auch beim Hund (VON BEUST et al., 1988) beschriebenen negativen immunhistologischen Reaktionen von *vWF* in endothelialen Tumoren konnte in der vorliegenden Untersuchung nicht beobachtet werden. VON BEUST et al. (1988) erklärten die teilweisen negativen Reaktionen mit einer fehlenden oder einer modifizierten Synthese des fraglichen Antigens, insbesondere in undifferenzierten Hämangiosarkomen.

Auch die Möglichkeit des immunzytologischen Nachweises von **histiozytären Zellen** und deren neoplastische Veränderungen beim Hund konnte mit *Lysozym* in der vorliegenden Studie gezeigt werden. Hierbei waren die Reaktionen in den histiozytären Entzündungen, in den **Histiozytomen** und **malignen Histiozytosen** des Hundes von konstant deutlich positiver Qualität. MOORE (1986a) konnte die diversen caninen malignen histiozytären Neoplasien immunhistologisch mit *Lysozym* nachweisen, stellte jedoch bei den kutanen Histiozytomen eine variierende

Reaktivität fest. Neben der Vermutung, dass die unterschiedlichen Anfärbungen der Histiozytome auf Unterschiede in der Fixierung zurückzuführen sind, erklärte MOORE (1986a) das Färbeverhalten mit den phenotypisch heterogenen Zellen in den caninen Histiozytomen. Die Ergebnisse der vorliegenden Arbeit deuten an, dass vor allem der erstgenannte Gesichtspunkt zutrifft, müssen aber noch an einer größeren Fallzahl überprüft werden.

Die eigene immunzytologische Untersuchung der caninen **malignen Mesotheliome** zeigte eine konstant deutlich positive Anfärbung mit den Antikörpern *AE1/AE3*, *Vimentin* und *Desmin*, was folglich für eine Koexpression von den Intermediärfilamenten Zytokeratin, Vimentin und Desmin analog zum Menschen (MOLL, 1993) spricht. MOLL (1993) erklärte die Koexpression von Keratinen und Vimentin mit der ursprünglich mesenchymalen Herkunft und der epithelialen Differenzierung des Mesothels und dessen Neoplasien. Die Koexpression von Desmin wird von MOLL (1993) als auch von HURLIMAN (1994) in konstanter Form in den Mesothelzellen des Menschen beschrieben, während beide in den malignen Mesotheliomen des Menschen eine weniger konstante Expression von Desminfilamenten fanden. In der vorliegenden Studie zeigten alle bearbeiteten Mesotheliome *Desmin*-positive Reaktionen, welche allerdings hinsichtlich des Anteils an positiven Zellen deutlich schwankten. Diese Variabilität bringt vermutlich u. a. die komplexe Ontogenese der Mesothelzellen zum Ausdruck (MOLL, 1993). MOLL (1993) beobachtete in malignen Mesotheliomen des Menschen zudem ein *CK7*-positives und *CK20*-negatives Expressionsprofil, was auch in den eigenen immunzytologischen Resultaten der caninen mesothelialen Zellen festgestellt werden konnte. Neben der typischen Dreifachexpression von Zytokeratin, Vimentin und Desmin, unterstützt auch das CK7-positive und CK20-negative Expressionsprofil den immunzytologischen Nachweis von Zellen mesothelialer Herkunft beim Hund.

Ein weiteres Ziel der vorliegenden Arbeit war die immunzytologische Erkennung von exfoliierten epithelialen Tumorzellen in **Körperhöhlenergüssen**, welche sich morphologisch in der konventionellen Zytologie teilweise nur schwer von Zellen mesothelialer Herkunft abgrenzen lassen (HIRSCHBERGER, 1995; KITAZUME et al., 2000).

Die exfoliierten Karzinomzellen in den Ergüssen von Hunden mit maligner epithelialer Neoplasie unterschieden sich in der vorliegenden Arbeit insbesondere durch die fehlende Reaktion mit *Desmin* im Vergleich zu den stets *Desmin*-positiven abgeschilferten reaktiven Mesothelzellen. Im Gegensatz dazu konnte in einem großen Anteil der Karzinomzellen – entsprechend dem Primärtumor – auch eine Vimentinkoexpression gefunden werden. Nach Untersuchungen beim Menschen kommt es bei Auflockerung des epithelialen Zellverbands, wie z. B. in Körperhöhlenergüssen (RAMAEKERS et al., 1983) oder in der Zellkultur (FRANKE et al., 1982) sogar zu einer gesteigerten Vimentinkoexpression in den epithelialen Zellen.

Über die Differenzierung mit *Desmin* hinaus, könnte die diagnostische Zuverlässigkeit der Abgrenzung von Karzinomen und reaktiven Mesothelzellen wie auch die Diagnose eines Mesothelioms durch die für den Menschen verfügbaren hochspezifischen Antikörper zur Erkennung von Mesothelzellen oder Zellen epithelialer Herkunft ggf. weiter verbessert werden. Diese müssen allerdings in weiterführenden Untersuchungen hinsichtlich ihrer Kreuzreaktivität zunächst erst überprüft werden. Bisher gibt es keine Studie in der zugänglichen Literatur, welche die Anwendbarkeit dieser humanen Antikörper beim Hund zur Differenzierung von Mesothelzellen bzw. Mesotheliomzellen versus exfoliierten Karzinomzellen beschreiben. Selbst für die spezifischen Antikörper wird beim Menschen zur Erkennung von Mesotheliomen bzw. Karzinomen empfohlen, ein größeres Antikörperpanel zur sicheren Diagnostik einzusetzen (DEJMEK und HJERPE, 1994; BROCKSTEDT et al., 2000).

Die **zytologische Untersuchung** der 161 **Lymphknoten** von Hunden mit maligner epithelialer Neoplasie durch vier unterschiedlich erfahrene Untersucher zeigten hinsichtlich der ermittelten Sensitivitäten (88 % (0,88), 91 %, 80 %, 70 %) Übereinstimmung mit den Daten bezüglich der zytologischen Diagnostik in der Literatur beim Menschen (RUBIO et al., 1998; KU, 1999; VAN DIEST et al., 1999; CSERNI et al., 2001; LEE et al., 2001), wo die Werte zwischen 30 % und 100 % lagen (Median 72,5 %). Diese weite Spanne für die Sensitivitäten ist sicherlich vor allem mit der unterschiedlichen Referenz- und Fallauswahl zu erklären. So fanden z.

B. in der Studie von KU et al. (1999), die mit 30 % den niedrigsten Wert ermittelten, im Gegensatz zur eigenen Arbeit und den anderen zitierten Studien nur makroskopisch unauffällige Lymphknoten Eingang. Die nahe liegende Verminderung der zytologischen Sensitivität bei histologisch geringem Metastasierungsgrad und damit allenfalls geringgradiger Lymphknotenvergrößerung wurde u. a. von CRAEGER et al. (2002) angeführt. Diese Autoren konnten eine Korrelation zwischen zytologischer Sensitivität und der Größe der Lymphknotenmetastasen nachweisen. Bei Metastasen mit einer Größe über 2,0 cm wurde die zytologische Detektion mit einer Sensitivität von 100 %, während die zytologische Sensitivität für die Mikrometastasen (<0,2 cm) mit 21 % angegeben wurde (CRAEGER et al., 2002). Die Zuverlässigkeit der zytologischen Detektion von Metastasen in Lymphknotenabklatschpräparaten wird in der Literatur analog zu den variablen o. g. Sensitivitäten unterschiedlich eingestuft. VAN DIEST et al. (1999), die basierend auf 74 Lymphknoten eine Sensitivität 63 % ermittelten, konnten – im Vergleich zu der immunhistologischen Referenzuntersuchung – mittels Abklatschzytologie nicht die Mikrometastasen detektieren, so dass die zytologische Untersuchung als nicht ausreichend sensitiv eingestuft wurde. Im Gegensatz dazu konnten MOTOMURA et al. (2000) zytologisch Metastasen sensitiver nachweisen als im HE-gefärbten histologischen Präparat und wurde als zuverlässige, sensitive und schnelle Methode eingestuft. Die in der zuletzt zitierten Arbeit errechnete Sensitivität von 96 % wurde in der vorliegenden Studie beim Hund bei der zytologischen Diagnostik durch die erfahrenen Untersucher annähernd erreicht und bei der Immunzytologie teilweise sogar übertroffen. Die Werte für die Spezifitäten (88 % (0,88), 57 %, 97 %, 92 %) der zytologischen Diagnostik in dieser Arbeit zeigten ebenfalls mit Ausnahme des Untersuchers 2, Übereinstimmung mit den in der Literatur zu findenden Daten für den Menschen, welche zwischen 91 % und 100 % liegen (RUBIO et al., 1998; KU, 1999; VAN DIEST et al., 1999; CSERNI et al., 2001; LEE et al., 2001). In der vorliegenden Arbeit konnten, trotz der Erfahrung in der zytologischen Diagnostik bei Untersucher 2 viele zytologisch falsch positive Befunde festgestellt werden, was eventuell mit einer Fehlinterpretation von großen, nicht epithelialen, mononukleären Zellen, wie Makrophagen zu erklären ist.

Die **immunzytologische Diagnostik** der 161 **Lymphknoten** mit dem Breitspektrumantizytokeratin *AE1/AE3* zeigte im globalen Vergleich eine sensitivere Detektion von Lymphknotenmetastasen, was auch bei Einzelbetrachtung für drei der vier Untersucher zutraf (0,99 vs. 0,88, 0,92 vs. 0,80 und 0,90 vs. 0,70; 4. Untersucher 0,96 vs. 0,90). In der immunzytologischen Untersuchung von 344 Lymphknoten von Frauen mit Mammakarzinom konnte SALEM et al. (2002) eine Sensitivität für die immunzytologische Untersuchung von 96 % (0,96) im Vergleich zu den konventionell gefärbten histologischen Präparaten, welche eine Sensitivität von 93,3 % aufwiesen feststellen. Der geringe Zuwachs an Sensitivität in dieser Studie im Vergleich zu den eigenen Daten dürfte i. w. auf den höheren Ausgangswert zurückzuführen sein. Wie auch in den eigenen Ergebnissen, wurden insbesondere durch die immunzytologische Untersuchung Mikrometastasen detektiert, welche in der konventionellen histologischen Färbung nicht erfasst werden konnten. Im Gegensatz zur eigenen Studie wurden in der Arbeit von SALEM et al. (2002) als Referenz die histopathologischen Lymphknotenbefunde herangezogen. Nur bei isoliert immunzytologisch positivem Befund wurde der Lymphknoten zusätzlich immunhistologisch untersucht, was methodisch sicherlich fragwürdig ist. Diese Verbesserung der Sensitivitäten für alle Untersucher wurde auch in mehreren Studien gezeigt, in denen vergleichend mittels konventionell histopathologischen und immunhistologischen Techniken Lymphknotenmetastasen bei Frauen mit Mammakarzinom nachgewiesen worden sind (TURNER et al., 1997; CZERNIEKI et al., 1999; PENDAS et al., 1999; VAN DIEST et al., 1999; REINTGEN et al., 2000, COHEN et al., 2002). In diesen Studien, in denen nur ein Untersucher eingesetzt worden ist, wurde eine Zunahme des Prozentsatzes der richtig positiven von der Gesamtzahl der Lymphknoten mit Metastasen durch die immunhistologische Technik (absolut) um 8 % - 41 % festgestellt.

Die in der eigenen Arbeit immunzytologisch von allen Untersuchern falsch negativen und falsch positiven Befunde sind wahrscheinlich teilweise auf die methodische Problematik zurückzuführen, dass die histologische Schnittebene in der vorliegenden Studie zwar nahe bei aber nicht identisch mit der zytologischen Tupfebene war und somit – jede für sich – einzelne Mikrometastasen enthalten konnte. Die

unregelmäßige Verteilung von Mikrometastasen zeigt sich auch daran, dass durch Verwendung mehrerer Schnittebenen die Sensitivität zu deren Detektion erhöht werden kann (CSERNI, 2000; TURNER et al., 2001). Aufgrund dieser methodischen Problematik wie auch u. a. der grundlegenden Problematik bei der Interpretation von Karzinomzellen im Randsinus des Lymphknotens ist auch die als Referenz verwendete Kombination aus Histologie und Immunhistologie in der eigenen Studie kein eigentlicher „Golden Standard“ und mit Einschränkungen behaftet. Karzinomzellen im Randsinus wurden in der vorliegenden Studie gemäß den Empfehlungen der AJCC/UICC nicht als Metastase gewertet (SOBIN und WITTEKIND, 2002), was in der Literatur aber nicht unumstritten ist (HARTVEIT und LILLENG, 1996). Hieran lässt sich ablesen, dass auch die errechneten statistischen Werte für die Zuverlässigkeit der zytologischen und immunzytologischen Lymphknotendiagnostik nicht absolut zu sehen sind.

Die immunzytologischen Befunde der beiden unerfahrenen Untersucher zeigten in der eigenen Studie aufgrund der vielen falsch positiven Diagnosen eine Verschlechterung der Spezifität als auch des positiv prädiktiven Wertes im Vergleich zu den jeweiligen zytologischen Befunden. Eine Erklärung für die hohe Anzahl der falsch positiven Befunde der unerfahrenen Untersucher ist wahrscheinlich die Verwechslung von Tumorzellen mit zum einen Makrophagen, welche Zytokeratin-positives Material beinhalten (BUSCH und RUDOLPH, 1995) und zum anderen mit Zytokeratin-positiven Partikeln (DOKI et al., 2002) als auch mit Zytokeratin-positiven fibroblastischen Retikulumzellen (DOMAGALA et al., 1992; LINDEN und ZARBO, 2001). Folgerichtig kann die höhere Spezifität der Diagnostik durch die Untersucher 1 und 2 durch eine bessere Differenzierung der *AE1/AE3*-positiven Makrophagen und nicht zellulären Partikel von epithelialen Tumorzellen mit der größeren zytomorphologischen Kenntnis der erfahrenen Untersucher erklärt werden.

Die hier subjektive Einschätzung aller Untersucher, dass die Immunzytologie einfacher und weniger zeitintensiv ist, konnte auch von TURNER et al. (2001) an immunhistologisch gefärbten Lymphknotenpräparaten von Patientinnen mit Mammakarzinom festgestellt werden, was somit neben der höheren diagnostischen Sensitivität den aufwändigeren Färbeprozess und die Kosten rechtfertigen würde.

Ungeachtet dessen machen die Ergebnisse der vorliegenden Untersuchung deutlich, dass auch die immunzytologische Diagnostik einem erfahrenen Untersucher vorbehalten bleiben sollte (CSERNI, 2000). Nur dann erweist sie sich als wertvolle diagnostische Ergänzung zur konventionellen Zytologie. In Analogie zur Histopathologie (CSERNI, 2000) ist hierbei – insbesondere bei einer geringgradigen Metastasierung – in jedem Fall auch mit der Wahl zusätzlicher Schnitt- bzw. Tupfebenen eine Zunahme der Sensitivität zu erwarten.

Im Gegensatz zu der immunhistologischen Detektion von Lymphknotenmetastasen bei Menschen mit Karzinomen der Mamma (NOEL et al., 1989) oder kolorektalen Karzinomen (NAKANISHI et al., 1999), wo *KL1* als sehr zuverlässiger Marker eingesetzt worden ist, zeigen die eigenen Ergebnisse in den 161 Lymphknoten von Hunden mit maligner epithelialer Neoplasie nach *KL1*-Färbung einen hohen Anteil an falsch negativen Ergebnissen, was sich in einer Sensitivität von 63 % darstellte. Dies spiegelte wider, dass – analog zu den Primärtumoren – zwar Lymphknotenmetastasen von plattenepithelialen Karzinomen und Mammakarzinomen mit *KL1* detektiert werden konnten, jedoch die meisten Lymphknotenmetastasen von Tumoren mit zylinderepitheltypischer Zytokeratinexpression nicht erfasst wurden. Die eigenen Ergebnisse der immunzytologischen Untersuchung mit dem Breitspektrumantizytokeratin *KL1* zeigen, dass im Gegensatz zum Menschen *KL1* zur unselektiven Detektion von Lymphknotenmetastasen von Hunden mit maligner epithelialer Neoplasie nicht geeignet ist.

Die immunzytologische Detektion von Lymphknotenmetastasen mit *CK7*- und *CK20*-positiven Primärtumoren konnte analog zu immunhistologischen Untersuchungen beim Menschen (TAJIMA et al., 1999; JIANG et al., 2001) sensitiv nachgewiesen werden, was auf die konstante Expression des jeweiligen spezifischen Zytokeratins in der metastasierten Tumorzelle schließen lässt. Die Gültigkeit der positiven Ergebnisse der Immunzytologie auch für die mit FNA gewonnenen Präparate verdeutlicht die Anwendungsmöglichkeit dieser wertvollen Diagnostik auch für Material, welches mittels minimal invasiver Feinnadelaspiration gewonnen wurde.

Zusammenfassend konnte gezeigt werden, dass die immunzytologische Untersuchung caniner Tumoren und deren Organmetastasen mittels humaner Antikörper neben der konventionellen Zytologie eine wertvolle diagnostische Möglichkeit ist und insbesondere bei undifferenzierten Tumoren und Metastasen unbekannter Herkunft basierend auf minimal invasiv entnommenem Probenmaterial eine Diagnostik von höherer Richtigkeit erwarten lässt. In Anlehnung an die Reaktionsspektren des jeweiligen Antikörpers beim Menschen konnten beim Hund ähnliche Spezifitäten festgestellt werden.

Bei der Differenzierung von Karzinom- und Mesothelzellen in Körperhöhlenergüssen zeigte sich insbesondere die Anwendung von *Desmin* viel versprechend. Hier ist in Zukunft sicherlich die Evaluierung von weiteren, spezifischeren Antikörpern lohnend.

Die immunzytologische Detektion von Lymphknotenmetastasen erwies sich auch beim Hund in Tupf- als auch in Aspirationspräparaten als wertvolle Ergänzung zur konventionellen Zytologie, insbesondere bei Vorliegen von Mikrometastasen. Die Ergebnisse der Metastasendiagnostik in Lymphknoten zeigen auf, wie wichtig Erfahrung auch für die Interpretation von immunzytologischen Präparaten ist. In der Hand eines erfahrenen Untersuchers ist der immunzytologische Nachweis von Lymphknotenmetastasen ein aussagekräftiger Test, dem in Zukunft eine größere Bedeutung in der Routinediagnostik zukommen sollte.

6 Zusammenfassung

Ruth Höinghaus

Etablierung immunzytologischer Techniken zur Charakterisierung von Tumoren des Hundes und deren diagnostische Relevanz bei der Erkennung von Tumormetastasen in Lymphknoten sowie exfoliierter Tumorzellen in Körperhöhlenergüssen

Die Ziele der vorliegenden Studie waren es, die immunzytologische Diagnostik caniner Tumoren und deren Metastasen mittels humaner Antikörper zu etablieren. Hierzu wurden insgesamt 181 epitheliale und 108 mesenchymale Tumoren sowie 37 Organmetastasen und 31 Körperhöhlenergüsse von 280 Hunden, die an der Klinik für kleine Haustiere der Tierärztlichen Hochschule Hannover zur chirurgischen Biopsienahme, Tumorextirpation oder zur Euthanasie anstanden, immunzytologisch untersucht. Von Hunden, welche an einem epithelialen Tumor erkrankt waren, wurden zusätzlich 161 Lymphknoten entnommen und vergleichend zytologisch und immunzytologisch auf das Vorliegen von Metastasen untersucht. Untersuchungen erfolgten mit den Breitspektrumantizytokeratinen *AE1/AE3* und *KL1*, Antikörpern gegen spezifische Zytokeratine (*CK7; CK8, CK18, CK14, CK2*0), *Vimentin*, *Desmin, Melan-A, S100, Lysozym* und *vWF,* die jeweils – in optimalen Arbeitsverdünnungen – an zytologische Präparate etabliert wurden.

Alle epithelialen Zubildungen und die davon ausgehenden Metastasen konnten mit deutlich positiver immunzytologischer Färbung mit dem Breitspektrumantizytokeratin *AE1/AE3* detektiert werden, wo hingegen die immunzytologische Reaktion von *KL1* weniger zuverlässige Ergebnisse lieferte, was sich besonders in einer Vielzahl von *KL1*-negativen Ergebnissen bei Zubildungen zylinderepithelialer Herkunft manifestierte. Tumoren plattenepithelialer Herkunft waren hingegen zumeist *KL1*-positiv. Analog zum Menschen konnten Proliferationen duktaler, glandulärer und urothelialer Herkunft sowie davon ausgehende Organmetastasen mit dem spezifischen Antikörper gegen CK7 immunzytologisch gefärbt werden. Bei Zubildungen der caninen intestinalen Epithelien konnten, im Gegensatz zum

Menschen auch positive Reaktionen mit *CK7* festgestellt werden. Die caninen Zubildungen des Magens und Darms sowie die davon ausgegangenen Organmetastasen wiesen deutlich positive Anfärbungen mit dem Antikörper gegen CK20 auf, was auch beim Menschen als typisches Zytokeratin der gastrointestinalen Epithelien gilt. Die caninen plattenepithelialen Proliferationen und deren Metastasen sowie Proliferationen der adnexalen Strukturen der Haut konnten, analog zum Menschen, mit dem Antikörper gegen das plattenepitheltypische CK14 immunzytologisch gefärbt werden, während die Reaktion mit *CK7* in den meisten Fällen negativ verlief.

Alle Zubildungen mesenchymaler Herkunft reagierten negativ mit dem Breitspektrumantizytokeratin *AE1/AE3* und deutlich positiv mit dem Antikörper *Vimentin*. Darüber hinaus konnten in weitgehender Übereinstimmung zum Menschen in epithelialen Zubildungen des Hundes (Mamma, Magen, Plattenepithel, Schilddrüse, Prostata) positive Reaktionen mit *Vimentin* festgestellt werden. Diese Vimentinkoexpression in epithelialen Zubildungen des Hundes konnte in der vorliegenden Studie auch in benignen und malignen Proliferationen des Darms beobachtet werden, was so für den Menschen nicht beschrieben worden ist. Die Abgrenzung zwischen epithelialer und mesenchymaler Neoplasie konnte mittels der Kombination von *AE1/AE3* und *Vimentin* geführt werden.

Alle caninen benignen und malignen Melanome konnten mit *S100* immunzytologisch gefärbt werden. Die Reaktion mit *Melan-A* war mit Ausnahme von zwei undifferenzierten malignen Melanomen ebenfalls positiv. Für die Antikörper *S100* und *Melan-A* wurde an Normalgeweben und Tumoren des Hundes, welche nicht melanozytären Ursprungs waren eine Spezifitätsprüfung vorgenommen, in der sich *S100* auch beim Hund im Vergleich zu *Melan-A* als weniger spezifisch.

An zytologischen Präparaten von Tumoren der glatten und quergestreiften Muskulatur des Hundes konnte die Färbung mit *Desmin* ein typisches Intermediärfilament der muskulären Zellen adaptiert werden. Eine Spezifitätsprüfung an nicht muskulären caninen Normalgeweben und Tumoren ergab jeweils negative Reaktionen. Des Weiteren wurden zumeist deutlich positive Reaktivitäten in caninen Tumoren endothelialen Ursprungs und deren Metastasen mit dem Antikörper gegen

vWF beobachtet. Die Überprüfung der Spezifität von *vWF* in zytologischen Präparaten von Normalgeweben und Tumoren des Hundes nicht endothelialer Herkunft zeigte - mit Ausnahme von zwei Mammakarzinomen - in keiner Probe positive Anfärbungen. Histiozytäre Proliferationen einschließlich benigner und maligner Tumoren histiozytären Ursprungs des Hundes zeigten in allen Fällen *Lysozym*-positive Reaktionen. Canine Normalgewebe und Tumoren nicht histiozytären Ursprungs waren in allen Fällen *Lysozym*-negativ.

In den 13 Körperhöhlenergüsse mit reaktiven Mesothelzellen von Hunden ohne neoplastische Primärerkrankung konnte – analog zum Menschen – eine konstante Expression von Zytokeratin, Vimentin und Desmin festgestellt werden. Diese Dreifachexpression konnte auch in den drei Ergüssen von Hunden, welche an einem malignen Mesotheliom erkrankt waren, in den exfoliierten Mesotheliomzellen beobachtet werden. Die exfoliierten Karzinomzellen in den zwölf Körperhöhlenergüssen von Hunden mit maligner epithelialer Neoplasie unterschieden sich von Mesothelzellen in der fehlenden Expression von Desmin. Die Karzinomzellen zeigten neben der erwarteten Zytokeratinexpression in sechs Fällen eine Vimentinkoexpression.

Die Sensitivität bezüglich der immunzytologischen Detektion von Lymphknotenmetastasen epithelialer Tumoren mit dem Breitspektrumantizytokeratin *AE1/AE3* gefärbten Lymphknotenabklatschpräparaten lag bei 3 von 4 Untersuchern deutlich über der zytologischen Untersuchung (0,99 vs. 0,88, 0,92 vs. 0,80 und 0,90 vs. 0,70 [$p < 0,05$], 4. Untersucher: 0,96 vs. 0,90). Der globale Vergleich aller vier Untersucher zeigte eine sensitivere immunzytologische Detektion der Lymphknotenmetastasen ($p=0,0300$). Insbesondere konnten Mikrometastasierungen mittels immunzytologischer Technik nachgewiesen werden, welche in den konventionell zytologisch gefärbten Präparaten nicht erfasst wurden. Auch beim negativ prädiktiven Wert zeigten sich durchweg höhere Werte für die Immunzytologie. Allerdings war das Bild different bei Spezifität und positiv prädiktivem Wert, die bei den 2 Untersuchern mit geringer zytologischer Erfahrung unter den Verhältnissen der konventionellen zytologischen Diagnostik lagen ($p < 0,05$). Auch in den 50 Lymphknotenaspirationspräparaten, die nur von der Autorin

untersucht wurden, konnte der immunzytologische Nachweis von Metastasen mit *AE1/AE3* sensitiver als in der Zytologie geführt werden (p=0,0104). Die Ergebnisse der immunzytologischen Untersuchung von Lymphknoten im Hinblick auf das Vorliegen einer Metastasierung verdeutlichen, dass dieses Verfahren in der Hand eines erfahrenen Untersuchers einen aussagekräftigen und zuverlässigen Test darstellt.

7 Summary

Ruth Höinghaus

Establishment of immunocytological techniques to characterise canine tumors and their diagnostic relevance for the detection of lymph node metastases as well as exfoliated tumor cells in effusions

The aim of this study was to establish immunocytological diagnostics of canine proliferations and metastases with antibodies to human proteins. Immunocytological investigations were made of 181 epithelial and 108 mesenchymal proliferations, 37 organmetastases as well as 31 effusions into body cavities in 280 dogs, presented for surgical biopsy, tumor extirpation or euthanasia at the Clinic of small animals, School of Veterinary Medicine Hannover. From dogs with a malignant epithelial tumor 161 lymph nodes were collected for comparative cytological and immunocytological detection of metastases. The immunocytological investigations were carried out using broad spectrum anticytokeratins *AE1/AE3* and *KL1,* monoklonal antibodies to specific cytokeratins (*CK7, CK8, CK18, CK14; CK20*) and *Vimentin, Desmin, Melan-A, S100, Lysozym* and *vWF*. Adaption of each antibody on cytological specimen was done after determination of the optimal antibody dilution.
All epithelial proliferations and their metastases stained distinct positive using broad spectrum anticytokeratin *AE1/AE3*, whereas after immunocytological staining using broad spectrum anticytokeratin *KL1* less reliable results were observed. Many of the KL1-negative proliferations were of columnar epithelial origin. Most of the tumors of squamous epithelial origin showed *KL1*-positive reaction. Similar to humans, proliferations from ductal, glandular and urothelial epithelia as well as their metastases stained positive for specific antibody *CK7*. In contrast to humans, in a great part of canine proliferations of intestinal epithelia *CK7*-positive staining was observed. Canine epithelial tumors of the stomach and the intestine reacted distinct positive using the monoclonal antibody to CK20, which is a typical cytokeratin in gastrointestinal epithelia of human beings. Canine tumors of squamous epithelia (including their metastases) and adnexal structures stained – in conformity to

humans – CK14-positive, a cytokeratin specific for epidermal epithelia, while staining for *CK7* was negative in most of the cases.

All canine proliferations of mesenchymal origin were *AE1/AE3*-negative and distinctly positive for the antibody against vimentin. Similar to results in humans, epithelial proliferations of the dog (mamma, stomach, squamous epithelia, thyroidea, prostate) showed positive reaction using *vimentin*. In the present study, vimentin coexpression was also observed in canine gastrointestinal benign and malignant tumors, which was not observed in human beings. Differentiation of canine epithelial and mesenchymal proliferations was possible by immuncytological stainings using the antibody combination *AE1/AE3* and *vimentin.*

All canine benign and malignant melanomas showed S100-positive reaction. With the exception of two undifferentiated malignant melanomas, positive Melan-A staining was observed as well. The specificity of *S100* and *Melan-A* was assessed in canine tumors and tissues of non-melanocytic origin. Conforming to the results in human beings, *S100* showed lower specificity than *Melan-A*. In all cytological specimens from canine tumors of smooth and striated muscle origin, *desmin*-positive staining results were observed. The assessment of the specificity for *desmin* in tumors and tissues of non-muscle origin showed only negative staining results. Positive reaction was observed in all endothelial tumors and metastases with antibody to *vWF*. The specificity of *vWF* was testet in tissues and tumors of no endothelial origin and – with the exception of two mammary carcinomas – all samples stained *vWF*-negative. Proliferations of histiocytic origin including histiocytoma and malignant histiocytosis stained positive for *lysozym*. All tested tumors and tissues of no histiocytic origin did not react with *lysozym*.

In 13 body cavity effusions from dogs without neoplastic disease – similar to observations in humans – constant expression of cytokeratin, vimentin and desmin was found in reactive mesothelial cells. This coexpression was also observed in exfoliated mesothelioma cells in three effusions of dogs with malignant mesothelioma. In twelve effusions from dogs with malignant epithelial tumor differentiation of exfoliated carcinoma cells from mesothelial cells could be made by

the absence of desmin expression in the carcinoma cells. A vimentin coexpression in exfoliated carcinoma cells was observed in six cases.

The sensitivity of immunocytological detection of lymph node metastases from epithelial tumors using the broad spectrum anticytokeratin *AE1/AE3* was significantly higher in three of four investigators than the cytological investigation (0,99 vs. 0,88; 0,92 vs. 0,80 und 0,90 vs. 0,70 [$p<0,05$], fourth investigator: 0,96 vs. 0,90). The global comparison for the four investigators demonstrated higher immunocytological sensitivity in detection of lymph node metastases ($p=0,0030$). Especially micrometastases were detected based on immunocytological techniques which were not found in conventionally stained cytologic specimens. The negative predictive value was constantly higher for immunocytological investigation as well. Different results were observed for the specificity and the positive predictive value which were significantly lower for the two unexperienced investigators ($p<0,05$).

The sensitivity of immunocytological investigation (by the author) of 50 lymph nodes prepared by fine needle aspiration was higher than cytological results ($p=0,0104$).

The immunocytological results of the detection of lymph node metastases indicate that this technique carried out by an experienced investigator is an useful and reliable diagnostic tool.

8 Literaturverzeichnis:

ABENDROTH, C.S. und D.J. DABBS (1995):
Immunocytochemical stainig of unstained versus previously stained cytologic preparations.
Acta Cytol. 39, 379-386

ACHTSTÄTTER, T., R. MOLL, A. ANDERSON, C. KUHN, S. PITZ, K. SCHWECHHEIMER und K.K. WEBER (1986):
Expression of glial filament protein (GFP) in nerve sheaths and non-neural cells re-examined using monoclonal antibodies, with special emphasis on the co-expression of GFP and cytokeratin in epithelial cells of human salivary gland and pleomorphic adenomas.
Differentation 31, 206-227

AFIFY, A.M., B.M. AL-KHAFAJI, A.F.G. PAULINO und R.M. DAVILA (2002):
Diagnostic use of muscle markers in the cytologic evaluation of serous fluids.
Appl. Immunohist. Mol. Morph. 10, 178-182

AIHARA, T., S. MUNAKATA, H. MORINO und Y. TAKATSUKA (2003):
Touch imprint cytology and immunohistochemistry of sentinel lymph nodes in patients with breast cancer.
Eur. J. Surg. Oncol. 29, 845-848

ALLEMAN, A.R und P.J. BAIN (2000):
Diagnosing neoplasia: the cytologic criteria for malignancy.
Vet. Med. 92, 204-223

ALLEN, S.W. und K.W. PRASSE (1986):
Cytologic diagnosis of neoplasia and perioperative implementation.
Comp. Contin. Educ. Pract. Vet. 72, 72-80

ALTMANNSBERGER, M., M. OSBORN,.A. SCHAUER und K. WEBER (1981):
Antibodies to different intermediate filament proteins. Cell type specific markers on paraffin-embedded human tissues.
Lab. Invest. 45, 427-434

ALTMANNSBERGER, M., M. OSBORN, J. TREUNER, A. HÖLSCHER, K. WEBER und A. SCHAUER (1982):
Diagnosis of human childhood rhabdomyosarcoma by antibodies to desmin, the structural protein of muscle specific intermediate filaments.
Virchows Arch. Cell. Pathol. 39, 203-215

ALTMANNSBERGER, M., M. OSBORN, M. DROESE, K. WEBER und A. SCHAUER (1984):
Diagnostic value of intermediate filament antibodies in clinical cytology.
Klin. Wochenschr. 62, 114-123

ANASTASIADIS, P.G., N.G. KOUTLAKI, V.A. LIBERIS, P.G. SKAPHIDA, P.N. TSIKOURAS und G.C. GLAZIO (2000):
Cytologic diagnosis of axillary lymph node metastasis in breast cancer.
Acta Cytol. 44, 18-22

ANDRAESEN, C.B. und E.A. MAHAFFAY (1987):
Immunohistochemical demonstration of desmin in canine smooth muscle tumors.
Vet. Pathol. 24, 211-215

ANDRAESEN, C.B., E.A. MAHAFFAY und J.R. DUNCAN (1988a):
Intermediate filament staining in the cytologic and histologic diagnosis of canine skin and soft tissue tumors.
Vet. Pathol. 25, 343-349

ANDRAESEN, C.B., M.R. WHITE, D.E. SWAYNE und G.N. GRAVES (1988b):
Desmin as a marker for canine botryoid rhabdomyosarkoma.
J. Comp. Path. 98, 23-29

ANSAI, S.I., Y. KATAGAKA, K.I. YOSHIKAWA, Y. HOZUMI und K. ASO (1993):
Keratin specific analyses of eight anti-keratin monoclonal antibodies and their immunostaining patterns in normal skin using formalin-fixed and paraffin-embedded tissue specimen.
Arch. Dermatol. Res. 285, 6-12

AZUMI, N. und H. BATTIFORA (1987):
The distribution of vimentin and keratin in epithelial and nonepithelial neoplasms. A comprehensive immunohistological study on formalin- and alcohol-fixed tumors.
Am. J. Pathol. 88, 286-96

BAARS, J.H., J.L.M. DE RUIJTER, F. SMEDTS, C.C. VAN NIKERK, L.G. POELS, C.A. SELDENRIJK und F. RAMAEKERS (1994):
The applicability of keratin 7 monoclonal antibody in routinely papanicolaou-stained cytologic specimens for a differential diagnosis of carcinoma.
Am. J. Clin. Pathol. 101, 257-261

BAKER, R. und J. H. LUMSDEN (2000):
Cytopathology techniques and interpretation.
In: BAKER, R. und J. H. LUMSDEN (Hrsg.)
Color atlas of cytology of the dog and cat.
Verlag Mosby , St. Louis, Missouri, 7-20

BANERJEE, S.S. und M. HARRIS (2000):
Morphological and immunophenotypic variations in malignant melanoma.
Histopathology 36, 387-402

BANNASCH, P., H. ZERBAN und D. MAYER (1982):
The cytoskeleton in tumor cells.
Path. Res. Pract. 175, 196-211

BARRIOS, S., N. HAMANA und E. QUIROS (1989):
Cytology and biopsy by fine needle aspiration with ultrasound guidance in abdominal tumors.
G E N. 43, 155-160

BEATY, M.W., P. FETSCH, A.M. WILDER, F. MARINCOLA und A. ABATI (1997):
Effusion cytology of malignant melanoma. A morphologic and immunocytochemical analysis including application of the MART-1 antibody.
Cancer 25, 57-63

BERGMANN, R., H. AZZAM, E. SPRECHER, L. MANOV, M. MUNICHOR, R. FRIEDMAN-BIRNBAUM und O. BEN-ITZHAK (2000):
A comparative immunohistochemical study of MART-1 expression in Spitz nevi, ordinary melanocytic nevi, and malignant melanomas.
J. Am. Acad. Dermatol. 42, 496-500

BIGNAMI, A., L.F. ENG, D. DAHL und C.T. UYEDA (1972):
Localization of the glial fibrillary acidic protein in astrocytes by immunofluorescence.
Brain Res. 43, 429-425

BLESSING, K., D.S. SANDERS und J.J. GRANT (1998):
Comparison of immunohistochemical staining of the novel antibody melan-A with S 100 protein and HMB-45 in malignant melanoma and melanoma variants.
Histopathology 32, 139-146

BLOOM, A.L., J.C. GIDDINGS und C.J. WILKS (1973):
Factor VIII on the vascular intima: possible importance in haemostasis and thrombosis.
Nature (London) New Biol. 241, 217-219

BOUCHER, L.D., P.E. SWANSON, M.W. STANLEY, J.F. SILVERMAN, S.S. RAAB und K.R. GEISINGER (2000):
Cytology of angiosarcoma: findings in fouteen fine-needle aspiration biopsy specimens and one pleural fluid specimen.
Am. J. Clin. Pathol. 114, 210-219

BROCKSTEDT, U., M. GULYAS, K. DOBRA, A. DEJMEK und A. HJERPE (2000):
An optimized battery of eight antibodies that can distinguish most cases of epithelial mesothelioma from adenocarcinoma.
Am. J. Clin. Pathol. 114, 203-209

BROERS, J.L.V., F.C.S. RAMAEKERS, M. KLEIN-ROT, T. OOSTENDORP, A. HUYSMAN, G.N.P. VAN MUIJEN, S.S WAGENAAR und G.P. VOOIJS (1988):
Cytokeratins in different types of human lung cancer monitored by chain-specific monoclonal antibodies.
Cancer Res. 48, 3221-3229

BROOKS, J.J. (1982):
Immunohistochemistry of soft tissue tumors.
Hum. Pathol. 13, 969-974

BURCK, H.C. (1988):
Physikalische und physiko-chemische Färbemethoden.
In: BURCK, H. C. (Hrsg.)
Histologische Technik.
Georg Thieme Verlag, Stuttgart, New York

BUSAM, K.J., K. IVERSEN, K.A. COPLAN, L.J. OLD, E. STOCKERT, Y.T. CHEN, D.P. McGREGOR und A. JUNGBLUTH (1998):
Immunoreactivity for A 103, an antibody to melan-A (MART-1), in adrenocortical and other steroid tumors.
Am. J. Surg. Pathol. 22, 57-63

BUSAM, K.J. und A.A. JUNGBLUTH (1999):
Melan-A, a new melanocytic differentiation marker.
Adv. Anat. Pathol. 6, 12-18

BUSCH, U. und R. RUDOLPH (1995):
Mammakarzinom der Hündin: eine neue Routinediagnostik zum Nachweis okkulter Mikrometastasen in den regionären Lymphknoten.
Berl. Münch. Tierärztl. Wochschr. 108, 43-46

CARBONE, A., R. MANCONI, A. POLETTI und R. VOLPE (1986):
Significance of S-100 protein immunostaining in the immunohistological analysis of normal and neoplastic lymphoid tissues - an appraisal.
Int. J. Biol. Markers 1, 57-66

CARDONA, A., B.R. MADEWELL, D.K. NAYDAN und J.K. LUND (1989):
A comparison of six monoclonal antibodies for detection of cytokeratins in normal and neoplastic canine tissue.
J. Vet. Diagn. Invest. 1, 316-323

CARELLA, R., G. DELEONARDI, A. D'ERRICO, A. SALERNO, E. EGARTER-VIGL, C. SEEBACHER, G. DONAZZAN und W.F. GRIGIONI (2001):
Immunohistochemical panels for differentiating epithelial malignant mesothelioma from lung adenocarcinoma.
Am. J. Surg. Pathol. 25, 43-50

CARPENTER, J.L., Y. DAYAL, N.W. KING und F.M. MOORE (1991):
Distinctive unclassified mesenchymal tumor of the digit of dog.
Vet. Pathol. 28, 396-402

CARTER, R.F. und V.E.O. VALLI (1990):
Taking biobsy.
Vet. Clin. North Am.: Small Anim. Pract. 20, 939-968

CHAIET, L. und F.J. WOLF (1964):
The properties of streptavidin, a biotin-binding protein produced by streptomyces.
Arch. Biochem. Biophys. 106, 1-5

CHEN, Y.T., E. STOCKERT, A. JUNGBLUTH, S. TSANG, K.A. KOPLAN, M.J. SCANLAN und L.J. OLD (1996):
Serological analysis of Melan-A(MART-1), a melanocyte-specific protein homogenously expressed in human melanoma.
Proc. Natl. Acad. Sci. USA 93, 5915-5919

CHOSIA, M., A. GAULIER und C. MARSAN (1989):
Initial immunolabelling in the diagnosis of solid tumors undergoing cytologic studies (cytopuncture and imprints).
Arch. Anat. Cytol. Pathol. 37, 99-108

CHU, P., E. WU und L.M. WEISS (2000):
Cytokeratin 7 and cytokeratin 20 expression in epithelial neoplasms: a survey of 435 cases.
Mod. Pathol. 13, 962-972

CHU, P.G., M.H. LYDA und L.M. WEISS (2001):
Cytokeratin 14 expression in epithelial neoplasms. A survey of 435 cases with emphasis on ist value in differentiating squamous cell carcinomas from other epithelial tumours.
Histopathology 39, 9-16

CLEE, M.D., H.L. DUGUID und D.J. SINCLAIR (1982):
Accuracy of morphological diagnosis of lung cancer in a department of respiratory medicine.
J. Clin. Pathol. 35, 414-419

COCCIA, D. und F. MICHETTI (1981):
S100 antigen in satellite cells of adrenal medulla and superior cervical ganglion of the rat.
Cell Tissue Res. 215, 103-112

COCCIA, D., L. LAURIOLA, V.M. STOLFI, G. TALLINI und F. MICHETTI (1983):
S-100 labels neoplastic cells in liposarcoma and cartilaginous tumours.
Virchows Arch. A Pathol. Anat. Histopathol. 402, 139-145

COCHRAN, A.J., D.R. WEN, H.R. HERSCHMAN und R.B. GAYNOR (1982):
Detection of S100 protein as an aid to the identification of melanocytic tumors.
Int. J. Cancer 30, 295-297

COWELL, R.L., R.D. TYLER und J.H. MEINKOTH (1998):
Diagnostic cytology and hematology of the dog and cat.
Mosby, St. Louis, USA

COHEN, C., N. ALAZRAKI, T. STYBLO, S.M. WALDROP, S.F. GRANT und T. LARSEN (2002):
Immunohistochemical evaluation of sentinel lymph nodes in breast carcinoma patients.
Appl. Immunohistochem. Mol. Morph. 10, 296-303

COOPER, D., A. SCHERMER und T.T. SUN (1985):
Classification of human epithelia and their neoplasms using monoclonal antibodies to keratins: strategies, applications, and limitations.
Lab. Invest. 52, 243-256

CREAGER, A.J., M.B. PITMAN und K.R. GEISINGER (2002):
Cytologic features of clear cell sarcoma (malignant melanoma) of soft parts: a study of fine needle aspirates and exfoliative specimens.
Am. J. Clin. Pathol. 117, 217-224

CRAEGER, A.J., K.R. GEISINGER, S.A. SHIVER, N.D. PERRIER, P. SHEN, J.A. SHAW, P.R. YOUNG und E.A. LEVINE (2002):
Intraoperative evaluation of sentinel lymph nodes for metastatic breast carcinoma by imprint cytology.
Mod. Pathol. 15, 1140-1147

CSERNI, G. (2000):
Axillary staging of breast cancer and the sentinel node.
J. Clin. Pathol. 53, 733-741

CSERNI, G. (2001):
The potential value of intraoperative imprint cyrology of axillary sentinel lymph nodes in breast cancer patients.
Am. Surg. 67, 86-91

CZERNIECKI, B.J., A.M. SCHEFF, L.S. CALLANS, F.R. SPITZ, I. BEDROSIAN, E.F. CONANT, S.G. OREL, J. BERLIN, C. HELSABECK, D.L. FRAKER und C. REYNOLDS (1999):
Immunohistochemistry with pancytokeratins improves the sensitivity of sentinel lymph node biopsy in patients with breast carcinoma.
Cancer 85, 1098-1103

DABBS, D.J., L. HAFER und C.S. ABENDROTH (1995):
Intraoperative immunocytochemistry of cytologic scrape specimens. A rapid immunoperoxidase method for triage and diagnosis.
Acta Cytol. 39, 157-163

DALQUEN, P. (1986):
Immunzytochemische Zytodiagnostik von Tumoren.
Verh. Dtsch. Ges. Path. 70, 205-210

DEBUS, E., R. MOLL, W.W. FRANKE, K. WEBER und M.OSBORN (1984):
Immunohistochemical distinction of human carcinomas by cytokeratin typing with monoclonal antibodies.
Am. J. Pathol. 114, 121-130

DEJMEK, A. und A. HJERPE (1994):
Immunohistochemical reactivity in mesothelioma and adenocarcinoma: a stepwise logistic regression analysis.
APMIS 102, 255-264

DENK, H., R. KREPLER, U. ARTLIEB, G. GABBIANI, E. RUNGGER-BRÄNDLE, P. LEONCINI und W.W. FRANKE (1983):
Proteins of intermediate filaments. An immunohistochemical and biochemical approach to the classification of soft tissue tumors.
Am. J. Pathol. 110, 193-208

DESNOYERS, M., D.M. HAINES und G.P. SEARCY (1990):
Immunohistochemical detection of intermediate filament protein in formalin fixed normal and neoplastic canine tissues.
Can. J. Vet. Res. 54, 360-365

DIXON, M.J., U. MAMMAN und J. THOMAS (1999):
Accuracy of intraoperative frozen-section analysis of axillary nodes.
Br. J. Surg. 86, 392-395

DOGLIONI, C., A.P. DIE TOS, L. LAURINO, P. IUZZOLINO, C. CHIARELLI, M.R. CELIO und G. VIALE (1996):
Calretinin: a novel immunocytochemical marker for mesothelioma.
Am. J. Surg. Pathol. 20, 1037-1046

DOKI, Y., O. ISHIKAWA, M. MANO, M. HIRATSUKA, Y. SASAKI, M. KAMEYAMA, H. OHIGASHI, K. MURATA, T. YAMADA, I. MIYASHIRO, S. YOKOYAMA, S. ISHIGURO und S. IMAOKA (2002):
Cytokeratin deposits in lymph nodes show distinct clinical significance from lymph node micrometastasis in human esophageal cancers.
J. Surg. Res. 107, 75-81

DOMAGLA, W., K. WEBER und M. OSBORN (1988):
Diagnostic significance of coexpression of intermediate filaments in fine needle aspirates of human tumors.
Acta Cytol. 32, 49-59

DOMAGALA, W., J. LASOTA, J. BARTKOWIAK, K. WEBER und M. OSBORN (1990a):
Vimentin is preferentially expressed in human human breast carcinomas with low estrogen receptor and high Ki-67 growth fraction.
Am. J. Pathol. 136, 219-227

DOMAGALA, W., M. MARKIEWSKI, T. TUZIAK, A. KRAM, K. WEBER und M. OSBORN (1990b):
Immunocytochemistry on fine needle aspirates in paraffin miniblocks.
Acta Cytol. 34, 291-296

DOMAGALA, W., M. CHOSIA, E. BEDNER, K. WEBER und M. OSBORN (1991):
Immunocytochemical criteria in the differential diagnosis of malignant melanoma versus carcinoma, lymphoma and sarcoma in fine needle aspirates.
Patol. Pol. 42, 73-78

DOMAGALA, W., E. BEDNER, M. CHOSIA, K. WEBER und M. OSBORN (1992):
Keratin-positive reticulum cells in fine needle aspirates and touch imprints of hyperplastic lymph nodes. A possible pitfall in the immunocytochemical diagnosis of metastatic carcinoma.
Acta Cytol. 36, 241-245

DOWLATSHAHI, K., M. FAN, H.C. SNIDER und F.A. HABIB (1997):
Lymph node micrometastases from breast carcinoma: reviewing dilemma.
Cancer 80, 1188-1197

DOWLATSHAHI, K., M. FAN, K.J. BLOOM, D.J. SPITZ, S. PATEL und H.C. SNIDER (1999):
Occult metastases in the sentinel lymph nodes of patients with early stage breast carcinoma: a preliminary study.
Cancer 86, 990-996

DRIER, J.K., P.E. SWANSON, D.L. CHERWITZ und M.R. WICK (1987):
S 100 protein immunoreactivity in poorly differentiated carcinomas.
Arch. Pathol. Lab. Med. 111, 447-452

DROESE, M., M. ALTMANNSBERGER, A. KEHL, P.G. LANKISCH, R. WEISS, K. WEBER und M. OSBORN (1984):
Ultrasound-guided percutanous fine needle aspiration biopsy of abdominal and retroperitoneal masses. Accuracy of cytology in the diagnosis of malignancy, cytologic tumor typing and use of antibodies to intermediate filaments in selected cases.
Acta Cytol. 28, 368-384

DU BOULAY, C.H. (1985):
Immunohistochemistry of soft tissue tumours. A review.
J. Pathol. 146, 77-94

EDWARDS, C. und J. OATES (1995):
OV 632 and MOC 31 in the diagnosis of mesothelioma and adenocarcinoma: an assessment of their use in formalin fixed and paraffin wax embedded material.
J. Clin. Pathol. 48, 626-630

EICH, C.S., J.G. WHITEHAIR, S.D. MOROFF und L.A. HEEB (2000):
The accuracy of intraoperative cytopathological diagnosis compared with conventional histopathological diagnosis.
J. Am. Anim. Hosp. Assoc. 36, 16-18

EICHNER, R., P. BONITZ und T.T. SUN (1984):
Classification of epidermal keratins according to their immunoreactivity, isoelectric point and mode of expression.
J. Cell. Biol. 98, 1388-1396

ESPINOSA DE LOS MONTEROS, A., A. FERNANDEZ, M.Y. MILLAN, F. RODRIGUEZ, P. HERRAEZ und M. DE LAS MULAS (1999):
Coordinate expression of cytokeratins 7 and 20 in feline and canine carcinomas.
Vet. Pathol. 36, 179-190

EVANS, D.J., I.A. LAMPERT und M. JACOBS (1983):
Intermediate filaments in smooth muscle tumors.
J. Clin. Pathol. 36, 57-61

FERRANDEZ-IZQUIERDO, A., S. NAVARRO-FOS, M. GONZALES DEVESA, R. GIL-BENSO und A. LOMBART-BOSCH (1994):
Immunocytochemical typification of mesothelial cells in effusions: in vivo and in vitro models.
Diagn. Cytopathol. 10, 256-262

FERRER, L., D. FONDEVILLA, R.M. RABANAL und M. VILAFRANCA (1995):
Immunohistochemical detection of CD31 anigen in normal and neoplastic canine endothelial cells.
J. Comp. Pathol. 112, 319-326

FETSCH, P.A., F.M. MARINCOLA, A. FILIE, Y.M.HIJAZI, D.E. KLEINER und A. ABATI (1999):
Melanoma-associated antigen recognized by t cells (MART-1). The advent of a preferred immunocytochemical antibody for the diagnosis of metastatic melanoma with fine-needle aspiration.
Cancer Cytopathol. 87, 37-42

FONSECA, E., J.M. NESLAND, J. HOIE und M. SOBRINHO-SIMOES (1997):
Pattern of expression of intermediate cytokeratin filaments in the thyreoid gland: an immunohistochemical study of simple and stratified epithelial-type cytokeratins.
Virchows Arch. 430, 239-245

FOURNEL-FLEURY, C., J.P. MAGNOL und J.F. GUELFI (1994):
Color Atlas of cancer cytology of the dog and cat.
Verlag P.M.C.A.C., Paris

FRANKE, W.W., E. SCHMID, M. OSBORN und K. WEBER (1978a):
Different intermediate-sized filaments distinguished by immunofluorescence microcopy.
Proc. Natl. Acad. Sci. USA 75, 5034-5038

FRANKE, W.W., K. WEBER, M. OSBORN, E. SCHMID und C. FREUDENSTEIN (1978b):
Antibody to prekeratin: decoration of tonofilament-like arrays in various cells of epithelial character.
Exp. Cell Res. 116, 429-445

FRANKE, W.W., E. SCHMID, S. WINTER, M. OSBORN und K. WEBER (1979):
Widespread occurence of intermediate sized filaments of the vimentin-type in cultured cells from diverse vertebrates.
Exp. Cell Res. 123, 25-46

FRANKE, W.W. und R. MOLL (1987):
Cytoskeleton components of lymphoid organs. I. Synthesis if cytokeratin 8 and 18 and desmin in subpopulations of extrafollicular reticulum cells of human lymph nodes, tonsils, and spleen.
Differentation 36, 145-163

FRANKE, W.W., E. SCHMID, D.L. SCHILLER, S. WINTER, E.D. JARASCH, R. MOLL, H. DENK, B.W. JACKSON und K. ILLMENSEE (1982):
Differentation-related patterns of expression of intermediate-sized filaments in tissues and cultured cells.
Cold Spring Harbor Symp. Quant. Biol. 46, 431-453

FRIEDMAN, S., F. BERTIN, H. MOURIESSE, A. BENCHABAT, J. GENIN und D. SARRAZIN (1988):
Importance of tumor cells in axillary node sinus margins ("clandestine" metastasis) discovered by serial sectioning in operable breast carcinoma.
Acta Oncol. 27, 483-487

FROST, D., J. LASOTA und M. MIETTINEN (2003):
Gastrointestinal stromal tumors and leiomyomas in the dog: a histopathologic, immunohistochemical, and molecular genetic study of 50 cases.
Vet. Pathol. 40, 42-54

FUCHS, E. und H. GREEN (1980):
Changes in keratin gene expression during terminal differentiation of the keratinocytes.
Cell 19, 1033-1042

FUKUSHIMA, S., N. ITO, M.N. EL-BOLKAINY, H.N. TAWFIK, Y,TATEMOTO und M. MORI (1987):
Immunhistochemical observations of keratins, involucrin and epithelial membrane antigen in urinary bladder carcinomas from patients infected with Schistosoma haematobium.
Virchows Arch. A Pathol. Anat. Histopathol. 411, 103-115

GALEA, M.H., E. ATHANASSIOU, J. BELL, B. DILKS, J.F.R. ROBERTSON, C.W. ELSTON, R.W. BLAMEY und I.O. ELLIS (1991):
Occult regional lymph node metastases from breast carcinoma: immunohistological detection with the antibodies CAM 5.2 and NCRC-11.
J. Pathol. 165, 221-227

GARCIA-PRATS, M.D., C. BALLESTIN, T. SOTELO, A. LOPEZ-ENCUENTA und J.I. MAYORDOMO (1998):
A comparative evaluation of immunohistochemical markers for the differential diagnosis of malignant pleural tumours.
Histopathology 32, 462-472

GATTER, K.C., C. ALCOCK, A. HERYET, K.A. PULFORD, E. HEYDERMAN, J. TAYLOR-PAPADIMITRIOU, H. STEIN und D.Y. MASON (1984):
The differential diagnosis of routinely processed anaplastic tumors using monoclonal antibodies.
Am. J. Clin. Pathol. 82, 33-43

GATTER, K.C., C. ALCOCK, A. HERYET und D.Y. MASON (1985):
Clinical importance of analysing malignant tumours of uncertain origin with immunohistological techniques.
Lancet 1, 1302-1305

GILL, S.A., P.A. MEIER und B.S. KENDALL (2000):
Use of desmin immunohistochemistry to distinguish between mesothelial cells and carcinoma in serous fluid cell block preparations.
Acta Cytol. 44, 976-80

GIULIANO, A.E., A.M. BARTH, B. SPIVACK, P.D. BEITSCH und S.W. EVANS (1996):
Incidence and predictors of axillary metastasis in T1 carcinoma of the breast.
Am. Coll. Surg. 183, 262-264

GIULIANO, A.E. und P.R. KELEMEN (1998):
Sophisticated techniques detect obscure lymph node metastases in carcinoma of the breast.
Cancer 83, 391-393

GODDARD, M.J., B. WILSON und J.W. GRANT (1991):
Comparison of commerially available cytokeratin antibodies in normal and neoplastic adult epithelial and non-epithelial tissues.
J. Clin. Pathol. 44, 660-663

GOWN. A.M. und A.M. VOGEL (1985):
Monoclonal antibodies to human intermediate filaments proteins.
Am. J. Clin. Pathol. 84, 413-424

GREEN, N.M. (1963):
The use of (C^{14}) biotin for kinetic studies and for assays.
Biochem. J. 89, 585-599

GRIECO, V., V. PATTON, S. ROMUSSI und M. FINAZZI (2003):
Cytokeratin and vimentin expression in normal and neoplastic canine prostate.
J. Comp. Pathol. 129, 78-84

GRIFFEY, S.M., B.R. MADEWELL, S.H. DAIRKEE, J.E. HUNT, D.K. NAYDAN und R.J. HIGGINS (1993):
Immunohistochemical reactivity of basal and luminal epithelium-specific antibodies within normal and neoplastic canine mammary glands.
Vet. Pathol. 30, 155-161

GROENE, H.J., K. WEBER, E. GROENE, U. HELMCHEN und M. OSBORN (1987):
Coexpression of keratin and vimentin in damaged and regenerating tubular epithelia of the kidney.
Am. J. Pathol. 129, 1-8

HAMMAR, S.P. (1998):
Metastatic adenocarcinoma of unknown origin.
Hum. Pathol. 29, 1393-1402

HANKS, G.E.; C.E. MYERS und P.T. SCARDINO (1993):
Cancer of the prostate.
In: DEVITA, V.T., S. HELLMAN und S.A. ROSENBERG (Hrsg.)
Cancer principles and practice of oncology.
Verlag: J.B. Lippncott, Philadelphia

HARNDEN, P. und J. SOUTHGATE (1997):
Cytokeratin 14 as a marker of squamous differentiation in transitional cell carcinomas.
J. Clin. Pathol. 50, 1032-1033

HARTVEIT, F. und P.K. LILLENG (1996):
Breast cancer: two micrometastatic variants in the axilla that differs in prognosis.
Histopathology 28, 241-246

HASTKA, J. (1997):
Tumordiagnostik
In: HASTKA, J. (Hrsg.)
Immunzytologie
Verlag: Schattauer, Stuttgart, New York

HATZFELD, M. und W.W. FRANKE (1985):
Pair formation and promiscuity of cytokeratins.
J. Cell. Biol. 101, 1826-1841

HAYDEN, D.W., D.J. WATERS, B.A. BURKE und J.C. MANIVEL (1993):
Disseminated malignant histiocytosis in a golden retriever: clinicopathologic, ultrstructural and immunohistochemical findings.
Vet. Pathol. 30, 256-264

HELLMEN, E. und A. LINDGREN (1989):
The expression of intermediate filaments in canine mammary glands and their tumors.
Vet. Pathol. 26, 420-428

HIRSCHBERGER, J. (1995):
Zytologie von Körperhöhlenergüssen.
Tierärztl. Prax. 23, 192-199

HOYER, L.W., R.P. DE LOS SANTOS und J.R. HOYER (1973):
Antihemophilic factor antigen: localization in endothelial cells by immunfluorescent microscopy.
J. Clin. Invest. 52, 2737-2744

HSU, S.M., L. RAINE und H. FANGER (1981):
Use of avidin-biotin-peroxidase complex (ABC) in immunperoxidase techniques.
J. Histochem. Cytochem. 30, 577-580

HSUEH, E.C., N. HANSEN und A.E. GIULIANO (2000):
Intraoperative lymphatic mapping and sentinel lymph node dissection in breast cancer.
CA Cancer J. Clin. 50, 279-291

HURLIMANN, J. (1994):
Desmin and neural marker expression in mesothelial cells and mesothelioma.
Hum. Pathol. 25, 753-757

HYNES, R.O. und A.T. DESTREE (1978):
10 nm filaments in normal and transformed cells.
Cell 13, 151-163

ISOBE, T., N. ISHIOKA und T. OKUYAMA (1981):
Structural relation of two S-100 proteins in bovine brain: subunit composition of S-100a protein.
Eur. J. Biochem. 115, 469-474

IVANYI, D., E. GROENEVELD, G. VAN DOORNEWAARD, W.J. MOOI und P.C. HAGEMAN (1990):
Keratin subtypes in carcinomas of the uterine cervix: implications for histogenesis and differential diagnosis.
Cancer Res. 50, 5143-5152

JAFFE, E.A. (1977):
Endothelial cells and the biology of factor VIII.
N. Engl. J. Med. 296, 377-383

JIANG, J., T.M. ULBRIGHT, C. YOUNGER, K. SANCHEZ, D.G. BOSTWICK, M.O. KOCH, J.N. EBLE und L. CHENG (2001):
Cytokeratin 7 and cytokeratin 20 in primary urinary bladder carcinoma and matched lymph node metastasis.
Arch. Pathol. Lab. Med. 125, 921-923

JUNGBLUTH, A.A., K.J. BUSAM, W.L. GERALD, E. STOCKERT, K.A. COPLAN, K. IVERSEN, D.P. McGREGOR, L.J. OLD und Y.T. CHEN (1998):
A103: an anti-melan-a monoclonal antibody for the detection of malignant melanoma in paraffin-embedded tissues.
Am. J. Surg. Pathol. 22, 595-602

JUOPPERI, T.A., M. CESTA, L. TOMLINSON und C.B. GRINDEM (2003):
Extensive cutaneous metastases in a dog with duodenal adenocarcinoma.
Vet. Clin. Pathol. 32, 88-91

KAGESHITA, T., Y. KAWAKAMI, S. HIRAI und T. ONO (1997):
Differential expression of MART-1 in primary and metastatic melanoma lesions.
J. Immunother. 20, 460-465

KAHN, H.J., A. MARKS, H. THOM und R. BAUMAL (1983):
Role of antibody to S100 protein in diagnostic pathology.
Am. J. Clin. Pathol. 79, 341-347

KARSTEN, U. und P.STOSIEK (2002):
Fast and sensitive immunodetection of carcinoma cells in sentinel nodes.
Virchows Arch. 440, 325-329

KAWAKAMI, Y., J. BATTLES, T. KOBAYASHI, X. WANG, J. TUPESIS und F. MARINCOLA (1997):
Production of recombinant MART-1 proteins and specific anti-MART-1 polyclonal and monoclonal antibodies: use in the characterization of the human melanoma antigen MART-1.
J. Immunol. Methods 202, 13-25

KILPATRICK, S.E. und K.R. GEISINGER (1998):
Soft tissue sarcomas. The usefulness and limitations of fine-needle aspiration biopsy.
Am. J. Clin. Pathol. 110, 50-68

KIM, D.Y., E.C. HODGIN, D.Y. CHO und J.E. VARNADO (1996):
Juvenile rhabdomyosarcomas in two dogs.
Vet. Pathol. 33, 447-450

KING, B.L., G.M. CRISI, S.C. TSAI, B.G. HAFFTY, R.F. PHILLIPS und D.L. RIMM (2002):
Immunocytochemical analysis of breast cells obtained by ductal lavage.
Cancer Cytopathol. 96, 244-249

KITAZUME, H., K. KITAMURA, K. MUKAI, Y. INAYAMA, N. KAWANO, N. NAKAMURA, J. SANO, K. MITSUI, S. YOSHIDA und Y. NAKATANI (2000):
Cytologic differential diagnosis among reactive mesothelial cells, malignant mesothelioma, and adenocarcinoma.
Cancer (Cancer Cytopathol.) 90, 55-60

KLOCKARS, M. und S. REITAMO (1975):
Tissue distribution of lysozyme in man.
J. Histochem. Cytochem. 29, 932-940

KOENIG, A., J. WOJCIESZYN, B.R. WEEKS und J.F. MODIANO (2001):
Expression of S100a, vimentin, NSE, and melan A/MART-1 in seven canine melanoma cell lines and twenty-nine retrospective cases of canine melanoma.
Vet. Pathol. 38, 427-435

KOZAKI, M. Y. NAKAMURA, M. IGUCHI, R. KANO, S. WATANABE, K. FUJIWARA und A. HASEGAWA (2001):
Immunohistochemical analysis of cytokeratin expression in dog skin.
J. Vet. Med. Sci. 63, 1-4

KU, N.N. (1999):
Pathologic examination of sentinel lymph nodes in breast cancer.
Surg. Oncol. Clin. North. Am. 8, 469-479

KUPRYJANCZYK, J. und G. KARPINSKA (1998):
Desmin expression in reactive mesothelium: a potential aid in evaluation of gynecologic specimens.
Int. J. Gynecol. Pathol. 17, 123-128

KUWAMURA, M., H. YOSHIDA, J. YAMATE, T. KOTANI, F. OHASHI und S. SAKUMA (1998):
Urinary bladder rhabdomyosarcoma (sarcoma botryoides) in a young Newfoundland dog.
J. Vet. Med. Sci. 60, 619-621

LAROCCA, P. und J.G. RHEINWALD (1984):
Coexpression of simple epithelial keratins and vimentin by human mesothelium and mesothelioma in vivo and in culture.
Cancer Res. 44, 2991-2999

LA ROCK, R.G. und P.E. GINN (1997):
Immunohistochemical staining characteristics of canine gastrointestinal stromal tumors.
Vet. Pathol. 34, 303-311

LATZA, U., G. NIEDOBITEK, R. SCHWARTING, H. NEKARDA und H. STEIN (1990):
Ber-EP4: new monoclonal antibody which distinguishes epithelia from mesothelia.
J. Clin. Pathol. 43, 213-219

LAZARIDES, E. und B.D. HUBBARD (1976):
Immunological characterization of the subunit 100-A filaments from muscle cells.
Proc. Natl. Acad. Sci. USA 73, 4344-4348

LAZARIDES, E. (1980):
Intermediate filaments as mechanical integrators of cellular space.
Nature 283, 249-256

LAZARIDES, E. (1982):
Intermediate filaments: a chemical heterogeneous, developmentally regulated class of proteins.
Annu. Rev. Biochem. 51, 219- 250

LEE, E, Y. CHAE, I. KIM, J. CHOI, B. YEOM und A.S. LEONG (2002):
Prognostic relevance of immunohistochemically detected lymph node metastasis in patients with gastric carcinoma.
Cancer 94, 2867-2873

LINDEN, M.D. und R.J. ZARBO (2001):
Cytokeratin immunostaining patterns of benign, reactive lymph nodes: applications for the evaluation of sentinel lymph node specimen.
Appl. Immunohistochem. Mol. Morph. 9, 297-301

LIU, K.X., A.E. CHURCH BIRD, S.D. LENZ, S.P. MC DONOUGH und L.G. WOLFE (1994):
Antigen expression in normal and neoplastic tissues by a monoclonal antibody generated against canine mesothelioma cells.
Vet. Pathol. 31, 663-673

LIU, L.H., K.P. SIZIOPIKOU, S. GABRAM und K.D. MCCLATCHY (2000):
Evaluation of axillary sentinel lymph node biopsy by immunohistochemistry and multilevel sectioning in patients with breast carcinoma.
Arch. Pathol. Lab. Med. 124, 1670-1673

MA, C.K., R.J. ZARBO, H.F. FRIERSON und M.W. LEE (1993):
Comparative immunohistochemical study of primary and metastasic carcinomas of the liver.
Am. J. Clin. Pathol. 99, 551-557

MAC LACHLAN, N.J. und P.C. KENNEDY (2002):
Tumors of the genital system.
In: MEUTEN, D.J. (Hrsg.)
Tumors in domestic animals.
Iowa State Press, Ames, Iowa, USA

MANSI, J.L., U. BERGER, T. MC DONNELL, A. POPLE, Z. RAYTER, J.C. GAYET und R.C. COOMBES (1989):
The fate of bone marrow micrometastases in patients with primary breast cancer.
J. Clin. Oncol. 7, 445-449

MARINCOLA,F.M., Y.M. HIJAZI, P. FETSCH, M.L. SALGALLER, L. RIVOLTINI, J. CORMIER, T.B. SIMONIS, P.H. DURAY, M. HERLYN, Y. KAWAKAMI und S.A. ROSENBERG (1996):
Analysis of expression of the melanoma-associated antigens MART-1 and gp100 in metastatic melanoma cell lines and in situ lesions.
J. Immunother. 19, 192-205

MARKEY, A.C., E.B. LANE, D.M. MACDONALD und I. M. LEIGH (1992):
Keratin expression in basal carcinoma.
Br. J. Dermat. 126, 154-160

MASON, D.Y. und C.R. TAYLOR (1975):
The distribution of muramidase (lysozyme) in human tissue.
J. Clin. Pathol. 28, 124-132

MAYALL, F.G., H. GODDARD UND A.R. GIBBS (1992):
Intermediate filament expression in mesotheliomas: leiomyoid mesotheliomas are not uncommon.
Histopathology 21, 453-457

MEINKOTH, J.H. und R.L. COWELL (2002):
Sample collection and preparation in cytology: increasing diagnostic yield.
Vet. Clin. Small Anim. 32, 1187-1207

MEISTER, P., D. HUHN und W. NATHRATH (1980):
Malignant histiocytosis.Immunohistochemical characterization on paraffin embedded tissue.
Virchows Arch. A. Pathol. Anat. Histol. 385, 233-246

MELCHER, D., J. LINEHAN und R. SMITH (1984):
Skin, soft tissue, bone and testis.
In: MELCHER, D., J. LINEHAN und R. SMITH (Hrsg.):
Practical aspiration cytology.
Verlag Churchill Livingstone, Edinburgh, London, 158-163

MÉNARD, M., M. FONTAINE und M. MORIN (1986):
Fine needle aspiration biopsy of malignant tumors in dogs and cats: a report of 102 cases.
Can. Vet. J. 27, 504-510

MEYER, D.J. (1987):
The management of cytologic specimens.
Compend. Contin. Educ. Pract. Vet. 9, 10-17

MEYER, D.J. (1996):
Diagnostic cytology in clinical oncology.
In: WITHROW, S.J. und E.G. MACEWEN (Hrsg.):
Small animal clinical oncology.
Verlag: W. B. Saunders Company, Philadelphia, Pennsylva Philadelphia, London, Toronto, Montreal, Sydney, Tokyo, 43-51

MEYER, D.J. (2001):
The acquisition and management of cytology specimens.
In: RASKIN, R.E. und D.J. MEYER (Hrsg.):
Atlas of canine and feline cytology.
Verlag W. B. Saunders, Philadelphia, Pennsylvania, 1-17

MIETTINEN, M., V.P. LEHTO, R.A. BADLEY und I. VIRTANEN (1982):
Expression of intermediate filaments in soft-tissue sarcomas.
Int. J. Cancer 15, 541-546

MIETTINEN, M. (1988):
Antibody specific to muscle actins in the diagnosis and classification of soft tissue tumors.
Am. J. Pathol. 130, 205-215

MICKOLOFF, B.J., I. WEISS und J.R. Hill (1984):
Canine regressing atypical histiocytoma - a neuroendicrine tumor.
Arch. Dermatol. 120, 1613-1617

MISCHKE, R. (2003):
Probengewinnung und Untersuchung.
In: MISCHKE, R. (Hrsg.):
Praktische Hämatologie bei Hund und Katze.
Schlütersche GmbH & Co. KG, Hannover, 27-49

MOLL, R., W.W. FRANKE, D.L. SCHILLER, B. GEIGER und R. KREPLER (1982):
The catalogue of human cytokeratins. Patterns of expression in normal epithelia, tumors amd cultured cells.
Cell 31, 11-24

MOLL, R., T. ACHTSTÄTTER, E. BRECHT, J. BALCAROVA-STÄNDER, M. ITTENSOHN und W.W.FRANKE (1988a):
Cytokeratins in normal and malignant transitional epithelium.
Am. J. Pathol. 132, 123-144

MOLL, R. (1988b):
Differenzierungsprogramme des Epithels und ihre Änderungen.
Verh. Dtsch. Ges. Path. 72, 102-114

MOLL, R. (1991a):
Differenzierung und Entdifferenzierung im Spiegel der Intermediärfilament-Expression: Untersuchung an normalen, alterierten und malignen Epithelien mit Betonung der Cytokeratine.
Verh. Dtsch. Ges. Pathol. 75, 446-459

MOLL, R., C. HAGE und W. THOENES (1991 b):
Expression of intermediate filament proteins in fetal and adult human kidney: modulation of intermediate filament patterns during developement and in damaged tissue.
Lab. Invest. 65, 74-86

MOLL, R., A. LÖWE, J. LAUFER und W.W. FRANKE (1992):
Cytokeratin 20 in human carcinomas: a new histodiagnostic marker detected by monoclonal antibodies.
Am. J. Pathol. 140, 427-447

MOLL, R. (1993):
Cytokeratine als Differenzierungsmarker. Expressionsprofile von Epithelien und epithelialen Tumoren.
Gustav Fischer Verlag, Stuttgart, Jena, New York

MOLLER, A.C. und E. HELLMEN (1994):
S100 protein is not specific for myoepithelial cells in the canine mammary gland.
J. Comp. Pathol. 110, 49-55

MOORE, A.S., B.R. MADEWELL und J.K. LUND (1989):
Immunohistochemical evaluation of intermediate filament expression in canine and feline neoplasms.
Am. J. Vet. Res. 50, 88-92

MOORE, B.W. (1965):
A soluble protein characteristic of the nervous system.
Biochem. Biophys. Res. Commun. 19, 739-744

MOORE, P.F. (1986a):
Utilization of cytoplasmatic lysozyme immunoreactivity as a histiocytic marker in canine histiocytic disorders.
Vet. Pathol. 23, 757-762

MOORE, P.F. (1986b):
Characterization of cytoplasmatic lysozyme immunreaktivity as a histiocytic marker in normal canine tissues.
Vet. Pathol. 23, 763-769

MOTOMURA, K., H. INAJI, Y. KOMOIKE, T. KASUGAI, S. NAGUMO, S. NOGUCHI und H. KOYAMA (2000):
Intraoperative sentinel lymph node examination by imprint cytology and frozen sectioning during breast surgery.
Br. J. Surg. 87, 597-601

MURASE, N., S. FUKUI und M. MORI (1986):
Heterogenity of keratin distribution in the oral mucosa and skin of mammals as determined using monoclonal antibodies.
Histochemistry 85, 265-276

MYGIND, H., B. NIELSEN, D. MOE, H. CLAUSEN, E. DABELSTEEN und P.P. CLAUSEN (1988):
Antikeratin antibodies in routine diagnostic pathology: a comparison of 10 different commercial antikeratins.
APMIS 96, 1009-1022

NAKAI, M. und M. MORI (1986):
Immunohistochemical distribution of monoclonal antibodies against keratin in papillomas and carcinomas from oral and nasopharyngeal regions.
Oral Surg. Oral Med. Oral Pathol. 62, 292-302

NAKANISHI, Y., A. OCHIAI, Y. YAMAUCHI, Y. MORIYA, K. YOSHIMURA und S. HIROHASHI (1999):
Clinical implications of lymph node micrometastases in patients with colorectal cancers.
Oncology 57, 276-280

NASIELL, K., E. TANI und L. SKOOG (1991):
Fine needle aspiration cytology and immunocytochemistry of metastatic melanoma.
Cytopathology 2, 137-147

NELSON, W.G., H. BATTIFORA, H. SANTANA und T.T. SUN (1984):
Specific keratins as molecular markers of neoplasms with stratified epithelial origin.
Cancer Res. 44, 1600-1603

NG, A.B. und G.C. HORAK (1983):
Factors significant in the diagnostic accuracy of lung cytology in bronchial washing and sputum samples. I. Bronchial waschings.
Acta Cytol. 27, 391-396

NOEL, P., E. TABONE, J.P. MICHOT, M. GROLEAS, M. HESCH und A.M. RIFKI (1989):
Detection of micrometastases in excised regional lymph nodes in cancer of the breast. Systematic use of KL1 anticytokeratin monoclonal antibodies in a prospective series of 120 T2 N-patients.
Ann. Pathol. 9, 265-270

OKAJIMA, K., I. HONDA und T. KITAGAWA (1988):
Immunohistochemical distribution of S-100 protein in tumors an tumor-like lesions of bone and cartilage.
Cancer 61, 792-799

ORCHARD, G.E. (2000):
Comparison of immunohistochemical labelling of melanocyte differentiation antibodies melan-A, tyrosinase and HMB 45 with NKIC3 and S100 protein in the evaluation of benign naevi and malignant melanoma.
Histochem. J. 32, 475-481

OROSZ, Z. (1999):
Melan-A/MART-1 expression in various melanocytic lesions and non-melanocytic sot tissue tumours.
Histopathology 34, 517-525

OHSAWA, M., N. NAKA, Y. TOMITA, D. KAWAMORI, H. KANNO und K. AOZASA (1995):
Use of immunohistochemical procedures in diagnosing angiosarcoma. Evaluation of 98 cases.
Cancer 75, 2867-2874

OSBORN, M. und K. WEBER (1983):
Tumor diagnosis by intermediate filament typing: a novel tool for surgical pathology.
Lab. Invest. 48, 372-394

OSBORN, M., G. MAZZOLEIN, D. SANTINI, D. MERRANO, G. MARTINELLI und K. WEBER (1988):
Villin, intestinal brush border hydrolases and keratin polypeptides in intestinal metaplasia and gastric cancer: a immunohistologic study emphazing the different degrees of intestinal and gastric differentiation and signet ring cell carcinoma.
Virchows Arch. A. Pathol. Anat. 413, 303-312

PALMA, R.T., J. WAISBERG, S.H. BROMBERG, A.B. SIMAO und A.C. GODOY (2003):
Micrometastasis in regional lymph nodes of extirpated colorectal carcinoma: immunohistochemical study using anti-cytokeratin antibodies AE1/AE3.
Colorectal Dis. 5, 164-168

PALMER, H.E., P. MUKUNYADZI, W. CULBRETH und J.R. THOMAS (2001):
Subgrouping and grading of soft-tissue sarcomas by fine-needle aspiration cytology: a histopathologic correlation study.
Diagn. Cytopathol. 24, 307-316

PENDAS, S., E. DAUWAY, C.E. COX, R. GIULIANO, N.N. KU, R.H. SCHREIBER und D.S. REINTGEN (1999):
Sentinel lymph node biopsy and cytokeratin staining for the accurate staging of 478 breast cancer patients.
Am. Surg. 65, 500-505

PINKUS, G.S. und J.W. SAID (1977):
Profile of intracytoplasmatic lysozyme in normal tissues, myeloproliferative disorders, hairy cell leukemia, and other pathologic processes: an immunoperoxidase study of paraffin sections and smears.
Am. J. Pathol. 89, 351-366

POLAK, J.M. und S. VAN NOORDEN (1983):
Immunocytochemistry. Practical applications.
In: POLAK, J.M. und S. VAN NOORDEN (Hrsg.)
Pathology and biology.
Verlag Wright-PSG, Boston

RABANAL, R.H., D.M. FONDEVILLA, V. MONTANE, D. DOMINGO und L. FERRER (1989):
Immunocytochemical diagnosis of skin tumours of the dog with special reference to undifferentiated types.
Res. Vet. Sci. 47, 129-133

RABANAL, M. und R.W. ELSE (1994):
Immunohistochemical localisation of cytokeratin and vimentin intermediate filament proteins in canine mammary tumours,
Res. Vet. Sci. 56, 225-233

RAMAEKERS, F.C.S., D. HAAG, A. KANT, O. MOESKER, P.H.K. JAP und G.P.VOOIJS (1983):
Coexpression of keratin- and vimentin-type intermediate filaments in human metastatic carcinoma cells.
Proc. Natl. Acad. Sci. USA 80, 2618-2622

RAMAEKERS, F., D. HAAG, P. JAP und P.G. VOOIJS (1984):
Immunochemical demonstration of keratin and vimentin in cytologic aspirates.
Acta Cytol. 28, 385-392

RAMAEKERS, F.C.S., A. HUYSMANS, G. SCHAART, O. MOESEKER und P. VOOIJS (1987):
Tissue distribution of keratin 7 as monitored by a monoclonal antibody.
Exp. Cell Res. 170, 235-249

RAMAEKERS, F., C. VAN NIEKERK, L. POELS, E. SCHAAFSMA, A. HUIJSMANS, H. ROBBEN, G. SCHAART und P. VOOIJS (1990):
Use of monoclonal antibodies to keratin 7 in the differential diagnosis of adenocarcinoma.
Am. J. Pahol. 136, 641-655

RAMOS-VARA, J.A., M.E. BEISSENHERZ, M.A. MILLER, G.C. JOHNSON, L.W. PACE, A. FARD und S.J. KOTTLER (2000):
Retrospective study of 338 canine oral melanomas with clinical, histologic, and immunohistochemical review of 129 cases.
Vet. Pathol. 37, 597-608

RAMOS-VARA, J.A., M.A. MILLER und G.C. JOHNSON (2001):
Immunohistochemical characterization of canine hyperplastic hepatic lesions and hepatocellular and biliary neoplasms with monoclonal antibody hepatocyte paraffin 1 and monoclonal antibody to cytokeratin 7.
Vet. Pathol. 38, 636-643

RAMOS-VARA, J.A., M.A. MILLER, M. BOUCHER, A. ROUDABUSH und G.C. JOHNSON (2003):
Immunohistochemical detection of uroplakin III, cytokeratin 7, and cytokeratin 20 in canine urothelial tumors.
Vet. Pathol. 40, 55-62

RASKIN, R.E. und D.J. MEYER (2001):
General categories of cytologic interpretation.
In: RASKIN, R. E. und D. J. MEYER (Hrsg.):
Atlas of canine and feline cytology.
Verlag: W. B. Saunders Company, Philadelphia, Pennsylvania, 19-33

REINACHER, M. (2000):
Zur Tumorklassifikation.
Tierärztl. Prax. 29, 1-4

REINTGEN, D., R. GIULIANO und C.E. COX (2000):
Sentinel lymph node in breast cancer: an overview.
Breast J. 6, 299-305

RICHTER, T., J. NÄHRIG, P. KOMMINOTH, J. KOWOLIK und M. WERNER (1999):
Protocol for ultrarapid immunostaining of frozen sections.
J. Clin. Pathol. 52, 461-463

ROBERTS, F., C.M. HARPER, I. DOWNIE und R.A. BURNETT (2001):
Immunohistochemical analysis still has a limited role in the diagnosis of malignant mesothelioma. A study of thirteen antibodies.
Am. J. Clin. Pathol. 116, 253-262

RUBIO, I.T., S. KOROURIAN, S. COWAN, D.N. KRAG, M. COLVER und V.S. KLIMBERG (1998):
Use of touch preps for intraoperative diagnosis of sentinel lymph node metastases in breast cancer.
Ann. Surg. Oncol. 5, 689-694

RULLIER, A., B. LE BAIL, R. FAWAZ, J.F. BLANC, J. SARIC und P. BIOULAC-SAGE (2000):
Cytokeratin 7 und 20 expression in choleangiosarcomas varies along the biliary tract but still differs from that in colorectal carcinoma metastasis.
Am. J. Surg. Pathol. 24, 870-876

SALEM, A.A., A.G. DOUGLAS-JONES, H.M. SWEETLAND und R.E. MANSEL (2001):
Intraoperative evaluation of axillary sentinel lymph nodes using touch imprint cytology and immunohistochemistry: I. Protocol of rapid immunostaining of touch imprints.
Eur. J. Surg. Oncol. 29, 25-28

SALEM, A.A., A.G. DOUGLAS-JONES, H.M. SWEETLAND, R.G. NEWCOMBE und R.E. MANSEL (2002):
Evaluation of axillary lymph nodes using touch imprint cytology and immunhistochemistry.
Br. J. Surg. 89, 1386-1389

SANDUSKY, G.E., W.W. CARLTON und K.A. WIGHTMAN (1985):
Immunohistochemical staining for S 100 protein in the diagnosis of canine amelanotic melanoma.
Vet. Pathol. 22, 577-581

SANDUSKY, G.E., W.W. CARLTON und K.A. WIGHTMAN (1987):
Diagnostic immunohistochemistry of canine round cell tumors.
Vet. Pathol. 24, 495-499

SANDUSKY, G.E., K.A. WIGHTMAN und W.W. CARLTON (1991):
Immunocytochemical study of tissues from clinically normal dogs and of neoplasms, using keratin monoclonal antibodies.
Am. J. Vet. Res. 52, 613-618

SARLOMO-RIKALA, M., T. TSUJIMURA, U. LENDAHL und M. MIETTINEN (2002):
Patterns of nestin and other intermediate filament expression distinguish between gastrointestinal stromal tumors, leiomyomas and schwannomas.
APMIS 110, 499-507

SCARPATETTI, M., O. TSYBROSKY und H.H POPPER (2002):
Cytokeratin typing as an aid in the differential diagnosis of primary versus metastatic lung carcinomas, and comparison with normal lung.
Virchows Arch. 440, 70-76

SCHAAFSMA, H.E., F.C.S. RAMAEKERS, G.N.P. VAN MUIJEN, E.B. LANE, I.M. LEIGH, H. ROBBEN, A. HUIJSMANS, F.C.M. OOMS und D.J. RUITER (1991):
Distribution of cytokeratin polypeptides in human transitional cell carcinomas, with special emphasis on changing expression patterns during tumor progression.
Am. J. Pathol. 136, 329-343

SCHMITT-GRÄFF, A. und P. PFITZER (1986):
Keratin- und Vimentinexpression in mesothelialen Zellen.
Verh. Dtsch. Ges. Pathol. 70, 496

SCHONING, P., C.E. LAYTON, W.D. FORTNEY, L.H. WILLARD und J.E. COOK (1992):
Sclerosing peritoneal mesothelioma in a dog evaluated by electron microscopy and immunoperoxidase techniques.
J. Vet. Diagn. Invest. 4, 217-220

SCHREIBER, R.H., S. PENDAS, N.N. KU, D.S. REINTGEN, A.R. SHONS, C. BERMAN, D. BOULWARE und C.E. COX (1999):
Microstaging of breast cancer patients using cytokeratin staining of the sentinel lymph node.
Ann. Surg. Oncol. 6, 95-101

SCHRÖDER, S., A. WODZYNSKI und B. PADBERG (1996):
Cytokeratin expression of benign and malignant thyreoid gland tumors. An immunohistologic study of 154 neoplasms using different monoclonal cytokeratin antibodies.
Pathologe 17, 425-432

SCOPSI, L. und L.I. LARSSON (1986):
Increased sensitivity in peroxidase immunocytochemistry.
Histochemistry 84, 221-230

SEHESTED, M. und K. HOU-JENSEN (1981):
Factor VIII related antigen as an endothelial marker in benign and malignant diseases.
Virchows Arch. (Pathol. Anat.) 391, 217-225

SHEARN, S.A.M., I.R. PEAKE, J.C. GIDDINGS, J. HUMPHREYS und A.L. BLOOM (1977):
The characterization and synthesis of antigens related to factor VIII in vascular endothelium.
Thromb. Res. 11, 43-56

SHEIBANI, K., S.S. SHIN, J. KEZIRIAN und L.M. WEISS (1991):
Ber-EP4 antibody as a discriminant in the differential diagnosis of malignant mesothelioma versus adenocarcinoma.
Am. J. Surg. Pathol. 15, 779-784

SHIGA, A. und K. SHIROTA (2000):
Vimentin/cytokeratin coexpression foci in a well-differentiated canine hepatocellular carcinoma.
J. Vet. Med. Sci. 62, 199-202

SHIVER, S.A., A.J. CREAGER, K. GEISINGER, N.D. PERRIER, P. SHEN und E.A. LEVINE (2002):
Intraoperative analysis of sentinel lymph nodes by imprint cytology for cancer of the breast.
Am. J. Surg. 184, 424-427

SKERROW, D. und C.J. SKERROW (1983):
Tonofilament differentiation in human epidermis. Isolation and polypeptide chain composition of keratinocyte subpopulations.
Exp. Cell Res. 143, 27-35

SLAGEL, D.D., S.S. RAAB und J.F. SILVERMAN (1997):
Fine needle aspiration biopsy of metastatic malignant melanoma with "rhabdoid" features.
Acta Cytol. 41, 1426-1430

SMALL, J.V. und A. SOBIESZEK (1977):
Studies on the function and composition of the 10-nm (100-Å) filaments of vertebrate smooth muscle.
J. Cell Sci. 23, 243-268

SOBIN, L.H. und C. WITTEKIND (2002):
TNM classification of malignant tumors.
John Wiley & Sons, Ontario, Kanada

SORENMO, K.U., M. GOLDSCHMIDT, F. SHOFER, C. GOLDKAMP und J. FERRACONE (2003):
Immunohistochemical characterization of canine prostatic carcinoma and correlation with castration status and castration time.
Vet. Comp. Oncol. 1, 48-56

SORENSON, S.C., B.B. ASCH, J.L. CONNOLLY, N.A. BURSTEIN und H.L. ASCH (1987):
Structural distinctions among human breast epithelial cells revealed by the monoclonal antibodies AE1 and AE3.
J. Pathol. 153, 151-162

SOUTHGATE, J,. K.A.R. HUTTON, D.F.M. THOMAS und L.K TREJDOSIEWICZ (1994):
Normal human urothelial cells in vitro: proliferation and induction of stratification.
Lab. Invest. 71, 583-594

SPANGLER, W.L., M.R. CULBERTSON und P.H. KASS (1994):
Primary mesenchymal (nonangiomatous/nonlymphomatous) neoplasms occuring in the canine spleen: anatomic classification, immunohistochemistry and mitotic activity correlated with patient survival.
Vet. Pathol. 31, 37-47

STEINERT, P.M., und D.R. ROOP (1988):
Molecular and cellular biology of intermediate filaments.
Ann. Rev. Biochem. 57, 593-625

STOCKHAUS, C. und E. TESKE (2001):
Klinische Einsatzgebiete der zytologischen Diagnostik bei der Katze.
Wien. Tierärztl. Mschr. 88, 323-331

STOSIEK, P. und R. GOERTCHEN (1986):
Immunpathologischer Beitrag zum malignen diffusen Mesotheliom.
Zentralbl. Allg. Pathol. 132, 119-128

STOSIEK, P. und M. KASPER (1990):
Neoexpression von Cytokeratin 7 bei der chronisch-atrophischen Gastritits mit perniziöser Anämie.
Pathologe 11, 14-17

STOSIEK, P., M. KASPER, U. KARSTEN und R. KARSTEN (1991):
Detection of cancer metastases in regional lymph nodes: comparative histological and immunohistological investigations with broad-range anticytokeratin monoclonal antibody a45-B/B3.
Neoplasma 38, 43-47

STROUP, R.M. und G.S. PINKUS (1988):
S-100 immunoreactivity in primary and metastatic carcinoma of the breast.
Human Pathol. 19, 949-953

SULAIMON, S., B. KITCHELL und E. EHRHART (2002):
Immunohistochemical detection of melanoma-specific antigens in spontaneous canine melanoma.
J. Comp. Pathol. 127, 162-168

SUN, T.T., R. EICHNER, A. SCHERMER, D. COOPER, W.G. NELSON und R.A. WEISS (1984):
Classification, expression and possible mechanism of evolution of mammalian epithelial keratins: a unifying model.
In: LEVINE, A., A. TOPP, G. VANDE WOUDE und J.D. WATSON (Hrsg.)
The cancer cell.
Verlag: Cold Spring Harbor, New York, USA

TAJIMA, Y., T. TOMIOKA, Y. IKEMATSU, K. ICHINOSE, K. INOUE und T. KANEMATSU (1999):
Immunohistochemical demonstration of cytokeratin is useful for detecting micrometastatic foci from gallbladder carcinoma in regional lymph nodes.
Japanese J. Clin. Oncol. 29, 425-428

TAKAHASHI, K. T. ISOBE, Y. OHTSUKI, T. AKAGI, H. SONOBE und T. OKUYAMA (1984):
Immunohistochemical study on the distribution of alpha and beta subunits of S-100 protein in human neoplasm and normal tissues.
Virchows Arch. B Cell Pathol. Incl. Mol. Pathol. 45, 385-396

TAKAHASHI, M. (1987):
Farbatlas der onkologischen Zytologie.
Perimed Fachbuch-Verlagsgesellschaft, Erlangen

TENG, S., E. DUPONT, C. MCCANN, J. WANG, M. BOLANO, K. DURAND, E. PELTZ, S.S. BASS, A. CANTOR, N.N KU und C.E. COX (2000):
Do cytokeratin-positive-only sentinel lymph nodes warrant complete axillary lymph node dissection in patients with invasive breast cancer?
Am. Surg. 66, 574-578

THRALL, M.A. (1983):
Evaluation of thoracic effusions.
Mod. Vet. Pract. 64, 288-193

TOT, T. (1999):
Adenocarcinomas metastatic to the liver: the value of cytokeratins 20 and 7 in the search of unknown primary tumors..
Cancer 85, 171-177

TROJANI, M., I. DE MASCAREL, J.M. COINDRE und F. BONICHON (1987):
Micrometastases to axillary lymph nodes from invasive lobular carcinoma of the breast: detection by immunohistochemistry and prognostic significance.
Br. J. Cancer 55, 303-306

TSENG, S.C.G., M.J. JARVINEN, W.G. NELSON, J.W. HUANG, J. WOODCOCK-MITCHELL und T.T. SUN (1982):
Correlation of specific keratins with different types of epithelial differentiation: monoclonal antibody studies.
Cell 30, 361-372

TSUBURA, A., H. OKADA, H. SEZAKI, T. HATANO und S. MORII (1991):
Keratin expression in the normal breast and in breast carcinoma.
Histopathology 18, 517-522

TURNER, R.R., D.W. OLLILA, D.L. KRASNE und A.E. GIULIANO (1997):
Histopathologic validation of the sentinel lymph node hypothesis for breast carcinoma.
Ann. Surg. 226, 271-276

TURNER, R.R. und A.E. GIULIANO (1998):
Intraoperative pathologic examination of the sentinel lymph node.
Ann. Surg. Oncol. 5, 670-672

TURNER, R.R., D.W. OLLILA, D.W.STERN und A.E. GIULIANO (1999):
Optimal histopathologic examination of the sentinel lymph node for breast carcinoma staging.
Am. J. Pathol. 23, 263-267

TURNER, R.R., A.E. GIULIANO, D.S.B. HOON, E.C. GLASS und D.L. KRASNE (2001):
Pathologic examination of sentinel lymph node for breast carcinoma.
World J. Surg. 25, 798-805

UCHIDA, K., M. MOROZUMI, R. YAMAGUCHI und S. TATEYAMA (2001):
Diffuse leptomeningeal malignant histiocytosis in the brain and spinal cord of a tibetan terrier.
Vet. Pathol. 38, 219-222

VALLI, V.E.O. (1984):
Fine-needle aspiration cytology in veterinary medicine.
Acta Cytol. 28, 191-192

VALLI, V.E.O. (1988):
Techniques in veterinary cytopatology.
Semin. Vet. Med. Surg. (Small Anim.) 3, 85-93

VAN DER WALL, E. (1999):
The sentinel node in breast cancer: implications for adjuvant treatment?
Eur. J. Nucl. Med. 26 (Suppl.) 17-19

VAN DIEST, P.J., H. TORRENGA, P.J. BORGSTEIN, R. PIJPERS, R.BLEICHRODT, F.D. RAHUSEN und S. MEIJER (1999):
Reliability of intraoperative frozen section and imprint cytological investigation of sentinel lymph nodes in breast cancer.
Histopathology 35, 14-18

VAN MUIJEN, G.N.P., D.J. RUITER, M. PONEC, C. HUISKEN-VAN DER MEY und S.O. WARNAAR (1984):
Monoclonal antibodies with different specifities against cytokeratins. An immunohistochemical study of normal tissues and tumors.
Am. J. Pathol. 114, 9-17

VAN MUIJEN, G.N.P., D.J. RUITER und S.O. WARNAAR (1987):
Coexpression of intermediate filament polypeptides in human fetal and adult tissues.
Lab. Invest. 57, 359-369

VIAC, J., A. REANO, J. BROCHIER, M.J. STAQUET und J. THIVOLET (1983):
Reactivity pattern of monoclonal antikeratin antibody (KL1).
J. Invest. Dermatol. 81, 351-354

VIALE, G., S. BOSARI, G. MAZZAROL, V. GALIMBERTI, A. LUINI, P. VERONESI, G. PAGANELLI, M. BEDONI und E. ORVIETO (1999):
Intraoperative examination of axillary sentinel lymph nodes in breast carcinoma patients.
Cancer 85, 2433-2438

VOGEL, I., U. KRUGER, J. MARXSEN, E. SOETH, H. KALTHOFF, D, HENNE-BRUNS, B. KREMER und H. JUHL (1999):
Disseminated tumor cells in pancreatic cancer patients by immunocytology: a new prognostic factor.
Clin. Cancer Res. 5, 593-599

VON BEUST, B.R., M.M. SUTER und B.A. SUMMERS (1988):
Factor VIII-related antigen in canine endothelial neoplasms: an immunohistochemical study.
Vet. Pathol. 25, 251-255

VOS, J.H., T.S.G.A.M. VAN DEN INGH, F.C.S. RAMAEKERS, M. DE NEIJS, F.N. VAN MIL und D. IVANYI (1992):
Keratin and vimentin distribution patterns in the epithelial structures of the canine anal region.
Anat. Rec. 234, 391-398

VOS, J.H., T.S.G.A.M. VAN DEN INGH, W. MISDORP, R.F. MOLENBEEK, F.N. VAN MIL, G.R. RUTTEMAN, D. IVANYI und F.C.S. RAMAEKERS (1993a):
Immunhistochemistry with keratin, vimentin, desmin, and α-smooth muscle actin monoclonal antibodies in canine mammary gland: normal tissue.
Vet. Q. 14, 102-107

VOS, J.H., T.S.G.A.M. VAN DEN INGH, W. MISDORP, R.F. MOLENBEEK, F.N. VAN MIL, G.R. RUTTEMAN, D. IVANYI und F.C.S. RAMAEKERS (1993b):
Immunhistochemistry with keratin, vimentin, desmin, and α-smooth muscle actin monoclonal antibodies in canine mammary gland: benign mammary tumours and duct ectasias.
Vet. Q. 14, 89-95

VOS, J.H., T.S.G.A.M. VAN DEN INGH, W. MISDORP, R.F. MOLENBEEK, F.N. VAN MIL, G.R. RUTTEMAN, D. IVANYI und F.C.S. RAMAEKERS (1993c):
Immunhistochemistry with keratin, vimentin, desmin, and α-smooth muscle actin monoclonal antibodies in canine mammary gland: malignant mammary tumours.
Vet. Q. 14, 96-102

VOS, J.H., T.S.G.A.M. VAN DEN INGH, F.C.S. RAMAEKERS, R.F. MOLENBEEK, M. DE NEIJS, F.N. VAN MIL und D. IVANYI (1993d):
The expression of keratins, vimentin, neurofilament proteins, smooth muscle actin, neuron-specific enolase, and synaptophysin in tumors of specific glands in the canine anal region.
Vet. Pathol. 30, 352-361

WALTER, J.H. und S. KLING (1995):
Biochemical and immunohistochemical characterisation of cytokeratins in normal and neoplastic canine mammary glands.
Eur. J. Vet. Pathol. 1, 105-111

WALTER, J. (2000):
A cytokeratin profile of canine epithelial skin tumours.
J. Comp. Pathol. 122, 278-287

WALTER, J.H. (2001):
Cytokeratins in the canine epidermis.
Vet. Dermatol. 12, 81-87

WALTS, A.E. und J.W. SAID (1983):
Specific tumor markers in diagnostic cytology.
Acta Cytol. 27, 408-416

WANG, N.P., S. ZEE, R.J. ZARBO, C.E. BACCHI und A.M. GOWN (1995):
Coordinate expression of cytokeratins 7 and 20 defines a unique subsets of carcinomas.
Appl. Immunohist. 3, 99-107

WARD, J.M., J.L. STEVENS, N. KONISHI, Y. KURATA, H. UNO, B.A. DIWAN und T. OHMORI (1992):
Vimentin metaplasia in renal cortical tubules of preneoplastic, neoplastic, aging, and regenerative lesions of rats and humans.
Am. J. Pathol. 141, 955-964

WEBER, K., G. SHAW, M. OSBORN, E. DEBUS und N. GEISLER (1983):
Neurofilaments, a subclass of intermediate filaments in structure and expression.
Cold Spring Harbor Symp. Quant. Biol. 48, 717-729

WEBER, K. und M. OSBORN (1985):
The molecules of the cell matrix.
Sci. American 253, 110-120

WELLMAN, M.L. (1990):
The cytologic diagnosis of neoplasia.
Vet. Clin. North Am.: Small Anim. Pract. 20, 919-937

WELLS, C.A., A. HERYET, J. BROCHIER, K.C. GATTER und D.Y. MASON (1984):
The immunocytochemical detection of axillary micrometastases in breast cancer.
Br. J. Cancer 50, 193-197

WERNERT, N., G. SEITZ und T. ACHTSTÄTTER (1987):
Immunohistochemical investigations of different cytokeratins and vimentin in the prostate from the fetal period up to adulthood and in the prostate carcinoma.
Pathol Res. Pract. 182, 617-626

WETZELS, R.H., H.J. KUIJPERS, E.B. LANE, I.M. LEIGH, S.M. TRYANOVSKY, S.S.R. HOLLAND, U.J. VAN HAELST und F.C. RAMAEKERS (1991):
Basal cell specific and hyperproliferation-related keratins in human breast cancer.
Am. J. Pathol. 138, 751-763

WONG, S.L., C. CHAO, M.J. EDWARDS, D. SIMPSON und K.M. McMASTER (2001):
The use of cytokeratin staining in sentinel lymph node biopsy for breast cancer.
Am. J. Surg. 182, 330-334

Danksagung

Mein Dank gilt Herrn Prof. Dr. R. Mischke für die Überlassung des interessanten Themas und die jederzeit gewährte freundliche und hilfsbereite Unterstützung auf meinem Weg zum Ph. D.

Herrn Prof. Dr. I. Nolte danke ich für die Bereitstellung des Arbeitsplatzes und die freundliche Aufnahme in die Klinik für kleine Haustiere.

Herrn Prof. Dr. M. Freund und Herrn Prof. Dr. L. Haas möchte ich für die Mitwirkung in meiner Betreuungsgruppe danken. Die kritischen und konstruktiven Diskussionen haben mir immer wieder eine neue Sicht auf meine Arbeit ermöglicht.

Mein besonderer Dank gilt Frau. Prof. M. Hewicker-Trautwein für die Durchführung eines Großteils der histopathologischen Untersuchungen und der Beantwortung aller Fragen bezüglich der histopathologischen Befunde. Ebenso möchte ich Frau D. Waschke und Herrn K. Kuhlmann für ihre Unterstützung bezüglich der immunhistologischen Technik danken.

Bei Herrn PD Dr. med. R. von Wasielewski möchte ich mich für histopathologische Untersuchung der Lymphknoten und für seine fachliche Beratung in allen Fragen bedanken.

Dem Laborteam der Klinik für kleine Haustiere, insbesondere Frau B. Schäffner und Herrn D. Menzel, danke ich für ihre hilfreiche Unterstützung ebenso wie für die unterhaltsamen Momente der Zusammenarbeit.

Jedem einzelnen aus dem Klinikteam danke ich für die individuelle Hilfe, wobei mein besonderer Dank an Frau N. Eberle und Frau I. Buitenduif für ihre freundschaftliche und humorvolle Unterstützung geht.

Meinen Eltern danke ich für ihr Vertrauen und ihre Ermutigungen zu jeder Zeit dieser Arbeit.

Für die vielen gemeinsamen Stunden vor bzw. unter dem Computer möchte ich meinem Hund Duke danken.

Und nicht zuletzt möchte ich mich bei meinem Freund Dietmar Vieweger für seine unendliche Geduld und seine unkonventionelle und liebevolle Hilfe, durch die er mich stets wieder aufgemuntert hat, bedanken.