Aus der Klinik für kleine Haustiere

der Tierärztlichen Hochschule Hannover

Untersuchungen zur Progression der Katarakt beim Hund sowie Ermittlung der Behandlungsergebnisse nach Kataraktoperationen

INAUGURAL – DISSERTATION

Zur Erlangung des Grades einer Doktorin

(Dr. med. vet.)

durch die Tierärztliche Hochschule Hannover

Vorgelegt von

Hendrike Heldt

aus Hamburg

Hannover 2006

Wissenschaftliche Betreuung: Prof. Dr. A. Meyer-Lindenberg

1. Gutachterin: Prof. Dr. A. Meyer-Lindenberg
2. Gutachter: Prof. Dr. H. Gasse

Tag der mündlichen Prüfung: 13.11.2006

Meinen Eltern und Carsten

Inhaltsverzeichnis

INHALTSVERZEICHNIS I

I EINLEITUNG 1

II LITERATURÜBERSICHT 3

1 Die Linse des Hundes 3
1.1 Anatomie 3
1.2 Physiologie und Biochemie 5

2 Definition und Pathogenese der Katarakt 8
2.1 Definition 8
2.2 Pathogenese 9

3 Klassifikation der Katarakt beim Hund 11
3.1 Klassifikation nach dem Zeitpunkt der Entstehung der Trübung 11
3.2 Klassifikation nach der Lokalisation der Trübung 13
3.3 Klassifikation nach der Ätiologie 14
3.3.1 Hereditäre Katarakt 14
3.3.2 Sekundäre Kataraktformen 16
3.4 Klassifikation nach dem Reifestadium 22
3.4.1 Cataracta insipiens (beginnende Katarakt) 22
3.4.2 Cataracta immatura (unreife Katarakt) 22
3.4.3 Cataracta matura (reife Katarakt) 23
3.4.4 Cataracta hypermatura (überreife Katarakt) 23
3.4.5 Cataracta matura Morgagni (Morgagni-Katarakt) 24

4 Begleiterkrankungen bei einer Katarakt 24
4.1 Linseninduzierte Uveitis (LIU) 24
4.2 Sekundäres Glaukom 26
4.3 Linsenluxation 27
4.4 Glaskörperverflüssigung (Syneresis) 27
4.5 Netzhauterkrankungen 28

5 Prävalenz einer Katarakt beim Hund 28

6 Operative Therapiemöglichkeiten bei einer Katarakt 30
6.1 Indikationen und Patientenauswahl 30
6.2 Diszision mit Aspiration 31
6.3 Intrakapsuläre Linsenextraktion 32
6.4 Extrakapsuläre Linsenextraktion 32
6.5 Phakoemulsifikation 33
6.6 Kunstlinsenimplantation 34

7 Intra- und postoperative Komplikationen 35
7.1 Intraoperative Komplikationen 36
7.1.1 Hintere Kapselrisse 36
7.1.2 Glasköperexpansionssyndrom 36
7.1.3 Trübungen der hinteren Linsenkapsel 37
7.1.4 Komplikationen bei der Implantation einer Kunstlinse 37
7.1.5 Miosis 38
7.1.6 Schwierigkeiten bei der Aspiration von Kortexmaterial 38
7.1.7 Intraokuläre Blutungen (Hyphaema und Glaskörperblutungen) 39
7.2 Postoperative Komplikationen 39
7.2.1 Uveitis 39
7.2.2 Nachstar 40
7.2.3 Korneaödem 41
7.2.4 Intraokuläre Blutungen (Hyphaema und Glaskörperblutungen) 41
7.2.5 Ablatio retinae 42
7.2.6 Glaskörpervorfall 42
7.2.7 Lageveränderung der Kunstlinse 42
7.2.8 Erhöhter Augeninnendruck 43

III EIGENE UNTERSUCHUNGEN 45

1 Patientengut 45

2 Untersuchungsgeräte und verwendete Materialien 45
2.1 Spaltlampenbiomikroskop 45
2.2. Applanationstonometer 46
2.3 Elektroretinographie (ERG) 46
2.4 Ultraschallgerät 46
2.5 Strichskiaskop 47

2.6 Gonioskopielinse nach Barkan 48
2.7 Sonstige verwendete ophthalmologische Geräte 48
2.8 Implantierte Intraokularlinse 48
2.9 Verwendete Medikamente und Verbrauchsmaterialien 49

3 Methoden 50
3.1 Erstuntersuchung 50
3.2 Kataraktoperation 53
3.2.1 Präoperative Untersuchung der OP-Patienten 53
3.2.2 Präoperative Medikation und Anästhesie 54
3.2.3 Operationstechnik und postoperative Behandlung 55
3.2.4 Untersuchung des Operationserfolgs und postoperativer Komplikationen 58
3.3 Untersuchung der Kataraktprogression an nicht operierten Augen 61
3.4 Statistische Auswertung 62

IV ERGEBNISSE 63

1 Patientengut 63

2 Charakteristika der Katarakterkrankungen 65
2.1 Typisierung der Katarakterkrankungen 65
2.2 Begleiterkrankungen bei Hunden mit Katarakt 73
2.3 Koinzidenz von Katarakt und progressiver Retinaatrophie 75
2.4 Progression der Katarakt 76

3 Ergebnisse der Katarakt-Operationen 92
3.1 Patientenabhängige Einflussgrößen 97
3.2 Intraoperative Komplikationen 102
3.3 Phakoemulsifikationszeiten 105
3.4 Operationstechnische Varianten 107
3.5 Postoperativer transienter Augeninnendruckanstieg 110
3.6 Postoperative Komplikationen 117
3.7 Sehvermögen 122
3.8 Zusätzliche Ergebnisse der Besitzerbefragung 123

V DISKUSSION 125

VI ZUSAMMENFASSUNG 146

VII SUMMARY 149

VIII LITERATUR 152

IX ANHANG 179

I Einleitung

Die Katarakt ist eine häufige Erkrankung der Linse bei Hunden, die im fortgeschrittenen Stadium und bei beidseitigem Auftreten zu einer vollständigen Erblindung führt (MARTIN 1994; GLOVER u. CONSTANTINESCU 1997; DAVIDSON u. NELMS 1999). Häufig verläuft eine Katarakt über verschiedene Entwicklungsstadien bis hin zu einer hypermaturen Katarakt, bei der es zu einer Verflüssigung der Linsenproteine kommt (WILCOCK u. PEIFFER 1987; HEIDER 1994; VAN DER WOERDT 2000). In der Folge kann sich hieraus eine Uveitis entwickeln, die schließlich ein Glaukom verursachen kann (WALDE 1982; VAN DER WOERDT et al. 1992; WALDE et al. 1997).

Die Fortschritte der Veterinärmedizin und ihre Spezialisierung haben die Durchführung von Kataraktoperationen, durch die die Hunde eine gewisse Sehfähigkeit zurückerlangen, mit immer größerem Erfolg ermöglicht. Als Methodik wird überwiegend die Phakoemulsifikationstechnik eingesetzt, bei der durch einen kleinen Schnitt die vordere Augenkammer eröffnet und der Linseninhalt durch Ultraschall zertrümmert und abgesaugt wird (GLOVER u. CONSTANTINESCU 1997; GELATT u. GELATT 2003; SIGLE u. NASISSE 2006). Gegebenenfalls kann eine Kunstlinse implantiert werden. Aufgrund der Gefahr einer phakolytischen Uveitis beim Fortschreiten einer Katarakterkrankung wird in der Literatur die Kataraktoperation sogar bei noch sehfähigen Hunden mit frühen Kataraktstadien empfohlen (DAVIDSON et al. 1991; KEIL u. DAVIDSON 2001; ZAHN u. KÖSTLIN 2002; ADKINS u. HENDRIX 2003; ÖZGENCIL 2005) oder auch bei jenen, die aufgrund einer Netzhauterkrankung irreversibel erblindet sind (SCHEBITZ u. BRASS 1999; WALDE et al. 1997). Trotz guter Erfolgsquoten mit der Phakoemulsifikationstechnik können Komplikationen auftreten, die zu einer erneuten Erblindung des Patienten führen. Dabei steht neben einer erneuten Eintrübung der Linsenhinterkapsel, dem sogenannten Nachstar, insbesondere eine Netzhautablösung oder ein erhöhter Augeninnendruck mit Schädigung des Nervus opticus im Vordergrund (DAVIDSON et al. 1991; ZAHN 1998; GELATT u. MACKAY 2004; SIGLE u. NASISSE 2006).

Da es in der zugänglichen Literatur bisher keine systematischen Untersuchungen über die tatsächliche Progression von Katarakterkrankungen bei Hunden gibt, war es Ziel dieser Arbeit, die Charakteristika der Katarakterkrankungen im Patientengut bei Erstvorstellung zu dokumentieren, den Krankheitsverlauf von nicht operierten Kataraktpatienten retrospektiv zu verfolgen sowie die Inzidenz einer hypermaturen Katarakt mit daraus resultierender Uveitis bzw. Glaukom abzuleiten und zu bewerten. Daneben sollte die Erfolgsrate von Kataraktoperationen im Patientengut der Klinik für kleine Haustiere der Tierärztlichen Hochschule Hannover pro- und retrospektiv ermittelt werden. Dabei galt es zu untersuchen, wie die Langzeitergebnisse durch Operationsverlauf, Operationstechnik (mit und ohne Kunstlinse bzw. hintere Kapsulorhexis) und durch den postoperativ häufig auftretenden Augeninnendruckpeak beeinflusst werden. Die so erhaltenen Resultate sollten im Hinblick auf eine Optimierung der bereits etablierten Operationsmethodik ausgewertet werden.

II Literaturübersicht

1 Die Linse des Hundes

1.1 Anatomie

Die Linse ist ein bikonvexes und vollkommen transparentes Gewebe. Der vordere Teil der Linse steht in direktem Kontakt zur Iris, während der hintere Teil eine feste Verbindung mit der hyaloiden Membran des Glaskörpers aufweist (Abbildung II-1). Die Linse wird durch Zonulafasern, die nahe am Linsenäquator enden und Zug auf die Linse ausüben, in ihrer typisch konvexen Form in Position gehalten und abgeflacht (DZIEZYC 1990; GLOVER u. CONSTANTINESCU 1997; SAMUELSON 1999; SLATTER 2001; NICKEL et al. 2003). Durch die Kontraktion des Ziliarmuskels, der ringförmig um die Linse verläuft, kann ihr Krümmungswinkel und damit ihr Akkomodationszustand verändert werden. Durch die Härte der Linse und der vergleichsweise schwachen Ausbildung der Ziliarmuskulatur ist die Akkomodationsfähigkeit beim Hund aber insgesamt begrenzt (MAGRANE 1977; KEIL u. DAVIDSON 2001; SLATTER 2001).

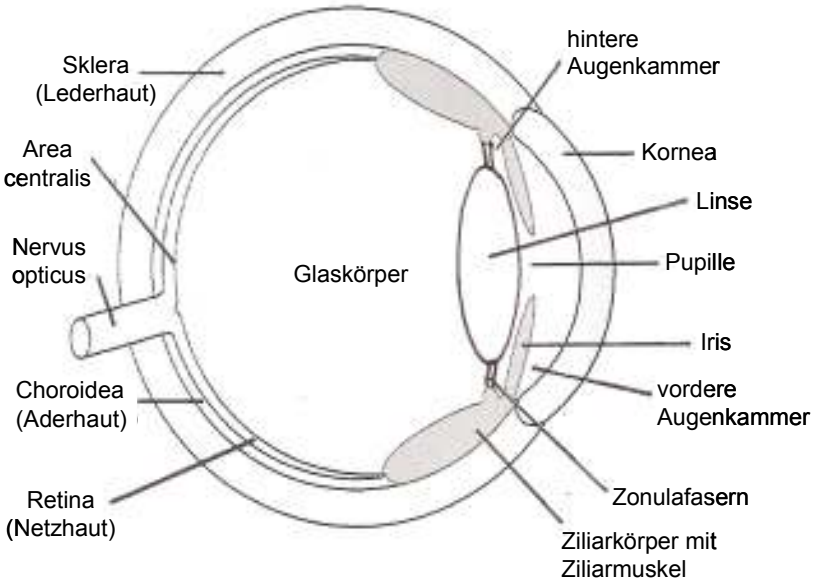

Abbildung II-1. Horizontalschnitt durch das Auge (nach VON ENGELHARDT u. BREVES 2000)

Die Linse besteht aus Linsenkapsel, Linsenepithel und Linsenfasern (Abbildung II-2). Die Linsenkapsel ist eine strukturlose, transparente, elastische Membran, die in ihrem Aufbau einer Basalmembran entspricht. Während sie an ihrer Vorderseite sehr stark ist (40–50 µm), beträgt die Dicke am hinteren Linsenpol nur 2–3 µm. Direkt unter der vorderen und äquatorialen Linsenkapsel, nicht aber der hinteren Linsenkapsel, befindet sich das einschichtige, isoprismatische Linsenepithel. Es ist das einzige lebenslang mitose- und damit regenerationsfähige Gewebe in der Linse. Die isoprismatischen Epithelzellen wandern zum Linsenäquator und werden dort zylindrisch. Sie werden hier länger und gehen nach anterior und posterior in Linsenfasern über. Diese Fasern treffen sich am vorderen und hinteren Linsenpol und bilden den sog. vorderen und hinteren Nahtstern in Form eines aufrecht bzw. umgekehrt stehenden „Y“. Die peripheren, jüngeren, zuletzt gebildeten Fasern sind kernhaltig, liegen direkt unter der Linsenkapsel und bilden den Linsenkortex (*Cortex lentis*). Dagegen sind die zentralen, älteren, vom Äquator aus nach innen abgedrängten und den Linsenkern *(Nucleus lentis)* bildenden Fasern dünner und kernlos. Häufig wird am Linsenkern noch ein embryonaler, fetaler und adulter Anteil als Zeichen verschiedener Wachstumsphasen unterschieden (MICHAEL 1990; MARTIN 1994; CHYLACK 1995; GLOVER u. CONSTANTINESCU 1997; SAMUELSON 1999; VAVVAS et al. 2002).

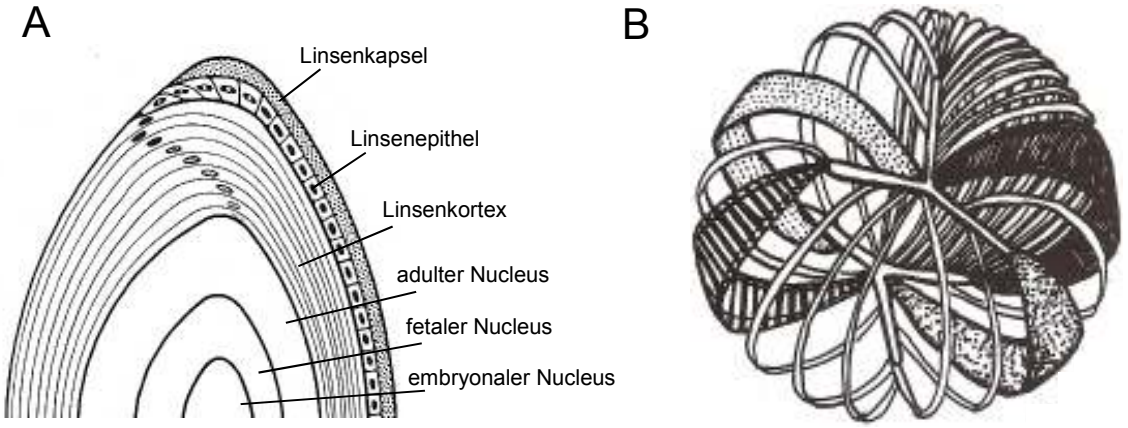

Abbildung II-2. Anatomischer Aufbau der Linse bei einem erwachsenen Hund. A. Schnittbild (nach STADES et al. 1998), B. Faserverlauf (nach MARTIN 1994).

Durch die kontinuierliche Faserbildung kommt es im Laufe des Lebens zu einer Vergrößerung und Verdichtung der Linse. Da ältere Linsenfasern niemals durch die sie umgebende Linsenkapsel abgestoßen und auch nicht proteolytisch abgebaut werden

können, erfolgt zunehmend eine zwiebelartige Anschichtung der Linsenfasern in Richtung auf das Linsenzentrum. Im Alter kommt es in der Folge häufig zu einer abnehmenden Elastizität und zu einer vermehrten Lichtstreuung der Linse (HOCKWIN 1993; MARTIN 1994; SCHÄFFER 1999; KEIL u. DAVIDSON 2001).

1.2 Physiologie und Biochemie

Die Linse ist ein zelluläres Organ, dessen primäre Funktion in der retinalen Lichtfokussierung durch Refraktion liegt. Um dies zu ermöglichen, muss sie sowohl ausreichend transparent sein als auch einen hohen Brechungsindex aufweisen. Die physiologischen und biochemischen Prozesse der Linse müssen diese optischen Eigenschaften bereitstellen und aufrechterhalten (BLOEMENDAL et al. 2004).

Die Anforderung einer hohen Brechkraft der Linse in Vergleich zu dem sie umgebenden Medium wird durch die Bildung und Aufrechterhaltung einer Struktur mit einem ungewöhnlich niedrigen Wassergehalt und einer hohen Proteinkonzentration erfüllt. Die Linse besteht zu etwa 35 % aus Proteinen und zu 65 % aus Wasser und ist damit das proteinreichste Gewebe des Körpers (GUM et al. 1999; VAVVAS et al. 2002). Das Linsenprotein wird grob in zwei Kategorien unterteilt, nämlich wasserlösliche linsenspezifische Kristalline und wasserunlösliche Zytoskelett- und Membranproteine (sog. Albuminoide). Der Anteil der löslichen Proteine ist im Linsenkortex am höchsten und im Linsenkern, der überwiegend aus unlöslichen Proteinen besteht, am niedrigsten (MARTIN 1994; GUM et al. 1999). Die löslichen Linsenkristalline werden entsprechend ihrer Molekülgröße in drei Hauptgruppen unterteilt: α- (600-4000 kDa), ß- (20-200 kDa) und γ-Kristalline (18-20 kDa) (VAVVAS et al. 2002; BLOEMENDAL et al. 2004). Das α-Kristallin ist in der Lage, vor Aggregation und Präzipitation denaturierter Proteine zu schützen, und nimmt somit ein wichtige Rolle bei der Erhaltung der Linsentransparenz ein (Chaperone-Funktion) (VAVVAS et al. 2002; BLOEMENDAL et al. 2004). Der Anteil der löslichen Kristalline am Gesamtprotein der Linse liegt bei jungen Tieren bei etwa 85 %. Trotz der nützlichen Eigenschaften des α-Kristallins ist aber im Verlauf des physiologischen Alterungsprozesses ein Anstieg von unlöslichen Proteinaggregaten bei gleichzeitiger Abnahme an löslichen Proteinen zu beobachten (GLOVER u. CONSTANTINESCU 1997; GUM et al. 1999; BLOEMEN-

DAL et al. 2004). Physikalische Hindernisse, die den Lichtdurchtritt einschränken und zu Streuungen führen, stellen insbesondere Zellkerne und -organellen dar, deren Molekülgrößen mit den Wellenlängen des sichtbaren Lichts vergleichbar sind. Diese werden aber nur im räumlich begrenzten Linsenepithel sowie im jüngeren Linsenkortex angetroffen (RATHBUN 1980). Linsenfaserzellen sind hingegen weitestgehend kern- und organellenfrei. Wichtige Voraussetzungen für die Transparenz der Linse sind zudem die regelmäßige räumliche Anordnung der Linsenfaserzellen sowie die Organisation ihrer Strukturproteine. Die Faserzellen in der Linse nehmen ein abgeflachtes hexagonales Profil an, das eine eng angeordnete Raumstruktur mit Zell-Zellabständen ermöglicht, die kleiner sind als die Wellenlänge des zu fokussierenden Lichts (DONALDSON et al. 2001; PATERSON u. DELAMERE 2004). Bei einer gesunden Linse werden so nur etwa 5 % des einfallenden Lichts gestreut (GLOVER u. CONSTANTINESCU 1997).

Da die Linse keine eigene Blutversorgung besitzt, erfolgt ihre Versorgung mit den für die eigenständige Stoffwechselleistung nötigen Stoffen wie Glukose, Aminosäuren und Mineralstoffen durch Substanzaustausch mit dem sich in der vorderen Augenkammer befindlichen Kammerwasser (HOCKWIN 1993; STADES et al. 1998; GUM et al. 1999). Entsprechend sind die meisten der aktiven Transportmechanismen insbesondere im Linsenepithel lokalisiert. Zur genauen Regulierung des Zellvolumens verfügt die Linse über Na^+/K^+-ATPasen, die intrazellulär für hohe Kalium- und niedrige Natrium-Ionenkonzentrationen sorgen (DAVIDSON u. NELMS 1999; DELAMERE u. TAMIYA 2004; PATERSON u. DELAMERE 2004). Würde dieser Prozess gestört, würden Natriumionen dem Konzentrationsunterschied folgend in die Zelle strömen. Wasser würde den osmotisch aktiven Ionen in den Intrazellularraum folgen und eine Zellschwellung bedingen. Spezifische Na^+/K^+-ATPase-Aktivitäten sind in der Linse ungleichmäßig verteilt. In den Faserzellen werden geringere Aktivitäten als in den Epithelzellen festgestellt und äquatoriale Epithelzellen zeigen höhere Aktivitäten als solche am anterioren Pol der Linse (PATERSON u. DELAMERE 2004). Diese asymmetrische Verteilung der Na^+/K^+-ATPase-Aktivität resultiert in einem zirkulierenden elektrischen Strom, der in und um die Linse herum verläuft (MATHIAS et al. 1997; DONALDSON et al. 2001; MATHIAS u. RAE 2004). Als Ladungsträger dienen Na^+-Ionen, die im Bereich der Pole über interzelluläre Spalten in die Linse einströmen und diese dann im äquatorialen Bereich mit Hilfe der Na^+/K^+-

ATPase-Pumpen der Epithelzellen wieder verlassen. Es wird vermutet, dass diese Ströme eine elektroosmotische Antriebskraft darstellen, die die Diffusion von gelösten Stoffen durch den extrazellulären Raum beschleunigen. Auf diese Weise können beispielsweise Glukose oder Ascorbinsäure sehr viel schneller durch den engen Interzellularraum zu den Linsenfaserzellen vordringen als dies über eine einfache passive Diffusion möglich ist. Somit wird auch die Versorgung von tiefer liegenden Linsenfaserzellen sichergestellt, die ansonsten stark eingeschränkt wäre (DONALDSON et al. 2001; DELAMERE u. TAMIYA 2004). Auch die Konzentration von Ca^{2+}-Ionen in den Zellen der Linse ist normalerweise sehr gering und wird durch zwei Transportsysteme ständig niedrig gehalten: einer Ca^{2+}-ATPase und einem Natrium-Calcium-Austauscher. Da Calcium innerhalb einer Zelle vielfältige Funktionen ausübt (z.B. als intrazellulärer Botenstoff), ist ein genau eingestellter Ca^{2+}-Spiegel auch von zentraler Bedeutung für die Homöostase der Linse (VAVVAS et al. 2002; DELAMERE u. TAMIYA 2004; GAO et al. 2004; PATERSON u. DELAMERE 2004).

Die Linse bezieht die zur Zellvermehrung, Proteinsynthese und Homöostase (u. a. ATPase-Pumpen) nötige Energie aus Glukose, die ihr aus dem Kammerwasser zugeführt wird. Die Glukose-Aufnahme in die Linse erfolgt dabei überwiegend mit Hilfe von Glukose-Transporterproteinen der GLUT-Familie (DONALDSON et al. 2001). Innerhalb der Linse wird Glukose über eine Anzahl sorgfältig ausgewogener Stoffwechselwege metabolisiert. Aufgrund der fehlenden vaskulären Sauerstoffversorgung der Linse und des geringen Sauerstoffgehalts des sie umgebenden Kammerwassers und Glaskörpers erfolgt der überwiegende Teil ihres Energiestoffwechsels über anaerobe Glycolyse. Dazu wird Glukose in der Linse zunächst mit Hilfe der Hexokinase zu Glukose-6-phosphat phosphoryliert. Die Geschwindigkeit der Glycolyse wird dabei durch die Menge an Hexokinase-Enzym und die Geschwindigkeit des Glukose-Eintrags in die Linse bestimmt. Glukose-6-phosphat kann alternativ auch über den Hexose-Monophosphat-Weg verstoffwechselt werden, der das wichtige Reduktionsmittel NADPH liefert, das im antioxidativen Schutzsystem der Linse von Bedeutung ist. Nur 3-5 % der insgesamt angelieferten Glukose werden über den hocheffizienten aeroben Citratzyklus metabolisiert. Dieser Stoffwechselweg ist im Wesentlichen auf das Linsenepithel beschränkt, liefert aber etwa 25 % der Gesamtenergie. Glukose kann in der Linse auch durch Aldol-Reduktase zu Sorbitol reduziert

werden, das nach Dehydrierung mittels Sorbitol-Dehydrogenase Fructose liefert (Sorbitol-Weg) (RATHBUN 1980; MARTIN 1994; GUM et al. 1999; VAVVAS et al. 2002).

Für die Beibehaltung ihrer Transparenz ist die Linse zudem auf ein abgestimmtes Redoxsystem angewiesen. Die wasserlöslichen Kristallinproteine weisen eine Vielzahl von Thiol-Gruppen auf, die für die Aufrechterhaltung der Linsentransparenz notwendigerweise in der reduzierten Form vorliegen müssen. Die Linse besitzt, wie andere Organe auch, ein gut entwickeltes Schutzsystem gegenüber endogen und exogen erzeugten reaktiven Sauerstoffspezies wie Singulett-Sauerstoff ($^1O_2^*$), Wasserstoffperoxid (H_2O_2), Superoxid- ($\bullet O_2^-$) oder Hydroxyl-Radikalen ($\bullet OH$). Bei den exogenen Faktoren spielt insbesondere UV-Licht eine bedeutsame Rolle, da die Linse aufgrund ihrer anatomischen Lage insbesondere durch lichtinduzierte reaktive Sauerstoffspezies ständig gefährdet ist. Die Linse besitzt sowohl nichtenzymatische (z.B. Glutathion, Vitamin C, Vitamin E und Carotinoide) als auch enzymatische (z.B. Superoxid Dismutase, Glutathion Peroxidase und Katalase) Abwehrmechanismen, um oxidativ wirkende Spezies zu neutralisieren und um Moleküle, die geschädigt wurden, zu reparieren, wiederherzustellen oder abzubauen (GELATT et al. 1982; BARROS et al. 1999; DAVIES u. TRUSCOTT 2001; LOU 2003). Dabei kommt dem hohen Gehalt an Glutathion in der Linse eine zentrale Rolle zu (GUM et al. 1999; GIBLIN 2000). Um ihren großen Glutathion-Pool beizubehalten, kann die Linse Glutathion biosynthetisieren oder regenerieren. Mit zunehmendem Alter werden diese Prozesse aber weniger effizient und die Glutathion-Gehalte der Linse nehmen ab, so dass sie immer anfälliger für strukturelle und funktionelle Veränderungen wird.

2 Definition und Pathogenese der Katarakt

2.1 Definition

Unter einer Katarakt versteht man jede pathologische Trübung der Linse oder der Linsenkapsel (MARTIN 1994; SAMUELSON 1999). Sie kann auch als eine Veränderung des Brechungsindex der Linse definiert werden, bei der die Linse durch Lichtstreuung trüb erscheint (RATHBUN 1980).

Die Katarakt ist differentialdiagnostisch von einer Nukleosklerose zu unterscheiden, die beim Hund häufig im Alter von 6-7 Jahren auftritt. Bei der Nukleosklerose führt die kontinuierliche Faserbildung während des normalen Alterungsprozesses der Linse durch die Komprimierung der Linsenfasern zu einer Verdichtung und Verhärtung des Linsenkerns (physiologischer Komprimierungsvorgang) (MAGRANE 1977; SEVERIN 1977; POLLOCK 1979; GWIN u. GELATT 1981; KEIL u. DAVIDSON 2001). Die Linse erscheint klinisch zentral gräulich-blau, umgeben von einem klaren Kortex (KEIL u. DAVIDSON 2001). Die einfallenden Lichtstrahlen werden in stärkerem Maße gestreut als reflektiert, so dass der Hund seine Sehfähigkeit behält (MARTIN 1999, KEIL u. DAVIDSON 2001). Eine Nukleosklerose kann von einer frühen nukleären Katarakt durch die Anordnung der Linsentrübungen unterschieden werden. Eine Nukleosklerose stellt sich insbesondere bei weitgestellter Pupille als eine durchsichtige Perle im Linsenzentrum dar, durch die der Fundus noch ophthalmoskopiert werden kann; dagegen weisen nukleäre Kataraktformen irreguläre Strukturen innerhalb der Linse auf, durch die der Fundus nicht mehr betrachtet werden kann (KEIL u. DAVIDSON 2001).

2.2 Pathogenese

Die Transparenz der Linse ist abhängig von der Aufrechterhaltung ihrer komplexen Bauweise, der strukturellen Unversehrtheit der Linsenfasern und der Beschaffenheit der Kristalline. Im Prinzip kann jede Störung ihrer Homöostase in einer Kaskade von Ereignissen zu einem Verlust ihrer Transparenz führen. Die Pathogenese ist entsprechend multifaktoriell und sehr komplex. Genauere Untersuchungsergebnisse stammen vorwiegend aus dem Humanbereich. Die entsprechenden Grundmechanismen werden aber auch für den Hund angenommen (GELATT et al. 1982; DAVIDSON u. NELMS 1999).

Die Erhaltung der Linsentransparenz erfordert eine ausgewogene Wasser-Homöostase der Linsenzellen. Diesbezüglich wichtige Steuerungselemente der Zellen sind die Na^+/K^+-ATPase- und Ca^{2+}-ATPase-Pumpen (RATHBUN 1980; SHICHI 2004). Kataraktöse Linsen weisen häufig erhöhte Natrium-, verringerte Kalium-Spiegel sowie veränderte Na^+/K^+-ATPase-Aktivitäten auf (DAVIDSON u. NELMS 1999). Durch die osmotische Störung erfolgt ein Einstrom von Wasser in die

Zellen. Der Wassereinstrom führt zu einer Ruptur der Zellmembran und zum Auftreten von Flüssigkeitsansammlungen, die wiederum eine Lichtstreuung bedingen und die Linsentransparenz einschränken (PATERSON u. DELAMERE 2004). Typischerweise werden bei einer Katarakt auch erhöhte Calcium-Spiegel und verringerte Ca^{2+}-ATPase-Aktivitäten in der Linse beobachtet (PATERSON et al. 1997; TANG et al. 2003; GAO et al. 2004). Ein Anstieg der intrazellulären Ca^{2+}-Konzentration inhibiert die Na^{+}/K^{+}-ATPase und aktiviert Proteasen, die durch eine Proteinspaltung der Kristalline das Linsengefüge beeinträchtigen. Produkte der Proteolyse können aus der Linse diffundieren und zu einer Verkleinerung des Linsenvolumens führen (GELATT 1975; BISWAS et al. 2004; DELAMERE u. TAMIYA 2004).

Die Transparenz der Linse ist zudem vom Redoxzustand der Zellen abhängig. Mit zunehmendem Alter tritt in der Linse häufig ein Ungleichgewicht zwischen der Produktion von reaktiven Sauerstoffspezies und den natürlichen antioxidativen Schutzmechanismen auf (oxidativer Stress). Linsen unter oxidativem Stress zeigen entsprechend häufig sowohl erhöhte Wasserstoffperoxid- (H_2O_2) als auch verringerte Glutathion- und Ascorbinsäure-Gehalte (GELATT et al. 1982; SPECTOR 1995; BARROS et al. 1999; LOU 2003). In gesunden Linsen wird H_2O_2 üblicherweise durch das reduzierte Glutathion (GSH) unter Bildung des Glutathiondisulfids (oxidiertes Glutathion, GSSG) neutralisiert. Reicht die Glutathion-Menge der Linse aber nicht mehr aus, werden auch Thiol-Gruppen der Linsenproteine unter Bildung von intra- und intermolekularen Disulfidbrücken oxidiert. Dabei entstehen zunächst Protein-SS-Glutathion, Protein-SS-Cystein und Protein-SS-Glutamylcystein. Zunehmend bilden sich aber auch Protein-Protein-Disulfide aus, die mit steigendem Verknüpfungsgrad und einhergehender Konformationsveränderung höhermolekulare Aggregate bilden, die eine geringere Wasserlöslichkeit aufweisen und eine Streuung des einfallenden Lichts hervorrufen (LOU 2003).

Reaktive Sauerstoffspezies können aber auch Membranlipide und Transporter-Proteine (Na^{+}/K^{+}-ATPase- und Ca^{2+}-ATPase-Pumpen) der Epithelzellen direkt schädigen und so die Katarakt über eine veränderte Homöostase der Linse initiieren (SPECTOR 1995; GIBLIN 2000; VAVVAS et al. 2002; BABIZHAYEV et al. 2004). Linsenproteine können altersbedingt zudem posttranslational durch nichtenzyma-

tische Glykosylierung, Deamidierungsreaktionen von Asparagin- und Glutaminresten, und Racemisierung verändert werden. Auch hier sind Trübungen der Linsensubstanz durch die Veränderung der Linsenproteine das Ergebnis (CHYLACK 1995; BLOEMENDAL et al. 2004; SCHÄFER 2005).

Eine induzierte Homöostase-Störung der Linse manifestiert sich beim Hund häufig in Trübungen des vorderen, hinteren oder äquatorialen Kortexbereichs. Typischerweise entstehen in diesen Bereichen flächenhafte subkapsuläre Vakuolen und Trübungen, Wasserspalten und Speichen, lamellare Zerklüftung sowie keilförmige Trübungen. Histologisch sind zunächst intra- und interzelluläre Vakuolen zu erkennen, die mit der Zeit zu Wasserspalten konfluieren und schließlich in einer degenerativen Verflüssigung von Linsensubstanz enden. Bei einer Trübung des Linsenkerns fallen hauptsächlich im gesamten Kern variierende Zytoplasmadichten auf; dies weist auf Veränderungen der Faserproteine auf molekularer Ebene hin (PLAYTER 1977; SCHÄFFER 1999; SCHÄFER 2005).

3 Klassifikation der Katarakt beim Hund

Die gebräuchlichsten Einteilungen stehen im Zusammenhang mit

- dem Zeitpunkt der Entstehung (Abschnitt 3.1),
- der Lokalisation der Trübung (Abschnitt 3.2),
- der Ätiologie (Abschnitt 3.3),
- dem Reifestadium der Katarakt (Abschnitt 3.4).

3.1 Klassifikation nach dem Zeitpunkt der Entstehung der Trübung

Kongenitale Katarakt. Eine kongenitale Katarakt (vgl. Abbildung A-1, Anhang) entsteht zwischen Fertilisation und Geburt und ist bereits im Neugeborenen vorhanden, wird aber meistens erst im Alter von acht bis 12 Wochen sichtbar (BARNETT 1972; PEIFFER 1991; SLATTER 2001; VAVVAS et al. 2002). Typischerweise ist die kongenitale Katarakt sehr dicht und weiß (STADES et al. 1998). Kongenitale Katarakte bilden sich häufig bilateral, aber nicht zwangsläufig symmetrisch aus. Sie treten üblicherweise im fetalen Linsenkern auf, wenn eine Unterbrechung während des

Linsenwachstums (z.B. durch abnormale Linsenbläscheneinstülpung, -ablösung oder Defekte im Linsenepithel) zur Bildung von pathologisch veränderten Linsenfasern führt. Zuweilen sind auch benachbarte vordere und hintere Kortexanteile betroffen (COOK 1999; DAVIDSON u. NELMS 1999). Während der Linsenentwicklung kann es bei zunehmender Anschichtung von normalen neuen Linsenfasern zu einer Remission kommen (MARTIN 1994). Die Progression einer kongenitalen Katarakt hängt von ihrer Ätiologie ab. Die meisten kongenitalen Katarakte bleiben stationär. Seltener erfolgt eine Weiterentwicklung bis zur totalen Linsentrübung, die dann sehr dicht und weiß erscheint (BARNETT 1972; GELATT 1973; GRIMES 1974; BARNETT 1978; DZIEZYC u. BROOKS 1983; BARNETT 1985; STADES et al. 1998). Die Ätiologie der kongenitalen Katarakt kann vielfältig sein. Beim Zwergpudel, Akita Inu, Zwergschnauzer oder Golden Retriever kann häufig ein vererbter Defekt Ursache einer kongenitalen Katarakt sein. In der überwiegenden Zahl der Fälle sind kongenitale Katarakte allerdings nicht erblich bedingt (PEIFFER et al. 1999; SLATTER 2001). Eine kongenitale Katarakt kann auch maternalen Ursprungs sein und im Laufe der Trächtigkeit durch infektiöse, metabolische oder toxische Einflüsse auf die Linsenanlage entstehen (BARNETT 1972; GWIN u. GELATT 1981; DAVIDSON u. NELMS 1999). Angeborene Katarakte können auch sekundär zu anderen Augenentwicklungsstörungen wie zum Beispiel einer PHTVL/PHPV (persistierende hyperplastische Tunica vasculosa lentis / persistierendes hyperplastisches primäres Vitreum) oder einer Mikrophthalmie auftreten. Auch diese Kataraktformen sind selten progressiv (CURTIS et al. 1984; NARFSTRÖM u. DUBIELZIG 1984; STADES et al. 1998; PEIFFER et al. 1999; GEMENSKY-METZLER u. WILKIE 2004).

Juvenile Katarakt. Als juvenile Katarakt wird eine Katarakt bezeichnet, die typischerweise im Zeitraum bis zum sechsten Lebensjahr auftritt. Sie beginnt meistens im Linsenkortex und kann von da aus in den Kern oder die Kapsel weiter fortschreiten oder stationär bleiben. Eine juvenile Katarakt resultiert häufig aus einer Störung der Linsenepithel- und Linsenfaserentwicklung, die vielfach auf eine hereditäre Basis zurückgeführt werden kann (PEIFFER 1991; STADES et al. 1998; SLATTER 2001).

Senile Katarakt. Linsentrübungen, die nach dem sechsten Lebensjahr auftreten, werden als senil bezeichnet (GWIN u. GELATT 1981). Das klinische Erscheinungsbild und die Progression kann bei einer senilen Katarakt variieren. Meistens jedoch

beginnt die punkt- bis strichförmige Eintrübung im nukleären und perinukleären Bereich. Durch langsames Fortschreiten kann sie sich schließlich bis zu einer vollständigen, homogenen Linsentrübung entwickeln. In der Regel vergehen aber Monate bis Jahre, bis das Sehvermögen des Hundes eingeschränkt wird. Eine senile Katarakt ist häufig Folge oder Begleiterscheinung einer Nukleosklerose (PEIFFER 1991; GLOVER u. CONSTANTINESCU 1997; DAVIDSON u. NELMS 1999).

3.2 Klassifikation nach der Lokalisation der Trübung

Linsentrübungen können entweder als Cataracta totalis alle Linsenstrukturen einschließen oder als Cataracta partialis nur auf bestimmte Bereiche der Linse begrenzt sein. In Bezug auf die Lokalisation der Trübung innerhalb der Linse kann zwischen einer kapsulären, subkapsulären, kortikalen und nukleären Katarakt unterschieden werden (Abbildung II-3) (BRANDSTÄTTER 1996; DAVIDSON u. NELMS 1999; SLATTER 2001). Bezüglich des Linsenkortex wird zwischen einem vorderen (anterior), hinteren (posterior) und äquatorialen Bereich unterschieden.

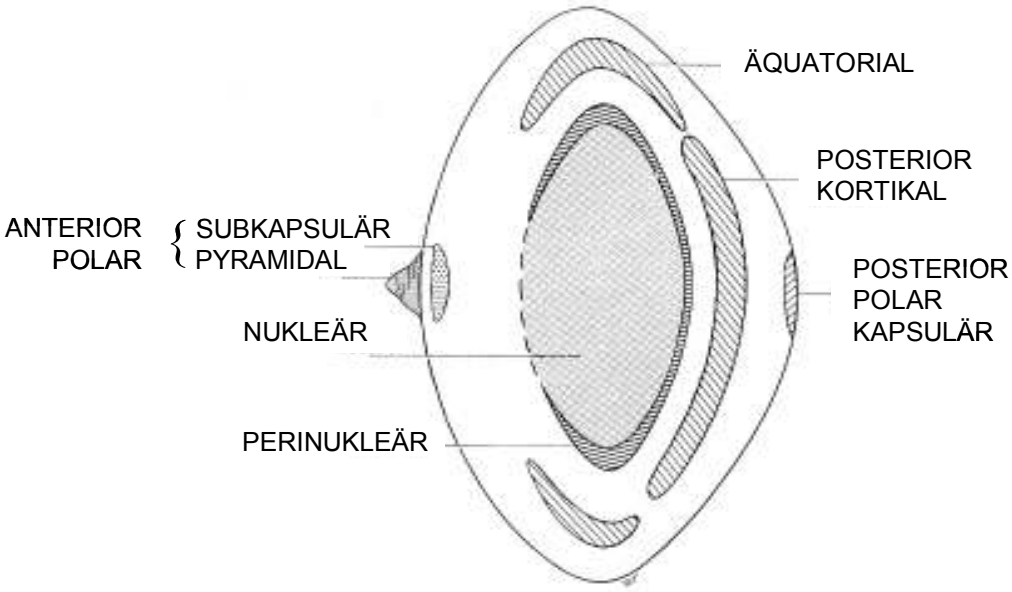

Abbildung II-3. Klassifikation der Katarakt nach ihrer Position innerhalb der Linse [in Anlehnung an SLATTER (2001)].

3.3 Klassifikation nach der Ätiologie

Die Entstehung einer Katarakt kann viele Ursachen haben. An erster Stelle stehen erbliche (hereditäre) Faktoren. Aber auch metabolische oder toxische Einflüsse, Ernährungsfehler, äußere Einflüsse wie Traumata oder Strahlung oder andere Augenkrankheiten können die Kataraktentstehung begünstigen (KEIL u. DAVIDSON 2001). Die kongenitale Katarakt wurde bereits im Abschnitt 3.1 beschrieben.

3.3.1 Hereditäre Katarakt

Der Erbgang einer hereditären Katarakt folgt den Mendelschen Gesetzen und ist zumeist autosomal rezessiv, weitaus seltener tritt ein dominanter Erbgang auf (BARNETT 1978; CURTIS u. BARNETT 1989; STADES et al. 1998; DAVIDSON u. NELMS 1999). Prinzipiell kann zwischen einer kongenitalen, juvenilen oder senilen hereditären Katarakt, d.h. in Abhängigkeit ihres zeitlichen Auftretens (MARTIN 1994), sowie zwischen einer primär und sekundär hereditären Katarakt unterschieden werden.

Primär hereditäre Katarakt

Primär hereditäre Katarakte stehen in keinem Zusammenhang zu anderen systemischen oder die Augen betreffenden Erkrankungen. Normalerweise entwickeln sie sich im Gegensatz zu den sekundär hereditären Katarakten erst innerhalb der ersten Lebensjahre, können in seltenen Fällen aber auch angeboren sein (BARNETT 1972; CURTIS 1982; BARNETT 1985; PEIFFER 1991; DAVIDSON u. NELMS 1999). Zeitliches Auftreten, typisches klinisches Erscheinungsbild, Progression, bilaterales Auftreten und Vererbungsmodus sind rassespezifische Merkmale (Tab. II-1), die die Diagnosestellung einer primär hereditären Katarakt vereinfachen (BARNETT 1976; CURTIS 1982; CURTIS et al. 1984; BARNETT 1988; CURTIS u. BARNETT 1989; MARTIN 1994; PEIFFER et al. 1999).

Tabelle II-1. Vererbungsmodus, Beginn und Trübungslokalisation einer primär hereditären Katarakt bei verschiedenen Hunderassen [nach MARTIN (1994); DAVIDSON u. NELMS (1999); SLATTER (2001)].

Hunderasse	Vererbungsmodus	Beginn	Lokalisation der Trübung
Afghane	autosomal rezessiv	6-12 Monate	äquatorial / Kortex posterior
American Cocker Spaniel	autosomal rezessiv	+ 6 Monate	Kortex anterior/posterior
Bobtail	autosomal rezessiv	kongenital	nukleär / Kortex
Boston Terrier	autosomal rezessiv	kongenital	Nahtstern posterior / nukleär
	unbekannt	3-4 Jahre	Äquator / Kortex anterior
Chesapeake Bay Retriever	unvollständig dominant	+ 1 Jahr	nukleär / Kortex
Entlebucher Sennhund	autosomal rezessiv	1 – 2 Jahre	Kortex posterior
Deutscher Schäferhund	unvollständig dominant	+ 8 Wochen	Nahtstern posterior / Kortex
Golden Retriever	unvollständig dominant	+ 6 Monate	posterior subkapsulär (triangulär)
Labrador Retriever	unvollständig dominant	+ 6 Monate	posterior subkapsulär (triangulär)
Zwergschnauzer	autosomal rezessiv	kongenital	Nukleus / Kortex posterior
	autosomal rezessiv	+ 6 Monate	Kortex posterior
Norwegischer Buhund	autosomal rezessiv	kongenital	fetaler Nukleus
Rottweiler	unbekannt	> 10 Monate	posterior/anterior polar / Kortex
Staffordshire Bull Terrier	autosomal rezessiv	+ 6 Monate	Nahtstern posterior / Kortex
Großpudel	autosomal rezessiv	+ 1 Jahr	Kortex äquatorial
Welsh Springer Spaniel	autosomal rezessiv	kongenital	nukleär / Kortex posterior
West Highland White Terrier	autosomal rezessiv	kongenital	Nahtstern posterior

Sekundär hereditäre Katarakt

Die sekundär hereditäre Katarakt tritt oft zusammen mit oder als Folge von anderen primären erblichen Augenerkrankungen, wie z.B. Retinadysplasie, Pigmentepithel-Dystrophie (PED), verschiedenen multiplen Augenanomalien wie z.B. Mikrophthalmie, Lentikonus, Nystagmus, Mikrophakie oder systemischen Erkrankungen (z.B. Chondrodysplasie) auf (BARNETT 1978; RUBIN u. SATTERFIELD 1989; MARTIN 1994; STADES et al. 1998; NARFSTRÖM et al. 2001; GRESKY 2004). Charakteristisch für die sekundär hereditäre Katarakt ist das kongenitale Auftreten sowie die bilaterale, asymmetrische, nukleäre, zum Teil aber auch kortikale Erscheinungsform. Sekundär hereditäre Kataraktformen schreiten entweder gar nicht oder nur sehr langsam fort (BARNETT 1972; CURTIS 1982; BARNETT 1985, 1988; DAVIDSON u. NELMS 1999; PEIFFER et al. 1999).

3.3.2 Sekundäre Kataraktformen

Viele Kataraktformen werden durch eine Reihe von Ursachen sekundär ausgelöst (ADKINS u. HENDRIX 2003).

Metabolische Einflüsse

Diabetes mellitus. Eine Katarakt wird oft bei Hunden beobachtet, die an Diabetes mellitus erkrankt sind (WILKINSON 1960; LING et al. 1977; PEIFFER et al. 1977; BEAM et al. 1999). Eine durch Diabetes mellitus bedingte Katarakt (vgl. Abbildung A-2, Anhang) entwickelt sich oft sehr schnell (innerhalb von Tagen oder Wochen), tritt typischerweise bilateral symmetrisch auf und ist progressiv, d. h. entwickelt sich bis zu einer maturen oder hypermaturen Katarakt (WILKINSON 1960; BARNETT 1972; PEIFFER et al. 1977; BASHER u. ROBERTS 1995; GLOVER u. CONSTANTINESCU 1997; BEAM et al. 1999). Ursache der Kataraktbildung bei Diabetes mellitus-Patienten ist die erhöhte Glukose-Blutkonzentration, die den Glukose-Spiegel im Kammerwasser und in der Linse ansteigen lässt. Der normale Glukose-Metabolismus über die primären Abbauwege (anaerobe Glykolyse, Hexose-Monophosphat-Weg) ist schnell überlastet, da verschiedene biochemische Engpässe (Hexokinase, Phosphofruktokinase, ATP-Gehalt) einen unbegrenzt hohen Glukose-Abbau unmöglich machen. Als Alternative erfolgt der Glukose-Abbau zunehmend über den NADPH-abhängigen Sorbitol-Weg (vgl. Abschnitt 1.2). Das auf diesem Weg gebildete Sorbitol kann aber durch Sorbitol-Dehydrogenase nicht ausreichend schnell in Fructose umgewandelt werden, so dass neben den Glukose- zunehmend auch die Sorbitol-Konzentrationen in der Linse ansteigen. Als Folgereaktion entsteht ein osmotischer Gradient und Natriumionen und Wasser strömen in die Zellen, was zu einer Zellschwellung führt. Man spricht deshalb häufig auch von einer intumescenten Katarakt. Durch biochemische Anpassung der Na^+, K^+-ATPase-Pumpen kann dieser Effekt zunächst noch klein gehalten werden, höhere Glukose- und Sorbitol-Spiegel führen aber schließlich zu einer Ruptur der Linsenfasermembranen und lösen so die diabetogene Katarakt aus. Die kataraktogene Wirkung wird zudem durch den beim Glukose-Metabolismus über den Sorbitol-Weg erfolgenden Verbrauch des im Redox-Schutzsystem zur Glutathion-Regeneration benötigten NADPH verstärkt (RATHBUN 1980; HOCKWIN 1993; PEIFFER 1991; MARTIN

1994; BASHER u. ROBERTS 1995; TAYLOR et al. 1997; STADES et al. 1998; DAVIDSON u. NELMS 1999; VAVVAS et al. 2002). Da der Glukose-Metabolismus auf dem Sorbitol-Weg insbesondere im Linsenkortex erfolgt, beginnt der Trübungsprozess dort (SATO et al. 1991; HOCKWIN 1993; RICHTER et al. 2002). Das klinische Erscheinungsbild der diabetogenen Katarakt ist entsprechend sehr charakteristisch. Die typischen Vakuolen treten zuerst im äquatorialen Kortex auf, später lassen sich die klassischen Wasserspalten („water clefts“) entlang der Y-förmigen Linsennahtlinien erkennen (PEIFFER 1991). Eine diabetogene Katarakt entsteht in aller Regel bei der Mehrzahl der Hunde innerhalb weniger Monate und schreitet dann schnell, häufig innerhalb von Tagen und Wochen, fort (WILKINSON 1960; BARNETT 1972; PEIFFER et al. 1977; BASHER u. ROBERTS 1995; BEAM et al. 1999).

Hypokalzämie. Eine Hypokalzämie, d. h. eine erniedrigte Calciumkonzentration im Blut, wird oft in Verbindung mit einer Niereninsuffizienz oder einem primären oder sekundären Hypoparathyroidismus beobachtet. Hunde, die an einer Hypokalzämie erkrankt sind, entwickeln mit hoher Prävalenz eine charakteristische Katarakt (Cataracta tetanica) mit einer typischen multifokalen punktförmigen oder lamellär verschmelzenden anterior und posterior kortikalen Trübung (vgl. Abbildung A-2, Anhang), die immer bilateral symmetrisch auftritt. Eine Progressionsneigung besteht nicht, so dass in der Regel auch kein Verlust der Sehkraft eintritt (GOLDMANN 1929; LETTOW et al. 1966; KORNEGAY et al. 1980; BRUYETTE u. FELDMANN 1988; MARTIN 1994; DAVIDSON u. NELMS 1999; MARTIN 1999). Ca^{2+}-Ionen spielen innerhalb der Linse in einer Vielzahl von Prozessen eine bedeutende Rolle (TANG et al. 2003). Die Trübungen bei Cataracta tetanica gehen vermutlich auf eine Störung der aktiven Kationen-Transportmechanismen des Linsenepithels zurück, die in einem intrazellulären Anstieg der Na^{+}-Konzentration und einem Verlust von Kalium-Ionen resultieren. Diese Homöostase-Störung ruft ein osmotisches Ungleichgewicht mit einem Einstrom von Wasser in die Linsenfaserzellen hervor. Es kommt zu einer fokalen Zellschwellung bzw. -ruptur, die zu einem Transparenzverlust der Linse führt (DAVIDSON u. NELMS 1999).

Toxische Einflüsse

Eine Linsentrübung kann auch durch direkt in das Auge eingebrachte oder indirekt über den Magen-Darm-Trakt aufgenommene toxische Agenzien wie DMSO (Dimethylsulfoxid), Naphthalin, Salze von Thallium, Kupfer, Cobalt oder Selen hervorgerufen werden. Ebenso kann eine parenterale Injektion von bestimmten Medikamenten wie Disophenol, Diazoxid oder Lipidsenker (z.B. Hydroxymethyl-glutaryl-CoA (HMG-CoA)- Reduktase-Inhibitoren) eine Kataraktentwicklung begünstigen (BARNETT 1972; PEIFFER 1991; BRANDSTÄTTER 1996; DIETRICH 1996; SLATTER 2001; SHICHI 2004). Nach Passage der Blut-Kammerwasser-Schranke erreichen die Substanzen die Linse und greifen in den Linsenmetabolismus ein. Typische Störungen betreffen die Na^+/K^+-ATPase-Pumpen, die ionischen und osmotischen Gleichgewichte sowie die Zellmembranpermeabiltät (DIETRICH 1996; DAVIDSON u. NELMS 1999). Basierend auf dem Erscheinungsbild werden beim Hund zwei Formen einer toxischen Katarakt unterschieden. Bei der ersten beginnt die Trübung im vorderen oder hinteren Kortex nahe dem Linsenäquator. Hier kommt es zur Vakuolenbildung, die sich subkapsulär nach anterior oder posterior ausdehnt, ähnlich einer diabetogenen Katarakt. Bei der zweiten Form wird am hinteren Linsen-Nahtstern, ganz besonders in seinem Zentrum, eine Trübung beobachtet, die schließlich auf den vorderen axialen Linsenbereich übergreift, ähnlich verschiedener hereditär bedingter Kataraktformen. In beiden Fällen kann sich eine mature oder hypermature Katarakt mit Verlust der Sehfähigkeit entwickeln (HEYWOOD 1971; MARTIN 1975; MARTIN 1994; DAVIDSON u. NELMS 1999).

Ernährungsfehler

Eine ernährungsbedingte Katarakt kann durch einen Mangel an bestimmten essentiellen Aminosäuren (z.B. Tryptophan, Phenylalanin, Histidin) oder Vitaminen (z.B. Vitamine E oder Vitamin B) hervorgerufen werden (BARNETT 1972, 1985; BUNCE et al. 1990; PEIFFER 1991; MARTIN 1994; DAVIDSON u. NELMS 1999; PIRRON 2001). Der Mangel an einer oder mehreren Aminosäuren kann zur Synthese von Linsenproteinen mit fehlerhafter Aminosäuresequenz führen, was eine Veränderung der Proteinstruktur zur Folge hat. Die entsprechende Linsentrübung kann unter Umständen aber reversibel sein. So stellten GLAZE und BLANCHARD (1983) eine Regression der Linsentrübung nach entsprechendem Ausgleich einer Aminosäuren-

mangelsituation (Arginin, Phenylalanin) fest. Bei einer Diät können Glukose- oder Proteindefizite die Katarakt auslösen (DAVIDSON u. NELMS 1999). In der Vergangenheit wurde eine ernährungsbedingte Katarakt häufig bei mutterlos aufgezogenen Welpen, die entweder mit selbst hergestellten oder handelsüblichen Milchaustauschern gefüttert wurden, beobachtet (MARTIN u. CHAMBREAU 1982; GLAZE u. BLANCHARD 1983; MARTIN 1994). Die Katarakt wurde dabei vermutlich durch einen Arginin-Mangel hervorgerufen. Heutzutage wird diese Form der Kataraktentstehung aber aufgrund der qualitativ höherwertigen Milchaustauscherprodukte nur noch selten beobachtet (ADKINS u. HENDRIX 2003). Die Trübungen beginnen dabei oft in der dritten Lebenswoche und treten entweder perinukleär oder im vorderen bzw. hinteren Kortex auf. Histopathologisch wird bilateral eine Vakuolisierung und Streifung im äquatorialen und hinteren kortikalen Linsenbereich und entlang der hinteren Y-Naht festgestellt. In der Regel handelt es sich um eine geringgradige Trübung, die zu keiner Seheinschränkung führt und häufig mit fortschreitendem Alter und Absetzen des Milchersatzes zurückgeht bzw. ganz verschwindet (MARTIN u. CHAMBREAU 1982; GLAZE u. BLANCHARD 1983; DAVIDSON u. NELMS 1999).

Trauma

Eine Katarakt, die durch ein direktes oder indirektes stumpfes (Kontusionsstar) oder perforierendes (Perforationsstar) Trauma hervorgerufen wird, kommt beim Hund relativ häufig vor (MICHAEL 1990; SLATTER 2001). Charakteristisch für eine traumatisch bedingte Katarakt (Cataracta traumatica) ist das meist unilaterale Auftreten. Der Verlauf der traumatischen Katarakt wird entscheidend beeinflusst durch die Größe der Kapselverletzung bzw. den Umfang der Linsengewebsschädigung sowie das Alter des Tieres (MAGRANE u. HELPER 1989; MICHAEL 1990). Prinzipiell führt die mechanische Zerstörung von Kapsel, Epithel und Linsenfasern zu einem vermehrten Kammerwasser-Einstrom, der ein osmotisches Ungleichgewicht mit daraus resultierender Faserschwellung verursacht. Wenn die entstandene Kapselläsion klein ist, kann proliferierendes Linsenepithel den Defekt schließen, so dass nur eine fokale Linsentrübung entsteht. Bei größeren Verletzungen hingegen ist die Wahrscheinlichkeit einer schnell fortschreitenden totalen Linsentrübung groß. Im Falle eines perforierenden Traumas kommt es nicht selten durch den Einriss der Linsenkapsel zum Austritt von Linseneiweiß. Die Folge ist dann häufig eine linseninduzierte Uveitis oder

eine Endophthalmitis (WALDE 1982; PEIFFER 1991; DIETRICH 1996; DAVIDSON u. NELMS 1999; DENIS 2002).

Strahlung

Prinzipiell können Infrarot-, Ultraviolett-, Röntgen- oder radioaktive Strahlung die Linsenfasern zerstören oder teilungsfähige Zellen in der Äquatorialebene schädigen, was schließlich eine Eintrübung der Linse bedingt. Eine Kataraktbildung wird dementsprechend häufig nach einer Strahlentherapie infolge eines Tumors beobachtet, bei der der Kopf unmittelbar im Strahlenfeld liegt und die Linse nicht geschützt werden kann (DAVIDSON u. NELMS 1999; SLATTER 2001). Ansonsten kommt eine strahlenbedingte Katarakt beim Hund eher selten vor (STADES et al. 1998; VAVVAS et al. 2002). Ein gewisser Risikofaktor ist die ultraviolette Strahlung des natürlichen Sonnenlichts, die in der Linse reaktive Sauerstoffspezies induziert und so insbesondere bei Einschränkung des natürlichen antioxidativen Schutzsystems der Linse eine Kataraktbildung initiieren kann (DAVIES u. TRUSCOTT 2001; WEGENER et al. 2002; LOU 2003; SHICHI 2004).

Cataracta complicata und progressive Retinaatrophie (PRA)

Eine Cataracta complicata begleitet andere primäre Augenkrankheiten oder tritt in Folge solcher auf. Dabei können die primären Augenkrankheiten erblich bedingt (sekundär hereditäre Katarakt, Abschnitt 3.3.1) oder anderer Ursache sein. So kann eine Cataracta complicata u. a. in Folge von Entzündungen (Uveitis), Retinopathien, Glaukom, intraokulären Tumoren oder primärer Linsenluxation entstehen (BARNETT 1972; MAGRANE 1977; BARNETT 1985; SCHÄFFER 1999; SLATTER 2001). Mechanistisch ist sie häufig in einer Homöostase-Störung zwischen Linse und umgebendem Milieu (Kammerwasser oder Glaskörper) begründet oder sie wird durch Synechien oder anhaftendes Tumorgewebe initiiert (KÖSTLIN et al. 1990; PEIFFER 1991; DIETRICH 1996; STADES et al. 1998; DAVIDSON u. NELMS 1999). Bei einer *Uveitis* kann sich durch eine Störung der nutritiven Versorgung die Zusammensetzung des Kammerwassers derartig verändern, dass es zu einer vollständigen Trübung der Linse kommt. Zudem kann die häufig bei einer Uveitis auftretende hintere Synechie durch eine lokale Permeabilitätsstörung eine kapsuläre oder auch kortikale Katarakt hervorrufen (KÖSTLIN et al. 1990; GELATT 2000). Ferner kann

auch die Ablagerung von Zellen, Pigment oder Fibrin auf der Oberfläche der Linse zu einem Rindenstar führen (PEIFFER 1991; MARTIN 1994). Die genaue Ursache der Entstehung einer Katarakt in Folge eines *Glaukoms* ist noch nicht geklärt. Wahrscheinlich resultiert aus dem über einen längeren Zeitraum erhöhten Augeninnendruck eine Linsenepithelschädigung. Möglicherweise ist aber auch durch die herabgesetzte Austauschrate des Kammerwassers die Versorgung der Linse nicht mehr ausreichend gesichert (MARTIN 1994).

Eine Cataracta complicata wird insbesondere häufig bei einer erblichen progressiven Retinaatrophie (PRA) beobachtet (GLAZE 1997; PETERSON-JONES 1998; DEKOMIEN 2002). Unter PRA werden verschiedene erblich bedingte Netzhautdegenerationen mit ähnlichem klinischen Erscheinungsbild, aber einer Vielzahl verschiedener Ursachen zusammengefasst (MARTIN 1994; GRESKY 2004). Laut Definition handelt es sich um eine erbliche, stets bilateral auftretende, progressive, zur irreversiblen Erblindung führende Degeneration der Netzhaut. Die degenerativen Prozesse beginnen an den Photorezeptoren und erfassen nach und nach alle Schichten der Retina (MARTIN 1994; SIMS 1999; LIN et al. 2002). Eine Katarakt tritt in aller Regel aber erst in einem späteren Erkrankungsstadium auf, wenn bereits ophthalmologisch erkennbare Veränderungen an der Retina vorliegen (BARNETT 1985; PEIFFER et al. 1999). Ob diese Katarakt, die sekundär zu der PRA auftritt, genetisch mit der PRA korreliert oder in deren Krankheitsverlauf durch bestimmte von der Retina freigesetzte Substanzen entsteht, ist noch nicht geklärt (MARTIN 1994; DAVIDSON u. NELMS 1999). Einige Autoren vermuten, dass die Katarakt durch die bei der Degeneration terminaler Photorezeptorstrukturen freigesetzte wasserlösliche Lipidperoxidase initiiert wird. Diese dringt durch den Glaskörper in Richtung Linse und kann schließlich Linsenkapsel und Na^+/K^+-ATPase-Pumpen schädigen (ZIGLER et al. 1983; ZIGLER u. HESS 1985; SCHÄFFER 1999). Für diese Theorie spricht, dass die Trübung der Linse bei einer PRA häufig erst am hinteren Linsenpol auftritt (DAVIDSON u. NELMS 1999). Bei einer PRA-initiierten Katarakt bilden sich im Anfangsstadium stets im äquatorialen und hinteren Kortexbereich Vakuolen aus. Zusätzlich sind die „Y“-Nahtstruktur und der subkapsuläre Bereich von einer Trübung betroffen. Im Laufe der Progression resultiert schließlich eine totale Linseneintrübung (DAVIDSON u. NELMS 1999). Bei über 100 Hunderassen ist die PRA als autosomal-rezessives Erbleiden bekannt. Häufig betroffen sind insbeson-

dere Zwerg- und Toypudel, Labrador Retriever, English Cocker Spaniel und Zwergschnauzer, bei denen häufig auch entsprechende kataraktöse Veränderungen der Linse beobachtet werden (PETERSON-JONES 1998; SCHÄFFER 1999; PIRRON 2001; GRESKY 2004). Nach GAIDDON et al. (1995) liegt bei annähernd 50 % aller Zwergpudel eine PRA vor.

3.4 Klassifikation nach dem Reifestadium

3.4.1 Cataracta insipiens (beginnende Katarakt)

Eine insipiente Katarakt ist durch eine fokale Trübung der Linse charakterisiert, die nicht mehr als 10–15 % des Linsenvolumens einnimmt (vgl. Abbildung A-3, Anhang). Häufig ist sie subkapsulär, kortikal oder im Bereich der Y-Naht lokalisiert. Die Progression dieser Kataraktform ist sehr variabel und hängt von der Lage und Ätiologie ab, bleibt aber häufig für lange Zeit stationär. Trübungen, die zentral oder nukleär auftreten, schränken das Sehfeld des Hundes eher ein als solche, die nur den Linsenkortex betreffen. Die Sehfähigkeit des Hundes ist in diesem Stadium meist nicht eingeschränkt und bei einer ophthalmologischen Untersuchung ist der gesamte Augenhintergrund (Fundus) einsehbar (PLAYTER 1977; PEIFFER 1991; BRANDSTÄTTER 1996; DAVIDSON u. NELMS 1999; KEIL u. DAVIDSON 2001).

3.4.2 Cataracta immatura (unreife Katarakt)

Die Cataracta immatura repräsentiert das zweite Stadium der Reifung und kann sich sehr variabel gestalten. Durch die zunehmende inter- und intrazelluläre Einlagerung von Flüssigkeit kommt es zu einer deutlichen Größenzunahme bzw. Schwellung der Linse. Dieses häufig osmotisch aktive Kataraktstadium ist durch große Trennungsspalten besonders in der „Y“-Nahtlinien charakterisiert. Bei einfallendem Lichtstrahl von der Seite erkennt man, dass die vordere Linsenkapsel prominenter und die vordere Augenkammer abgeflacht erscheint. Klinisch bedeutsam sind Areale, in denen weniger dichte Kataraktformationen oder intakte Linsenfasern neben trüben Linsenbereichen auftreten. Der Augenhintergrund ist partiell einsehbar, der Fundusreflex noch vorhanden, und zwischen Linsenkapsel und kortikaler Trübung bleibt noch eine klare Rindenschicht bestehen. Je nach Lokalisation der immaturen Katarakt ist der

Visus mehr oder weniger stark eingeschränkt (PLAYTER 1977; PEIFFER 1991; BRANDSTÄTTER 1996; DAVIDSON u. NELMS 1999; KEIL u. DAVIDSON 2001; PIRRON 2001; SLATTER 2001; DZIEZYC u. MILLICHAMP 2004).

3.4.3 Cataracta matura (reife Katarakt)

In diesem Stadium ist von der Trübung die gesamte Linsenstruktur betroffen. Ebenso wie bei der immaturen Katarakt ist aber auch bei der maturen Katarakt die Trübung nicht gleichmäßig über die Linse verteilt, sondern es können nebeneinander Bereiche mit unterschiedlicher Dichte existieren. Die Trübung ist allerdings so stark, dass ein Fundusreflex fehlt und der Augenhintergrund nicht mehr einsehbar ist. Der Pupillar- und Dazzlereflex ist bei hellem Lichteinfall normal. Normalerweise nimmt die Schwellung der Linse aber wieder ab und die vordere Augenkammer ihre normale Tiefe ein. Obwohl das Licht die Netzhaut in diesem Stadium prinzipiell noch erreichen kann, wird es aufgrund der Veränderungen in der Linse so stark gestreut, dass kein zusammenhängendes Bild mehr entstehen kann. Als Konsequenz ist die Sehfähigkeit entweder sehr stark eingeschränkt oder die Hunde sind erblindet (PLAYTER 1977; WALDE et al. 1997; PEIFFER 1991; MARTIN 1994; DIETRICH 1996; DAVIDSON u. NELMS 1999; KEIL u. DAVIDSON 2001).

3.4.4 Cataracta hypermatura (überreife Katarakt)

Eine hypermature Katarakt kann sich aus einer maturen Katarakt entwickeln (vgl. Abbildung A-3, Anhang). In diesem Stadium werden von degenerativen und zerstörten Linsenfaserzellen Enzyme freigesetzt, die die Proteolyse einzelner Linsenbereiche verursachen und schließlich zu einer weitgehenden Verflüssigung der kortikalen Linsenfasern führen (Kolliquationsnekrose). Gespaltene Proteine und Wasser passieren die intakte Linsenkapsel, die Linse schrumpft, flacht ab, die äußeren Konturen werden unregelmäßig und die Linsenkapsel zeigt Faltenbildung. Diese Linsenresorption kann partiell oder total sein, wobei bei letzterer nur noch die Kapsel zurückbleibt (häufig bei Tieren unter 2 Jahren). Die Verflüssigung der Linse und die Spaltung der die Trübung verursachenden Proteine führen dazu, dass z. T. peripher der Fundus eingesehen werden kann. Die Sehfähigkeit kann dabei wieder zunehmen. Die aus der Linsenkapsel austretenden Proteine können eine phakolytische Uveitis hervorrufen (PLAYTER 1977; PEIFFER 1991; HEIDER 1994;

MARTIN 1994; GLOVER u. CONSTANTINESCU 1997; WALDE et al. 1997; DAVIDSON u. NELMS 1999).

3.4.5 Cataracta matura Morgagni (Morgagni-Katarakt)

Als Katarakt vom Morgagni-Typ wird eine Form der hypermaturen Katarakt bezeichnet, bei der der verfestigte Linsenkern von einem verflüssigten Linsenkortex umgeben wird (vgl. Abbildung A-3, Anhang). Dieser sklerotische Nukleus sinkt aufgrund seiner Schwerkraft in dem mit Flüssigkeit gefüllten Kapselsack nach ventral. Neben der Linsenrinde kann auch der Linsenkern partiell oder ganz verflüssigt werden und als milchiger Punkt innerhalb der Linsenkapsel schwimmen. Da bestimmte Linsenbereiche in diesem Kataraktstadium transparent sind, wird auch hier das Sehvermögen des Hundes teilweise wieder hergestellt. Eine Katarakt vom Morgagni-Typ wird beim Hund nur sehr selten beobachtet (PLAYTER 1977; MARTIN 1994; KEIL u. DAVIDSON 2001; SLATTER 2001).

4 Begleiterkrankungen bei einer Katarakt

Mit einer Katarakt werden eine Reihe ungünstiger Begleiterkrankungen bzw. Komplikationen in Zusammenhang gebracht, die sich ohne Behandlung unter Umständen manifestieren können. Dazu gehören linseninduzierte Uveitis, Glaukom, Luxatio bzw. Subluxatio lentis, Phtisis bulbi, Glaskörperdegenerationen und Netzhauterkrankungen.

4.1 Linseninduzierte Uveitis (LIU)

Eine linseninduzierte Uveitis (LIU) ist eine entzündliche Reaktion der Uvea auf Linsenproteine. Ihre Pathogenese ist derzeit noch nicht vollständig verstanden (VAN DER WOERDT 2000; DENIS et al. 2003). Es wird vermutet, dass die normale Niedrigdosis-Toleranz der T-Zellen gegenüber Linsenproteinen zusammenbricht. Normalerweise wird diese Immuntoleranz durch einen geringen Gehalt an Linsenproteinen, die stetig durch die intakte Linsenkapsel hindurchdringen, aufrechterhalten. Im Falle einer erhöhten Permeabilität der Linsenkapsel bei kataraktösen Linsen, traumatisch bedingten Linsenkapselrupturen oder als Folge einer extrakapsulären Linsenextrak-

tion, kommt es zu einem erhöhten Austritt und damit zu einem Konzentrationsanstieg von Linsenproteinen im Kammerwasser. Die normale Niedrigdosis-Toleranz der T-Zellen wird überschwemmt, so dass eine intraokuläre oder systemisch zellvermittelte und/oder humorale Immunantwort ausgelöst wird (MARTIN 1994; GLOVER u. CONSTANTINESCU 1997; COLLINS u. MOORE 1999; VAN DER WOERDT 2000; DENIS et al. 2003). Klinisch werden zwei Formen der linseninduzierten Uveitis unterschieden: die phakolytische und die phakoklastische Uveitis (HEIDER 1994; COLLINS u. MORE 1999). Die phakolytische Uveitis wird häufig bei einer hypermaturen Katarakt oder bei rasch verlaufender Kataraktprogression beobachtet. Dabei treten flüssige Linsenproteine aus der intakten Linsenkapsel aus. Klinisch wird eine gering- bis mittelgradige Injizierung der Episkleralgefäße, ein verminderter Augeninnendruck und bei lang anhaltenden Entzündungen eine Pigmentveränderung der Iris beobachtet. Histologisch handelt es sich bei der phakolytischen Uveitis um eine milde lympho- und plasmazytäre Uveitis anterior (WILCOCK u. PEIFFER 1987; HEIDER 1994, VAN DER WOERDT 2000). Die phakoklastische Uveitis entsteht in Folge einer traumatischen oder spontanen Ruptur der Linsenkapsel, bei der es plötzlich zu einer massiven Freisetzung von Linsenproteinen in das Kammerwasser kommt. Vielfach wird bei der klinischen Untersuchung eine heftige hintere Synechie diagnostiziert, die häufig ein Sekundärglaukom verursacht. In der Regel sind die Veränderungen so schwerwiegend, dass ein Verlust des Augapfels resultiert. Histologisch sind bei einer phakoklastische Uveitis eine hochgradige lympho- und plasmazytäre Uveitis anterior in Verbindung mit einer perilentikulären Entzündung und Fibroplasie charakteristisch (WILCOCK u. PEIFFER 1987; DAVIDSON et al. 1991; VAN DER WOERDT et al. 1992; HEIDER 1994; COLLINS u. MOORE 1999; VAN DER WOERDT 2000; DENIS et al. 2003).

Sekundär kann es infolge einer chronischen linseninduzierten Uveitis auch zu einer Schädigung des Ziliarkörpers mit daraus resultierender verminderter Kammerwasserproduktion kommen. Bei dauerhaft zu niedrigem Druck (über Monate bei < 15 mmHg) entsteht ein geschrumpfter, eingefallener, atrophierter und verkleinerter Augapfel (Phtisis bulbi) (STADES et al. 1998; PEIFFER et al. 1999).

4.2 Sekundäres Glaukom

Ein Glaukom ist definiert als eine pathologische Erhöhung des intraokulären Druckes. Im Gegensatz zu einem Primärglaukom, dem keine andere Erkrankung des Augapfelinneren vorausgeht, ist die Erhöhung des Augeninnendrucks bei einem Sekundärglaukom mit gleichzeitig ablaufenden oder vorausgehenden Erkrankungen des Augapfelinneren vergesellschaftet (MARTIN 1994). Ein sekundäres Glaukom kann prinzipiell in Form eines Offenwinkel- oder eines Winkelblockglaukoms auftreten. Bei einem Offenwinkelglaukom zeigt die gonioskopische Untersuchung, d. h. die Untersuchung des zwischen Kornea und Iris liegenden Kammerwinkels mit Hilfe einer Gonioskopielinse, einen anatomisch normal weiten Kammerwinkel. Häufig entsteht ein Offenwinkelglaukom durch eine über die Katarakt ausgelöste linseninduzierte Uveitis. Ein erhöhter Gehalt an ausgetretenen Proteinen, Zellen und Fibrin sowie eine größere Zahl an Entzündungszellen, die dem normalen Fluss des Kammerwassers von der hinteren in die vordere Augenkammer folgen, können seinen normalen Abfluss im Bereich des Kammerwinkels behindern und so zu einem intraokulären Druckanstieg führen (phakolytisches Glaukom) (RUBIN u. GELATT 1968; PLAYTER 1977; MARTIN 1994; STADES et al. 1998; GELATT u. BROOKS 1999; HASEGAWA et al. 2001; SLATTER 2001). Bei einem Winkelblockglaukom ist der Kammerwinkel kollabiert oder durch peripheres Irisgewebe blockiert; dies ist mit Hilfe der Gonioskopie leicht zu diagnostizieren (MARTIN 1994). Infolge einer nicht therapierten chronischen linseninduzierten Uveitis kann es nicht nur zu Verklebungen und Verwachsungen im Kammerwinkel kommen, sondern auch zu Verklebungen von Iris und vorderer Linsenkapsel, die sich bis hin zur totalen Verwachsung der Iris mit der Linsenkapsel ausdehnen können (Occlusio pupillae). Diese Occlusio pupillae ist auch Ursache für den sogenannten Pupillarblock, bei dem sich das Kammerwasser in der hinteren Augenkammer staut und die Iris nach vorne drückt (Iris bombé). Es resultiert eine Behinderung des Kammerwasserabflusses, die das Winkelblockglaukom verursacht (WILCOCK u. PEIFFER 1987; HEIDER 1994; STADES et al. 1998; GELATT u. BROOKS 1999; SCHÄFFER 1999; KEIL u. DAVIDSON 2001; STRUBBE 2002).

Nach einer umfangreichen Studie von GELATT und MACKAY (2004) aus den U.S.A., die fast 1,6 Millionen Hunde berücksichtigt, wurde bei etwa 0,6 % aller, d.h.

nicht nur aufgrund einer Augenerkrankung vorstellig gewordenen Tiere ein Sekundärglaukom diagnostiziert. 81 % dieser Sekundärglaukome standen dabei in Zusammenhang mit einer Katarakt. Eine hohe Prävalenz zeigten insbesondere solche Rassen, die auch für eine hereditäre Kataraktentstehung prädisponiert sind, wie American Cocker Spaniel und Boston Terrier. Bei jedem Fünften an einer Katarakt erkrankten Hund wurde in zumindest einem Auge auch ein Sekundärglaukom festgestellt.

4.3 Linsenluxation

Bei einer Linsenluxation bzw. -subluxation handelt es sich um eine vollständige (Luxatio lentis) oder unvollständige (Subluxatio lentis) Verlagerung der Linse aus ihrer Befestigung. Bei einer länger bestehenden hypermaturen Katarakt ist das Risiko einer Subluxation relativ hoch. Aufgrund ihrer Resorption schrumpft die im fortgeschrittenen Kataraktstadium befindliche Linse; dies kann zunächst zu einer Streckung und später zu einer Ruptur der Zonulafasern führen. Bei einer hypermaturen Katarakt trägt häufig noch eine linseninduzierte Uveitis mit entzündungsbedingter Lyse der Zonulafasern zusätzlich zur Zonulafaserruptur bei. Ebenso kann eine stark geschwollene, sich in Richtung der Pole ausbreitende Linse, wie sie bei einer intumeszenten Katarakt vorliegt, durch Zerreißen der Zonulafasern luxieren (MARTIN 1994; DAVIDSON u. NELMS 1999; SLATTER 2001).

4.4 Glaskörperverflüssigung (Syneresis)

Der Glaskörper besitzt weder ein Blut- noch ein Lymphgefäßsystem, weshalb die Möglichkeiten, auf veränderte Randbedingungen zu reagieren, sehr eingeschränkt sind. Lang anhaltende Uveitiden, die zum Beispiel im Zusammenhang mit einer hypermaturen Katarakt auftreten können, können die gelartige Beschaffenheit des Glaskörpers durch chemischen Umbau der darin enthaltenen Hyaluronsäure jedoch aufheben und ihn schließlich verflüssigen (VAN DER WOERDT et al. 1993; DIETRICH 1996; DAVIDSON u. NELMS 1999; SLATTER 2001).

4.5 Netzhauterkrankungen

Hypermature Kataraktstadien stellen ein Risiko für Netzhautablösungen dar (DAVIDSON et al. 1991, DAVIDSON u. NELMS 1999). Durch die bei der hypermaturen Katarakt entstehende Volumenabnahme der Linse kann sich der Glaskörper nach vorne verlagern. Dadurch übt der Glaskörper eine Zugwirkung auf die Netzhaut aus, in deren Folge Netzhautrisse bzw. -ablösungen entstehen können (GLOVER et al. 1995).

5 Prävalenz einer Katarakt beim Hund

Eine sehr umfangreiche Datenerhebung zur Prävalenz der Katarakt beim Hund liegt von GELATT und MACKAY (2005) vor und zeigt, dass von etwa 1,6 Millionen Hunden, die in den U.S.A. zwischen 1964 und 2003 in Universitätskliniken vorstellig wurden, ca. 39.000 eine Katarakt aufwiesen. Dies entspricht einer Prävalenz von 3,1 % und bedeutet, dass im Durchschnitt ungefähr jeder 30. Hund an einer Katarakt erkrankt war. Berücksichtigt wurden dabei alle in der Zentralkartei der Kliniken registrierten Kataraktformen (kongenital, juvenil, senil, insipient, immatur, matur, hypermatur, Morgagni-Katarakt, nichtklassifizierte Kataraktformen). Den Ergebnissen zufolge war die Prävalenz entscheidend von der Rasse abhängig und manche Hunderassen erkrankten deutlich häufiger an einer Katarakt als der Durchschnitt (GELATT u. MACKAY 2005). Am häufigsten wurde eine Katarakt beim Smooth Fox Terrier diagnostiziert. Hier war mehr als jeder zehnte Hund betroffen (Tab. II-2).

Tabelle II-2. Prävalenz einer Katarakt von Hunden in den U.S.A. (1964-2003) [Auswahl nach GELATT und MACKAY (2005), aufgelistet sind die zehn in den U.S.A. am häufigsten an einer Katarakt erkrankten sowie im eigenen Patientengut häufig vorstellig gewordenen Hunderassen].

Rasse	Anzahl der untersuchten Hunde	betroffene Hunde	Prävalenz [%]
Smooth Fox Terrier	171	20	11,7
Havanese	216	25	11,6
Bichon Frise	5 091	583	11,5
Boston Terrier	15 241	1 693	11,1
Zwergpudel	62 150	6 706	10,8
Silky Terrier	1 224	126	10,3
Toy Pudel	28 411	2 901	10,2
American Cocker Spaniel	71 128	6 241	8,8
Bedlington Terrier	813	69	8,5
English Cocker Spaniel	3 379	278	8,2
Pudel, Standard	18 259	1 279	7,0
Zwergschnauzer	34 385	1 714	5,0
Schnauzer, Standard	5 175	245	4,7
Siberian Husky	19 169	897	4,7
Yorkshire Terrier	20 283	878	4,3
Durchschnitt	1 625 445	39 229	3,1
West Highland White Terrier	10 179	276	2,7
Jack Russell Terrier	3 581	81	2,3
Golden Retriever	75 000	1647	2,2
Mischlinge	509 876	8202	1,6

Mit zunehmendem Alter steigt das Risiko, an einer Katarakt zu erkranken. Am häufigsten wurde sie bei Hunden im Alter zwischen 10 und 15 Jahren diagnostiziert. Die Prävalenz in dieser Altersgruppe lag beispielsweise für Zwergpudel bei 16,9 %, für American Cocker Spaniel bei 9,4 %, für Mischlinge bei 4,7 % und für Golden Retriever bei 2,4 % (GELATT u. MACKAY 2005). Eine von WILLIAMS et al. (2004) durchgeführte Studie, in der in England 2000 ausgewählte Hunde einer intensiven ophthalmologischen Untersuchung unterzogen und bei der auch sehr frühe Kataraktstadien berücksichtigt wurden, kam zu dem Ergebnis, dass in einem Alter von 9-10 Jahren bereits jeder zweite Hund zu einem gewissen Grad an einer Katarakt erkrankt ist. Tiere mit Diabetes mellitus, Hypokalzämie, Dehydratation, Trauma oder Retinaatrophie wurden in dieser Studie nicht berücksichtigt (WILLIAMS et al. 2004). Sowohl

WILLIAMS et al. (2004) als auch GELATT und MACKAY (2005) stellten fest, dass die Prävalenz einer Katarakt vom Geschlecht des Hundes unabhängig ist.

An Diabetes mellitus erkrankte Hunde haben besonders häufig eine Katarakt. Die Inzidenz einer Kataraktentstehung innerhalb von 16 Monaten nach der Diagnose „Diabetes mellitus“ wird für den Hund auf 70-80 % beziffert (WILKINSON 1960; BEAM et al. 1999). Häufig an einer diabetogenen Katarakt erkrankte Hunderassen sind Pudel, Schnauzer, Labrador Retriever, Spaniel und Dachshunde (WILKINSON 1960; BEAM et al. 1999; LANDRY et al. 2004).

6 Operative Therapiemöglichkeiten bei einer Katarakt

Eine Katarakt ist keine lebensbedrohende Krankheit. Beginnend mit einer allmählichen Abnahme der Sehfähigkeit bis hin zur vollständigen Erblindung, schränkt eine Katarakt die Orientierungsmöglichkeiten des Hundes je nach Krankheitsstadium erheblich ein (GELATT 2000; SLATTER 2001). Das Wohlbefinden des Hundes kann zudem durch unerwünschte Begleiterscheinungen wie z.B. eine Uveitis oder ein Glaukom eingeschränkt sein (GELATT 2000). Als prinzipielle Therapiemöglichkeit bei einer Katarakt bietet sich in Abhängigkeit vom Allgemeinzustand des Patienten und Zustand des Auges eine Operation an. Dabei werden vier Techniken unterschieden: (I) Diszision mit Aspiration, (II) intrakapsuläre Linsenextraktion, (III) extrakapsuläre Linsenextraktion und (IV) Phakoemulsifikation.

6.1 Indikationen und Patientenauswahl

Bislang war die Indikation für eine Kataraktoperation eine beidseitige, bereits weit fortgeschrittene Katarakt mit stark eingeschränkter Sehfähigkeit oder Erblindung (DZIEZC u. BROOKS 1983; COLLINS 1992; MARTIN 1994). Heutzutage wird von einigen Autoren, insbesondere seit der Einführung der Phakoemulsifikationstechnik eine Kataraktextraktion im frühen Reifestadium empfohlen, da bei weiter fortgeschrittenen Katarakterkrankungen häufiger mit Komplikationen zu rechnen ist (DAVIDSON et al. 1990; DAVIDSON et al. 1991; WHITLEY et al. 1993a; GILGER et al. 1994; ZAHN 1998; KEIL u. DAVIDSON 2001; ZAHN u. KÖSTLIN 2002; ADKINS

u. HENDRIX 2003; ÖZGENCIL 2005). Der Grund dafür liegt zum einen darin, dass sich immature Starformen aufgrund der weicheren Linse in kürzerer Zeit und mit geringerer Energie phakofragmentieren lassen als mature oder hypermature Formen (BOLDY 1988; GILGER et al. 1994). Zum anderen sind Operationen bei maturen oder hypermaturen Kataraktstadien wegen phakolytischer Uveitiden, wegen der sich auf der Linsenhinter- und -vorderkapsel bildenden Plaques und/oder wegen der Instabilität der Zonulafasern kritischer einzuschätzen als eine Operation im unreifen Kataraktstadium (MARTIN 1994; KECOVA u. NECAS 2004).

Vor jeder Kataraktoperation, insbesondere bei Patienten mit weit fortgeschrittenen Kataraktstadien mit nicht mehr einsehbarem Fundus, sollte zur Überprüfung der Netzhautfunktion ein Elektroretinogramm (ERG) durchgeführt werden (WILLIAMS et al. 1996; NASISSE u. DAVIDSON 1999; GELATT u. GELATT 2003; LINEK 2004). Die meisten Autoren stufen eine Kataraktoperation bei erloschenem ERG als Kontraindikation ein, da die Sehfähigkeit selbst bei erfolgreich durchgeführter Operation niemals zurück erlangt werden kann (DZIEZC u. BROOKS 1983; COLLINS 1992; TREDE et al. 2001; ADKINS u. HENDRIX 2003). Hunde, die reduzierte ERG-Amplituden vor der geplanten Operation aufweisen, stellen Grenzfälle dar. Eine Kataraktoperation kann bei diesen Patienten zwar durchgeführt werden, aber in dem Bewußtsein, dass bei Vorliegen einer Retinaatrophie die postoperative Sehfähigkeit in den folgenden zwölf bis 24 Monaten sukzessive abnehmen wird (GELATT u. GELATT 2003). SCHEBITZ und BRASS (1999) und WALDE et al. (1997) empfehlen sogar, im Gegensatz zu den oben genannten Autoren, auch bei vollständig erloschenem ERG eine Kataraktextraktion zur Vermeidung eines Sekundärglaukoms infolge von Luxatio lentis und phakolytischer Uveitis vorzunehmen.

6.2 Diszision mit Aspiration

Diese Methode wurde in der Vergangenheit insbesondere zur Behandlung von kongenitalen und weichen Kataraktformen bei jungen Tieren verwendet (MAGRANE 1969; GELATT 2000). Bei dieser Technik wird die vordere Linsenkapsel eröffnet, die Linse mit einem Diszisionsmesser in kleine Teile zerschnitten und dann mit einer

Aspirationskanüle aus der Kapsel abgesaugt (GELATT 2000). Die Diszision mit anschließender Aspiration wird zwar noch bei jungen Tieren mit flüssigen Kataraktformationen angewandt, wurde aber weitestgehend durch die schnellere und wirksamere Phakoemulsifikationstechnik abgelöst (WHITLEY et al. 1993b; MARTIN 1994; SLATTER 2001).

6.3 Intrakapsuläre Linsenextraktion

Bei der intrakapsulären Linsenextraktion wird die Linse samt vorderer und hinterer Linsenkapsel mittels Kryosonde, Kapselpinzette oder enzymatischer Zonulolyse nach Lösen des anheftenden Glaskörpers von der hinteren Linsenkapsel und Trennung der noch anhaftenden Zonulafasern entfernt (WHITLEY et al. 1993b; STADES et al. 1998; GELATT 2000). Vorteil dieser Methode ist, dass kein Linseneiweiß freigesetzt wird und ins innere Auge gelangen kann. Zudem kann sich kein Nachstar bilden. Nachteilig sind aber die gehäuften und schwerwiegenden Komplikationen wie Glaskörpervorfall, intraokuläre Blutungen und Netzhautablösungen, die in einer vergleichsweise geringen Erfolgsrate dieser Methodik von 20-50 % resultieren (KNIGHT 1957; MAGRANE 1961; STARTUP 1967; MAGRANE 1969; DZIEZYC 1990; MARTIN 1994; STADES et al. 1998; JOECHLER et al. 1999; SLATTER 2001; ZAHN u. KÖSTLIN 2002; GELATT u. GELATT 2003; KECOVA u. NECAS 2004). Dementsprechend wird die Methode heutzutage bei Kataraktpatienten nur noch selten eingesetzt. Eine wichtige Indikation für eine intrakapsuläre Linsenextraktion stellt die Linsenluxation bzw. -subluxation dar (STADES et al. 1998; GELATT 2000; KEIL u. DAVIDSON 2001).

6.4 Extrakapsuläre Linsenextraktion

Bei der extrakapsulären Linsenextraktion werden der zentrale Teil der Linsenvorderkapsel, Linsenkern und -kortex entfernt. Entweder wird der getrübte Linsenkern durch die halb geöffnete Kornea herausgespült, herausgedrückt oder mit einer stumpfen Kanüle aspiriert bzw. ausgespült. Durch den Verbleib der an die Glaskörpermembran angrenzenden hinteren Linsenkapsel wird die Ruptur der Glaskörpermembran mit nachfolgendem Glaskörpervorfall vermieden (BOLDY 1988;

STADES et al. 1998; PIRRON 2001). Bereits vorhandene Trübungen oder eine postoperative Wiedereintrübung (Nachstar) auf der Linsenhinterkapsel können operativ durch Polieren der Linsenkapsel oder auch durch Laserbehandlung entfernt werden (NASISSE u. DAVIDSON 1988; NASISSE et al. 1990; GILGER et al. 1994). Nachteilig für den Erfolg dieser Operationsmethode sind aber die relativ große korneale Inzisionsöffnung (20-25 mm) zur späteren Entfernung der kataraktösen Linse und das damit einhergehende Kollabieren des Augapfels durch Auslaufen des Kammerwassers sowie eine häufig sehr starke Uveitis. Die große Korneainzision kann postoperativ zu Nahtdehiszenzen führen. Durch die kollabierte vordere Augenkammer zieht sich die Iris zusammen (Miose), was die Entfernung des Nukleus und verbliebener Kortexanteile, die postoperativ eine Uveitis induzieren, erschwert. Außerdem kann es beim Herausspülen des Linsenkerns zu erheblichen Schädigungen des Korneaendothels kommen (DZIEZYC 1990; WHITLEY et al. 1993b). Literaturangaben zufolge liegt die Erfolgsrate der extrakapsulären Linsenextraktion innerhalb der ersten Wochen bei 66-83 %, einige Monate post operationem wurden Erfolgsraten von 38-77 % verzeichnet (MAGRANE 1969; ROOKS et al. 1985; PAULSEN et al. 1986; DAVIDSON et al. 1990; GÖRIG 2000; ZAHN u. KÖSTLIN 2002). Beim Hund war die extrakapsuläre Linsenextraktion zur Therapie einer Katarakt jahrelang die Methode der Wahl. Durch die erheblichen Nachteile wurde sie inzwischen aber weitestgehend durch die Phakoemulsifikation abgelöst (MURPHY et al. 1980; TAYLOR et al. 1995; GLOVER u. CONSTANTINESCU 1997; STADES et al. 1998; PIRRON 2001; SLATTER 2001; ZAHN u. KÖSTLIN 2002; GELATT u. GELATT 2003).

6.5 Phakoemulsifikation

Eine Kataraktbehandlung mittels Phakoemulsifikation wurde erstmalig in den 1980er Jahren beim Hund eingesetzt (BOLDY 1988, GAIDDON et al. 1988). Ihr Prinzip beruht auf der Zertrümmerung des Linsenmaterials mittels Ultraschallwellen (27-60 kHz) bei gleichzeitiger Aspiration der Fragmente. Bei dieser Methode wird genau wie bei der extrakapsulären Linsenextraktion nur ein Teil der vorderen Linsenkapsel sowie der getrübte Linsenkern und -kortex vollständig entfernt. Die hintere Linsenkapsel bleibt intakt (STADES et al. 1998; GELATT u. GELATT 2003). Die

Phakoemulsifikation ist die gegenwärtig am häufigsten eingesetzte Linsenextraktionsmethode, da sie höhere Erfolgsquoten in Bezug auf die Wiedererlangung der Sehfähigkeit und weniger Komplikationen aufweist. Ein wichtiger Vorteil dieser Technik ist die relativ kleine korneale Inzisionsöffnung von ca. 3 mm, das geringe Risiko einer Nahtdehiszenz, die fast vollständige Entfernung des Linsenmaterials und – im Gegensatz zur extrakapsulären Linsenextraktion – die vergleichsweise geringere Endothelschädigung durch den Einsatz von Viskoelastika (DZIEZYC 1990; WHITELY et al. 1993b; GILGER et al. 1994; MARTIN 1994; GLOVER u. CONSTANTINESCU 1997; SLATTER 2001). Nachteilig sind die infolge der Operation auftretenden Druckschübe, die in aller Regel aber nur vorübergehender Natur sind (WHITELY et al. 1993b; SMITH et al. 1996; BIROS et al. 2000, Özgencil 2005). Die Erfolgsraten der Phakoemulsifikationstechnik werden in der Literatur für das Zeitfenster kurz nach der Kataraktoperation (nach wenigen Wochen) auf 56-94 % beziffert, langfristig (nach einigen Monaten) liegen sie bei 63-91 % (MILLER et al. 1987; DAVIDSON et al. 1991; PEIFFER u. GAIDDON 1991; GÖRIG 2000; ZAHN u. KÖSTLIN 2002; JOHNSTONE u. WARD 2005; ÖZGENCIL 2005). Während der Operation festgestellte Trübungen der Hinterkapsel können mittels einer hinteren Kapsulorhexis entfernt werden (GILGER et al. 1994, GELATT u. GELATT 2003). In Analogie zu ihrem routinemäßigen Einsatz beim Menschen (MCDONELL et al. 1983; PARKS 1983) empfehlen einige Autoren auch bei Hunden eine hintere Kapsulorhexis als Prophylaxe zur Verringerung der Folgen eines Nachstars durch die Bildung eines zentralen „Sehlochs“ (GÖRIG 2000; MEYER-LINDENBERG et al. 2001; ZAHN u. KÖSTLIN 2002)

6.6 Kunstlinsenimplantation

Nach der Entfernung der kataraktösen Linse stellt sich das linsenlose (aphake) Auge als hyperopisch dar (GUM et al. 1999). Das Sehvermögen ist unscharf, größer, umgedreht, und seitenverkehrt. Falls nur eine Linse entfernt wird, ist das binokulare, räumliche Sehen eingeschränkt (GUM et al. 1999). Trotzdem stellt das Fehlen einer oder beider Linsen beim Hund erfahrungsgemäß kein wirkliches Problem dar (GLAZE 1997; GUM et al. 1999; SLATTER 2001). Die bei der Operation nach Phakoemulsifikation, aber auch nach einer intra- oder extrakapsulären Linsenex-

traktion, entstehende Hyperopie kann auch bei Hunden durch die Implantation einer Kunstlinse in den hinteren Kapselsack korrigiert werden (DAVIDSON et al. 1991; NASISSE et al. 1991; WHITLEY et al. 1993b; GÖRIG 2000; PETZOLD 2000; KEIL u. DAVIDSON 2001). Dazu sind heute eine Reihe spezieller, den anatomischen und physiologischen Besonderheiten des Hundeauges angepasste Kunstlinsen mit verschiedenen Durchmessern, Formen und Dioptriezahlen verfügbar (NEUMANN 1991; PEIFFER u. GAIDDON 1991; GLOVER u. CONSTANTINESCU 1997; GÖRIG 2000; GELATT u. GELATT 2003). In der Regel wird eine Polymethylmetacrylat (PMMA)-Linse mit einer Stärke von 41,5 Dioptrien verwendet (PEIFFER u. GAIDDON 1991; GILGER et al. 1994; GÖRIG 2000; KECOVA u. NECAS 2004). Da die Kunstlinse im Auge durch die Linsenkapsel weitestgehend geschützt ist, erfolgt keine immunologische Fremdkörperreaktion (BOLDY 1988; NASISSE et al. 1991). Trotzdem wird häufig durch die Kunstlinsenimplantation das Risiko postoperativer Komplikationen, z.B. Uveitis und Korneaödem, im Vergleich zu Operationen ohne Kunstlinsenimplantation erhöht. Zudem besteht die Gefahr einer postoperativen Dezentrierung der Kunstlinse (GILGER et al. 1993; WHITLEY et al. 1993b; BIROS et al. 2000).

7 Intra- und postoperative Komplikationen

Der Erfolg einer Kataraktoperation wird insbesondere durch das Auftreten und das Ausmaß von intra- und postoperativen Komplikationen dirigiert (DZIEZYC 1990; DAVIDSON et al. 1991; NASISSE et al. 1991; NEUMANN 1991; GILGER et al. 1994). Im Vergleich zum Menschen, bei dem mehr als 98 % der Kataraktoperationen ohne jegliche Komplikation verlaufen und nur in ca. 0,1 % der Fälle schwerwiegende Probleme auftreten (BABIZHAYEV et al. 2004), ist die allgemeine Erfolgsrate beim Hund niedriger (MILLER et al. 1987; DAVIDSON et al. 1991; PEIFFER u. GAIDDON 1991; ZAHN u. KÖSTLIN 2002; JOHNSTONE u. WARD 2005; ÖZGENCIL 2005). Das Auge des Hundes reagiert aus bisher ungeklärter Ursache deutlich empfindlicher auf chirurgische Eingriffe als das des Menschen (GWIN u. GELATT 1981; BIGELBACH 1990). Einige Komplikationen ergeben sich auch aus anatomischen Unterschieden. So ist beim Hund beispielsweise die Verbindung zwischen Glaskörper und posteriorer Linsenkapsel besonders intensiv entwickelt und die posteriore Linsenkapsel vergleichsweise dünn (MAGRANE 1969; DRAEGER et al. 1983;

ROOKS et al. 1985). Im Allgemeinen sind Komplikationen bei Hunden, bei denen präoperativ eine linseninduzierte Uveitis besteht, häufiger als bei Hunden ohne Uveitis (PAULSEN et al. 1986; DAVIDSON et al. 1990, 1991; NASISSE et al. 1991; VAN DER WOERDT et al. 1992).

7.1 Intraoperative Komplikationen

7.1.1 Hintere Kapselrisse

Einrisse der hinteren Linsenkapsel stellen die häufigste intraoperative Komplikation bei Durchführung der Phakoemulsifikationstechnik dar (SMITH et al. 1996; NG et al. 1998; ZAHN u. KÖSTLIN 2001; JOHNSTONE u. WARD 2005). Nach NASISSE et al. (1991) tritt diese Komplikation bei 16,5 % der operierten Hunde auf. Kapselrisse entstehen durch unkontrollierte Eröffnung der Kapsel während des Poliervorgangs oder durch Verletzungen der posterioren Kapsel mit der Phakosonde (GILGER et al. 1994). Durch den entstandenen Riss und die gleichzeitige Zerstörung der mit der hinteren Linsenkapsel fest verbundenen Glaskörpermembran kann der Glaskörper vorfallen und die Ultraschallsonde verstopfen (NASISSE et al. 1991). Bei größeren Einrissen der hinteren Linsenkapsel können Linsenfragmente in den Glaskörper gelangen und eine Entzündung hervorrufen (NASISSE et al. 1991; WHITLEY et al. 1993b; GLOVER u. CONSTANTINESCU 1997). Durch Fragmentation des Nukleus im anterioren Bereich des Kapselsacks können Verletzungen der posterioren Kapsel minimiert werden. Tritt trotzdem ein posteriorer Kapselriss auf, kann der daraus resultierende Glaskörpervorfall durch Einbringen eines Viskoelastikums (z.B. Hyaluronsäure) in den Kapselsack unter Kontrolle gebracht werden (NASISSE et al. 1991; GILGER et al. 1994).

7.1.2 Glasköperexpansionssyndrom

Diese auch unter dem Namen „*expanding vitreus syndrome*“ bekannte intraoperative Komplikation tritt häufig bei brachyzephalen Rassen (z.B. Mops oder Deutscher Boxer) auf und ist schwer zu handhaben. Der auf die hintere Linsenkapsel ausgeübte Druck des Glaskörpers ist bei diesen Rassen häufig so hoch, dass die posteriore Kapsel nach vorn gedrückt wird und der Kapselsack schließlich kollabiert (GILGER et

al. 1994; NASISSE u. DAVIDSON 1999). Problematisch ist in solchen Fällen insbesondere die Implantation einer Kunstlinse, da diese durch den vom Glasköper ausgeübten Druck wieder in die vordere Augenkammer gedrückt werden kann (NASISSE et al. 1991; GLOVER u. CONSTANTINESCU 1997). Um dies zu vermeiden, setzen viele Chirurgen Viskoelastika hoher Dichte wie Hyaluronsäure ein. Die Druckverhältnisse im Glaskörper können zudem durch eine Erweiterung der Lidspalte (laterale Kanthotomie) und durch Vermeidung jeglicher Zug- oder Druckkräfte auf den Augapfel kompensiert oder vermieden werden (GILGER et al. 1994). In der Regel wird vor Beginn oder bei Bedarf während der Linsenextraktion zudem ein depolarisierendes Muskelrelaxans (z.B. Tracrium®) verabreicht, das den extraokulären Muskeltonus und damit den Druck des Glaskörpers reduziert (GILGER et al. 1994; GLOVER u. CONSTANTINESCU 1997; KEIL u. DAVIDSON 2001; GELATT u. GELATT 2003).

7.1.3 Trübungen der hinteren Linsenkapsel

Häufig müssen während der Operation festgestellte, auf die gesamte oder nur auf einen lokalen Bereich der hinteren Linsenkapsel begrenzte Trübungen, die den Fundus entweder gar nicht oder nur teilweise erkennen lassen, durch Entfernung des eingetrübten Kapselteils behandelt werden (NEUMANN 1991; GILGER et al. 1994; JOHNSTONE u. WARD 2005). Dabei kann es zu einer Verletzung der Glaskörpermembran sowie zu einem massiven Glaskörpervorfall und einer partiellen Netzhautablösung kommen (GRÄNITZ 2000; ZAHN u. KÖSTLIN 2001).

7.1.4 Komplikationen bei der Implantation einer Kunstlinse

Eine weitere mögliche intraoperative Komplikation stellt die fehlerhafte Positionierung der Kunstlinse dar. Bei Linsen mit armförmigen Verlängerungen (Haptiken) können Probleme auftreten, wenn versehentlich eine bzw. beide Haptiken in der vorderen oder hinteren Augenkammer statt in den Kapselsack implantiert werden. Ursache ist häufig eine falsche Positionierung des Bulbus (NEUMANN 1991; GILGER et al. 1994). Ebenso kann es während der Einführung der Intraokularlinse zu radiären Kapseleinrissen kommen (NASISSE et al. 1991). Der Erfolg einer Kunstlinsenimplantation nach hinterer Kapsulorhexis hängt insbesondere von der Größe und der Lokalisation der in der hinteren Linsenkapsel entstandenen Öffnung ab

(GLOVER u. CONSTANTINESCU 1997; KECOVA u. NECAS 2004; JOHNSTONE u. WARD 2005). Bei Beschädigung der Glaskörpermembran durch akzidentelle Linsenhinterkapselrupturen oder bei Anlegung einer hinteren Kapsulorhexis kann es zu einem Glaskörpervorfall und so zu einer Behinderung der Kunstlinsenimplantation kommen (NASISSE et al. 1991; GELATT u. GELATT 2003). Liegt bei intakter hinterer Linsenkapsel ein Glaskörperexpansionssyndrom vor, wird die hintere Linsenkapsel nach vorne gedrückt, was die Implantation der Kunstlinse erschwert und zugleich eine Luxation dieser in die vordere Augenkammer auslösen kann (NASISSE et al. 1991; GILGER et al. 1994; NELMS et al. 1994).

7.1.5 Miosis

Nach Eröffnung der vorderen Augenkammer kann eine Pupillenverengung (Miosis) auftreten, selbst wenn eine präoperativ medikamentell herbeigeführte Pupillenerweiterung (Mydriase) durchgeführt wurde. Diese kann u. a. aus einer wiederholten Berührung der Iris mit chirurgischen Instrumenten oder einer sehr langwierigen Operation (z.B. bei Problemen mit der Inzision) resultieren (DZIEZYC 1990; MICHAEL 1990; WHITLEY et al. 1993b, ZAHN u. KÖSTLIN 2001; GELATT u. GELATT 2003). Die Miosis erschwert den Zugang zur Linse, wodurch weitere intraokulare Manipulationen nötig werden, die möglichen postoperativen Entzündungen Vorschub leisten können. Zudem besteht die Gefahr der Aspiration der Iris und von Irisblutungen (ZAHN u. KÖSTLIN 2001). Die intraoperativ auftretende Miosis kann gegebenenfalls durch Instillation einer Epinephrin-Lösung in die vordere Augenkammer behoben werden (GILGER et al. 1994; GELATT u. GELATT 2003).

7.1.6 Schwierigkeiten bei der Aspiration von Kortexmaterial

Schwierigkeiten bei der Aspiration von Kortexmaterial treten am ehesten in jenen Bereichen auf, die in unmittelbarer Umgebung der kornealen Inzision liegen. Die verbliebenen kortikalen Schichten können meist mittels eines gekrümmten Saug-Spülhandstückes aspiriert werden (WHITLEY et al. 1993b; GILGER et al. 1994; KEIL u. DAVIDSON 2001). Um den Erfolg der Operation nicht zu gefährden und um das Risiko einer späteren intraokulären Entzündung so gering wie möglich zu halten, sollte prinzipiell darauf geachtet werden, dass möglichst kein Linsenmaterial in der

Linse verbleibt (DAVIDSON et al. 1991; VAN DER WOERDT et al. 1992; ZAHN u. KÖSTLIN 2002).

7.1.7 Intraokuläre Blutungen (Hyphaema und Glaskörperblutungen)

Bei jedem intraokulären Eingriff können Blutungen entstehen. Diese oder die nach Eröffnung der vorderen Augenkammer auftretenden Fibrinausschwitzungen können sich sehr störend auf die Sicht des Operationsfeldes auswirken. Um diesen Blutungen vorzubeugen und die Gerinnung zu unterdrücken, können Spüllösungen mit zugesetztem Epinephrin und Heparin eingesetzt werden (GILGER et al. 1994; ZAHN u. KÖSTLIN 2001; GELATT u. GELATT 2003). Größere intraokuläre Blutungen werden durch Verletzungen der Iris oder des Ziliarkörpers mit chirurgischen Instrumenten, durch Zug am Ziliarkörper während der Eröffnung der vorderen Linsenkapsel, durch wechselnden intraokulären Druck, tiefgreifende Uveitiden oder Netzhautrisse ausgelöst. Diese intraoperativ auftretenden Blutungen sind aber in der Regel lokal begrenzt und können nach der Extraktion der Linse und vor der Korneanaht aus dem Auge beseitigt werden (NASISSE u. DAVIDSON 1999; KEIL u. DAVIDSON 2001; ZAHN u. KÖSTLIN 2001; GELATT u. GELATT 2003).

7.2 Postoperative Komplikationen

Postoperative Komplikationen treten entweder unmittelbar nach der Operation oder Tage, Wochen, Monate, manchmal auch erst Jahre später auf.

7.2.1 Uveitis

Die am häufigsten nach einer Kataraktoperation auftretende Komplikation stellt die Uveitis dar (DZIEZYC 1990; DAVIDSON et al. 1991; GILGER et al. 1994; KEIL u. DAVIDSON 2001; GELATT u. GELATT 2003; ÖZGENCIL 2005). Nach dem chirurgischen Eingriff bildet sich in der vorderen Augenkammer innerhalb von Stunden ein Kammerwasser-Flare, manchmal auch Eiter und Fibrin. Heftige Uveitiden induzieren eine Miosis, die die Entstehung einer hinteren Synechie fördert. In den meisten Fällen nimmt die Uveitis aber innerhalb von ein paar Tagen nach der Operation an Stärke ab und bildet sich innerhalb von Wochen vollständig zurück. Zu Beginn heftige Entzündungen können in mildere Formen übergehen und über Wochen bis

Monate bestehen bleiben (DZIEZYC 1990; WHITLEY et al. 1993b; KEIL u. DAVIDSON 2001).

7.2.2 Nachstar

Als Nachstar wird eine Trübung der Linsenkapsel bezeichnet, die einige Zeit nach einer extrakapsulären Linsenextraktion einsetzen kann (COBO et al. 1984; DZIEZYC 1990; WHITLEY et al. 1993b; GILGER et al. 1994; KEIL u. DAVIDSON 2001). Der Nachstar tritt in zwei Formen in Erscheinung: als fibrotischer Nachstar oder als regeneratorischer Nachstar (MCDONNELL et al. 1983; NASISSE u. DAVIDSON 1999; DARMAN 2002). Der fibrotische Nachstar entsteht durch im Kapselsack zurückgebliebene Kortexanteile sowie degenerierende und proliferierende Epithelzellen, aus denen sich wandernde Fibroblasten bilden, die Kollagenfasern und Basalmembranen produzieren und sich netzartig als weißliche Trübungen auf der Hinterkapsel niederschlagen. Der regeneratorische Nachstar entsteht aus einer vom Linsenäquator ausgehenden, langsamen, grobzelligen Wucherung zurückgebliebener Linsenepithelzellen in Form von froschlaichähnlichen, tropfenartigen Zellkonglomeraten, den sogenannten Elschnig-Perlen (DARMAN 2002). Bis jetzt ist es nicht gelungen, die Entwicklung des Nachstars wirkungsvoll zu bekämpfen. Es kann versucht werden, den Nachstar durch gründliche intraoperative Polierung der Linsenkapsel und effizientes Absaugen der Epithelzellen zu vermindern (GLOVER u. CONSTANTINESCU 1997; GRÄNITZ 2000; ZAHN u. KÖSTLIN 2002; GELATT u. GELATT 2003). Verschiedene Autoren berichten, dass durch den Einsatz einer Kunstlinse die Inzidenz einer hinteren Linsenkapseltrübung reduziert werden kann (GLOVER u. CONSTANTINESCU 1997). Die kapselsackfixierte Implantation vermindert durch mechanischen Druck der Kunstlinse auf die posteriore Kapsel das Auftreten von Elschnig-Perlen im Kapselsack sowie die Einfaltung der hinteren Linsenkapsel durch entstandene Pseudometaplasien (GRÄNITZ 2000; NASISSE et al. 1995a; NASISSE u. DAVIDSON 1999; GELATT u. GELATT 2003). Eine weitere Möglichkeit der Reduzierung des Ausprägungsgrades des Nachstars besteht in der Durchführung einer hinteren Kapsulorhexis (PARKS 1983, NASISSE u. DAVIDSON 1999, MEYER-LINDENBERG et al. 2001), wobei die Resektion eines mindestens 5 mm großen Hinterkapselstückes die besten Ergebnisse lieferte (GÖRIG 2000). Dadurch beschränkt sich die Wiedereintrübungen nur auf die Peripherie des Kapsel-

sackes, so dass die optische Achse frei bleibt und ein günstigeres Resultat für die Langzeitergebnisse erzielt werden kann. Nur vereinzelt treten als Komplikationen ein Glaskörpervorfall und eine bullöse Netzhautablösung auf (GRÄNITZ 2000). GRÄNITZ (2000) beschreibt zudem die Kombination der Implantation von Kunstlinsen und gleichzeitiger Durchführung einer posterioren Kapsulorhexis zur Verminderung des Risikos der Nachstarbildung. Trübungen der Linsenkapsel stellen eine ernst zu nehmende postoperative Komplikation nicht nur aufgrund der Seheinschränkung, sondern auch wegen der Dezentrierung einer möglicherweise eingesetzten Kunstlinse dar (DAVIDSON et al. 1991; KEIL u. DAVIDSON 2001).

7.2.3 Korneaödem

Ein diffuses Korneaödem ist auf eine Endothelschädigung zurückzuführen, die insbesondere durch die bei der Phakoemulsifikationstechnik eingesetzten Ultraschallwellen entstehen kann. Aber auch Berührungen des Endothels mit Instrumenten sowie toxische oder mechanische Störungen durch die Spüllösung oder die eingesetzte Kunstlinse können das Endothel schädigen und ein Korneaödem hervorrufen (GWIN et al. 1983; DAVIDSON et al. 1991; BAGLEY u. LAVACH 1994; GILGER 1994; WILLIAMS et al. 1996; NASISSE u. DAVIDSON 1999; KEIL u. DAVIDSON 2001; ZAHN u. KÖSTLIN 2002). Sekundär kann ein Korneaödem auch durch einen erhöhten Augeninnendruck oder eine postoperativ entstandene Uveitis entstehen (MILLER et al. 1987; DZIEZYC 1990).

7.2.4 Intraokuläre Blutungen (Hyphaema und Glaskörperblutungen)

Auch in der unmittelbaren postoperativen Phase können Erschütterungen, z.B. durch exzessives Bellen, allgemeine Lebhaftigkeit, Kopfschütteln, ein auf das Auge ausgeübtes stumpfes Trauma und starkes Ziehen an Halsband oder Leine, intraokuläre Blutungen auslösen. Diese postoperativ auftretenden intraokulären Blutungen können durch Blockade des Kammerwinkels zu einem Sekundärglaukom führen, eine sich über die Pupille legende Fibrinmembran induzieren und eine unregelmäßige Pupillenform (Dyskorie) verursachen. Normalerweise werden diese Blutungen von alleine resorbiert. Um aus den Blutungen resultierende starke Verklebungen im vorderen Augenabschnitt dennoch zu vermeiden, ist eine Injektion von einem Gewebe-Plasminogenaktivator (t-PA) in die vordere Augenkammer möglich (GILGER

et al. 1994; KEIL u. DAVIDSON 2001; GELATT u. GELATT 2003). Um eine mögliche Nachblutung auszuschließen, sollte die Injektion möglichst erst am zweiten oder dritten Tag nach dem Auftreten des Gerinnsels erfolgen (MARTIN et al. 1993).

7.2.5 Ablatio retinae

Postoperative Netzhautablösungen können zu verschiedenen Zeitpunkten, häufig aber erst nach mehreren Monaten auftreten. Der überwiegende Teil dieser Fälle steht mit Veränderungen des Glaskörpers in Zusammenhang. Häufig entwickeln sich in der Pupille und dem anterioren Glaskörper postoperativ Fibrinmembranen, die sich zusammenziehen können und dabei eine Zugkraft auf die Netzhaut ausüben (DZIEZYC 1990; DAVISON et al. 1991; NASISSE u. DAVIDSON 1999; GELATT u. GELATT 2003). Obwohl einige postoperative Netzhautablösungen medikamentell oder chirurgisch versorgt werden können, ist die Prognose der Wiedererlangung der Sehfähigkeit als eher schlecht einzustufen (20-30 %), bei vollständiger Netzhautablösung sogar als aussichtslos (STARTUP 1967; MURPHY et al. 1980; JACKSON 1982; KEIL u. DAVIDSON 2001; GELATT u. GELATT 2003).

7.2.6 Glaskörpervorfall

Durch Ruptur der Glaskörpermembran kann der Glaskörper unter Umständen auch erst postoperativ vorfallen und weitere Komplikationen (z.B. Netzhautablösung, Sekundärglaukom) hervorrufen (MAGRANE 1969; GELATT u. GELATT 2003).

7.2.7 Lageveränderung der Kunstlinse

Dezentralisierung oder Kippung der Linse sind die am häufigsten auftretenden postoperativen Komplikationen einer eingesetzten Kunstlinse beim Hund. Sie kann durch ein Herausgleiten der Haptiken mit einhergehender Verlagerung, eine ungünstige Positionierung der Haptiken, eine entstandene Fibropupillarmembran oder eine umfangreiche hintere Kapseltrübung verursacht werden (GELATT u. GELATT 2003). Eine geringgradige Dezentralisierung der Kunstlinse hat dabei keinen Einfluss auf das postoperative Sehvermögen des Patienten (DAVIDSON et al. 1991; GILGER et al. 1994). Ein vollständiges Herausgleiten der dorsalen Haptik aus dem Kapselsack, die auch eine partielle Inkarzerierung der Iris verursachen kann, tritt eher selten auf.

Die Linse muss in solchen Fällen aber generell entfernt werden (DAVIDSON et al. 1991; GILGER et al. 1994).

7.2.8 Erhöhter Augeninnendruck

Bezüglich der postoperativen Veränderung des Augeninnendrucks wird zwischen einem transienten Druckanstieg, der innerhalb von 72 Stunden nach der Operation auftritt, und einem manifesten, postoperativen Glaukom unterschieden (DZIEZYC 1990; GILGER et al. 1994; BIROS et al. 2000).

Die Pathogenese des transienten Druckanstiegs, der häufig auch als transientes Glaukom oder postoperative okuläre Hypertension (POH) bezeichnet und bei etwa 50 % der operierten Hunde beobachtet wird, ist multifaktoriell (GERDING et al. 1989; GILGER et al. 1994; KEIL u. DAVIDSON 2001). Es handelt sich dabei definitionsgemäß um einen kurzzeitig erhöhten, häufig auch intermittierenden, den Referenzbereich überschreitenden Augeninnendruck (≥ 25-30 mmHg). Normalerweise sinkt der angestiegene intraokuläre Druck (IOD) innerhalb von 24-48 Stunden nach der Operation spontan oder als Reaktion auf drucksenkende Medikation (SMITH et al. 1996; MILLER et al. 1997; BIROS et al. 2000; GARCIA-SANCHEZ et al. 2005). Ob dieser transiente Druckanstieg bereits Schäden an der Netzhaut und dem Nervus opticus hinterlässt und damit Konsequenzen bezüglich des Sehvermögens nach sich zieht, konnte noch nicht vollständig geklärt werden (SMITH et al. 1996; MILLER et al. 1997; STUHR et al. 1998; BIROS et al. 2000; LANNEK u. MILLER 2001; CHAHORY et al. 2003). In der Regel konnte aber bei Patienten mit einem postoperativ vorübergehend erhöhten Augeninnendruck kein Einfluss auf die Entstehung eines Sekundärglaukoms nachgewiesen werden (LANNEK u. MILLER 2001; DENIS 2002; ZAHN u. KÖSTLIN 2002).

Eine häufige Ursache für den Misserfolg einer Kataraktoperation ist die postoperative Entwicklung eines manifesten sekundären Glaukoms. Durch den erhöhten Augeninnendruck entstehen charakteristische degenerative Veränderungen am Sehnerv und an der Retina, die zur Blindheit führen können (DAVIDSON et al. 1990; BIROS et al. 2000). Diese manifesten Glaukomata entwickeln sich üblicherweise innerhalb von Wochen bis Monaten nach einer Kataraktoperation. Die im Anschluss an den

intraokulären Eingriff verursachten Veränderungen können zu bleibenden strukturellen Veränderungen im Kammerwinkel führen und so das Glaukom verursachen (PAULSEN et al. 1986; DZIEZYC 1990; SMITH et al. 1996; BIROS et al. 2000; KEIL u. DAVIDSON 2001; LANNEK u. MILLER 2001; GELATT u. MACKAY 2004). Glaukomata, die erst Jahre nach einer Kataraktoperation entstehen, sind in der Regel nicht ursächlich auf die Kataraktoperation zurückzuführen, sondern häufig eher als primäres Winkelblockglaukom prädisponierter Rassen einzustufen (KEIL u. DAVIDSON 2001; LANNEK u. MILLER 2001).

III Eigene Untersuchungen

1 Patientengut

Das der vorliegenden Arbeit zugrundeliegende Patientengut umfasst 474 Hunde, die in der Zeit von Januar 1998 bis Juli 2005 wegen einer ein- oder beidseitigen Katarakt in der Klinik für kleine Haustiere der Tierärztlichen Hochschule Hannover vorgestellt wurden. Die eigenen Untersuchungen wurden ab Oktober 2003 durchgeführt. Die Datenerhebung für den Zeitraum Januar 1998 bis September 2003 erfolgte auf der Basis der klinikinternen Datenbank „Anidata“ (Comitas Software GmbH, Leipzig) und anhand der Operationsbücher. Insgesamt wurden 116 Hunde (210 Augen) prospektiv (Gruppe A, 10/2003-07/2005) und 358 Hunde (675 Augen) retrospektiv (Gruppe B, 01/1998-09/2003) untersucht. 25 Hunde (25 Augen, Gruppe A-I) der prospektiven Gruppe und 88 Hunde (94 Augen, Gruppe B-I) der retrospektiven Gruppe wurden in der Klinik für kleine Haustiere an einer Katarakt operiert, insgesamt also 113 Hunde bzw. 119 Augen. 91 Hunde (160 Augen, Gruppe A-II) der prospektiven und 270 Hunde (503 Augen, Gruppe B-II) der retrospektiven Gruppe wurden aus unterschiedlichen Gründen nicht operativ behandelt.

2 Untersuchungsgeräte und verwendete Materialien

2.1 Spaltlampenbiomikroskop

Zur Untersuchung von Lidern, Kornea, Iris, vorderer Augenkammer und Linse wurde eine Handspaltlampe (KOWA SL2 und KOWA SL14, Fa. Kowa, Japan) eingesetzt. Die Spaltlampe vereint eine Beleuchtungseinrichtung (helle Lichtquelle), die von einem Spalt ein in Länge, Breite und Lage veränderliches helles Spaltbild in ausreichendem Abstand vom Gerät erzeugt und eine Beobachtungseinrichtung (Stereomikroskop) mit veränderlicher Vergrößerung. Bei der *diffusen* Beleuchtung wird zur groben Übersicht ein unfokussiertes Lichtbündel unter einem Winkel von etwa 45° auf den vorderen Augenabschnitt geschickt. Bei der *direkten fokalen* Beleuchtung

fallen scharfes Spaltbild und Einstellebene des Mikroskops zusammen. Der sogenannte optische Schnitt ermöglicht Querschnittsbetrachtungen von z.B. Hornhaut oder Linse.

2.2. Applanationstonometer

Zur Messung des Augeninnendrucks wurde ein Applanationstonometer (Tono-Pen 2, Fa. Oculab, Glendale U.S.A.) eingesetzt. Die entsprechende Messung beruht auf dem Prinzip, wonach die zur Glättung einer Kugeloberfläche benötigte Kraft proportional zum Druck in der Kugel ist (Applanationstonometrie). Das Applanationstonometer misst entsprechend die Kraft, die erforderlich ist, um mit einem planen Messkörperchen von 1,02 mm Durchmesser die gekrümmte, zentrale Hornhaut in gleicher Größenordnung zur Abflachung zu bringen. Die Messung erfolgt, wenn die kreisrunde Kontaktfläche des Messkörperchens die Hornhautoberfläche tangential kurz berührt. Typischerweise werden zwei bis vier kurz aufeinander folgende Messungen durchgeführt. Der vom Tono-Pen® gemittelte Augeninnendruckwert erscheint am Ende der Messung in mmHg auf dem Flüssigkristalldisplay.

2.3 Elektroretinographie (ERG)

Zur Überprüfung der Netzhautfunktion wurde die Elektroretinographie (Nicolet Compact Visual, Fa. Nicolet, Offenbach bzw. Neuroscreen® Toennies, Typ Neuroscreen-XP, Fa. Viasys Healthcare, Hoechberg) eingesetzt. Bei dieser Untersuchungsmethode wird das bei der Einwirkung der Lichtreize entstehende, von der Netzhaut ausgehende Aktionspotential mit Hilfe von zwei Messelektroden (Kornea-Kontaktelektroden, ERG-Jet®, Fa. Nicolet, Offenbach) und einer Referenzelektrode (monopolare Nadelelektrode, Fa. Nicolet, Offenbach) als Elektroretinogramm aufgezeichnet.

2.4 Ultraschallgerät

Die Augenultraschalluntersuchung zur Feststellung von Veränderungen des hinteren Augenabschnitts bei opaker Linse (z.B. Glaskörperveränderungen, Netzhautablö-

sungen, Neoplasien) wurde mit einem I^3-System-ABD™ v1 bzw. I^3-System-ABD™ v2 (Fa. Innovative Imaging, Sacramento, U.S.A.) durchgeführt. Als Schallkopf wurde ein B-Mode-Sektorschallkopf mit einer Frequenz von 10 MHz (Ophtasonic Image 2000) ohne Vorlaufstrecke verwendet. Die Untersuchungsmethode basiert auf dem Vorhandensein akustischer Grenzflächen und somit auf der unterschiedlichen Echodichte von Geweben. Der Schall wird am Übergang zweier Medien (z.B. Linse-Glaskörper, Glaskörper-Netzhaut) mit verschiedenen Impedanzen reflektiert und vom Schallkopf als Echo registriert. Je ausgeprägter die Grenzfläche ist, desto stärker ist das an ihr reflektierte akustische Signal.

2.5 Strichskiaskop

Die Messung der Brechkraft der Augen wurde mit einem Strichskiaskop (BETA 200 Skiaskop, Fa. Heine, Herrsching) in Kombination mit zwei Skiaskopierleisten mit jeweils zehn sphärischen Sammel- bzw. Streuungslinsen von 1-10 dpt und zwei zusätzlichen Linsen mit 0,5 dpt und 10 dpt durchgeführt, so dass ein Refraktionsbereich von –20 dpt bis +20 dpt vermessen werden konnte. Bei der Untersuchung wird die Netzhaut mit parallelen Lichtstrahlen beleuchtet. Diese werden von ihr bei ihrem Verlauf durch die lichtbrechenden Komponenten des Auges je nach Brechungszustand des Auges reflektiert. Parallele Lichtstrahlen, die auf die Netzhaut eines normalsichtigen (emmetropen) Auges treffen, werden als parallele Lichtstrahlen reflektiert. Parallele Lichtstrahlen, die auf die Netzhaut eines weitsichtigen (hyperopen) oder kurzsichtigen (myopen) Auges treffen, werden hingegen als divergierende bzw. konvergierende Lichtstrahlen reflektiert. Dieser Lichtreflexion folgt bei Durchführung leichter Pendelbewegungen mit dem Skiaskop ein Schatten, der den vom Untersucher projizierten Lichtstrahl außerhalb der Pupille darstellt. Laufen die reflektierten Lichtstrahlen und die Schattenbewegung in dieselbe Richtung, spricht man von Mitläufigkeit und das Auge ist weitsichtig. Laufen dagegen die reflektierten Lichtstrahlen und die Schattenbewegungen in entgegengesetzte Richtung, spricht man von Gegenläufigkeit und das Auge ist kurzsichtig. Durch vorgesetzte Linsen in abgestuften Stärken kann der Neutralpunkt bestimmt werden, der Punkt, an dem das Auge normalsichtig ist.

2.6 Gonioskopielinse nach Barkan

Die Untersuchung des Kammerwinkels erfolgte mit einer direkten sphärisch gewölbten Gonioskopielinse nach Barkan (Eikemeyer, Medical Workshop Dv, Groningen, Niederlande) unter Zuhilfenahme einer punktförmigen Lichtquelle (Modell 20200, Fa. Welsh Allyn, U.S.A.). Durch die Gonioskopie (Kammerwinkelspiegelung) wird die Trabekelstruktur des Kammerwinkels unter Zuhilfenahme von Lichtquellen in ihren Details sichtbar gemacht. Der Kammerwinkel ist ohne Hilfsmittel nicht einsehbar, da es durch das schräge Auftreffen der vom Kammerwinkel reflektierten Lichtstrahlen an der Grenzfläche zwischen Kornea und Luft zu einer Totalreflexion kommt. Durch die Gonioskopielinse, die auf die Kornea aufgesetzt wird, wird diese Totalreflexion aufgehoben und der Kammerwinkel kann eingesehen werden.

2.7 Sonstige verwendete ophthalmologische Geräte

Binokuläres indirektes Kopfbandophthalmoskop (Omega 100, Fa. Heine, Herrsching)
Operationsmikroskop (OPMI MD, Fa. Carl Zeiss, Jena)
Phakoemulsifikationsgerät mit Sonde (G-24000, Fa. Hans Geuder, Heidelberg)
Aspitron (G-22514, Fa. Hans Geuder, Heidelberg)
Diamantmesser (Fa. Hans Geuder, Heidelberg)
Kapsulorhexispinzette (Fa. Hans Geuder, Heidelberg)
Kolibripinzette (Fa. Hans Geuder, Heidelberg)
Augenschere (Fa. Hans Geuder, Heidelberg)
Federschere nach Vannas (Fa. Hans Geuder, Heidelberg)
Implantationspinzette nach Doden (Fa. Hans Geuder, Heidelberg)
Positionshäkchen nach Sinskey (Fa. Hans Geuder, Heidelberg)

2.8 Implantierte Intraokularlinse

Fa. The Cutting Edge, Diamond Springs, U.S.A.

Material:	Polymethylmethacrylat (PMMA)
Brechkraft:	41,5 dpt
Dicke:	1,8 mm
Durchmesser der Optik:	7 mm

Durchmesser inkl. Haptiken: 14-16 mm

Winkelung der Haptiken: 0°

2.9 Verwendete Medikamente und Verbrauchsmaterialien

Adrenalin 1:1000 (Fa. Jenapharm, Jena)

Alcon BSS® (Fa. Alcon, Freiburg)

Atropin-POS®-Augensalbe, *Atropin 1 %* (Fa. Ursapharm, Saarbrücken)

Azopt®-Augentropfen, *Brinzolamid* (Alcon Lab. Ltd., Hempstead, England)

Braunol®, *Povidon-Iod* (Fa. B/Braun, Melsungen)

Diamox®, *Acetazolamid* (Fa. Goldshield Pharmaceuticals, Surrey, England)

Diclofenamid (Dr. Mann Pharma, Berlin)

Heparin-Natrium-25.000 I.E. (Fa. Ratiopharm, Ulm)

Hylartil® vet., *Hyaluronsäure* (Fa. Boehringer Vetmedica, Ingelheim)

Inflanefran® forte-Augentropfen, *Prednisolon* (Fa. Pharm-Allergan, Ettlingen)

Isopto®-Max-Augentropfen, *Dexamethason, Neomycinsulfat* (Fa. Alcon, Freiburg)

L-Polamivet®, *Levomethadonhydrochlorid* (Fa. Intervet, Unterschleißheim)

Medrate® Solubile, *Prednisolon* (Fa. Pharmacia, Erlangen)

Methocel®, *Hypromellose 2 %* (Fa. OmniVision, Puchheim)

Miochol-E®, *Acetylcholin* (Fa. Novartis, Nürnberg)

Mydrum®, *Tropicamid* (Fa. Chauvin-Ankerpharm, Berlin)

Ocuflur®-Augentropfen, *Flurbiprofen* (Fa. Pharm-Allergan, Ettlingen)

Osmofundin® , *Mannitol 15 % N* (Fa. B. Braun, Melsungen)

Pilocarpin-Augentropfen, 1 % (Fa. Chauvin-Ankerpharm, Berlin)

Prednisolon-Injektionssuspension®, *Prednisolon* (Fa. CP-Pharma, Burgdorf)

Prednisolon-Jenapharm®, *Prednisolon* (Fa. Jenapharm, Jena)

Posifenicol® C, *Chloramphenicol 1 %* (Fa. Ursapharm, Saarbrücken)

Proparacain/POS®, *Proparacain 0,5 %* (Fa. Ursapharm, Saarbrücken)

Regepithel®, *Retinolpalmitat* (Fa. Alcon Pharma, Freiburg)

Rimadyl®, *Carprofen* (Fa. Pfizer, Karlsruhe)

Ringer Lactat Pfrimmer (Fa. Baxter, Unterschleißheim)

Synulox® RTU, *Amoxicillin & Clavulansäure* (Fa. Pfizer, Karlsruhe)

Steri-Drape®, Einmalfolie (Fa. 3M, Borken)

Tracrium®, *Atracurium* (Fa. Glaxo Wellcome, Bad Oldesloe)

Tracheal Tube (Fa. Partex Limited, U.S.A.)

Tutofusin® Vollelektrolytlösung (Fa. Baxter, Unterschleißheim)

Vetranquil®, *Acepromazinmaleat 1 %* (Fa. Albrecht, Aulendorf)

Vicryl®-Nahtmaterial (Fa. Ethicon Products, Norderstedt)

Xalatan®-Augentropfen, *Lantanoprost 0,005 %* (Fa. Pharm-Allergan, Ettlingen)

3 Methoden

3.1 Erstuntersuchung

Bei allen Hunden [n = 474: Gruppe A (n = 116) und Gruppe B (n = 358)] erfolgte nach Erhebung der Patientendaten und der Anamnese eine kurze klinische und eine spezielle ophthalmologische Untersuchung.

Für die Erhebung und Auswertung der Daten der Patienten der retrospektiven Studie (Gruppe B, 675 Augen von 358 Hunden) standen die Krankenakten und Eintragungen im Computer zur Verfügung. Neben Rassen-, Alters- und Geschlechtsangaben wurden die ophthalmologischen Befunde über das Stadium der Katarakt sowie vorliegende Begleiterkrankungen ermittelt und der Zeitpunkt der Erstvorstellung festgehalten.

Die Patienten der prospektiven Untersuchung (Gruppe A, 210 Augen von 116 Hunden) wurden bei ihrer Erstvorstellung auf ihren Droh- und Pupillarreflex sowie mittels Spaltlampenbiomikroskopie, Tonometrie und indirekter Ophthalmoskopie (abhängig vom Kataraktstadium) untersucht. Elektroretinographie und Sonographie wurden nur bei den Augen durchgeführt, bei denen der Fundus mittels indirekter Ophthalmoskopie nicht mehr einsehbar war. Die angewandten Untersuchungsmethoden sind im Folgenden näher beschrieben.

Sehproben und Drohreflex. Das Sehvermögen des Tieres wurde zum einen aufgrund des Bewegungs- und Orientierungsverhaltens in einem hellen Raum und zum anderen mittels Drohreflex beurteilt.

Pupillarreflex. Die Überprüfung des Pupillarreflexes (PLR) erfolgte mit dem Spaltlampenmikrokop bei voller Öffnung des Spaltes und einem runden, sehr hellen und gleichmäßig erscheinenden Licht in abgedunkelter Umgebung bzw. nach Abdeckung des zu untersuchenden Auges für etwa 20-30 Sekunden. Dabei wurde sowohl die direkte als auch die indirekte Pupillenreaktion beider Augen überprüft sowie der „Swinging Light Test“ durchgeführt. Es wurde darauf geachtet, ob die Verengung der Pupillen prompt und vollständig, gleichmäßig und übereinstimmend war.

Spaltlampenbiomikroskopie. Die Untersuchung von Lidern, Kornea, Iris, vorderer Augenkammer und Linse erfolgte mit einer Handspaltlampe. Die spezielle Untersuchung der Linse wurde erst nach Weitstellung der Pupillen mit Mydrum® durchgeführt. Im Rahmen der Untersuchung wurde die Linse zunächst im diffusen Auflicht untersucht, um Trübungen rasch zu entdecken, dann in direktem und fokalem Licht, um die Tiefe der Veränderungen festzustellen. Sämtliche Trübungen wurden bezüglich ihrer Form, Anzahl, Farbe, Struktur und Lokalisation beurteilt.

Tonometrie. Die Messung des Augeninnendrucks erfolgte mit Hilfe des Applanationstonometers. Vor der Anwendung wurde die Korneaoberfläche mit Proparacain/POS® anästhesiert.

Indirekte Ophthalmoskopie. Zur Betrachtung des Augenhintergrundes wurde das indirekte, binokuläre Kopfbandophthalmoskop mit doppelt asphärischer Linse (16, 20 bzw. 30 Dioptrien) verwendet. Vor der Durchführung der indirekten Ophthalmoskopie wurden die Augen mit Mydrum® weitgestellt.

Elektroretinographie (ERG). Bei allen Kataraktpatienten, bei denen eine indirekte Ophthalmoskopie nicht mehr möglich war, erfolgte die Überprüfung der Netzhautfunktion mittels Elektroretinographie. Die Untersuchung erfolgte in wachem Zustand

des Patienten in einem abgedunkelten Raum ohne Dunkeladaptation nach Weitstellung der Pupillen mit Mydrum® und Oberflächenanästhesie der Kornea mit Proparacain/POS®. Als Kontaktlinsenflüssigkeit zwischen Kornea und Kontaktlinsenelektrode wurde Methocel® eingesetzt. Die Referenzelektrode für die beiden Augenelektroden wurde subkutan an der Stirn in der Medianen und die Erdungselektrode subkutan median am Hinterkopf gesetzt. Die die Lichtreize aussendende Lichtquelle wurde in der optischen Achse des zu untersuchenden Auges (ca. 30° zur Medianen) in einer Entfernung von ca. 20 cm plaziert.

Sonographie. Die Augenultraschalluntersuchungen erfolgten im unsedierten Zustand der Patienten. Der Patient wurde sitzend oder in Brustlage auf dem Untersuchungstisch plaziert, wobei der Kopf von einer Hilfsperson fixiert wurde. Die Oberflächenanästhesie der Kornea erfolgte mit Proparacain/POS® und die Weitstellung der Pupillen vor der Untersuchung mit Mydrum®. Als Kontaktmedium diente Methocel®, das auf die Ankopplungsfläche des Schallkopfes aufgetragen wurde. Der Schallkopf wurde direkt, ohne Verwendung einer Vorlaufstrecke auf die betäubte Kornea aufgesetzt (Korneakopplungsmethode). Die Untersuchung erfolgte in horizontaler und vertikaler Ebene durch die optische Achse des Auges. In axialer Schallrichtung wurde in vertikaler und horizontaler Untersuchungsebene jeweils ein zur Auswertung geeignetes Standbild („freeze frame“) mit dem Fußschalter eingefroren und ausgedruckt.

Die Einteilung der Untersuchungsergebnisse hinsichtlich Katarakttyp und Kataraktstadium erfolgte anhand der in Tabelle III-1 aufgeführten Kriterien. Für eine übergreifende Bewertung bezüglich der Rassen erfolgte eine Einteilung nach den Richtlinien des American Kennel Clubs (AKC) auf Basis der jeweiligen Nutzungsart. Die entsprechende Zuordnung der einzelnen Rassen zu den AKC-Gruppen Sporting, Terrier, Working und Toy kann Tabelle A-1 im Anhang entnommen werden.

Eine linseninduzierte Uveitis (LIU) wurde bei Vorliegen eines oder mehrerer der folgenden Symptome diagnostiziert: Flare, Augeninnendruck kleiner 8 mmHg, injizierte Episkleralgefäße, Miosis, Korneaödem und/oder Synechien. Eine Einteilung des Schweregrads der Uveitis erfolgte auf Basis der Flare-Intensität in der vorderen

Augenkammer in geringgradig (+), mittelgradig (++) und hochgradig (+++) (PAULSEN et al. 1986; SIGLE u. NASISSE 2006).

Tabelle III-1. Kriterien zur Einteilung von Katarakttyp und –stadium und Schweregrad einer linseninduzierten Uveitis (in Anlehnung an ZAHN 1998).

	Einteilung	Kriterien
Typ	kongenital	Linsentrübung, die bereits bei der Geburt oder innerhalb der ersten acht Lebenswochen aufgetreten ist
	juvenil	Linsentrübung, die bis zum 6. Lebensjahr aufgetreten ist
	senil	Linsentrübung, die nach dem 6. Lebensjahr aufgetreten ist
	diabetogen	Linsentrübungen, die im Zusammenhang mit einem Diabetes mellitus stehen
Stadium	insipient	Linsentrübung, die nicht mehr als 10–15 % des Linsenvolumens einnimmt
	immatur	Deutliche Linsentrübung mit mehr oder weniger starker Seheinschränkung, Fundus ophthalmoskopisch erkennbar
	matur	Vollständige Linsentrübung, Fundus ophthalmoskopisch nicht erkennbar, glatte Linsenkapsel
	hypermatur	Beginnende Linsenresorption, z.T. ist der Fundus peripher wieder einsehbar, Linsenkapsel mit Faltenbildung

3.2 Kataraktoperation

3.2.1 Präoperative Untersuchung der OP-Patienten

Bei allen Hunden, bei denen die Katarakterkrankung operativ behandelt wurde (n = 113), wurden die zu operierenden Augen (n = 119) vor der Operation jeweils einer vollständigen ophthalmologischen Untersuchung unterzogen, die die Überprüfung des Droh- und Pupillarreflexes, Spaltlampenmikroskopie, die indirekte Ophthalmoskopie, Tonometrie, Elektroretinographie und Sonographie beinhaltete. Bei der prospektiven Gruppe (n = 25, Gruppe A-I) erfolgte präoperativ zusätzlich eine Untersuchung bezüglich einer Goniodysgenesie (**Gonioskopie**). Dabei wurde die mit

Tutofusin® angefüllte konkave Fläche der Gonioskopielinse auf die zuvor mit Proparacain/POS® betäubte Kornea aufgesetzt und der Kammerwinkel unter Lupenvergrößerung mit der punktförmigen Lichtquelle beurteilt. Eine Kataraktoperation wurde nur bei Hunden durchgeführt, die in ihrem Sehvermögen deutlich eingeschränkt oder vollständig erblindet waren und bei denen das präoperativ angefertigte ERG einen physiologischen Kurvenverlauf zeigte.

3.2.2 Präoperative Medikation und Anästhesie

Zur lokalen prophylaktischen Verminderung der potentiellen Entzündungsbereitschaft des Auges erfolgte soweit möglich bereits präoperativ eine lokale Applikation von Isopto®-Max-Augentropfen. Im Idealfall begann diese präoperative Medikation (4x tgl.) bereits einige Tage vor dem Operationstermin durch den Besitzer (n = 39). In vielen Fällen war eine entsprechende Behandlung aber aus organisatorischen Gründen nicht möglich, so dass diese zum Teil nicht vorgenommen wurde (n = 47). In den Fällen, in denen die Hunde bereits am Vortag in der Klinik eingestellt wurden und bei denen zuvor durch die Besitzer keine Applikation erfolgt war, erfolgte die entsprechende Behandlung am Tag vor dem Eingriff (n = 33). 19 Augen (18 Hunde) wiesen im Vorfeld der Operation eine linseninduzierte Uveitis auf, die zum Zeitpunkt der Kataraktoperation durch entsprechende Behandlung aber vollständig ausgeheilt war.

Die stationäre Aufnahme in die Klinik erfolgte am Nachmittag vor oder am Morgen des Operationstages. Die Kataraktoperationen erfolgten stets am Morgen. Als Prämedikation diente Vetranquil® (0,1 ml/10 kg KG), das üblicherweise 15 Minuten vor der Narkoseeinleitung zur Sedation intramuskulär appliziert wurde. Zum gleichen Zeitpunkt wurden in 5-minütigem Abstand zur Verhinderung einer intraoperativ auftretenden Miosis Ocuflur®-Augentropfen in den Bindehautsack des zu operierenden Auges eingebracht. Die Narkoseeinleitung erfolgte intravenös mit L-Polamivet® (0,6 mg/kg KG). Gleichzeitig wurden ebenfalls jeweils intravenös prophylaktisch zur Augeninnendrucksenkung Diamox® (5 mg/kg KG) und zur intraokulären Entzündungshemmung Medrate® Solubile (bei Nichtdiabetikern: 10 mg/kg KG, bei Diabetikern: 5 mg/kg KG) verabreicht. Alle Hunde wurden endotracheal intubiert. Aufrecht-

erhalten wurde die Narkose mit einem Gasgemisch aus 1,5 % Isofluran, 66 % Lachgas und 33 % Sauerstoff bei kontrollierter Beatmung. Zusätzlich erhielten die Patienten während der gesamten Operation Tutofusin®-Vollelektrolytlösung als Dauertropfinfusion.

3.2.3 Operationstechnik und postoperative Behandlung

Alle Operationen wurden durch einen erfahrenen Chirurgen durchgeführt. Die Haare am temporalen Augenwinkel wurden etwa 2 cm geschoren, anschließend wurde der Bindehautsack mit physiologischer Kochsalzlösung ausgespült und die Haut am temporalen Augenwinkel mit Braunol® abgetupft. Nach chirurgischer Vorbereitung des Operationsgebietes wurden die Hunde in Rückenlage verbracht. Der Kopf wurde auf einem Vakuumkissen unter dem Operationsmikroskop so gelagert, dass die Lidspalte horizontal zu liegen kam. Die Nase zeigte dadurch schräg nach oben und lag längs zum Operateur. Nach Abdeckung des zu operierenden Auges mit steriler, selbstklebender Steri-Drape®-Einmalfolie und intravenöser Injektion von Tracrium® (0,04 ml/kg KG) wurde bei tiefliegenden Augen oder enger Lidspalte eine laterale Kanthotomie durchgeführt. In Fällen, in denen der Bulbus nicht richtig positioniert war, wurde er vorsichtig an der Konjunktiva mit ein bis zwei Haltefäden „gezügelt“. Der Augapfel wurde mit einem limbusnahen ca. 3,6 mm langen kornealen Schnitt mit dem Diamantmesser eröffnet. Es folgte die Instillation von Adrenalin 1:1000 in die vordere Augenkammer. Danach wurde das Viskoelastikum Hylartil® vet. in die vordere Augenkammer zur Endothelprotektion und zur Stellung der vorderen Augenkammer eingebracht.

Die Extraktion der kataraktösen Linse erfolgte bei allen Hunden in der Regel mittels Phakoemulsifikationstechnik an jeweils einem Auge (Abbildung III-1). Die vordere Linsenkapsel wurde mittels modifizierter „*continuous circular capsulorhexis*“-Technik (CCC-Technik) eröffnet. Dazu wurde mit einer Kanüle die Kapsel parazentral perforiert und eine zirkuläre Kapsulorhexis mit einer Kapsulorhexispinzette durchgeführt. Danach wurde mit der Phakoemulsifikationssonde in den Kapselsack eingegangen und das Linsenmaterial mittels Ultraschallwellen (Ultraschallenergieabgabe: 82 %) zertrümmert und gleichzeitig mittels Aspitron (mit Saug- und Spülvorrichtung) abgesaugt. Zunächst wurde der Linsenkern zertrümmert, damit der Kortex noch die

Kapsel schützen konnte, und anschließend der Linsenkortex. Um eine Verletzung der dünnen posterioren Linsenkapsel zu vermeiden, erfolgte die Fragmentierung im vorderen Abschnitt des Kapselsackes. Verbliebenes nicht getrübtes Kortexmaterial, welches der Linsenkapsel noch anhaftete, wurde mit dem Aspitron entfernt und die Kapsel poliert. Als intraokuläre Spüllösung diente eine Mischung von Ringer Lactat Pfrimmer (500 ml) mit Zusatz von Heparin-Natrium-25.000 I.E. (1 ml) und Adrenalin 1:1000 (2 ml).

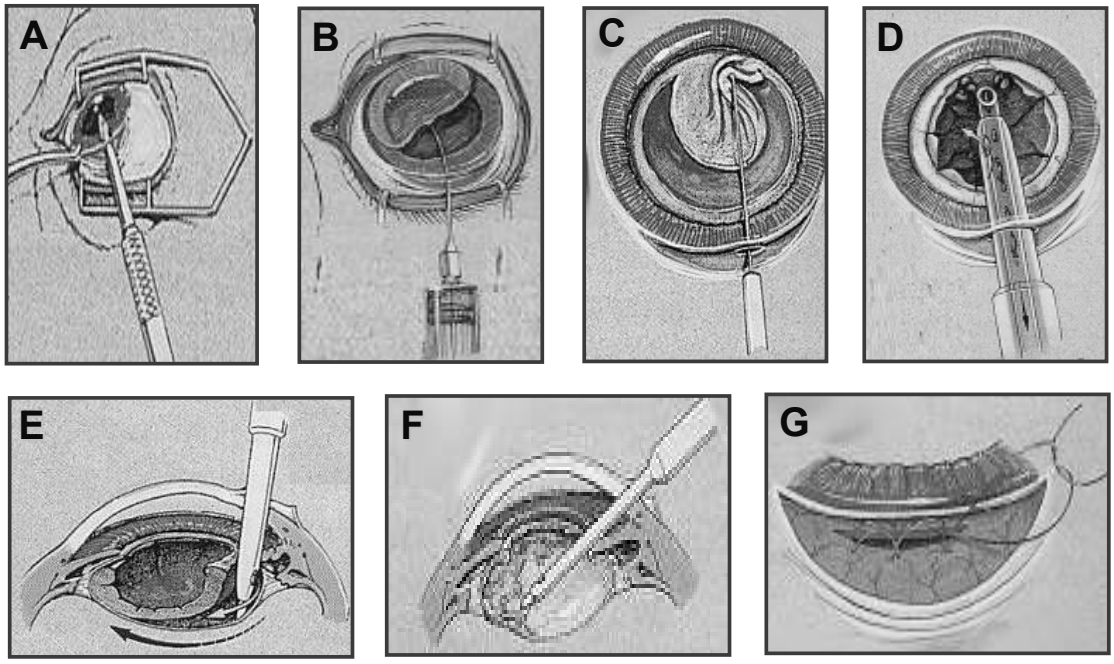

Abbildung III-1. Extrakapsuläre Linsenextraktion mittels Phakoemulsifikation. A. Eröffnung der Kornea, B. Einbringung des Viskoelastikums, C. Vordere Kapsulorhexis, D. Zertrümmerung des Linsenmaterials mittels Ultraschall, E. Lösen des Kortexmaterials von der Linsenkapsel, F. Saug- und Spülvorgang mittels Aspitron, G. Korneanaht [in Anlehnung an MARTIN (1994)].

Mehrfach, insbesondere bei Feststellung einer hinteren Linsenkapseltrübung, allerdings niemals in Fällen mit intraoperativ auftretendem Glaskörperexpansionssyndrom, wurde im Rahmen der Operation eine hintere Kapsulorhexis angelegt (n = 56). Dazu wurde eine parazentrale Inzision mit einer Kanüle in die hintere Linsenkapsel vorgenommen, Hylartil® vet. zur Trennung der hinteren Linsenkapsel von der Glaskörpermembran instilliert und die vorgenommene Inzision mittels Kapsulorhexispinzette zu einer zirkulären Kapsulorhexis erweitert. Dabei wurde

insbesondere darauf geachtet, die Glaskörpermembran nicht zu beschädigen und so einen Glaskörpervorfall zu vermeiden. Trat ein Glaskörpervorfall dennoch auf, wurde dieser mit einem Viskoelastikum zurückgedrängt. Bei einzelnen Patienten wurde ein intraoperativ entstandener akzidenteller Kapselriss der hinteren Linsenkapsel zu einer kreisförmigen Kapsulorhexis erweitert (n = 5).

Bei fünf Augen musste aufgrund von Komplikationen ein Verfahrenswechsel vorgenommen werden. So wurde aufgrund einer entstandenen Beschädigung der Zonulafasern und der damit einhergehenden Verlagerung der Linse in drei Fällen von der Phakoemulsifikationstechnik auf die intrakapsuläre Linsenextraktion gewechselt. Aufgrund eines sehr harten Linsenkerns wurde bei zwei Augen eine extrakapsuläre Linsenextraktion durchgeführt, bei der der Linsenkern mit Hilfe einer „Weber"-Schlinge durch die halbgeöffnete Kornea entfernt wurde.

Sollte eine Intraokularlinse implantiert werden (n = 38), wurde die korneale Inzision auf ca. 8 mm erweitert und der Kapselsack und die vordere Augenkammer erneut mit dem Viskoelastikum gestellt. Die Implantation der Intraokularlinse in den Kapselsack erfolgte mit Hilfe einer Implantationspinzette nach Doden. Die Positionierung der Linse wurde mit Positionshäkchen nach Sinskey vorgenommen. Die Inzision wurde anschließend zunächst partiell verschlossen und das Viskoelastikum möglichst wieder vollständig aus der vorderen Augenkammer mit Hilfe des Aspitrons entfernt. Unabhängig von der Implantation einer Kunstlinse wurde die vordere Augenkammer vor dem abschließenden Verschluss der Kornea (Einzelhefte aus resorbierbarem Nahtmaterial) mit der Spüllösung gestellt.

Bei neun mittels Phakoemulsifikation operierten Fällen der prospektiven Gruppe (Gruppe A-I), bei denen aufgrund der intraoperativen Befunde die Gefahr bestand, dass es postoperativ zu einem Augeninnendruckanstieg kommen könnte, wurde Miochol-E® in die vordere Augenkammer instilliert.

Die operierten Augen wurden in der Regel unmittelbar postoperativ einer Druckkontrolle unterzogen (Tonometrie). Diese erfolgte bei den operierten Augen der retrospektiven Gruppe (Gruppe B-I) in unregelmäßigen Abständen. Bei den operierten Augen der prospektiven Gruppe (Gruppe A-I) wurde diese Druckkontrolle intensiviert

und erfolgte stündlich, um Druckverlauf und Augeninnendruckmaxima detaillierter zu erfassen. Entwickelte sich im Anschluss an die Operation ein erhöhter Augeninnendruck, wurden intravenös systemische Carboanhydrasehemmer [Diamox® 5 mg/kg KG und/oder Diclofenamid 2 mg/kg KG] verabreicht. Lokal am Auge wurden zur Druckminderung Azopt®-Augentropfen (3x tgl.) bzw. Pilocarpin-Augentropfen (1-2x tgl.) und in seltenen Fällen Xalatan®-Augentropfen (1x tgl.) eingesetzt. Wenn der Augeninnendruck trotz systemischer und topischer Verabreichung von Augeninnendrucksenkern über mehrere Stunden stark erhöht blieb, wurde einmalig eine Mannit-Tropfinfusion eingesetzt.

Die Nachbehandlung beinhaltete die orale Applikation des Antibiotikums Synulox RTU (2x tgl. 12,5 mg/kg KG) und des Kortikosteroids Prednisolon (beginnend mit 2 mg/kg KG 2x tgl., dann ausschleichend). In der Regel wurde das operierte Auge die ersten zwei Wochen postoperativ mit Isopto®-Max-Augentropfen (6x tgl.) behandelt. Anschließend wurde auf Inflanefran® forte-Augentropfen (6x tgl.) umgestellt, wobei die Frequenz der Applikation sukzessive alle zwei Wochen um eine Tropfengabe reduziert wurde. Bei Vorliegen eines Hornhautdefektes wurde das Auge bis zur Abheilung des Defektes mit Posifenicol® C-Augentropfen (6x tgl.), Regepithel®-Augensalbe (3x tgl.) und Ocuflur®-Augentropfen (4x tgl.) behandelt. Bei Patienten mit Diabetes mellitus wurde statt der systemischen Applikation von Prednisolon oral das nichtsteroidale Antiphlogistikum Rimadyl® (1x tgl. 4 mg/kg KG für 7 Tage) eingesetzt. Die lokale Therapie entsprach der der nichtdiabetischen Patienten.

Die Operationen wurden schließlich auf der Basis der klinikeigenen Patientenkartei (Gruppe B-I, 94 Augen von 88 Hunden) oder der eigenen Beobachtungen (Gruppe A-I, 25 Augen von 25 Hunden) bezüglich der Patientendaten, des Operationsverlaufs sowie intraoperativer Komplikationen ausgewertet.

3.2.4 Untersuchung des Operationserfolgs und postoperativer Komplikationen

Allen Besitzern wurden Kontrolluntersuchungen nach zwei Wochen, zwei Monaten und sechs Monaten angeraten. In Rahmen dieser Kontrolluntersuchungen wurden die operierten Augen generell einer vollständigen ophthalmologischen Untersuchung

unterzogen (Überprüfung des Droh- und Pupillarreflexes, Spaltlampenmikroskopie, indirekte Ophthalmoskopie und Tonometrie). Bei den langfristigen Kontrollen (≥ 6 Monate) wurden im Falle eines nicht oder nur partiell einsehbaren Augenhintergrundes zusätzlich auch eine Elektroretinographie und eine Sonographie durchgeführt.

31 Augen wurden zur Bestimmung der Gesamtrefraktion im Rahmen dieser Arbeit postoperativ mittels **Skiaskopie** auf ihre Brechkraft untersucht. Für die Untersuchung wurde der Kopf des Hundes dabei von einem Helfer so fixiert, dass die Blickrichtung des Hundes möglichst der Blickrichtung des Beobachters genau entgegengesetzt war. Für die Durchführung wurde am Strichskiaskop die Einstellung eines divergenten Lichtbandes gewählt. Diese Untersuchungsmethode entspricht dem Prinzip der statischen Skiaskopie, d. h. der Skiaskopierabstand bleibt konstant, die Linsenstärke der vorgesetzten Linsen ändert sich aber. Die Augen wurden in einem abgedunkelten Raum in Mittelstellung untersucht und der Untersuchungsabstand zwischen Untersucher und Patientenauge betrug 0,67 m (eine Armlänge). Zunächst wurde der retinale Reflex auf dem vertikalen und dann auf dem horizontalen Meridian senkrecht zu seiner Achse über die Pupille mit einer langsamen Drehbewegung aus dem Handgelenk bewegt und die entstehenden Schattenbewegungen als mit- oder gegenläufig beurteilt bzw. der Reflex als Neutralpunkt identifiziert. Je nachdem ob es sich um eine mit- oder gegenläufige Schattenbewegung handelte, wurden „+“- bzw. „-“-Linsen dem zu untersuchenden Auge so nah wie möglich vorgehalten und dann der Neutralpunkt des Auges durch Variation der Linsenstärke der vorgesetzten Refraktionsgläser ermittelt. Die Berechnung der Gesamtrefraktion erfolgte über den Wert des ermittelten Neutralpunktes korrigiert um den Kehrwert des Skiaskopierabstandes in Metern, d. h. bei dem angewandten Beobachtungsabstand von 0,67 m wurde der ermittelte Wert um 1,5 dpt reduziert (PETZOLD 2000; PFEFFERKORN 2000).

Ein Teil der Untersuchungsergebnisse basiert auf einer Besitzerbefragung, bei denen die Besitzer anhand eines Fragebogens zu dem Ergebnis der Operation Auskunft gaben. Insbesondere wurden Informationen über die Sehfähigkeit, das postoperative Verhalten des Hundes und die zwischenzeitlich aufgetretenen Komplikationen

eingeholt. Die Untersuchungsergebnisse zum Operationserfolg setzen sich entsprechend sowohl aus klinischen Untersuchungen (eigene Untersuchungen und Klinikkartei) als auch aus den Ergebnissen der Besitzerbefragung zusammen.

Tabelle III-2 zeigt die angewandten Beurteilungskriterien für den Operationserfolg im Falle einer Klinikuntersuchung, Tabelle III-3 für den Fall einer Besitzerbefragung. Tabelle III-4 zeigt die Einteilungskriterien für den Grad der postoperativen Nachstarentwicklung. Wurde ein Auge innerhalb eines Kontrollintervalls mehrmals kontrolliert, so wurde stets derjenige Kontrollzeitpunkt berücksichtigt, welcher in dem betreffenden Kontrollintervall am weitesten vom Operationszeitpunkt entfernt lag.

Tabelle III-2. Beurteilungskriterien des Operationserfolgs nach einer Linsenextraktion basierend auf den Untersuchungsbefunden in der Klinik [angelehnt an DAVIDSON et al. (1991) und GÖRIG (2000)].

Okuläre und refraktive Befunde	Erfolg
• klare Sehachse (kein Hornhautödem, keine bis geringgradige Präzipitate auf der Linsenvorderkapsel, keine Synechie, keine bis geringgradige Nachstarbildung, keine Glaskörpertrübung) • zentrale Position der Kunstlinse	sehr gut
• gering- bis mittelgradige Trübung der Sehachse (fokales Hornhautödem, mittelgradige Präzipitate, mittelgradige Nachstarbildung) • Dezentrierung der Kunstlinse um einige mm oder Grad	gut
Sehfähigkeit vorhanden, aber: • mittel- bis hochgradige Trübung in der Sehachse (ausgdehntes fokales bis diffuses Hornhautödem, ausgeprägte Synechie, hochgradige Nachstarbildung (++(+)) • Dezentrierung der Kunstlinse in der Achse um mehr als 5° (nach Implantation) • persistierende hochgradige Uveitis	ausreichend
• Nachstarbildung mit völliger Wiedereintrübung und Visusverlust • totaler Verlust der Sehfähigkeit aus anderen Gründen • Verlust des Auges	Misserfolg

Tabelle III-3. Beurteilungskriterien des Operationserfolgs nach einer Linsenextraktion basierend auf den Angaben der Besitzer.

Ergebnisse der Besitzerbefragung	Erfolg
• sehr gute Sehfähigkeit • keine Rötung bzw. keine Trübung des operierten Auges • Drohreflex vorhanden, Pupillarreflex vorhanden	sehr gut
• leichte Einschränkung der Sehfähigkeit im Nah- oder Fernbereich bzw. im Hellen oder in der Dämmerung • Hund läuft nicht gegen Gegenstände • Drohreflex vorhanden, Pupillarreflex vorhanden	gut
• Einschränkung der Sehfähigkeit im Nah- oder Fernbereich bzw. im Hellen oder in der Dämmerung • Hund unsicher, läuft gelegentlich gegen Gegenstände • Rötung und Trübung des operierten Auges, Uveitiden	ausreichend
• keine Sehfähigkeit vorhanden, Hund blind • keine Verbesserung der Sehfähigkeit im Vergleich zu prä operationem • Rötung des operierten Auges, Uveitiden • hgr. Wiedereintrübung der bestehenden Restlinsenkapsel (hgr. Nachstar) • Buphthalmus (Glaukom), zwischenzeitliche Bulbusenukleation, Ablatio retinae • Hund blind, Drohreflex und/oder Pupillarreflex nicht vorhanden	Misserfolg

Tabelle III-4. Einteilung der Nachstarentwicklung nach dem Ausprägungsgrad.

Grad	Beurteilungskriterien
+	ggr. Wiedereintrübung: fokale Trübung in der Peripherie, Sehachse nicht beeinträchtigt
++	mgr. Wiedereintrübung: fokale bis diffuse Trübung mit klaren Bereichen
+++	hgr. Wiedereintrübung: diffuse Trübung auch zentral, Fundusbeurteilung schwierig, beeinträchtigtes Sehvermögen

3.3 Untersuchung der Kataraktprogression an nicht operierten Augen

Bei allen Hunden, die zur Untersuchung der Progression der Katarakt in den nicht-operierten Augen nach einer gewissen Zeit erneut in der Klinik vorstellig wurden, wurde eine umfassende ophthalmologische Untersuchung durchgeführt, die in ihrem Umfang der Untersuchung bei der Erstvorstellung entsprach. Die erhaltenen Unter-

suchungsergebnisse zur Kataraktprogression und zu assoziierten Begleiterkrankungen wurden dem Zeitpunkt der Kontrolle entsprechend einem kurzfristigen (≤ 6 Monate), mittelfristigen (> 6 Monate < 2 Jahre) oder langfristigen Kontrollzeitraum (≥ 2 Jahre) zugeordnet. Ein weiterer Teil der Untersuchungsergebnisse basiert auf den Ergebnissen einer Besitzerbefragung. Mit dem Fragebogen (siehe Abbildung A-5, Anhang) wurden insbesondere Informationen zur Verschlechterung der Sehfähigkeit, der Schnelligkeit des Fortschreitens der Katarakt sowie des Auftretens einer Uveitis, eines Glaukoms oder einer möglichen Bulbusenukleation eingeholt.

3.4 Statistische Auswertung

Mittelwerte und Standardabweichungen von Kontrollzeitpunkten und Phakoemulsifikationszeiten wurden mit Hilfe von Excel 97 berechnet. Alle statistischen Tests wurden mit Hilfe des Statistikprogramms SigmaStat (Jandel Scientific, Erkrath) durchgeführt. Das Signifikanzniveau lag dabei grundsätzlich bei $p \leq 0{,}05$. Ein Vergleich von Phakoemulsifikationszeiten in Abhängigkeit von verschiedenen Einflussgrößen (z.B. Patientenalter, Katarakttyp, Kataraktstadium) erfolgte mit dem Student t-Test (2 Gruppen) bzw. mit dem One Way ANOVA Test (>2 Gruppen, Statistikprogramm SigmaStat, Jandel Scientific, Erkrath). Die Verteilung der Häufigkeit einzelner Kataraktstadien bzw. -typen bei der Erstvorstellung in Abhängigkeit von der Rasse wurde mittels Vierfeld-Chi-Quadrattest untersucht (Statistikprogramm SigmaStat, Jandel Scientific, Erkrath). Auch ein Vergleich der Operationsergebnisse zu verschiedenen Kontrollzeitpunkten und in Abhängigkeit von operationstechnischen (z.B. mit/ohne Kunstlinsenimplantation, mit/ohne hintere Kapsulorhexis, intraoperative Komplikationen) und patientenabhängigen Einflussgrößen (z.B. Patientenalter, Katarakttyp, Kataraktstadium) sowie ein Vergleich der Augeninnendruckmaxima unmittelbar post operationem in Abhängigkeit von verschiedenen Einflussfaktoren (z.B. mit/ohne hintere Kapsulorhexis) erfolgte mit dem Vierfeld-Chi-Quadrattest (Statistikprogramm SigmaStat, Jandel Scientific, Erkrath).

IV Ergebnisse

1 Patientengut

Innerhalb des Untersuchungszeitraumes (Januar 1998 - Juli 2005) wurden in der Klinik für kleine Haustiere der Tierärztlichen Hochschule Hannover durchschnittlich etwa 63 Hunde pro Jahr wegen einer Katarakterkrankung erstmalig vorstellig (n_{gesamt} = 474). Bei annähernd einem Viertel dieser Hunde (n = 113; 23,6 %) wurde eine Kataraktoperation durchgeführt.

Von diesen 474 Hunden gehörten 358 Hunde der retrospektiven (01/1998 – 09/2003) und 116 der prospektiven (10/2003 – 07/2005) Gruppe mit insgesamt 885 kataraktös erkrankten Augen an. Die Geschlechterverteilung im Patientengut war in etwa ausgeglichen. Insgesamt waren 251 Rüden (53 %, davon 45 kastriert) und 223 Hündinnen (47 %, davon 83 kastriert) betroffen. Die größte Patientengruppe unter den 474 Hunden bildete die Gruppe der Mischlinge mit insgesamt 88 Hunden (18,6 %). Die zweitgrößte Gruppe stellten die Pudel mit 49 Hunden (10,3 %). Darauf folgten Rauhaarteckel mit 6,3 %, Golden Retriever mit 5,7 % und Cocker Spaniel mit 4,4 %. Alle übrigen Rassen waren zu weniger als 4 % vertreten und sind in Tabelle IV-1 aufgeführt. Das mittlere Alter dieser wegen einer Katarakt vorstellig gewordenen Hunde betrug zum Zeitpunkt der Erstvorstellung 6,98 ± 3,91 Jahre.

Bei den 113 Hunden (n = 25 der prospektiven, n = 88 der retrospektiven Gruppe), bei denen eine Kataraktoperation durchgeführt wurde, erfolgte diese bei 107 Hunden unilateral und bei sechs Hunden bilateral, so dass insgesamt also 119 Augen einbezogen wurden. Das Durchschnittsalter bei der Operation lag bei 6,11 ± 3,25 Jahren. Einen Überblick über die Verteilung der operierten Fälle auf einzelne Rassen gibt Tabelle IV-1. Auffällig ist, dass insbesondere Pudel, Rauhaarteckel und Cocker Spaniel trotz ihrer häufigen Vorstelligkeit mit einer Katarakterkrankung nur sehr selten operiert wurden. Bei der präoperativ durchgeführten Augenuntersuchung zeigten Hunde dieser Rassen häufig ein ausgelöschtes ERG (vgl. Abschnitt IV-2.3).

Tabelle IV-1. Rassenverteilung aller mit einer Katarakt vorgestellten und aller an einer Katarakt operierten Hunde im Patientengut (n: Anzahl Hunde).

Rasse	Hunde				Rasse	Hunde			
	insgesamt		davon operiert			insgesamt		davon operiert	
	n	%	n	%		n	%	n	%
Mischling	88	18,6	32	28,3	Gordon Setter	2	0,4		
Pudel	49	10,3	3	2,7	Malteser	2	0,4	1	0,9
Rauhaarteckel	30	6,3	3	2,7	Mops	2	0,4		
Golden Retriever	27	5,7	8	7,1	Neufundländer	2	0,4	1	0,9
Cocker Spaniel	21	4,4			Norwich Terrier	2	0,4	1	0,9
Labrador Retriever	17	3,6	3	2,7	Pekinese	2	0,4	2	1,8
Yorkshire Terrier	17	3,6	2	1,8	Rhodesian Ridgback	2	0,4		
Kleiner Münsterländer	16	3,4	9	8,0	Russisch Terrier	2	0,4	2	1,8
West Highland White Terrier	15	3,2	2	1,8	Soft Coated Wheaten Terrier	2	0,4		
Jack Russel Terrier	11	2,3	2	1,8	Staffordshire Terrier	2	0,4	1	0,9
Schnauzer	11	2,3	3	2,7	Welsh Terrier	2	0,4		
Hovawart	9	1,9	6	5,3	Zwergteckel	2	0,4		
Cairne Terrier	8	1,7	2	1,8	Airdaile Terrier	1	0,2		
Deutscher Schäferhund	8	1,7	2	1,8	American Pitbull Terrier	1	0,2	1	0,9
Irish Setter	8	1,7	3	2,7	Amerikanischer Schäferhund	1	0,2		
Langhaarteckel	8	1,7	1	0,9	Australian Terrier	1	0,2		
Fox Terrier	7	1,5	4	3,5	Bearded Collie	1	0,2	1	0,9
American Cocker Spaniel	6	1,3	2	1,8	Belgischer Schäferhund	1	0,2		
Rottweiler	6	1,3			Bobtail	1	0,2		
Sibirian Husky	6	1,3	1	0,9	Bullmastiff	1	0,2		
Entlebucher Sennenhund	5	1,1			Bretonischer Spaniel	1	0,2		
Berner Sennenhund	4	0,8			Chihuahua	1	0,2		
Border Collie	4	0,8	2	1,8	Deutsche Bracke	1	0,2		
Cavalier King Charles Spaniel	4	0,8			English Springer Spaniel	1	0,2		
Deutsch Langhaar	4	0,8	2	1,8	Großer Münsterländer	1	0,2		
Deutscher Pinscher	4	0,8	1	0,9	Holländischer Hütehund	1	0,2	1	0,9
Deutsch Drahthaar	3	0,6	1	0,9	Kromforländer	1	0,2		
Dobermann	3	0,6			Leonberger	1	0,2		
Jagd Terrier	3	0,6			Magyar Viszlar	1	0,2		
Teckel	3	0,6	1	0,9	Norfolk Terrier	1	0,2	1	0,9
Akita Inu	2	0,4			Österreichischer Pinscher	1	0,2	1	0,9
Bernhadiner	2	0,4			Papillon	1	0,2	1	0,9
Boston Terrier	2	0,4	1	0,9	Pomeranian	1	0,2	1	0,9
Boxer	2	0,4			Samojede	1	0,2	1	0,9
Brandelbracke	2	0,4			Sheltie	1	0,2		
Collie	2	0,4			Silky Terrier	1	0,2		
Deutsch Kurzhaar	2	0,4			Sky Terrier	1	0,2		
Dogge	2	0,4			Spitz	1	0,2		
Eurasier	2	0,4			Deutsche Wachtel	1	0,2	1	0,9
					Summe gesamt	*474*	*100*	*113*	*100*

2 Charakteristika der Katarakterkrankungen

Ausgehend von den Daten der Erstvorstellung wurden die Charakteristika der Katarakterkrankungen in Bezug auf Kataraktstadium, Katarakttyp, Alter, Rasse und Begleiterkrankungen ermittelt. Dazu wurden die Befunde der Patienten der prospektiven Gruppe (Gruppe A) mit 116 Hunden (210 Augen) und der retrospektiven Gruppe (Gruppe B) mit 358 Hunden (675 Augen) bei der Erstvorstellung zusammengefasst und übergreifend ausgewertet. Auch die Koinzidenz von Katarakterkrankung und Retinaatrophie wurde anhand dieser 474 Hunde beurteilt.

2.1 Typisierung der Katarakterkrankungen

Die Katarakttypen der 474 Hunde der prospektiven und retrospektiven Gruppe (Gruppe A und Gruppe B) waren in 51,3 % der Fälle seniler, in 36,5 % juveniler, in 2,7 % kongenitaler und in 9,5 % diabetogener Natur (Tabelle IV-2). Fast die Hälfte der kataraktös erkrankten Augen wies bei der Erstvorstellung ein matures Kataraktstadium auf (430/885; 48,6 %). In etwa einem Drittel der Augen (32,1 %) wurde ein immatures, in 12,1 % ein insipientes und in 7,2 % ein hypermatures Kataraktstadium diagnostiziert. Bei 86,7 % der Hunde (n = 411) wurde bei der Erstvorstellung an beiden Augen eine Katarakterkrankung festgestellt. Bezogen auf die Augen war bei insgesamt 92,9 % der mit einer Katarakt vorstelligen Augen (n = 822) jeweils auch das kontralaterale Auge kataraktös erkrankt (bilaterale Fälle). Bei 63 % der Hunde mit bilateraler Katarakt wurde dabei in beiden Augen dasselbe Kataraktstadium diagnostiziert. Bei jedem zehnten Hund (10,1 %) wies nur ein Auge eine Katarakterkrankung auf und bei 15 Hunden (3,2 %) konnte jeweils nur ein Auge beurteilt werden, da am kontralateralen Auge in vier Fällen eine Phtisis bulbi vorlag und in drei Fällen der Bulbus aufgrund unbekannter Ursachen enukleiert worden war. In zwei weiteren Fällen konnte die Linse durch eine hochgradige Pigmentierung der Hornhaut aufgrund einer weit fortgeschrittenen Keratokonjunktivitis sicca bzw. einer Keratitis pigmentosa unbekannter Ursache nicht untersucht werden. In sechs Fällen konnte das Kataraktstadium im kontralateralen Auge aufgrund einer vorangegangenen, durch den Haustierarzt durchgeführten Kataraktoperation nicht mehr für eine Beurteilung herangezogen werden. In einem weiteren Fall verhinderte eine durch einen Autounfall entstandene Iris bombé die Diagnose des Kataraktstadiums.

Insgesamt war der Anteil der unilateralen Fälle, bei denen beide Augen beurteilt werden konnten, für alle Kataraktstadien annähernd gleich und lag je nach Stadium im Bereich von 4-9 %. So wurden auch fünf hypermature Fälle vorstellig, bei denen am kontralateralen Auge keine Katarakterkrankung festgestellt werden konnte. Anteilig wurden unilaterale Fälle häufiger bei Hunden mit kongenitalem (23,1 %) oder juvenilem Katarakttyp (13,9 %) festgestellt als bei Hunden mit einer senilen (8,6 %) oder einen diabetogenen Katarakterkrankung. Bei Hunden mit einer diabetogenen Katarakt wurden bis auf eine Ausnahme, bei dem das kontralaterale Auge aufgrund einer Bulbusenukleation nicht mehr beurteilt werden konnte, sogar ausschließlich bilaterale Fälle vorstellig, der überwiegende Anteil davon mit einer bilateral maturen Katarakt (36 Hunde, 81,8 %).

Tabelle IV-2. Verteilung des Patientenguts mit bilateraler und unilateraler Katarakterkrankung auf Fälle mit unterschiedlichen Kataraktstadien und –typen.

	insgesamt		bilateral		unilateral (2 Augen beurteilbar)		unilateral (nur 1 Auge beurteilbar)	
	n_{ges}	%	n	%	n	%	n	%
kongenital	13	2,7	10	76,9	3	23,1	-	-
juvenil	173	36,5	145	83,8	24	13,9	4	2,3
senil	243	51,3	212	87,2	21	8,6	10	4,1
diabetogen	45	9,5	44	97,8	-	-	1	2,2
Summe (Hunde)	**474**	**100,0**	**411**	**86,7**	**48**	**10,1**	**15**	**3,2**
insipient	107	12,1	98	91,6	9	8,4	-	-
immatur	284	32,1	266	93,4	17	6,0	2	0,7
matur	430	48,6	401	93,3	17	4,0	11	2,6
hypermatur	64	7,2	57	89,1	5	7,8	2	3,1
Summe (Augen)	**885**	**100,0**	**822**	**92,9**	**48**	**5,4**	**15**	**1,7**

Abbildung IV-1 zeigt die Geschlechterverteilung innerhalb des Patientenguts in Abhängigkeit vom Katarakttyp. Bei den juvenilen, senilen und kongenitalen Katarakttypen war das Geschlechterverhältnis annähernd ausgeglichen, wenn auch mit einem leichten Überhang der männlichen Tiere (54-62 %). Bei der sich im Zuge eines Diabetes mellitus entwickelnden Katarakt waren hingegen 36 Hündinnen (80 %, davon 17 kastriert) betroffen und nur neun Rüden (20 %, davon 5 kastriert).

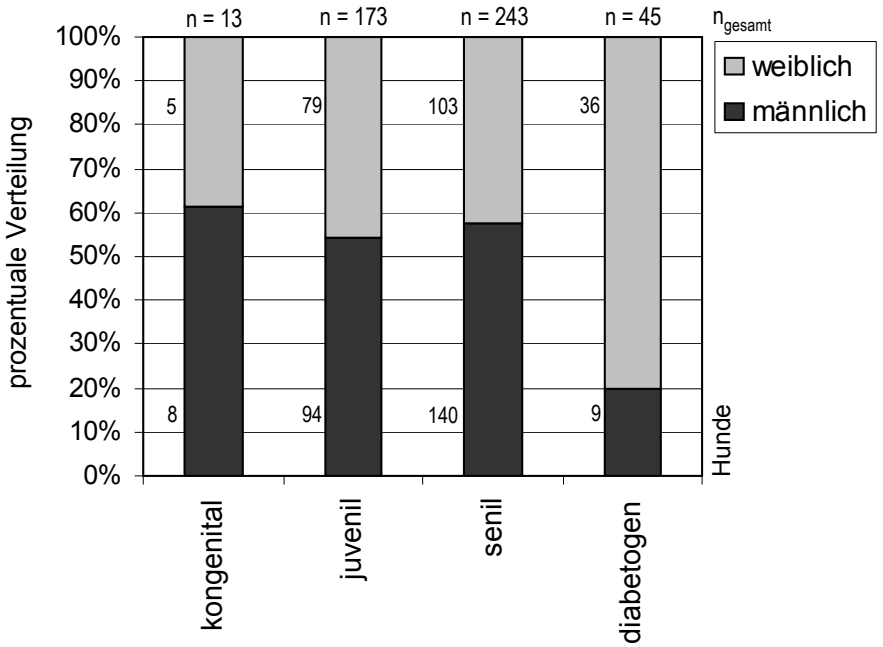

Abbildung IV-1. Geschlechterverteilung in Abhängigkeit von verschiedenen Katarakttypen (n_{gesamt} = 474).

Abbildung IV-2 zeigt die Anteile der bei der Erstvorstellung diagnostizierten Kataraktstadien der Augen der prospektiven und retrospektiven Patientengruppe (n = 885) in Abhängigkeit vom Alter der Patienten. Je nach Altersstufe waren 5-11 % der Patientenaugen von einer hypermaturen Katarakt, 36-58 % von einer maturen Katarakt, 22-40 % von einer immaturen Katarakt und 7-26 % von einer insipienten Katarakt betroffen. Bei Betrachtung der jeweiligen Anteile in den verschiedenen Altersgruppen waren keine deutlichen Unterschiede feststellbar. Mit zunehmendem Alter der Patienten wurden aber tendenziell etwas mehr Fälle mit reiferen Kataraktstadien (matur und hypermatur) diagnostiziert.

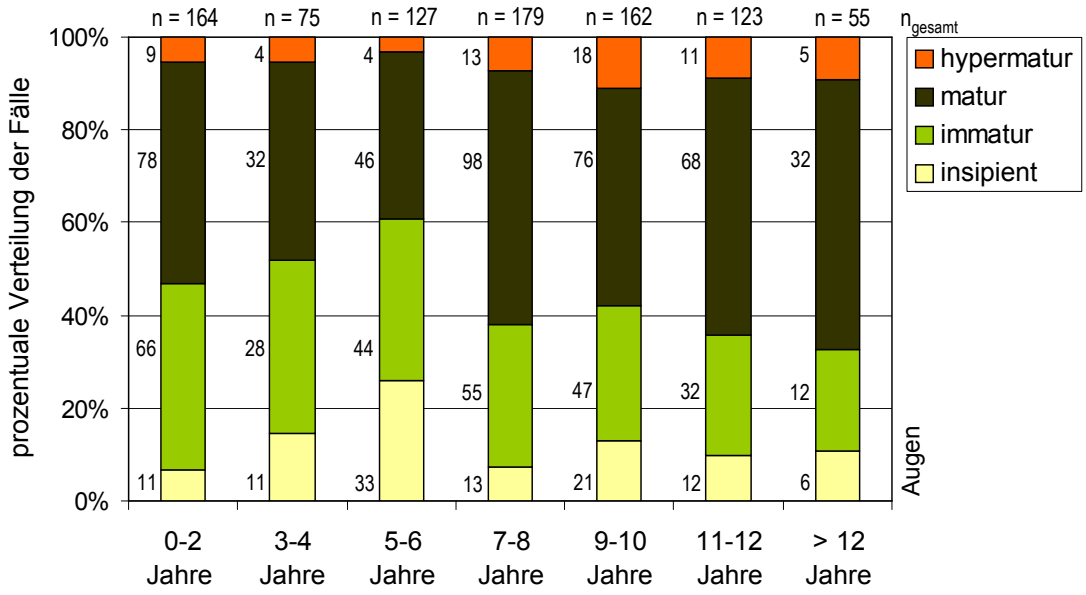

Abbildung IV-2. Prozentuale Verteilung der verschiedenen Kataraktstadien in Abhängigkeit vom Alter der Patienten bei der Erstvorstellung [nach Augen (n = 885)].

Die Häufigkeit der bei der Erstvorstellung diagnostizierten Kataraktstadien bei den Hunden mit juvenilem, senilem, diabetogenem und kongenitalem Katarakttyp ist in Abbildung IV-3 dargestellt. Die Anteile der einzelnen Kataraktstadien innerhalb der juvenilen, senilen und kongenitalen Kataraktgruppe waren annähernd gleich verteilt. Je nach Katarakttyp lag bei 12-14 % der Fälle ein insipientes Stadium, bei 31-39 % ein immatures Stadium, bei 34-45 % ein matures Stadium und bei 4-13 % ein hypermatures Kataraktstadium vor. Eine Ausnahme bildete der diabetogene Katarakttyp ($p < 0{,}001$). Ein matures Kataraktstadium wurde hier bei 88 % aller vorstelligen Fälle diagnostiziert. Die restlichen 12 % verteilten sich auf das insipiente, immature und hypermature Stadium, wobei dem immaturen Kataraktstadium mit 8 % der größte Anteil zukam.

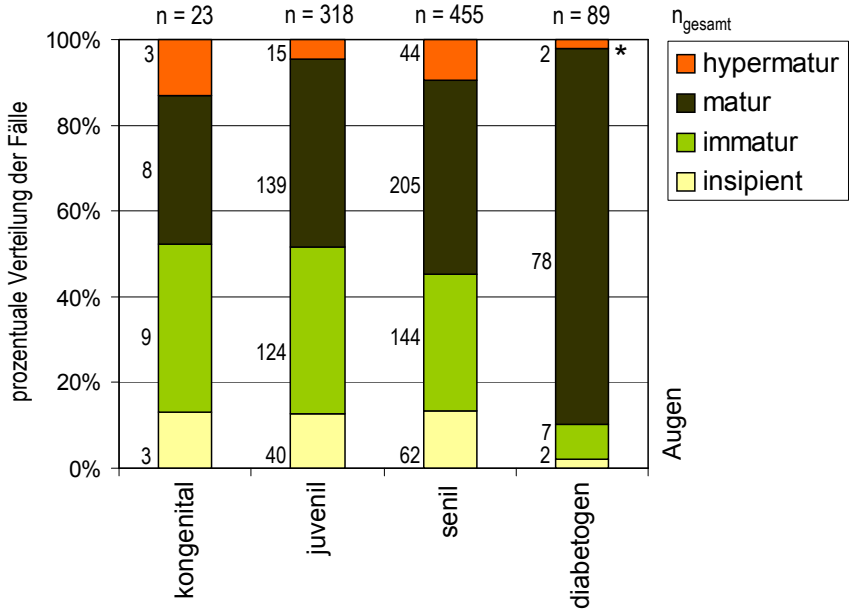

Abbildung IV-3. Prozentuale Verteilung der Häufigkeit einzelner Katarakt-stadien bei verschiedenen Katarakttypen bei der Erstvorstellung (n_{gesamt} = 885; * kennzeichnet statistisch signifikante Unterschiede innerhalb der Gruppen mit $p < 0{,}001$).

Zur Ermittlung rassespezifischer Unterschiede in Hinblick auf die Verteilung von Katarakttyp und Kataraktstadium wurde das Patientengut in Gruppen eingeteilt und entsprechend verglichen. Abbildung IV-4 zeigt die Verteilung der Katarakttypen für die mit 15 und mehr Fällen vorgestellten Hunderassen. Signifikante Unterschiede bezüglich der Anteile der verschiedenen Katarakttypen gegenüber den beiden Referenzgruppen „alle Hunde“ und „Mischlinge“ ergaben sich für die Rassen Pudel ($p < 0{,}05$), Golden Retriever ($p < 0{,}05$ bzw. $p < 0{,}01$) und Yorkshire Terrier ($p < 0{,}01$). Gegenüber den Referenzgruppen wiesen dabei der Pudel und der Yorkshire Terrier deutlich häufiger eine senile Katarakt (73,5 % bzw. 94,1 %) und der Golden Retriever häufiger eine juvenile Katarakt (63,0 %) auf.

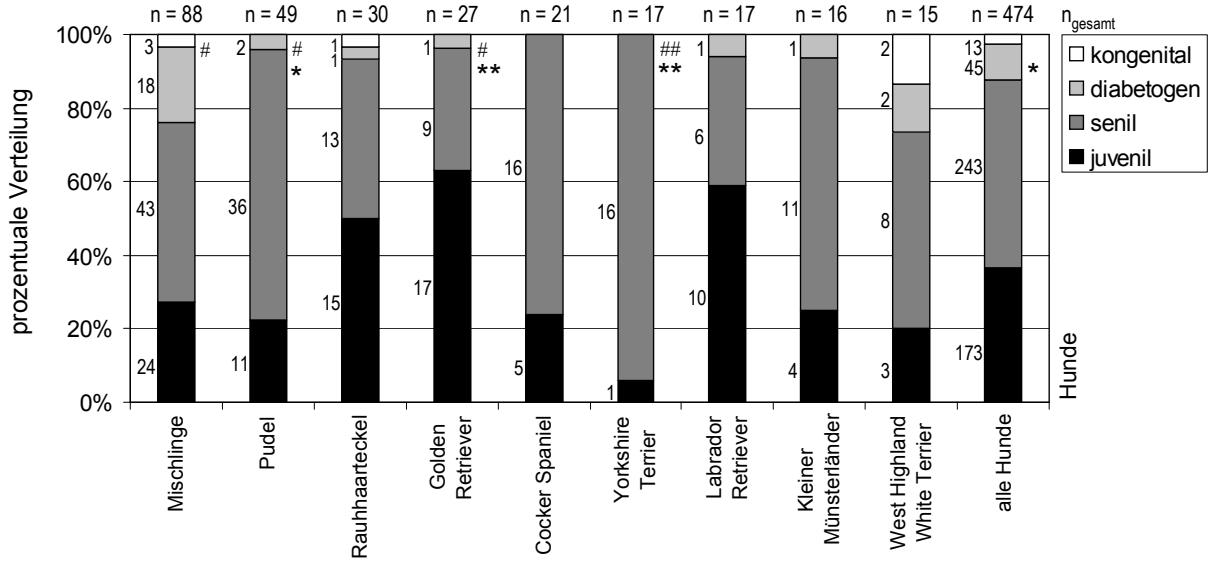

Abbildung IV-4. Anteile verschiedener Katarakttypen bei häufig vorgestellten Hunderassen ([#] kennzeichnet statistisch signifikante Unterschiede gegenüber der Gruppe „alle Hunde“ mit $p < 0,05$, [##] mit $p < 0,01$, * kennzeichnet statistisch signifikante Unterschiede gegenüber der Gruppe „Mischlinge“ mit $p < 0,05$, ** mit $p < 0,01$).

Abbildung IV-5 zeigt die Verteilung der Katarakttypen im Patientengut auf Basis der Einteilung nach den Richtlinien des American Kennel Clubs (AKC). Signifikante Unterschiede bezüglich der Katarakttyp-Verteilung gegenüber den Referenzgruppen „alle Hunde“ und „Mischlinge“ ergaben sich für die Gruppen Pudel ($p < 0,05$), Sporting ($p < 0,01$ bzw. $p < 0,001$) und Working ($p < 0,05$). Hunde der Pudel-Gruppe wiesen mit 73,5 % aller vorgestellten Fälle vergleichsweise häufig einen senilen Katarakttyp auf, bei Hunden der Sporting- und Working-Gruppe trat hingegen der juvenile Katarakttyp häufiger auf (55,4 % bzw. 47,9 % aller Fälle). Diabetogene und kongenitale Katarakttypen waren mit Anteilen von maximal 20 % seltener anzutreffen. Am auffälligsten war die Häufung des diabetogenen Katarakttyps bei den Mischlingen, bei denen jeder fünfte Hund betroffen war (18 von 88 Fällen).

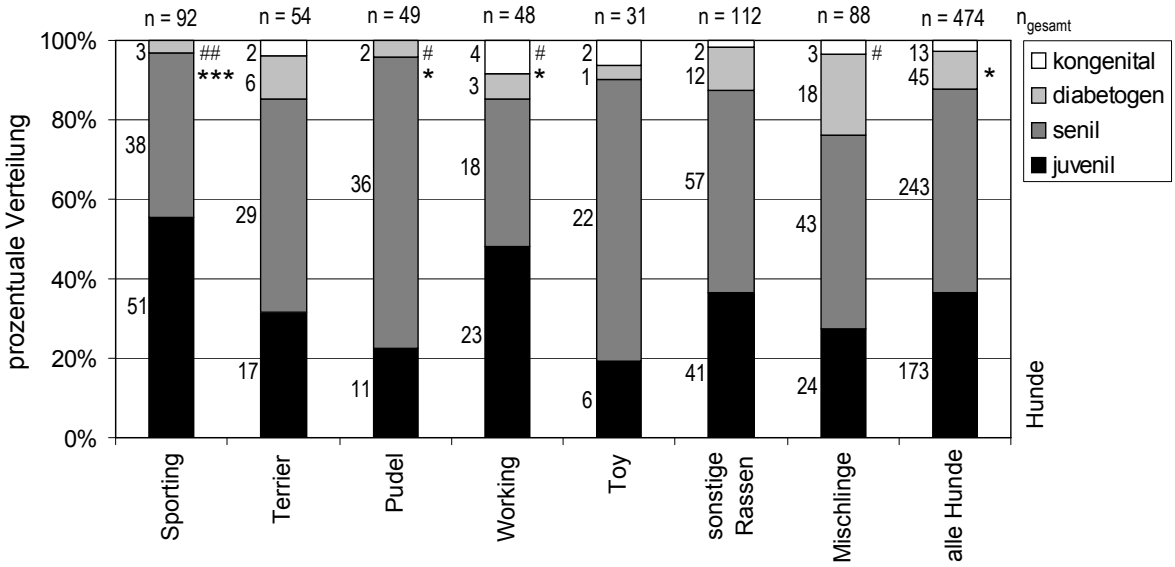

Abbildung IV-5. Einteilung der Hunderassen nach dem AKC-Code: Anteile verschiedener Katarakttypen in den einzelnen Gruppen (* kennzeichnet statistisch signifikante Unterschiede gegenüber der Gruppe „Mischlinge“ mit $p < 0,05$, *** mit $p < 0,001$; # kennzeichnet statistisch signifikante Unterschiede gegenüber der Gruppe „alle Hunde“ mit # für $p < 0,05$ und ## für $p < 0,01$).

Abbildung IV-6 zeigt die Verteilung der diagnostizierten Kataraktstadien für die mit 15 und mehr Fällen vorgestellten Hunderassen bei der Erstvorstellung. Signifikante Unterschiede bezüglich der Kataraktstadien-Verteilung im Vergleich zu beiden Referenzgruppen „alle Hunde“ und „Mischlinge“ ergaben sich für Pudel ($p < 0,01$), Golden Retriever ($p < 0,01$) und West Highland White Terrier ($p < 0,05$ bzw. $p < 0,01$). Während Pudel und West Highland White Terrier mit 15,9 % bzw. 18,5 % vergleichsweise häufig hypermature Kataraktstadien aufwiesen, trat dieses Stadium bei den Golden Retrievern, wie auch bei den Labrador Retrievern, im Rahmen der Erstvorstellung gar nicht in Erscheinung. Golden Retriever zeigten mit 26,9 % vielmehr einen besonders hohen Anteil insipienter Stadien.

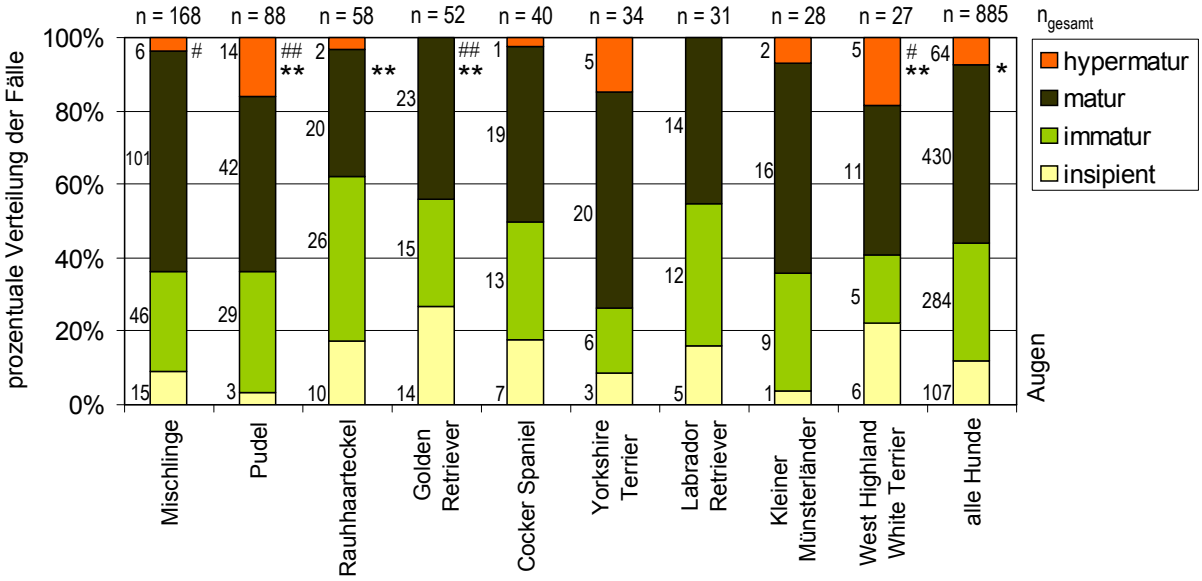

Abbildung IV-6. Bei der Erstvorstellung diagnostizierte Kataraktstadien von Augen der am häufigsten (>15 Hunde) vorgestellten Hunderassen (* kennzeichnet statistisch signifikante Unterschiede gegenüber der Gruppe „Mischlinge“ mit $p < 0,05$, ** mit $p < 0,01$, # kennzeichnet statistisch signifikante Unterschiede gegenüber der Gruppe „alle Hunde“ mit $p < 0,05$, ## mit $p < 0,01$).

Die entsprechende Auswertung gemäß AKC-Code ist in Abbildung IV-7 dargestellt. Signifikante Unterschiede bezüglich der Kataraktstadien-Verteilung gegenüber beiden Referenzgruppen „alle Hunde“ und „Mischlinge“ ergaben sich für die Gruppen Pudel ($p < 0,05$) und Toy ($p < 0,001$). Beide Gruppen wiesen mit 15,9 % bzw. 21,3 % jeweils anteilig deutlich mehr hypermature und mit 3,4 % bzw. 4,9 % anteilig weniger insipiente Kataraktstadien auf als die beiden Referenzgruppen „alle Hunde“ und „Mischlinge“ (hypermatur: 7,2 % bzw. 3,6 %, insipient: 12,1 % bzw. 8,9 %).

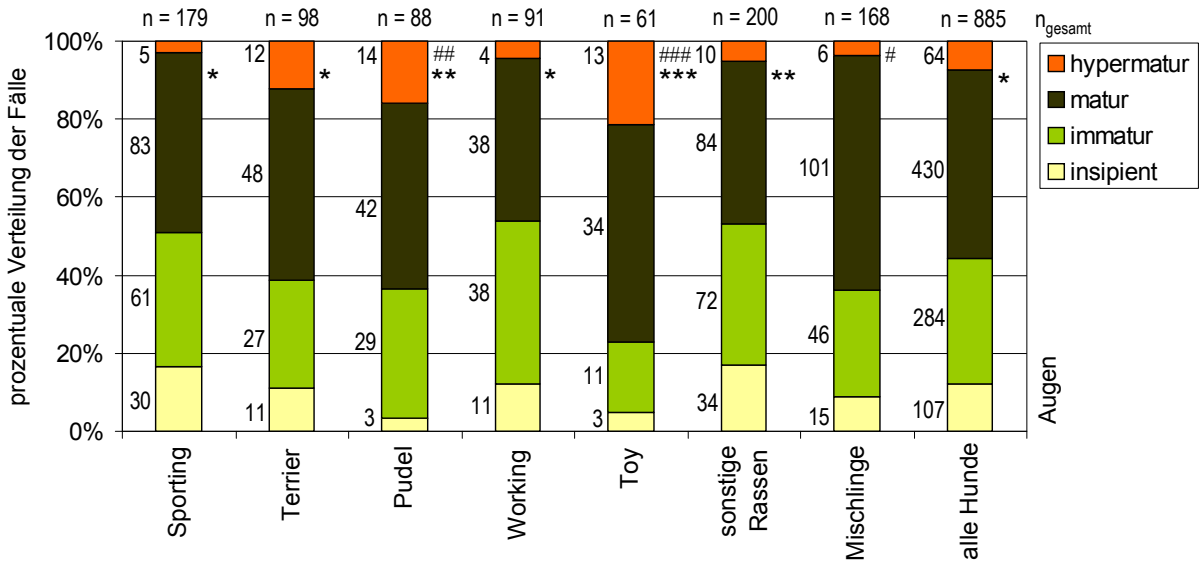

Abbildung IV-7. Einteilung der Hunderassen nach dem AKC-Code: Anteile verschiedener Kataraktstadien in den einzelnen Gruppen bei der Erstvorstellung (* kennzeichnet statistisch signifikante Unterschiede gegenüber der Gruppe „Mischlinge“ mit $p < 0,05$, ** mit $p < 0,01$ und *** mit $p < 0,001$; # kennzeichnet statistisch signifikante Unterschiede gegenüber der Gruppe „alle Hunde“ mit $p < 0,05$, ## mit $p < 0,01$, ### mit $p < 0,001$).

2.2 Begleiterkrankungen bei Hunden mit Katarakt

Hunde, die mit kataraktös veränderten Augen in der Klinik vorgestellt wurden, zeigten zu einem gewissen Anteil mit einer Katarakt in Zusammenhang gebrachte Begleiterkrankungen. Abbildung IV-8 fasst die Häufigkeit einzelner Begleiterkrankungen in dem Patientengut in Abhängigkeit vom Kataraktstadium zusammen. Tendenziell wurden Begleiterkrankungen bei Hunden mit kataraktösen Augen häufiger bei maturen und insbesondere bei hypermaturen Kataraktstadien beobachtet. Die Inzidenz von Begleiterkrankungen bei Augen im insipienten oder immaturen Kataraktstadium war hingegen sehr gering und lag generell unter 4 %. Die am häufigsten bei der Erstvorstellung diagnostizierten Begleiterkrankungen stellten Uveitis und Syneresis dar. Immerhin 7,9 % der maturen und 23,4 % der hypermaturen Kataraktfälle zeigten eine Uveitis. Eine Syneresis wurde bei 5,1 % der maturen und 15,6 % der hypermaturen Fälle beobachtet. Eine partielle oder vollständige Ablatio retinae, Glaskörpervorfall und Linsenluxation (überwiegend Subluxationen) traten mit Ausnahme der hypermaturen Fälle in allen Kataraktstadien eher selten auf (0-3 %). In immerhin sieben von 64 Augen (10,9 %) mit hypermaturem Stadium wurde aber eine

Ablatio retinae (1x partiell und 6x vollständig) festgestellt. Bei einer hypermaturen Katarakt wurde in 7,8 % der Fälle ein Glaskörpervorfall und in 6,3 % eine Linsenluxation festgestellt. Ein Sekundärglaukom trat generell, d.h. unabhängig vom Kataraktstadium, sehr selten auf (< 2 %).

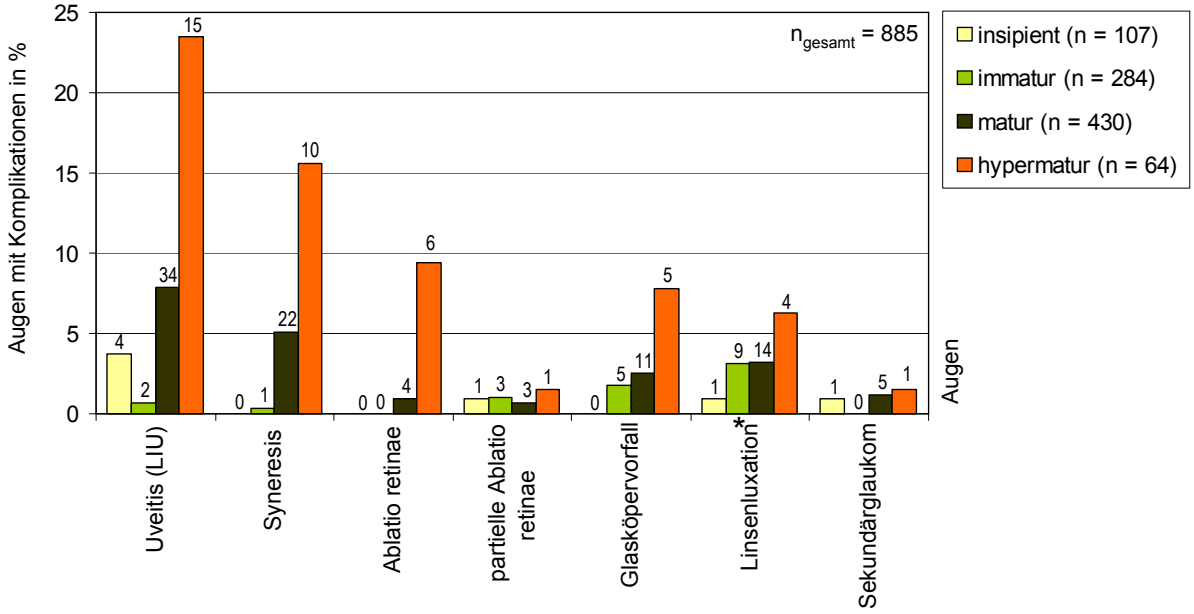

Abbildung IV-8. Häufigkeit des Auftretens von Begleiterkrankungen in Abhängigkeit vom Kataraktstadium bei der Erstvorstellung (n_{gesamt} = 885 Augen, * überwiegend Subluxationen: nur 2 von 14 maturen und 1 von 4 hypermaturen Fällen mit vollständiger Linsenluxation).

Abbildung IV-9 zeigt für die häufigste Begleiterkrankung Uveitis eine Unterteilung nach Schweregrad in Abhängigkeit von dem Kataraktstadium. Die diagnostizierten Uveitiden waren überwiegend geringgradiger und mittelgradiger Natur. Auch der Großteil der Uveitiden, die im Zusammenhang mit einer hypermaturen Katarakt beobachtet wurden, war in 60 % der Fälle geringgradig und in weiteren 33 % mittelgradig. So wurde im Falle einer hypermaturen Katarakt in jedem siebten Auge (9 von 64 Augen; 14,1 %) eine geringgradige Uveitis, in jedem 13. Auge (5 von 64 Augen; 7,8 %) eine mittelgradige Uveitis und nur in jedem 64. Auge eine hochgradige Uveitis 1,6 % (1 von 64 Augen; 1,6 %) diagnostiziert. In Augen mit anderen Kataraktstadien traten gering-, mittel- bzw. hochgradige Uveitiden generell seltener, d.h. nur in 0-3,5 % der Fälle, auf.

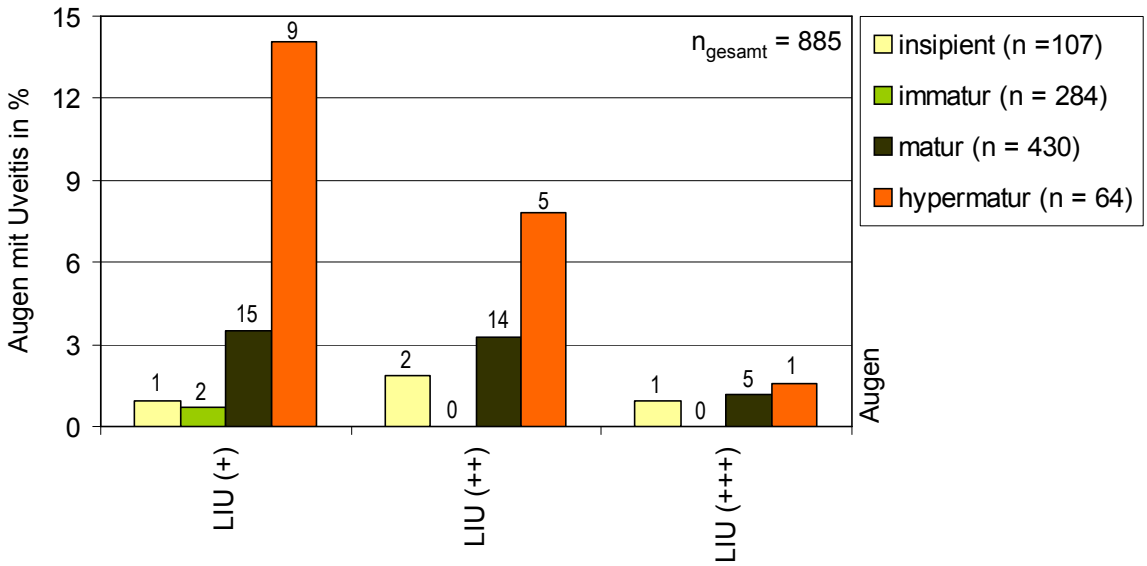

Abbildung IV-9. Häufigkeit des Auftretens von Uveitiden unterschiedlichen Schweregrads in Abhängigkeit vom Kataraktstadium [LIU (linseninduzierte Uveitis: (+) geringgradig, (++) mittelgradig, (+++) hochgradig)].

2.3 Koinzidenz von Katarakt und progressiver Retinaatrophie

Eine Vielzahl von Hunden zeigte bei der Erstvorstellung neben der Katarakterkrankung auch eine Retinaatrophie. Abbildung IV-10 stellt die Häufigkeit einer Retinaatrophie bei den mit einer Katarakt vorstelligen Hunden in Abhängigkeit von Rasse und Alter bei der Erstvorstellung dar. Unabhängig von der Rasse war der Anteil der Hunde mit progressiver Retinaatrophie bei den jüngeren Hunden (0-6 Jahre) deutlich geringer als bei den älteren Hunden (> 6 Jahre).

Im Vergleich zu den Referenzgruppen „alle Hunde“ und „Mischlinge“ zeigten insbesondere die älteren Hunde der Rassen Cocker Spaniel, Pudel, Labrador Retriever und Yorkshire Terrier einen besonders hohen Anteil von Hunden, die sowohl eine Katarakterkrankung als auch eine Retinaatrophie aufwiesen. Diese Koinzidenz zeigten dabei immerhin 81 % der vorgestellten Cocker Spaniel, 76 % der Pudel, 71 % der Labrador Retriever und 50 % der Yorkshire Terrier, während die beiden Erkrankungen nur in 22 % der Mischlinge und in 34 % aller Hunde gleichzeitig diagnostiziert wurden. Trotz der recht hohen Anzahl von mit einer Katarakterkran-

kung vorgestellten Golden Retrievern (n = 27), wurde bei dieser Rasse in der Altersstufe > 6 Jahre nur bei einem Hund (3,7 %) zusammen mit der Katarakt auch eine Retinaatrophie festgestellt.

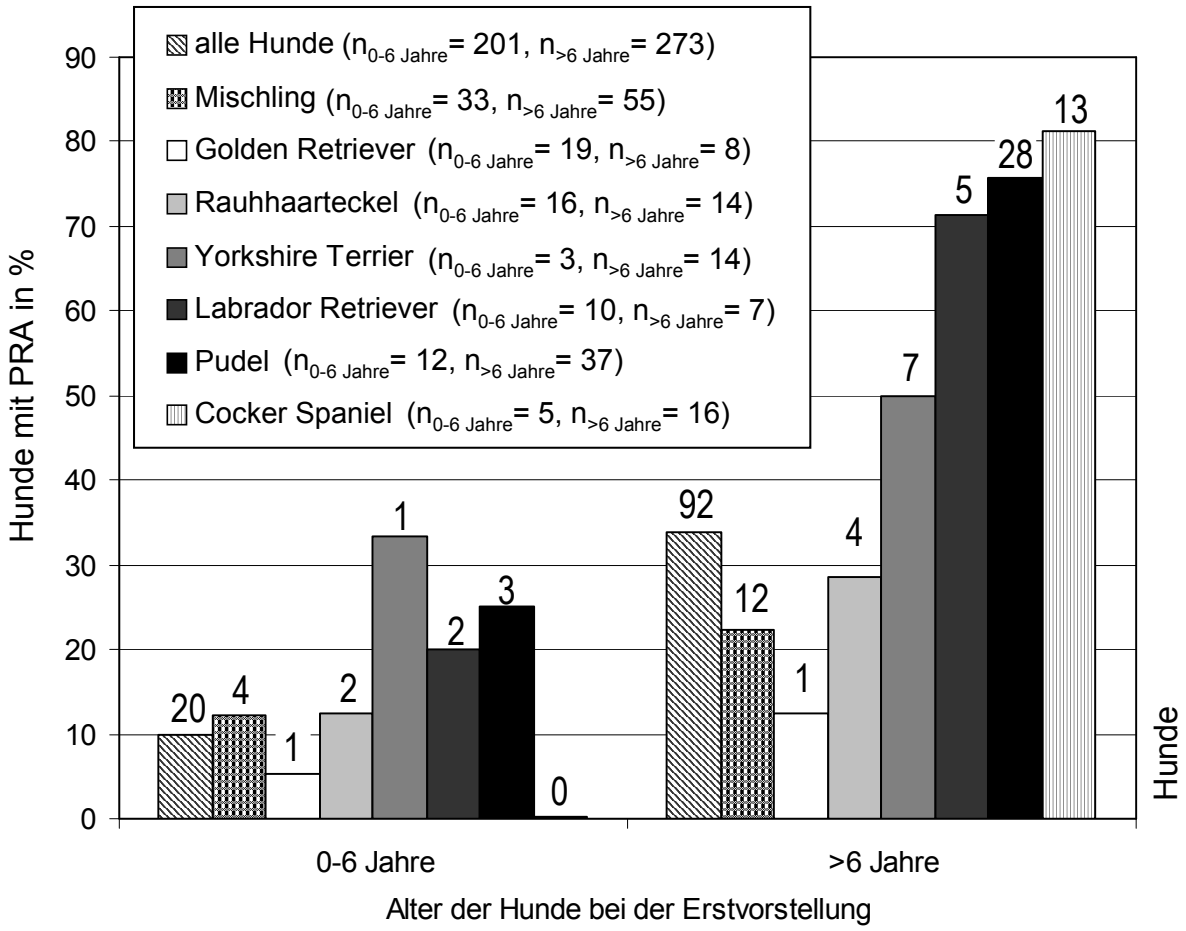

Abbildung IV-10. Häufigkeit des Auftretens einer progressiven Retinaatrophie bei Hunden mit Katarakterkrankung bei Erstvorstellung in Abhängigkeit von Alter und Rasse.

2.4 Progression der Katarakt

Die Untersuchungsergebnisse zur Kataraktprogression setzen sich sowohl aus klinischen Untersuchungen (eigene Untersuchungen und Klinikkartei) als auch aus den Ergebnissen der Besitzerbefragung zusammen. Herkunft und Zusammensetzung der Untersuchungsergebnisse sind in Tabelle IV-3 zusammengefasst und im Folgenden für jede Gruppe im Detail erläutert.

Von den 91 nicht operierten Hunden mit 160 kataraktös erkrankten Augen der prospektiven Untersuchung (Gruppe A-II) konnten neun Hunde (15 Augen) kurzfristig und 18 Hunde (30 Augen) mittelfristig erneut in der Klinik untersucht werden. Weiterhin konnte die Kataraktentwicklung bei zwei Hunden (3 Augen) kurzfristig und bei 29 Hunden (56 Augen) mittelfristig nach einer telefonischen Auskunft der Besitzer erfasst werden (Tabelle IV-3).

Für die Auswertung zur Kataraktprogression standen zudem die 25 Hunde mit beidseitiger Katarakt zur Verfügung, die zwischen Oktober 2003 und Juli 2005 einseitig operiert wurden und bei denen die Progression am kontralateralen Auge bzw. bei mehrfacher Vorstellung prae operationem auch am später operierten Auge beurteilt werden konnte (Gruppe A-I). Dabei konnte das kontralaterale Auge in jeweils zehn Fällen kurzfristig und mittelfristig sowie in zwei Fällen langfristig in der Klinik untersucht werden. Die Progression der Katarakt im später operierten Auge konnte anhand einer Klinikuntersuchung in sechs Fällen kurzfristig, in zwei Fällen mittelfristig und in einem Fall langfristig beurteilt werden. Eine Beurteilung der Kataraktprogression am kontralateralen Auge erfolgte zudem in einem Fall kurzfristig, in acht Fällen mittelfristig und in einem Fall langfristig auf Basis einer telefonischen Auskunft des Besitzers (Tabelle IV-3).

Um das Fortschreiten der Katarakt in den Augen der 270 nicht operierten Hunde (503 Augen) der retrospektiven Gruppe (Gruppe B-II) zu beurteilen, wurden die Patientenbesitzer angeschrieben, mit Hilfe eines Fragebogens zum Verlauf der Katarakterkrankung bei ihren Hunden befragt und zu einer Nachuntersuchung in die Klinik für kleine Haustiere gebeten. Bei den 41 Patienten, die daraufhin noch einmal vorstellig wurden, wurde die Kataraktprogression anhand dieser Klinikkontrolle beurteilt [kurzfristig: 2 Hunde (3 Augen); mittelfristig: 6 Hunde (12 Augen); langfristig: 33 Hunde (61 Augen)]. Die Kataraktentwicklung konnte zudem mittelfristig in 23 Augen (12 Hunde) und langfristig in 202 Augen (106 Hunde) anhand des ausgefüllten Fragebogens bzw. nach Rückfrage beim Besitzer erfasst werden. Zusätzlich konnte die Kataraktprogression kurzfristig in sieben Augen (4 Hunde), mittelfristig in 26 Augen (15 Hunde) und langfristig in drei Augen (3 Hunde) anhand der Patienten-

kartei auf Basis vorangehender Klinikuntersuchungen bewertet werden (Tabelle IV-3).

Bei den 82 Hunden mit beidseitiger Katarakt, die zwischen Januar 1998 und September 2003 einseitig operiert wurden, konnte die Progression am kontralateralen Auge bzw. bei mehrfacher Vorstellung prae operationem auch am später operierten Auge beurteilt werden (Gruppe B-I). In insgesamt jeweils 17 Fällen konnte das kontralaterale Auge kurz- bzw. mittelfristig und in elf weiteren Fällen langfristig in der Klinik untersucht werden. Eine Beurteilung der Kataraktprogression am kontralateralen Auge erfolgte zudem in einem weiteren Fall mittelfristig und in 42 Fällen langfristig anhand des ausgefüllten Fragebogens bzw. nach Rückfrage beim Besitzer. Weiterhin konnte die Kataraktentwicklung am später operierten Auge prae operationem kurzfristig in neun Fällen, mittelfristig in zwei Fällen und langfristig in einem Fall anhand der Patientenkartei auf Basis früherer Klinikuntersuchungen bewertet werden (Tabelle IV-3).

Insgesamt konnten 131 Hunde der prospektiven und retrospektiven Gruppe nach der bereits beschriebenen Erstvorstellung nach einer gewissen Zeit erneut in der Klinik untersucht werden. Die wenigsten der hier berücksichtigten 131 Patienten konnten in allen drei Kontrollzeiträumen in der Klinik untersucht werden (2 Hunde in drei Kontrollzeiträumen, 22 Hunde in zwei Kontrollzeiträumen, 107 Hunde in einem Kontrollzeitraum). Für die Ermittlung der Progression einer Katarakterkrankung und der damit assoziierten Begleiterkrankungen konnten auf Basis der retrospektiven und prospektiven Untersuchung insgesamt 67 kurzfristige (≤ 6 Monate), 99 mittelfristige (> 6 Monate < 2 Jahre) und 79 langfristige (≥ 2 Monate) Kontrolluntersuchungen von kataraktös veränderten Augen in der Klinik berücksichtigt werden. Zusätzlich konnte der Fortgang der Katarakt kurzfristig in vier, mittelfristig in 88 und langfristig in 245 weiteren Augen anhand des Fragebogens beurteilt werden.

Tabelle IV-3. Herkunft der Untersuchungsergebnisse zur Kataraktprogression.

	Kontrollen ≤ 6 Mt.	Kontrollen > 6 Mt. < 2 Jahre	Kontrollen ≥ 2 Jahre
	n_{Hunde} / n_{Augen}	n_{Hunde} / n_{Augen}	n_{Hunde} / n_{Augen}
Gruppe A-II (prospektiv, Patienten ohne Kataraktoperation)			
Klinik	9 / 15	18 / 30	- / -
Karteikarte	- / -	- / -	- / -
Besitzerbefragung	2 / 3	29 / 56	- / -
Gruppe A-I (prospektiv, Patienten mit Kataraktoperation)			
Klinik	10 / 16	8 / 9	2 / 3
OP-Augen	6	1	1
kontralaterale Augen	10	8	2
Karteikarte	- / -	2 / 3	- / -
OP-Augen	-	1	-
kontralaterale Augen	-	2	-
Besitzerbefragung*	1 / 1	8 / 8	1 / 1
Gruppe B-II (retrospektiv, Patienten ohne Kataraktoperation)			
Klinik	2 / 3	6 / 12	33 / 61
Karteikarte	4 / 7	15 / 26	3 / 3
Besitzerbefragung	- / -	12 / 23	106 / 202
Gruppe B-I (retrospektiv, Patienten mit Kataraktoperation)			
Klinik	1 / 1	5 / 5	8 / 8
OP-Augen	-	-	-
kontralaterale Augen	1	5	8
Karteikarte	16 / 25	12 / 14	3 / 4
OP-Augen	9	2	1
kontralaterale Augen	16	12	3
Besitzerbefragung*	- / -	1 / 1	42 / 42
Summe			
Klinik & Karteikarte	42 / 67	66 / 99	49 / 79
Besitzerbefragung	3 / 4	50 / 88	149 / 245
gesamt	**45 / 71**	**106 / 187**	**198 / 324**

Mt. ≡ Monate; OP-Augen ≡ operierte Augen

*Besitzerbefragung bezieht sich hier auf das kontralaterale Auge

Abbildung IV-11 zeigt die anteilige Veränderung der Kataraktstadien in Abhängigkeit von verschiedenen Kontrollzeitpunkten nach der Erstvorstellung. Die zeitliche

Entwicklung der Katarakterkrankung im Patientengut wurde für jeden Kontrollzeitraum separat betrachtet, da nur wenige Patienten in allen drei Kontrollzeiträumen vorstellig waren (siehe oben). Die in einem jeden Kontrollzeitraum berücksichtigten Patienten unterscheiden sich entsprechend. Den Befunden aller in einem Kontrollzeitraum wiedervorstelligen Patienten wurden jeweils die Befunde ihrer Erstvorstellung gegenüber gestellt, so dass die Anzahl der erstvorstelligen Augen mit den erneut kontrollierten für jeden Kontrollzeitraum übereinstimmt. Im Rahmen einer übergreifenden Bewertung der Ergebnisse wird deutlich, dass der Anteil der hypermaturen Kataraktstadien mit zunehmendem Abstand von der Erstvorstellung tendenziell zunimmt. So erhöhte sich der Anteil der hypermaturen Fälle kurzfristig nur geringfügig um 4,5 %, mittelfristig aber bereits um 20,2 % und langfristig um 34,2 %. In Relation dazu nahm insbesondere der jeweilige Anteil insipienter und immaturer Stadien deutlich ab. Kurzfristig und langfristig konnten 3,0 bzw. 3,8 % der Augen aufgrund einer Phtisis bulbi oder einer zwischenzeitlich durchgeführten Bulbusenukleation nicht erneut beurteilt werden.

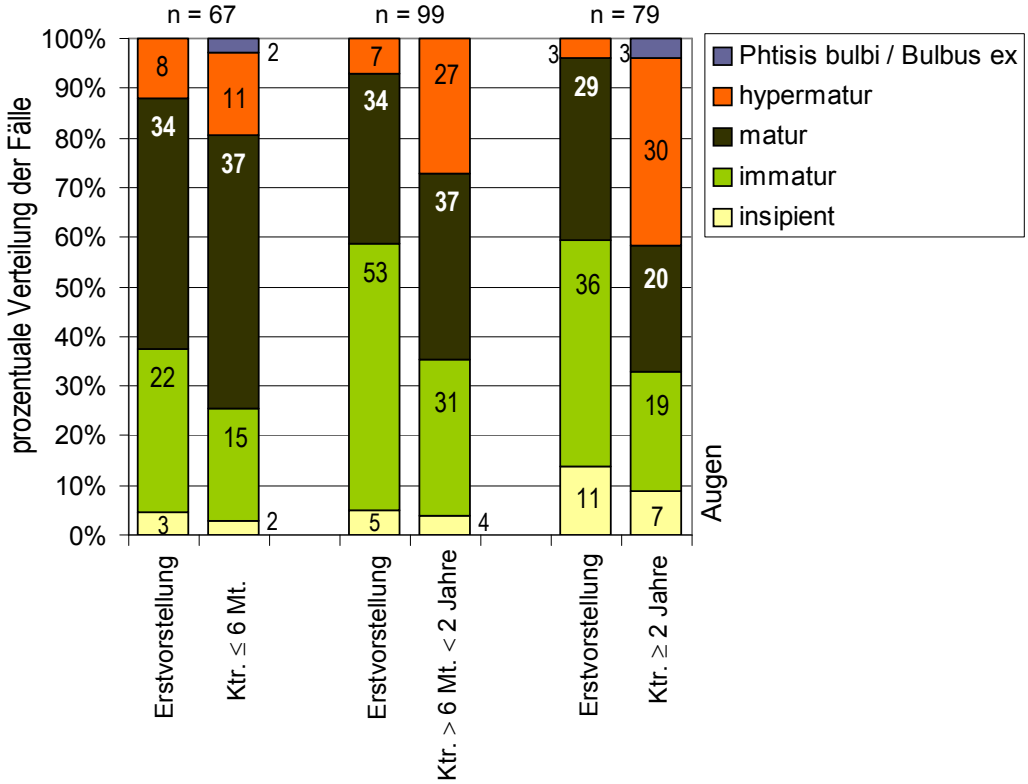

Abbildung IV-11. Häufigkeit verschiedener Kataraktstadien bei der Wiedervorstellung in der Klinik (Kontrollen) im Vergleich zur Erstvorstellung und in Abhängigkeit von dem Zeitpunkt der Kontrolluntersuchung (Ktr.). Die Ergebnisse basieren für jeden Kontrollzeitraum auf unterschiedlichen Patienten.

Die in Abbildung IV-11 gewählte Darstellung gibt keinerlei Aufschluss darüber, wie schnell ein bestimmtes Kataraktstadium fortschreitet und welche Komplikationen mit dem Fortschreiten assoziiert sind. Zur Klärung dieser Fragen werden in den Tabellen IV-4 bis IV-7 jeweils die Progression des bei der Erstvorstellung diagnostizierten Kataraktstadiums und die bei der Kontrolluntersuchung in der Klinik festgestellten Komplikationen detaillierter dargestellt. Die Auswertung macht deutlich, dass die Anzahl der Augen mit Fortschreiten der Katarakterkrankung zwar für alle Kataraktstadien mit zunehmendem Abstand von der Erstvorstellung zunimmt, aber das auch nach etwa 40 Monaten immerhin noch 63,6 % der insipienten, 44,4 % der immaturen und 34,5 % der maturen Kataraktfälle in dem ursprünglich diagnostizierten Stadium verblieben. Insgesamt schritten mature Fälle deutlich häufiger und schneller fort als Augen mit einem insipienten oder immaturen Kataraktstadium. Verschlechterten sich kurzfristig nur 14,7 % der Augen mit maturer Katarakt, zeigten mittelfristig bereits 52,9 % der Augen eine Verschlechterung und langfristig 65,5%. Augen mit insipientem Stadium blieben hingegen eher stationär. Kurzfristig verschlechterten sich hier 33,3% der Augen, mittelfristig 20 % und langfristig 36,7 %. Augen mit immaturer Katarakt zeigten mit zunehmendem Abstand von der Erstvorstellung zwar eine Tendenz zur Progression, diese war aber nicht so stark ausgeprägt wie bei den maturen Fällen (kurzfristig: 31,8 %; mittelfristig: 41,5 %; langfristig: 55,6 %). Die eine hypermature Katarakt aufweisenden Augen verblieben in aller Regel in dem hypermaturen Stadium. Im kurzfristigen Kontrollzeitraum musste bei zwei der insgesamt acht kontrollierten Augen eine Bulbusenukleation nach einem sich inzwischen entwickelten Sekundärglaukom durchgeführt werden. Im langfristigen Kontrollzeitraum wurde in einem von drei Augen eine Phtisis bulbi diagnostiziert. Bei keinem der erneut kontrollierten Augen wurde eine Morgagni-Katarakt oder eine spontane Kataraktresorption beobachtet.

Mit zunehmendem Abstand der Kontrolluntersuchung von der Erstvorstellung nahm zusammen mit dem zunehmenden Anteil reiferer Kataraktstadien auch die Anzahl der mit einer Katarakt in Erscheinung tretenden Begleiterkrankungen zu. Insgesamt gesehen war die Zahl der Komplikationen im Verlauf aber gering. Mit Ausnahme einer geringgradigen linseninduzierten Uveitis wurden bei Augen, die bei der Erstvorstellung insipiente, immature und mature Kataraktstadien zeigten, auch langfristig,

d.h. nach 40 bis 50 Monaten, Begleiterkrankungen mit einer Inzidenz von unter 15 % diagnostiziert (Tabellen IV-4 bis IV-7). Von wenigen Ausnahmen abgesehen, lagen sie sogar noch deutlich darunter. Von einer einzigen Ausnahme abgesehen (bei einem immaturen Fall Bulbusenukleation nach Sekundärglaukom nach 24,6 Monaten), zeigte kein weiteres Auge mit einem ursprünglich insipienten, immaturen oder maturen Stadium im Verlauf des hier dargestellten Betrachtungszeitraums ein Sekundärglaukom. Auch eine vollständige Ablatio retinae wurde bei diesen Augen im Verlauf der Katarakterkrankung nur mit einer Häufigkeit von maximal 5,7 % diagnostiziert. Der Anteil der Begleiterkrankungen bei den Augen mit hypermaturer Katarakt lag dagegen zum Teil deutlich höher, wobei allerdings zu berücksichtigen ist, dass die Fallzahl hier für eine aussagekräftige Bewertung vergleichsweise gering war. Kurzfristig hatten aber zwei von acht (Bulbusenukleation) und mittelfristig drei von sieben hypermaturen Fällen ein Sekundärglaukom entwickelt.

Tabelle IV-4. Fortschreiten der Katarakterkrankung von Augen mit ursprünglich insipientem Kataraktstadium und assoziierte Begleiterkrankungen zu verschiedenen Kontrollzeitpunkten in der Klinik.

Insipiente Katarakt bei Erstvorstellung (EV)												
	Kontrollen ≤ 6 Mt.				Kontrollen > 6 Mt. < 2 Jahre				Kontrollen ≥ 2 Jahre			
Kontrollzeitpunkt	3,7 ± 1,6 Mt.				14,1 ± 3,2 Mt.				39,1 ± 8,5 Mt.			
Kataraktentwicklung	EV	[%]	Ktr.	[%]	EV	[%]	Ktr.	[%]	EV	[%]	Ktr.	[%]
kontrollierte Augen	3	100,0	3	100,0	5	100,0	5	100,0	11	100,0	11	100,0
insipient	3	100,0	2	66,7	5	100,0	4	80,0	11	100,0	7	63,6
immatur	-	-	-	-	-	-	-	-	-	-	3	27,3
matur	-	-	1	33,3	-	-	1	20,0	-	-	-	-
hypermatur	-	-	-	-	-	-	-	-	-	-	1	9,1
Phtisis bulbi	-	-	-	-	-	-	-	-	-	-	-	-
Bulbus ex	-	-	-	-	-	-	-	-	-	-	-	-
Komplikationen	EV	[%]	Ktr.	[%]	EV	[%]	Ktr.	[%]	EV	[%]	Ktr.	[%]
kontrollierte Augen	3	100,0	3	100,0	5	100,0	5	100,0	11	100,0	11	100,0
LIU ggr. (+)	-	-	1	33,3	-	-	-	-	-	-	2	18,2
mgr. (++)	-	-	-	-	-	-	-	-	-	-	-	-
hgr. (+++)	-	-	-	-	-	-	-	-	-	-	-	-
Sekundärglaukom	-	-	-	-	-	-	-	-	-	-	-	-
Linsensubluxation	-	-	-	-	-	-	-	-	-	-	-	-
Ablatio retinae	-	-	-	-	-	-	-	-	-	-	-	-
partielle Ablatio	-	-	-	-	-	-	-	-	-	-	-	-
Glaskörpervorfall	-	-	-	-	-	-	-	-	-	-	-	-
Syneresis	-	-	-	-	-	-	-	-	-	-	-	-

Mt. ≡ Monate; EV ≡ Erstvorstellung; Ktr. ≡ Kontrolluntersuchung (Klinik & Karteikarte); ggr. ≡ geringgradig; mgr. ≡ mittelgradig; hgr. ≡ hochgradig

Tabelle IV-5. Fortschreiten der Katarakterkrankung von Augen mit ursprünglich immaturem Kataraktstadium und assoziierte Begleiterkrankungen zu verschiedenen Kontrollzeitpunkten in der Klinik.

Immature Katarakt bei Erstvorstellung (EV)												
	Kontrollen ≤ 6 Mt.				Kontrollen > 6 Mt. < 2 Jahre				Kontrollen ≥ 2 Jahre			
Kontrollzeitpunkt	3,7 ± 1,4 Mt.				14,0 ± 4,8 Mt.				46,8 ± 14,4 Mt.			
Kataraktentwicklung	EV	[%]	Ktr.	[%]	EV	[%]	Ktr.	[%]	EV	[%]	Ktr.	[%]
kontrollierte Augen	22	100,0	22	100,0	53	100,0	53	100,0	36	100,0	36	100,0
immatur	22	100,0	15	68,2	53	100,0	31	58,5	36	100,0	16	44,4
matur	-	-	7	31,8	-	-	20	37,7	-	-	10	27,8
hypermatur	-	-	-	-	-	-	2	3,8	-	-	9	25,0
Phtisis bulbi	-	-	-	-	-	-	-	-	-	-	-	-
Bulbus ex	-	-	-	-	-	-	-	-	-	-	1[#]	2,8
Komplikationen	EV	[%]	Ktr.	[%]	EV	[%]	Ktr.	[%]	EV	[%]	Ktr.	[%]
kontrollierte Augen	22	100,0	22	100,0	53	100,0	53	100,0	35	100,0	35	100,0
LIU ggr. (+)	-	-	-	-	-	-	2	3,8	-	-	-	-
mgr. (++)	-	-	-	-	-	-	2	3,8	-	-	-	-
hgr. (+++)	-	-	-	-	-	-	-	-	-	-	-	-
Sekundärglaukom	-	-	-	-	-	-	-	-	-	-	-	-
Linsensubluxation	-	-	-	-	2	3,8	5	9,4	-	-	1	2,9
Ablatio retinae	-	-	-	-	-	-	-	-	-	-	2	5,7
partielle Ablatio	1	4,5	1	4,5	-	-	1	1,9	-	-	-	-
Glaskörpervorfall	1	4,5	1	4,5	1	1,9	3	5,7	-	-	1	2,9
Syneresis	-	-	1	4,5	-	-	1	1,9	-	-	4	11,4

Mt. ≡ Monate; EV ≡ Erstvorstellung; Ktr. ≡ Kontrolluntersuchung (Klinik & Karteikarte); ggr. ≡ geringgradig; mgr. ≡ mittelgradig; hgr. ≡ hochgradig

[#] nach Sekundärglaukom

Tabelle IV-6. Fortschreiten der Katarakterkrankung von Augen mit ursprünglich maturem Kataraktstadium und assoziierte Begleiterkrankungen zu verschiedenen Kontrollzeitpunkten in der Klinik.

Mature Katarakt bei Erstvorstellung (EV)												
	Kontrollen ≤ 6 Mt.				Kontrollen > 6 Mt. < 2 Jahre				Kontrollen ≥ 2 Jahre			
Kontrollzeitpunkt	3,5 ± 1,5 Mt.				14,2 ± 5,0 Mt.				40,5 ± 14,0 Mt.			
Kataraktentwicklung	EV	[%]	Ktr.	[%]	EV	[%]	Ktr.	[%]	EV	[%]	Ktr.	[%]
kontrollierte Augen	34	100,0	34	100,0	34	100,0	34	100,0	29	100,0	29	100,0
matur	34	100,0	29	85,3	34	100,0	16	47,0	29	100,0	10	34,5
hypermatur	-	-	5	14,7	-	-	18	52,9	-	-	18	62,1
Phtisis bulbi	-	-	-	-	-	-	-	-	-	-	1	3,4
Bulbus ex	-	-	-	-	-	-	-	-	-	-	-	-
Komplikationen	EV	[%]	Ktr.	[%]	EV	[%]	Ktr.	[%]	EV	[%]	Ktr.	[%]
kontrollierte Augen	34	100,0	34	100,0	34	100,0	34	100,0	28	100,0	28	100,0
LIU ggr. (+)	1	2,9	4	11,8	2	5,9	8	23,5	1	3,6	6	21,4
mgr. (++)	3	8,8	-	-	1	2,9	-	-	-	-	-	-
hgr. (+++)	1	2,9	-	-	-	-	-	-	-	-	-	-
Sekundärglaukom	-	-	-	-	-	-	-	-	-	-	-	-
Linsensubluxation	2	5,9	2	5,9	-	-	-	-	-	-	2	7,1
Ablatio retinae	1	2,9	1	2,9	-	-	1	2,9	-	-	1	3,6
partielle Ablatio	-	-	1	2,9	1	2,9	2	5,9	-	-	-	-
Glaskörpervorfall	2	5,9	4	11,8	-	-	2	5,9	-	-	1	3,6
Syneresis	1	2,9	1	2,9	-	-	1	2,9	-	-	4	14,3

Mt. ≡ Monate; EV ≡ Erstvorstellung; Ktr. ≡ Kontrolluntersuchung (Klinik & Karteikarte); ggr. ≡ geringgradig; mgr. ≡ mittelgradig; hgr. ≡ hochgradig

Tabelle IV-7. Fortschreiten der Katarakterkrankung von Augen mit ursprünglich hypermaturem Kataraktstadium und assoziierte Begleiterkrankungen zu verschiedenen Kontrollzeitpunkten in der Klinik.

Hypermature Katarakt bei Erstvorstellung (EV)												
	Kontrollen ≤ 6 Mt.				Kontrollen > 6 Mt. < 2 Jahre				Kontrollen ≥ 2 Jahre			
Kontrollzeitpunkt	4,3 ± 1,3 Mt.				13,2 ± 3,6 Mt.				36,2 ± 8,2 Mt.			
Kataraktentwicklung	EV	[%]	Ktr.	[%]	EV	[%]	Ktr.	[%]	EV	[%]	Ktr.	[%]
kontrollierte Augen	8	100,0	8	100,0	7	100,0	7	100,0	3	100,0	3	100,0
hypermatur	8	100,0	6	75,0	7	100,0	7	100,0	3	100,0	2	66,7
Phtisis bulbi	-	-	-	-	-	-	-	-	-	-	1	33,3
Bulbus ex	-	-	2[#]	25,0	-	-	-	-	-	-	-	-
Komplikationen	EV	[%]	Ktr.	[%]	EV	[%]	Ktr.	[%]	EV	[%]	Ktr.	[%]
kontrollierte Augen	6	100,0	6	100,0	7	100,0	7	100,0	2	100,0	2	100,0
LIU ggr. (+)	2	33,3	2	33,3	2	28,6	4	57,1	2	100,0	2	100,0
mgr. (++)	-	-	-	-	1	14,3	-	-	-	-	-	-
hgr. (+++)	1	16,7	-	16,7	-	-	-	-	-	-	-	-
Sekundärglaukom	-	-	-	-	1	14,3	3	42,9	-	-	-	-
Linsensubluxation	1	16,7	1	16,7	-	-	-	-	-	-	1	50,0
Ablatio retinae	-	-	-	-	3	42,9	3	42,9	1	50,0	1	50,0
partielle Ablatio	1	16,7	1	16,7	-	-	1	14,3	-	-	-	-
Glaskörpervorfall	1	16,7	1	16,7	-	-	-	-	-	-	-	-
Syneresis	1	16,7	1	16,7	1	14,3	1	14,3	1	50,0	1	50,0

Mt. ≡ Monate; EV ≡ Erstvorstellung; Ktr. ≡ Kontrolluntersuchung (Klinik & Karteikarte); ggr. ≡ geringgradig; mgr. ≡ mittelgradig; hgr. ≡ hochgradig

[#] nach Sekundärglaukom

Die Progression der Katarakt in Augen von Hunden, deren Besitzer aus unterschiedlichen Gründen nicht noch einmal in der Klinik vorstellig wurden, konnte vielfach anhand der Fragebogenauswertung beurteilt werden. Da die Progression der Katarakt durch den Besitzer nicht auf der Basis einzelner Kataraktstadien vorgenommen werden konnte, erfolgte die entsprechende Beurteilung hier nur anhand des Kriteriums Verschlechterung „ja“ oder „nein“. In den Tabellen IV-8 und IV-9 ist das entsprechende Ergebnis der Besitzerbefragung dem Ergebnis der Klinikuntersuchung in Abhängigkeit von dem bei der Erstvorstellung festgestelltem Kataraktstadium bzw. Katarakttyp gegenübergestellt. Die Auswertung zeigt, dass die Ergebnisse der Besitzerbefragung für die nicht noch einmal vorstelligen Hunde mit den Ergebnissen der Klinikkontrollen der wieder vorgestellten Hunde zumindest in den Fällen mit ausreichender Fallzahl auf beiden Seiten relativ gut übereinstimmen.

Die übergreifende Bewertung der Klinikuntersuchungen und der Ergebnisse der Fragebogenaktion in der Summe zeigte, dass der Anteil der kataraktösen Augen mit Verschlechterung bei allen Kataraktstadien und -typen mit zunehmendem Abstand von der Erstvorstellung jeweils zunahm. Dieser Effekt war aber besonders bei Augen mit einem ursprünglich maturen Kataraktstadium, bzw. bei Augen von senilem oder diabetogenem Katarakttyp ausgeprägt. Hier zeigten langfristig in der Summe immerhin etwa 60 % der Augen eine Verschlechterung. Im Falle einer ursprünglich insipienten bzw. immaturen oder juvenilen Katarakt verschlechterte sich langfristig dagegen nur jedes dritte (38,1 %) bzw. jedes zweite Auge (52,3 % bzw. 50,0 %).

Tabelle IV-8. Verschlechterung von kataraktös veränderten Augen in Abhängigkeit vom Kataraktstadium bei der Erstvorstellung und Kontrollzeitraum aufgeteilt nach Ergebnissen der Klinikuntersuchung und der Besitzerbefragung (n: Zahl der Augen mit Verschlechterung, n_{ges}: Summe der Augen mit und ohne Verschlechterung, in Klammern: mittlerer Kontrollzeitpunkt ± Standardabweichung).

VERSCHLECHTERUNG NACH KATARAKTSTADIEN				
	insipient	immatur	matur	hypermatur
	n/n_{ges} % (Kontrollzeitraum)	n/n_{ges} % (Kontrollzeitraum)	n/n_{ges} % (Kontrollzeitraum)	n/n_{ges} % (Kontrollzeitraum)
Kontrollen ≤ 6 Monate				
Klinik	1/3 33,3 (3,7 ± 1,6 Mt.)	7/22 31,8 (3,7 ± 1,4 Mt.)	5/34 14,7 (3,5 ± 1,5 Mt.)	2/8 25,0 (4,3 ± 1,3 Mt.)
Fragebogen	0/1 0,0 (5,8 ± 0,0 Mt.)	0/0 - (-)	3/3 100,0 (6,0 ± 0,0 Mt.)	0/0 - (-)
Summe	1/4 **25,0** (4,2 ± 1,6 Mt.)	7/22 **31,8** (3,7 ± 1,4 Mt.)	8/37 **21,6** (3,7 ± 1,6 Mt.)	2/8 **25,0** (4,3 ± 1,3 Mt.)
Kontr. > 6 Monate < 2 Jahre				
Klinik	1/5 20,0 (14,1 ± 3,2 Mt.)	22/53 41,5 (14,0 ± 4,8 Mt.)	18/34 52,9 (14,2 ± 5,0 Mt.)	0/7 0,0 (13,2 ± 3,6 Mt.)
Fragebogen	2/19 10,5 (12,9 ± 5,3 Mt.)	14/23 60,9 (18,0 ± 5,2 Mt.)	16/37 43,2 (14,0 ± 5,3 Mt.)	5/9 55,6 (12,3 ± 4,1 Mt.)
Summe	3/24 **12,5** (13,1 ± 5,0 Mt.)	36/76 **47,4** (15,2 ± 5,2 Mt.)	34/71 **47,9** (14,1 ± 5,2 Mt.)	5/16 **31,3** (12,7 ± 3,9 Mt.)
Kontrollen ≥ 2 Jahre				
Klinik	4/11 36,4 (39,1 ± 8,5 Mt.)	20/36 55,6 (46,8 ± 14,4 Mt.)	19/29 65,5 (40,5 ± 14,0 Mt.)	1/3 33,3 (36,2 ± 8,2 Mt.)
Fragebogen	12/31 38,7 (53,3 ± 11,5 Mt.)	49/96 51,0 (48,2 ± 16,3 Mt.)	66/106 62,3 (45,6 ± 15,2 Mt.)	5/12 41,7 (41,7 ± 12,9 Mt.)
Summe	16/42 **38,1** (49,7 ± 12,4 Mt.)	69/132 **52,3** (47,8 ± 15,9 Mt.)	85/135 **63,0** (44,7 ± 15,1 Mt.)	6/15 **40,0** (40,6 ± 12,3 Mt.)

Mt. ≡ Monate

Tabelle IV-9. Verschlechterung von kataraktös veränderten Augen in Abhängigkeit vom Katarakttyp und Kontrollzeitraum aufgeteilt nach Ergebnissen der Klinikuntersuchung und der Besitzerbefragung (n: Zahl der Augen mit Verschlechterung, n_{ges}: Summe der Augen mit und ohne Verschlechterung, in Klammern: mittlerer Kontrollzeitpunkt ± Standardabweichung)

VERSCHLECHTERUNG NACH KATARAKTTYP				
	kongenital	juvenil	senil	diabetogen
	n/n_{ges} % (Kontrollzeitraum)	n/n_{ges} % (Kontrollzeitraum)	n/n_{ges} % (Kontrollzeitraum)	n/n_{ges} % (Kontrollzeitraum)
Kontrollen ≤ 6 Monate				
Klinik	0/0 - (-)	6/17 35,3 (3,2 ± 1,6 Mt.)	5/37 13,5 (3,7 ± 1,2 Mt.)	4/13 30,8 (3,9 ± 1,7 Mt.)
Fragebogen	0/0 - (-)	1/1 100,0 (6,0 ± 0,0 Mt.)	0/1 0,0 (5,8 ± 0,0 Mt.)	2/2 100,0 (6,0 ± 0,0 Mt.)
Summe	0/0 **-** (-)	7/18 **38,9** (3,3 ± 1,7 Mt.)	5/38 **13,2** (3,8 ± 1,2 Mt.)	6/15 **40,0** (4,2 ± 1,7 Mt.)
Kontr. > 6 Monate < 2 Jahre				
Klinik	0/5 0,0 (12,3 ± 2,0 Mt.)	19/51 37,3 (14,4 ± 5,0 Mt.)	15/32 46,9 (14,0 ± 4,1 Mt.)	7/11 63,6 (13,5 ± 5,5 Mt.)
Fragebogen	0/0 - (-)	9/19 47,4 (16,0 ± 4,0 Mt.)	25/58 43,1 (14,2 ± 6,0 Mt.)	3/11 27,3 (14,9 ± 5,3 Mt.)
Summe	0/5 **0,0** (12,3 ± 2,0 Mt.)	28/70 **40,0** (14,8 ± 4,8 Mt.)	40/90 **44,4** (14,1 ± 5,4 Mt.)	10/22 **45,5** (14,2 ± 5,5 Mt.)
Kontrollen ≥ 2 Jahre				
Klinik	2/5 40,0 (50,0 ± 17,6 Mt.)	24/48 50,0 (44,1 ± 14,8 Mt.)	13/20 65,0 (40,1 ± 11,1 Mt.)	5/6 83,3 (33,1 ± 7,4 Mt.)
Fragebogen	1/6 16,7 (54,5 ± 21,1 Mt.)	54/108 50,0 (50,5 ± 14,2 Mt.)	68/114 59,6 (46,1 ± 15,9 Mt.)	9/17 52,9 (41,0 ± 12,1 Mt.)
Summe	3/11 **27,3** (52,5 ± 19,7 Mt.)	78/156 **50,0** (48,5 ± 14,7 Mt.)	81/134 **60,4** (45,2 ± 15,4 Mt.)	14/23 **60,9** (38,9 ± 11,6 Mt.)

Mt. ≡ Monate

Sieben Besitzer, die nicht in der Klinik vorstellig wurden, berichteten bei der Frage nach inzwischen aufgetretenen Komplikationen, dass bei ihren Hunden jeweils unilateral ein Glaukom festgestellt wurde. Davon entwickelten sich sechs Glaukomata langfristig (1x aus immaturem, 4x aus maturem und 1x aus hypermaturem Kataraktstadium) und ein Glaukom mittelfristig (ursprünglich matur). Langfristig wurde damit in 2,4 % (6 von 245 Augen) und mittelfristig in 1,1 % (1 von 88 Augen) der Augen mit Besitzerkontrolle ein Glaukom registriert. Vier Augen mit Glaukom wurden in der Folge enukleiert. Von dem Auftreten einer linseninduzierten Uveitis laut Haustierarzt berichteten 15 Besitzer, deren Hunde nicht noch einmal in der Klinik untersucht wurden. Bei acht Hunden trat die linseninduzierte Uveitis dabei bilateral (1x mittelfristig und 7x langfristig) und bei sechs Hunden unilateral (1x mittelfristig und 5x langfristig) auf. Damit wurde durch die Besitzer mittelfristig für 3,4 % (3 von 88 Augen) und langfristig für 7,8 % der Augen (19 von 245 Augen) eine linseninduzierte Uveitis angegeben.

Neben den Angaben zur Verschlechterung der Sehfähigkeit machten von den Besitzern der 361 nicht operierten Hunde der prospektiven (Gruppe A-II) und retrospektiven (Gruppe B-II) Untersuchung bei der Besitzerbefragung insgesamt 207 Besitzer (57,3 %) auch Angaben zur Geschwindigkeit der Kataraktprogression bei ihren Hunden. 32 Besitzer der Hunde aus der prospektiven Untersuchung wurden nicht befragt, da sie erst im Jahr 2005 in der Klinik vorstellig geworden waren und der zeitliche Abstand seit der Erstvorstellung für eine aussagekräftige Beurteilung der Kataraktprogression zu gering war. 49 Hunde waren zum Zeitpunkt der Befragung bereits verstorben, in 45 Fällen zeigten sich die Besitzer bezüglich der Befragung wenig kooperativ und in weiteren 28 Fällen wurde der Patientenbesitzer nicht erreicht, da er unbekannt verzogen (n = 22) oder verstorben war (n = 6). Bei 27 der 207 Hunde mit Besitzerauskunft lag bei der Erstvorstellung eine unilaterale und bei 180 Hunden eine bilaterale Katarakt vor, so dass für insgesamt 387 Augen Besitzerangaben vorlagen. Diesen Angaben entsprechend waren kongenitale Kataraktkrankungen in 72,7 % der Fälle stationär oder schritten nur sehr langsam, d.h. innerhalb von Jahren, fort (27,3 %). Auch juvenile Katarakterkrankungen zeigten einen hohen Anteil stationärer (20,9 %) oder langsam fortschreitender Fälle (38,6 %). Senile Katarakterkrankungen schienen den Angaben der Besitzer zufolge hingegen

schneller fortzuschreiten. So erstreckte sich die Progression in immerhin 51,0 % der senilen Fälle über einen Zeitraum von Monaten. Der überwiegende Anteil der Besitzer von Hunden mit einer diabetogen bedingten Katarakterkrankung gab an, dass die Katarakterkrankung bei ihrem Hund schnell, d.h. innerhalb von Wochen (33,3 %) bzw. Monaten (50,0 %), fortschritt (Abbildung IV-12).

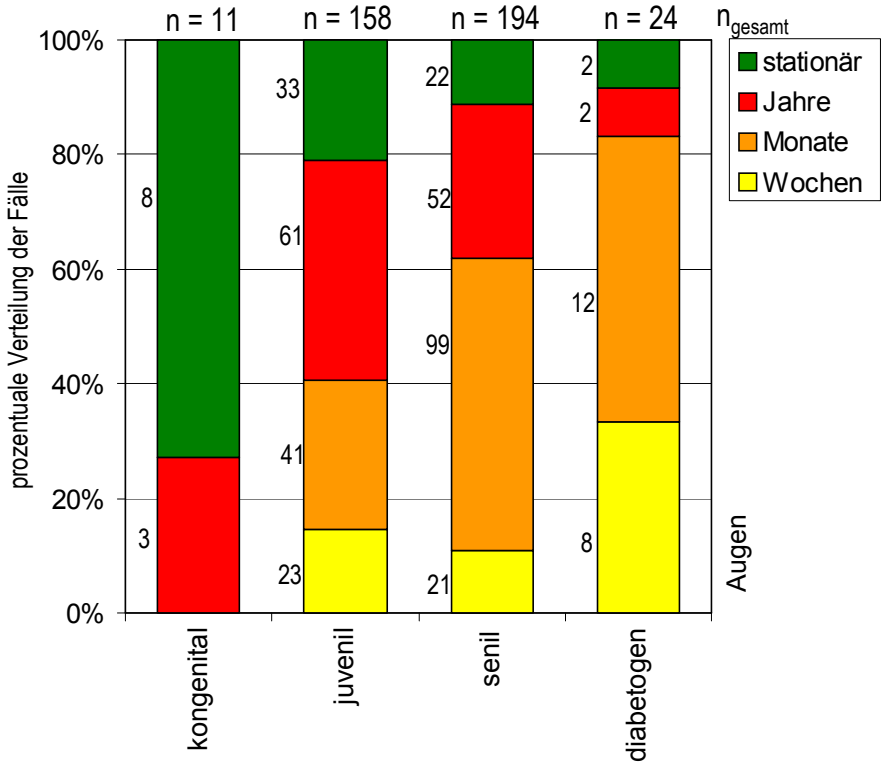

Abbildung IV-12. Geschwindigkeit der Kataraktprogression bei verschiedenen Katarakttypen nach Angaben der Besitzer [Fortschreiten der Eintrübung innerhalb von Wochen, Monaten und Jahren bzw. ohne Fortschreiten (stationär), n_{gesamt} = 387 Augen].

3 Ergebnisse der Katarakt-Operationen

Das den Untersuchungen zugrunde gelegte Patientengut mit einer Kataraktoperation umfasste 25 Hunde (25 Augen) aus der prospektiven Untersuchung und 88 Hunde (94 Augen) aus der retrospektiven Untersuchung, insgesamt also 113 Hunde mit 119 operierten Augen (107 Hunde mit unilateraler, 6 Hunde mit bilateraler Operation). Bei etwa jeder dritten Operation wurde eine Kunstlinse implantiert (38 Augen, 31,9 %). Das mittlere Alter zum Zeitpunkt der Operation lag bei 6,28 ± 3,25 Jahren (Median: 7 Jahre). Die meisten der 119 an einer Katarakt operierten Augen wiesen einen juvenilen (42,9 %) oder senilen (33,6 %) Katarakttyp auf (Tabelle IV-10). Bei 92 operierten Augen (77,3 %) bestand zum Zeitpunkt der Operation ein matures Kataraktstadium.

Tabelle IV-10. Häufigkeit verschiedener Kataraktformen und Typen bei der Kataraktoperation.

Katarakttyp	n (Augen)	Anteil [%]	Kataraktform	n (Augen)	Anteil [%]
juvenil	51	42,9	insipient	0	0
senil	40	33,6	immatur	10	8,4
diabetogen	23	19,3	matur	92	77,3
kongenital	5	4,2	hypermatur	17	14,3
gesamt	*119*	*100,0*	*gesamt*	*119*	*100,0*

Prinzipiell erfolgten alle durchgeführten Kataraktoperationen zunächst mittels Phakoemulsifikationstechnik. Bei fünf Kataraktoperationen (4,2 %, 5 mature Fälle) wurde die Phakoemulsifikation aufgrund der Härte der Linse (n = 2) oder einer Subluxation der Linse (n = 3) abgebrochen. Die Extraktion der Linse erfolgte dann entsprechend der Indikation in zwei Fällen (je einmal senil und juvenil) mittels extrakapsulärer Linsenextraktion (ECCE) und in drei Fällen (je einmal juvenil, senil und diabetogen) mittels intrakapsulärer Linsenextraktion (ICCE).

Für die Beurteilung des Operationsergebnisses wurden die Ergebnisse der prospektiven und retrospektiven Untersuchungen zusammengefasst. Insgesamt konnten kurzfristig (Kontrollzeitraum ≤ 4 Wochen) 103 Augen, mittelfristig (> 4 Wochen < 6 Monate) 79 sowie langfristig (≥ 6 Monate) 96 Augen beurteilt werden (detaillierte Aufstellung siehe Tabelle A-2, Anhang). Die Beurteilung erfolgte entweder auf Basis von Untersuchungsergebnissen in der Klinik oder mit Hilfe der Besitzerbefragung. Die Herkunft der Untersuchungsergebnisse zum Operationserfolg ist für jede Gruppe in Tabelle IV-11 detailliert zusammengefasst und im Folgenden erläutert.

Bei den Patienten der prospektiven Untersuchung (Gruppe A-I) wurden 23 der 25 operierten Augen kurzfristig (Kontrollzeitpunkt ≤ 4 Wochen), 21 Augen mittelfristig (> 4 Wochen < 6 Monate) und zehn Augen langfristig (≥ 6 Monate) nochmals in der Klinik vorstellig. In einem weiteren Fall konnte das mittelfristige Operationsergebnis und in weiteren zehn Fällen auch das langfristige Operationsergebnis nach einer telefonischen Befragung des Besitzers erfasst werden (vgl. Tabelle IV-11).

Die Beurteilung des kurzfristigen und mittelfristigen Operationserfolgs sowie etwaiger postoperativer Komplikationen der retrospektiven Gruppe (Gruppe B-I) erfolgte auf Basis der klinikeigenen Patientenkartei (kurzfristig: 80 Augen von 74 Hunden; mittelfristig: 57 Augen von 53 Hunden). Für die Beurteilung des Langzeiterfolgs der Operation und zwischenzeitlich aufgetretener Komplikationen wurden die Patientenbesitzer der retrospektiven Gruppe (Gruppe B-I) angeschrieben, mit Hilfe eines Fragebogens zu dem Ergebnis der Operation befragt (siehe Abbildung A-4, Anhang) und zu einer Nachuntersuchung in die Klinik für kleine Haustiere gebeten. Bei den Patienten, die daraufhin nochmals vorstellig wurden, wurde das langfristige Operationsergebnis anhand dieser Kontrolluntersuchung in der Klinik beurteilt (25 Augen von 22 Hunden). Patienten, die die Klinik aus unterschiedlichen Gründen nicht noch einmal aufsuchen konnten, wurden entweder anhand des ausgefüllten Fragebogens bzw. nach Rückfrage beim Besitzer (47 Augen von 44 Hunden) oder anhand der Patientenkartei auf Basis der letzten Kontrolluntersuchung in der Klinik (Kontrollzeitpunkt ≥ 6 Monate, 4 Augen von 4 Hunden) erfasst (Tabelle IV-11).

Tabelle IV-11. Herkunft der Untersuchungsergebnisse zum Operationserfolg (Gruppe A-I und B-I).

	Kontrollen ≤ 4 Wo. n_{Hunde} / n_{Augen}	Kontrollen > 4 Wo. < 6 Mt. n_{Hunde} / n_{Augen}	Kontrollen ≥ 6 Mt. n_{Hunde} / n_{Augen}
Gruppe A-I (prospektiv, Patienten mit Kataraktoperation)			
Klinik	23 / 23	21 / 21	10 / 10
Karteikarte	- / -	- / -	- / -
Besitzerbefragung	- / -	1 / 1	10 / 10
Gruppe B-I (retrospektiv, Patienten mit Kataraktoperation)			
Klinik	- / -	- / -	22 / 25
Karteikarte	74 / 80	53 / 57	4 / 4
Besitzerbefragung	- / -	- / -	44 / 47
Summe			
Klinik & Karteikarte	97 / 103	74 / 78	36 / 39
Besitzerbefragung	- / -	1 / 1	54 / 57
gesamt	**97 / 103**	**75 / 79**	**90 / 96**

Mt. ≡ Monate; Wo. ≡ Wochen

Da bei fünf der insgesamt 119 Kataraktoperationen intraoperativ ein Verfahrenswechsel von der standardmäßig verwendeten Phakoemulsifikationstechnik auf eine intrakapsuläre (ICCE, 3 Fälle) oder extrakapsuläre Linsenextraktion (ECCE, 2 Fälle) erfolgte, standen für die Beurteilung der Operationen mittels Phakoemulsifikation und der intraoperativen Komplikationen insgesamt 114 Augen von 108 Hunden zur Verfügung. Das postoperative Ergebnis dieser 114 mittels Phakoemulsifikation operierten Augen und die Häufigkeit möglicher postoperativer Komplikationen konnte anhand von Kontrolluntersuchungen in der Klinik kurzfristig (≤ 4 Wochen) in 98, mittelfristig (> 4 Wochen < 6 Monate) in 74 und langfristig (≥ 6 Monate) in 38 Augen bewertet werden. Bei weiteren 54 Augen wurde der Operationserfolg langfristig und bei einem weiteren Auge mittelfristig anhand der Besitzerbefragung beurteilt.

Tabelle IV-12 stellt den Operationserfolg für jede Operationstechnik in Abhängigkeit von dem jeweiligen Kontrollzeitraum zusammenfassend dar. Da die Ergebnisse der Kontrollen in der Klinik und der Besitzerbefragung in Fällen mit ausreichender Fallzahl jeweils vergleichbar waren, wurden sie für die weitergehende statistische Bewertung des Operationserfolgs schließlich zusammengefasst, so dass der weitergehenden Bewertung für jeden Kontrollzeitraum jeweils die größtmögliche Informationsmenge zugrunde liegt.

Es wird deutlich, dass die Erfolgsquote der mittels Phakoemulsifikationstechnik durchgeführten Operationen mit zunehmendem Zeitabstand von der Operation abnahm ($p < 0{,}001$). Der Anteil der Operationen mit sehr gutem und gutem Erfolg sank dabei von kurzfristig 90,8 % (Kontrollzeitraum ≤ 4 Wochen) auf langfristig 59,8 % (Kontrollzeitraum ≥ 6 Monate). Unter Einbeziehung der mit „ausreichend“ beurteilten Fälle lag die Erfolgsrate langfristig insgesamt bei 77,2 %. Die Fallzahlen der mittels ECCE und ICCE durchgeführten Operationen waren zu klein, um eine aussagekräftige Bewertung zu ermöglichen. Tendenziell wiesen diese Operationen aber eine höhere Misserfolgsrate auf als die Fälle auf Basis der Phakoemulsifikationstechnik. Aufgrund der abweichenden Operationstechnik und der geringen Fallzahl wurden die fünf mittels ECCE und ICCE operierten Fälle für die weitere Auswertung nicht mehr berücksichtigt.

Tabelle IV-12. Erfolgsraten der Kataraktoperationen in Abhängigkeit von dem Kontrollzeitpunkt post operationem (aufgeteilt nach Operationstechnik, n: Zahl der Augen, in Klammern: mittlerer Kontrollzeitpunkt ± Standardabweichung, *** statistisch signifikant innerhalb der Gruppe mit p < 0,001, jeweils bezogen auf Summenwerte).

	Ktr. ≤ 4 Wo (2,2 ± 0,8 Wo) n = 103		Ktr. > 4 Wo < 6 Mt. (3,4 ± 1,3 Mt.) n = 79						Ktr. ≥ 6 Mt. (39 ± 25 Mt.) n = 96					
	Klinik#		Klinik		Besitzer-Befragung		Summe		Klinik		Besitzer-Befragung		Summe	
	n	%	n	%	n	%	n	%	n	%	n	%	n	%
Phako* **														
Erfolg, sehr gut	59	60,2	31	41,9	-	-	31	41,3	9	23,7	15	27,8	24	26,1
Erfolg, gut	30	30,6	27	36,5	1	100,0	28	37,3	14	36,8	17	31,5	31	33,7
Erfolg, ausreichend	8	8,2	12	16,2	-	-	12	16,0	5	13,2	11	20,4	16	17,4
Misserfolg	1	1,0	4	5,4	-	-	4	5,3	10	26,3	11	20,4	21	22,8
gesamt	*98*	*100,0*	*74*	*100,0*	*1*	*100,0*	*75*	*100,0*	*38*	*100,0*	*54*	*100,0*	*92*	*100,0*
Phako, dann ECCE														
Erfolg, sehr gut	-	-	-	-	-	-	-	-	-	-	-	-	-	-
Erfolg, gut	2	100,0	-	-	-	-	-	-	-	-	-	-	-	-
Erfolg, ausreichend	-	-	1	50,0	-	-	1	50,0	1	100,0	-	-	1	50,0
Misserfolg	-	-	1	50,0	-	-	1	50,0	-	-	1	100,0	1	50,0
gesamt	*2*	*100,0*	*2*	*100,0*	-	-	*2*	*100,0*	*1*	*100,0*	*1*	*100,0*	*2*	*100,0*
Phako, dann ICCE														
Erfolg, sehr gut	-	-	-	-	-	-	-	-	-	-	-	-	-	-
Erfolg, gut	2	66,7	1	50,0	-	-	1	50,0	-	-	1	50,0	1	50,0
Erfolg, ausreichend	-	-	-	-	-	-	-	-	-	-	-	-	-	-
Misserfolg	1	33,3	1	50,0	-	-	1	50,0	-	-	1	50,0	1	50,0
gesamt	*3*	*100,0*	*2*	*100,0*	-	-	*2*	*100,0*	-	-	*2*	*100,0*	*2*	*100,0*

Wo. ≡ Wochen; Mt. ≡ Monate; Ktr. ≡ Kontrollzeitpunkt

im Kontrollzeitraum ≤ 4 Wochen: kein Ergebnis mittels Besitzerbefragung ermittelt

3.1 Patientenabhängige Einflussgrößen

Die folgenden Tabellen fassen die Ergebnisse der 114 mittels Phakoemulsifikationstechnik durchgeführten Kataraktoperationen zu verschiedenen Kontrollzeitpunkten in Abhängigkeit von möglicherweise relevanten Parametern zusammen, die durch die Patienten vorgegeben waren. Genauer untersucht wurde dabei der Einfluss des vorliegenden Katarakttyps (Tab. IV-13), des zum Zeitpunkt der Operation diagnostizierten Kataraktstadiums (Tab. IV-14), der Augengröße des Patienten (Tab. IV-15) sowie des Alters des Hundes bei der Operation (Tab. IV-16). Für die angeführten Einflussgrößen konnte in keinem Fall und zu keinem Kontrollzeitpunkt eine signifikante Auswirkung auf den Operationserfolg festgestellt werden ($p > 0,08$). Einige Hunde wiesen im Vorfeld der Operation eine linseninduzierte Uveitis (LIU) auf, die aber bis zum Zeitpunkt der Operation vollständig ausgeheilt war. Auch für eine solche stattgehabte LIU konnte kein signifikanter Einfluss ($p > 0,2$) auf das Operationsergebnis ermittelt werden (Tab. IV-17).

In Übereinstimmung mit dem Ergebnis für die Gesamtheit aller Augen (siehe Tabelle IV-12) wurde auch für die Betrachtung der einzelnen Untergruppen jeweils eine signifikante Abnahme der „sehr guten“ und „guten“ Operationsergebnisse mit zunehmendem Zeitabstand von der Operation ermittelt: Gruppe „juvenil“ mit $p < 0,001$, Gruppe „senil“ ($p = 0,016$), Gruppe „matur“ ($p < 0,001$), Gruppe „hypermatur“ ($p = 0,028$), Gruppe „Auge groß“ ($p = 0,005$), Gruppe „Auge klein“ ($p < 0,001$), Gruppe „Alter 1-3 Jahre“ ($p = 0,002$), Gruppe „Alter 7-9 Jahre“ ($p = 0,034$), Gruppe „mit LIU“ ($p = 0,003$) und Gruppe „ohne LIU“ ($p < 0,001$).

Tabelle IV-13. Ergebnisse der Kataraktoperationen in Abhängigkeit vom Katarakttyp und von den Kontrollzeitpunkten post operationem (n: Zahl der Augen, in Klammern: mittlerer Kontrollzeitpunkt ± Standardabweichung, * statistisch signifikant innerhalb der Gruppe mit p < 0,05; *** mit p < 0,001, jeweils bezogen auf Summenwerte).

	Ktr. ≤ 4 Wo (2,2 ± 0,8 Wo) n = 98		Ktr. > 4 Wo < 6 Mt. (3,4 ± 1,3 Mt.) n = 75						Ktr. ≥ 6 Mt. (40 ± 25 Mt.) n = 92					
	Klinik#		Klinik		Besitzer-Befragung		Summe		Klinik		Besitzer-Befragung		Summe	
	n	%	n	%	n	%	n	%	n	%	n	%	n	%
juvenil* **														
Erfolg, sehr gut	25	59,5	14	40,0	-	-	14	38,9	4	22,2	5	21,7	9	22,0
Erfolg, gut	14	33,3	14	40,0	1	100,0	15	41,7	7	38,9	8	34,8	15	36,6
Erfolg, ausreichend	3	7,1	5	14,3	-	-	5	13,9	1	5,6	6	26,1	7	17,1
Misserfolg	-	-	2	5,7	-	-	2	5,6	6	33,3	4	17,4	10	24,4
gesamt	*42*	*100,0*	*35*	*100,0*	*1*	*100,0*	*36*	*100,0*	*18*	*100,0*	*23*	*100,0*	*41*	*100,0*
senil*														
Erfolg, sehr gut	21	63,6	10	43,5	-	-	10	43,5	2	25,0	8	38,1	10	34,5
Erfolg, gut	9	27,3	7	30,4	-	-	7	30,4	1	12,5	5	23,8	6	20,7
Erfolg, ausreichend	3	9,1	5	21,7	-	-	5	21,7	2	25,0	4	19,0	6	20,7
Misserfolg	-	-	1	4,3	-	-	1	4,3	3	37,5	4	19,0	7	24,1
gesamt	*33*	*100,0*	*23*	*100,0*	-	-	*23*	*100,0*	*8*	*100,0*	*21*	*100,0*	*29*	*100,0*
diabetogen														
Erfolg, sehr gut	10	55,6	6	42,9	-	-	6	42,9	2	22,2	2	22,2	4	22,2
Erfolg, gut	5	27,8	5	35,7	-	-	5	35,7	4	44,4	4	44,4	8	44,4
Erfolg, ausreichend	2	11,1	2	14,3	-	-	2	14,3	2	22,2	1	11,1	3	16,7
Misserfolg	1	5,6	1	7,1	-	-	1	7,1	1	11,1	2	22,2	3	16,7
gesamt	*18*	*100,0*	*14*	*100,0*	-	-	*14*	*100,0*	*9*	*100,0*	*9*	*100,0*	*18*	*100,0*
kongenital														
Erfolg, sehr gut	3	60,0	1	50,0	-	-	1	50,0	1	33,3	-	-	1	25,0
Erfolg, gut	2	40,0	1	50,0	-	-	1	50,0	2	66,7	-	-	2	50,0
Erfolg, ausreichend	-	-	-	-	-	-	-	-	-	-	-	-	-	-
Misserfolg	-	-	-	-	-	-	-	-	-	-	1	100,0	1	25,0
gesamt	*5*	*100,0*	*2*	*100,0*	-	-	*2*	*100,0*	*3*	*100,0*	*1*	*100,0*	*4*	*100,0*

Wo. ≡ Wochen; Mt. ≡ Monate; Ktr. ≡ Kontrollzeitpunkt

im Kontrollzeitraum ≤ 4 Wochen: kein Ergebnis mittels Besitzerbefragung ermittelt

Tabelle IV-14. Ergebnisse der Kataraktoperationen in Abhängigkeit vom Kataraktstadium und von den Kontrollzeitpunkten post operationem (n: Zahl der Augen, in Klammern: mittlerer Kontrollzeitpunkt ± Standardabweichung, * statistisch signifikant innerhalb der Gruppe mit p < 0,05; *** mit p < 0,001, jeweils bezogen auf Summenwerte).

	Ktr. ≤ 4 Wo (2,2 ± 0,8 Wo) n = 98		Ktr. > 4 Wo < 6 Mt. (3,4 ± 1,3 Mt.) n = 75						Ktr. ≥ 6 Mt. (40 ± 25 Mt.) n = 92					
	Klinik#		Klinik		Besitzer-Befragung		Summe		Klinik		Besitzer-Befragung		Summe	
	n	%	n	%	n	%	n	%	n	%	n	%	n	%
immatur														
Erfolg, sehr gut	2	25,0	1	14,3	-	-	1	14,3	-	-	-	-	-	-
Erfolg, gut	4	50,0	4	57,1	-	-	4	57,1	3	50,0	1	33,3	4	44,4
Erfolg, ausreichend	2	25,0	2	28,6	-	-	2	28,6	1	16,7	1	33,3	2	22,2
Misserfolg	-	-	-	-	-	-	-	-	2	33,3	1	33,3	3	33,3
gesamt	*8*	*100,0*	*7*	*100,0*	-	-	*7*	*100,0*	*6*	*100,0*	*3*	*100,0*	*9*	*100,0*
matur***														
Erfolg, sehr gut	48	64,9	26	45,6	-	-	26	45,6	8	27,6	12	29,3	20	28,6
Erfolg, gut	20	27,0	20	35,1	-	-	20	35,1	11	37,9	15	36,6	26	37,1
Erfolg, ausreichend	5	6,8	8	14,0	-	-	8	14,0	4	13,8	8	19,5	12	17,1
Misserfolg	1	1,4	3	5,3	-	-	3	5,3	6	20,7	6	14,6	12	17,1
gesamt	*74*	*100,0*	*57*	*100,0*	-	-	*57*	*100,0*	*29*	*100,0*	*41*	*100,0*	*70*	*100,0*
hypermatur*														
Erfolg, sehr gut	9	56,3	4	40,0	-	-	4	36,4	1	33,3	3	30,0	4	30,8
Erfolg, gut	6	37,5	3	30,0	1	100,0	4	36,4	-	-	1	10,0	1	7,7
Erfolg, ausreichend	1	6,3	2	20,0	-	-	2	18,2	-	-	2	20,0	2	15,4
Misserfolg	-	-	1	10,0	-	-	1	9,1	2	66,7	4	40,0	6	46,2
gesamt	*16*	*100,0*	*10*	*100,0*	*1*	*100,0*	*11*	*100,0*	*3*	*100,0*	*10*	*100,0*	*13*	*100,0*

Wo. ≡ Wochen; Mt. ≡ Monate; Ktr. ≡ Kontrollzeitpunkt

im Kontrollzeitraum ≤ 4 Wochen: kein Ergebnis mittels Besitzerbefragung ermittelt

Tabelle IV-15. Ergebnisse der Kataraktoperationen in Abhängigkeit von der Augengröße [abgeschätzt nach ROOKS et al. (1985)] und von den Kontrollzeitpunkten post operationem (n: Zahl der Augen, in Klammern: mittlerer Kontrollzeitpunkt ± Standardabweichung, ** statistisch signifikant innerhalb der Gruppe mit p < 0,01; *** mit p < 0,001, jeweils bezogen auf Summenwerte).

	Ktr. ≤ 4 Wo (2,2 ± 0,8 Wo) n = 98		Ktr. > 4 Wo < 6 Mt. (3,4 ± 1,3 Mt.) n = 75						Ktr. ≥ 6 Mt. (40 ± 25 Mt.) n = 92					
	Klinik#		Klinik		Besitzer-Befragung		Summe		Klinik		Besitzer-Befragung		Summe	
	n	%	n	%	n	%	n	%	n	%	n	%	n	%
Auge groß**														
Erfolg, sehr gut	29	59,2	15	39,5	-	-	15	39,5	7	33,3	6	23,1	13	27,7
Erfolg, gut	17	34,7	16	42,1	-	-	16	42,1	8	38,1	8	30,8	16	34,0
Erfolg, ausreichend	2	4,1	3	7,9	-	-	3	7,9	3	14,3	6	23,1	9	19,1
Misserfolg	1	2,0	4	10,5	-	-	4	10,5	3	14,3	6	23,1	9	19,1
gesamt	*49*	*100,0*	*38*	*100,0*	-	-	*38*	*100,0*	*21*	*100,0*	*26*	*100,0*	*47*	*100,0*
Auge mittel														
Erfolg, sehr gut	7	53,8	3	33,3	-	-	3	33,3	1	14,3	1	25,0	2	18,2
Erfolg, gut	3	23,1	2	22,2	-	-	2	22,2	3	42,9	2	50,0	5	45,5
Erfolg, ausreichend	3	23,1	4	44,4	-	-	4	44,4	-	-	1	25,0	1	9,1
Misserfolg	-	-	-	-	-	-	-	-	3	42,9	-	-	3	27,3
gesamt	*13*	*100,0*	*9*	*100,0*	-	-	*9*	*100,0*	*7*	*100,0*	*4*	*100,0*	*11*	*100,0*
Auge klein***														
Erfolg, sehr gut	23	63,9	13	48,1	-	-	13	46,4	1	10,0	8	33,3	9	26,5
Erfolg, gut	10	27,8	9	33,3	1	100,0	10	35,7	3	30,0	7	29,2	10	29,4
Erfolg, ausreichend	3	8,3	5	18,5	-	-	5	17,9	2	20,0	4	16,7	6	17,6
Misserfolg	-	-	-	-	-	-	-	-	4	40,0	5	20,8	9	26,5
gesamt	*36*	*100,0*	*27*	*100,0*	*1*	*100,0*	*28*	*100,0*	*10*	*100,0*	*24*	*100,0*	*34*	*100,0*

Wo. ≡ Wochen; Mt. ≡ Monate; Ktr. ≡ Kontrollzeitpunkt

im Kontrollzeitraum ≤ 4 Wochen: kein Ergebnis mittels Besitzerbefragung ermittelt

Tabelle IV-16. Ergebnisse der Kataraktoperationen in Abhängigkeit vom Alter des Hundes bei der Operation und von den Kontrollzeitpunkten post operationem (n: Zahl der Augen, in Klammern: mittlerer Kontrollzeitpunkt ± Standardabweichung, * statistisch signifikant innerhalb der Gruppe mit p < 0,05; ** mit p < 0,01, jeweils bezogen auf Summenwerte).

	Ktr. ≤ 4 Wo (2,2 ± 0,8 Wo) n = 98		Ktr. > 4 Wo < 6 Mt. (3,4 ± 1,3 Mt.) n = 75						Ktr. ≥ 6 Mt. (40 ± 25 Mt.) n = 92					
	Klinik#		Klinik		Besitzer-Befragung		Summe		Klinik		Besitzer-Befragung		Summe	
	n	%	n	%	n	%	n	%	n	%	n	%	n	%
1-3 Jahre**														
Erfolg, sehr gut	18	64,3	9	37,5	-	-	9	37,5	3	30,0	4	25,0	7	26,9
Erfolg, gut	9	32,1	12	50,0	-	-	12	50,0	4	40,0	4	25,0	8	30,8
Erfolg, ausreichend	1	3,6	3	12,5	-	-	3	12,5	1	10,0	4	25,0	5	19,2
Misserfolg	-	-	-	-	-	-	-	-	2	20,0	4	25,0	6	23,1
gesamt	*28*	*100,0*	*24*	*100,0*	-	-	*24*	*100,0*	*10*	*100,0*	*16*	*100,0*	*26*	*100,0*
4-6 Jahre														
Erfolg, sehr gut	11	52,4	7	50,0	-	-	7	46,7	2	18,2	1	12,5	3	15,8
Erfolg, gut	8	38,1	4	28,6	1	100,0	5	33,3	5	45,5	3	37,5	8	42,1
Erfolg, ausreichend	2	9,5	2	14,3	-	-	2	13,3	1	9,1	2	25,0	3	15,8
Misserfolg	-	-	1	7,1	-	-	1	6,7	3	27,3	2	25,0	5	26,3
gesamt	*21*	*100,0*	*14*	*100,0*	-	-	*15*	*100,0*	*11*	*100,0*	*8*	*100,0*	*19*	*100,0*
7-9 Jahre*														
Erfolg, sehr gut	24	63,2	11	42,3	-	-	11	42,3	3	21,4	8	36,4	11	30,6
Erfolg, gut	11	28,9	9	34,6	-	-	9	34,6	5	35,7	7	31,8	12	33,3
Erfolg, ausreichend	3	7,9	4	15,4	-	-	4	15,4	2	14,3	4	18,2	6	16,7
Misserfolg	-	-	2	7,7	-	-	2	7,7	4	28,6	3	13,6	7	19,4
gesamt	*38*	*100,0*	*26*	*100,0*	-	-	*26*	*100,0*	*14*	*100,0*	*22*	*100,0*	*36*	*100,0*
10-12 Jahre														
Erfolg, sehr gut	6	54,5	4	40,0	-	-	4	40,0	1	33,3	2	25,0	3	27,3
Erfolg, gut	2	18,2	2	20,0	-	-	2	20,0	-	-	3	37,5	3	27,3
Erfolg, ausreichend	2	18,2	3	30,0	-	-	3	30,0	1	33,3	1	12,5	2	18,2
Misserfolg	1	9,1	1	10,0	-	-	1	10,0	1	33,3	2	25,0	3	27,3
gesamt	*11*	*100,0*	*10*	*100,0*	-	-	*10*	*100,0*	*3*	*100,0*	*8*	*100,0*	*11*	*100,0*

Wo. ≡ Wochen; Mt. ≡ Monate; Ktr. ≡ Kontrollzeitpunkt

im Kontrollzeitraum ≤ 4 Wochen: kein Ergebnis mittels Besitzerbefragung ermittelt

Tabelle IV-17. Ergebnisse der Kataraktoperationen in Abhängigkeit von der Existenz einer präoperativ bestehenden, aber abgeheilten linseninduzierten Uveitis und von den Kontrollzeitpunkten post operationem (n: Zahl der Augen, in Klammern: mittlerer Kontrollzeitpunkt ± Standardabweichung, ** statistisch signifikant innerhalb der Gruppe mit p < 0,01; *** mit p < 0,001, jeweils bezogen auf Summenwerte).

	Ktr. ≤ 4 Wo (2,2 ± 0,8 Wo) n = 98		Ktr. > 4 Wo < 6 Mt. (3,4 ± 1,3 Mt.) n = 75						Ktr. ≥ 6 Mt. (40 ± 25 Mt.) n = 92					
	Klinik#		Klinik		Besitzer-Befragung		Summe		Klinik		Besitzer-Befragung		Summe	
	n	%	n	%	n	%	n	%	n	%	n	%	n	%
mit LIU**														
Erfolg, sehr gut	9	60,0	4	30,8	-	-	4	30,8	-	-	2	20,0	2	12,5
Erfolg, gut	6	40,0	8	61,5	-	-	8	61,5	3	50,0	2	20,0	5	31,3
Erfolg, ausreichend	-	-	1	7,7	-	-	1	7,7	1	16,7	3	30,0	4	25,0
Misserfolg	-	-	-	-	-	-	-	-	2	33,3	3	30,0	5	31,3
gesamt	*15*	*100,0*	*13*	*100,0*	-	-	*13*	*100,0*	*6*	*100,0*	*10*	*100,0*	*16*	*100,0*
ohne LIU***														
Erfolg, sehr gut	50	60,2	27	44,3	-	-	27	43,5	9	28,1	13	29,5	22	28,9
Erfolg, gut	24	28,9	19	31,1	1	100,0	20	32,3	11	34,4	15	34,1	26	34,2
Erfolg, ausreichend	8	9,6	11	18,0	-	-	11	17,7	4	12,5	8	18,2	12	15,8
Misserfolg	1	1,2	4	6,6	-	-	4	6,5	8	25,0	8	18,2	16	21,1
gesamt	*83*	*100,0*	*61*	*100,0*	-	-	*62*	*100,0*	*32*	*100,0*	*44*	*100,0*	*76*	*100,0*

Wo. ≡ Wochen; Mt. ≡ Monate; Ktr. ≡ Kontrollzeitpunkt
im Kontrollzeitraum ≤ 4 Wochen: kein Ergebnis mittels Besitzerbefragung ermittelt

3.2 Intraoperative Komplikationen

Tabellen IV-18a und IV-18b zeigen die Häufigkeit des Auftretens einzelner intraoperativer Komplikationen und deren Einfluss auf das kurz-, mittel- und langfristige Ergebnis der Operation. In insgesamt 21 Fällen (18,4 %) trat ein Glaskörpervorfall auf. Dabei wurde in 14 dieser 21 Fälle bei der Operation eine hintere Kapsulorhexis durchgeführt (davon 2 erweiterte akzidentielle Kapselrisse) und in vier Fällen nicht. In weiteren drei Fällen trat der Glaskörpervorfall in Verbindung mit einem akzidentiellen Kapselriss ohne Erweiterung auf. Insgesamt trat ein Glaskörpervorfall bei Operationen ohne hintere Kapsulorhexis seltener auf (4 von 42 Fällen, 9,5 %) als in den Fällen mit hinterer Kapsulorhexis oder akzidentiellem Kapselriss (17 von 72 Fällen, 23,6 %). Die Inzidenz eines Glaskörpervorfalls bei den 61 Operationen mit hinterer

Kapsulorhexis lag bei Berücksichtigung aller Operationen für Augen mit Kunstlinsenimplantation bei 23,1 % (6 von 26 Fällen) und für Augen ohne Kunstlinsenimplantation bei 22,9 % (8 von 35 Fällen).

Ebenfalls intraoperativ häufiger auftretende Komplikationen waren Glaskörperexpansionssyndrom (15 Augen; 13,2 %) und Hyphaema (14 Augen; 12,3 %). Ein Glaskörperexpansionssyndrom wurde dabei in drei von 38 Augen (7,9 %) mit und in elf von 76 Augen (14,4 %) ohne Kunstlinsenimplantation beobachtet. In insgesamt elf Fällen (9,6 %) kam es zu einem akzidentiellen Kapselriss, der bei der Operation nicht erweitert wurde. In zehn Fällen (8,8 %) wurde intraoperativ eine leichte Trübung an der hinteren Linsenkapsel festgestellt, die auch mittels Politur nicht vollständig entfernt werden konnte (Augen ohne hintere Kapsulorhexis). In vier Fällen trat jeweils im Zusammenhang mit einem Glaskörpervorfall eine Subluxatio lentis auf (3,5 %). Korneaödem und Glaskörperblutung wurden in jeweils einem Fall beobachtet (0,9 %).

Die statistische Auswertung der Erfolgsraten bei Vorliegen einer bestimmten Komplikation im Vergleich zu den Erfolgsraten aller mit Phakoemulsifikation operierten Fälle (Tab. IV-12) mittels Vierfelder-Chi-Quadrattest ergab für die häufigeren Komplikationen Glaskörpervorfall (Summe mit/ohne Kapsulorhexis), Hyphaema, Glaskörperexpansionssyndrom, akzidentieller Kapselriss und Kapseltrübungsansatz zu den verschiedenen Kontrollzeitpunkten jeweils keinen signifikanten Einfluss auf das Operationsergebnis ($p > 0,1$). Die übrigen Komplikationen (Subluxatio lentis, Korneaödem, Glaskörperblutung) traten zu selten auf, um eine entsprechende Bewertung vorzunehmen.

Tabelle IV-18a. Häufigkeit von intraoperativen Komplikationen und deren Einfluss auf das postoperative Ergebnis zu verschiedenen Kontrollzeitpunkten post operationem (n: Zahl der Augen).

Häufigkeit intraoperativ (n = 114)		Ergebnis	Ktr. ≤ 4 Wo. Klinik* (n = 98)		Ktr. > 4 Wo. < 6 Mt. Klinik* (n = 74)		Ktr. ≥ 6 Mt Klinik (n = 38)		Ktr. ≥ 6 Mt Besitzer-Befragung (n = 54)		Ktr. ≥ 6 Mt Summe (n = 92)	
n	%		n	%	n	%	n	%	n	%	n	%
Glaskörpervorfall												
(OP mit hinterer Kapsulorhexis: n = 61 bzw. mit akzidentiellem Kapselriss ohne Erweiterung: n = 11; n_{gesamt} = 72)												
17	23,6#	Summe (Ktr.)	(n = 16)		(n = 11)		(n = 6)		(n = 7)		(n = 13)	
		Erfolg, sehr gut	9	56,3	2	18,2	-	-	3	42,9	3	23,1
		Erfolg, gut	6	37,5	8	72,7	1	16,7	3	42,9	4	30,8
		Erfolg, ausreichend	1	6,3	1	9,1	2	33,3	1	14,3	3	23,1
		Misserfolg	-	-	-	-	3	50,0	-	-	3	23,1
(OP ohne hintere Kapsulorhexis; n = 42)												
4	9,5##	Summe (Ktr.)	(n = 4)		(n = 3)		(n = 1)		(n = 2)		(n = 3)	
		Erfolg, sehr gut	1	25,0	-	-	-	-	1	50,0	1	33,3
		Erfolg, gut	2	50,0	1	33,3	-	-	-		-	-
		Erfolg, ausreichend	1	25,0	2	66,7	1	100,0	1	50,0	2	66,7
		Misserfolg	-	-	-	-	-	-	-		-	-
Glaskörperexpansionssyndrom												
15	13,2	Summe (Ktr.)	(n = 13)		(n = 11)		(n = 8)		(n = 5)		(n = 13)	
		Erfolg, sehr gut	5	38,5	1	9,1	-	-	-	-	-	-
		Erfolg, gut	6	46,2	8	72,7	5	62,5	2	40,0	7	53,8
		Erfolg, ausreichend	2	15,4	2	18,2	1	12,5	2	40,0	3	23,1
		Misserfolg	-	-	-	-	2	25,0	1	20,0	3	23,1
Hyphaema												
14	12,3	Summe (Ktr.)	(n = 12)		(n = 11)		(n = 4)		(n = 7)		(n = 11)	
		Erfolg, sehr gut	8	66,7	4	36,4	-	-	1	14,3	1	9,1
		Erfolg, gut	2	16,7	5	45,5	2	50,0	3	42,9	5	45,5
		Erfolg, ausreichend	2	16,7	2	18,2	-	-	2	28,6	2	18,2
		Misserfolg	-	-	-	-	2	50,0	1	14,3	3	27,3
akzidentieller Kapselriss (nicht erweitert)												
11	9,6	Summe (Ktr.)	(n = 10)		(n = 10)		(n = 4)		(n = 4)		(n = 8)	
		Erfolg, sehr gut	5	50,0	3	30,0	-	-	-	-	-	-
		Erfolg, gut	3	30,0	4	40,0	1	25,0	2	50,0	3	37,5
		Erfolg, ausreichend	2	20,0	2	20,0	1	25,0	-	-	1	12,5
		Misserfolg	-	-	1	10,0	2	50,0	2	50,0	4	50,0

Wo. ≡ Wochen; Mt. ≡ Monate; Ktr. ≡ Kontrollen

bezogen auf n =72, ## bezogen auf n = 42

* in diesen Kontrollzeiträumen: keine Augen mit intraoperativen Komplikationen und Ergebnisbeurteilung via Besitzerbefragung

Tabelle IV-18b. Häufigkeit von intraoperativen Komplikationen und deren Einfluss auf das postoperative Ergebnis zu verschiedenen Kontrollzeitpunkten post operationem (n: Zahl der Augen).

Häufigkeit intraoperativ (n = 114)			Ergebnis									
			Ktr. ≤ 4 Wo.		Ktr. > 4 Wo. < 6 Mt.		Ktr. ≥ 6 Mt					
			Klinik* (n = 98)		Klinik* (n = 74)		Klinik (n = 38)		Besitzer-Befragung (n = 54)		Summe (n = 92)	
n	%		n	%	n	%	n	%	n	%	n	%
Kapseltrübungsansatz hinten (ohne hintere Kapsulorhexis)												
10	8,8	Summe (Ktr.)	(n = 10)		(n = 9)		(n = 5)		(n = 1)		(n = 6)	
		Erfolg, sehr gut	5	50,0	3	33,3	-		-	-	-	-
		Erfolg, gut	4	40,0	5	55,6	4	80,0	1	100,0	5	83,3
		Erfolg, ausreichend	1	10,0	1	11,1	-		-		-	-
		Misserfolg	-	-	-	-	1	20,0	-		1	16,7
Subluxatio lentis												
4	3,5	Summe (Ktr.)	(n = 4)		(n = 3)		(n = 4)		-		(n = 4)	
		Erfolg, sehr gut	1	25,0	-	-	-	-	-	-	-	-
		Erfolg, gut	2	50,0	1	33,3	-	-	-	-	-	-
		Erfolg, ausreichend	1	25,0	2	66,7	2	50,0	-	-	2	50,0
		Misserfolg	-	-	-	-	2	50,0	-	-	2	50,0
Korneaödem												
1	0,9	Summe (Ktr.)	(n = 1)		(n = 1)		(n = 1)		-		(n = 1)	
		Erfolg, sehr gut	1	100,0	1	100,0	1	100,0	-	-	1	100,0
		Erfolg, gut	-	-	-	-	-	-	-	-	-	-
		Erfolg, ausreichend	-	-	-	-	-	-	-	-	-	-
		Misserfolg	-	-	-	-	-	-	-	-	-	-
Glaskörperblutung												
1	0,9	Summe (Ktr.)	(n = 1)		(n = 1)		(n = 1)		-		(n = 1)	
		Erfolg, sehr gut	-	-	-	-	-	-	-	-	-	-
		Erfolg, gut	-	-	-	-	-	-	-	-	-	-
		Erfolg, ausreichend	1	100,0	1	100,0	-	-	-	-	-	-
		Misserfolg	-	-	-	-	1	100,0	-	-	1	100,0

Wo. ≡ Wochen; Mt. ≡ Monate; Ktr. ≡ Kontrollen

* in diesen Kontrollzeiträumen: keine Augen mit intraoperativen Komplikationen und Ergebnisbeurteilung via Besitzerbefragung

3.3 Phakoemulsifikationszeiten

Von den 114 mit Phakoemulsifikation durchgeführten Operationen lagen in zwölf Fällen keine Angaben zur Phakoemulsifikationszeit vor. Aus diesem Grund konnten in die folgenden Auswertungen nur 102 Fälle miteinbezogen werden. Die bei diesen 102 Operationen ermittelten Phakoemulsifikationszeiten lagen in einem Bereich von

0,13 bis 6,10 Minuten. Im Mittel wurde eine absolute Zeitdauer von 1,55 ± 1,09 Minuten benötigt. Tabelle IV-19 gibt Aufschluss über die benötigten Phakoemulsifikationszeiten bei einzelnen ausgewählten Untergruppen. Signifikante Unterschiede wurden innerhalb der Gruppen Katarakttyp ($p < 0,001$) und Alter ($p < 0,001$) gefunden. Insgesamt wurden mit zunehmendem Alter der Hunde längere Phakoemulsifikationszeiten benötigt. Die benötigten Zeiten bei Hunden mit einem juvenilen und kongenitalen Katarakttyp waren gegenüber senilen und diabetogenen Fällen signifikant kürzer. Für die verschiedenen Kataraktstadien immatur, matur und hypermatur konnte hingegen kein signifikanter Unterschied bezüglich der Phakoemulsifikationszeiten festgestellt werden ($p = 0,432$).

Tabelle IV-19. Mittlere Phakoemulsifikationszeiten (± Standardabweichung) in Abhängigkeit von Alter, Katarakttyp und Kataraktstadium. Zeiten mit denselben Indizes innerhalb einer Gruppe sind signifikant verschieden mit $p < 0,05$.

Gruppe		Anzahl Augen	Phakoemulsifikationszeit [min]
alle Hunde		102	1,55 ± 1,09
Alter (n = 102)			
	1-3 Jahre	30	0,78 ± 0,75 [a,b,c]
	4-6 Jahre	21	1,67 ± 1,30 [c]
	7-9 Jahre	37	1,89 ± 0,79 [b]
	10-13 Jahre	14	2,11 ± 1,17 [a]
Katarakttyp (n = 102)			
	juvenil	47	1,20 ± 1,09 [b,d]
	senil	32	2,00 ± 1,07 [a, b]
	diabetogen	19	1,84 ± 0,74 [c, d]
	kongenital	4	0,73 ± 0,74 [a, c]
Kataraktstadium (n = 102)			
	immatur	8	1,61 ± 1,79
	matur	77	1,59 ± 1,02
	hypermatur	17	1,34 ± 0,99

Eine Überprüfung des Operationserfolges in Abhängigkeit von der bei der Operation benötigten Phakoemulsifikationszeit (Tab. IV-20) ergab zu keinem Kontrollzeitpunkt einen signifikanten Unterschied (Ktr. ≤ 4 Wo.: $p = 0,312$; Ktr. > 4 Wo. < 6 Mt.: $p = 0,090$; Ktr. ≥ 6 Mt.: $p = 0,973$; jeweils bezogen auf die Summe). Bei der Betrach-

tung der mittleren Phakoemulsifikationszeiten muss im Einzelfall die zum Teil erhebliche Streuung der Einzelwerte (große Standardabweichung) berücksichtigt werden.

Tabelle IV-20. Mittlere Phakoemulsifikationszeiten (± Standardabweichung) in Abhängigkeit von den postoperativen Erfolgsraten zu verschiedenen Kontrollzeitpunkten.

	Klinik		Besitzerbefragung		Summe	
	Anzahl Augen	Phakoemulsi-fikationszeit [min]	Anzahl Augen	Phakoemulsi-fikationszeit [min]	Anzahl Augen	Phakoemulsi-fikationszeit [min]
Ergebnis post OP (Ktr. ≤ 4 Wo., n = 87)						
Erfolg, sehr gut	53	1,34 ± 0,96	-	-	53	1,34 ± 0,96
Erfolg, gut	26	1,71 ± 1,18	-	-	26	1,71 ± 1,18
Erfolg, ausreichend	7	2,23 ± 1,60	-	-	7	2,23 ± 1,60
Misserfolg	1	1,15	-	-	1	1,15
Ergebnis post OP (Ktr. > 4 Wo. < 6 Mt., n = 66)						
Erfolg, sehr gut	27	1,29 ± 0,91	-	-	27	1,29 ± 0,91
Erfolg, gut	23	1,43 ± 1,25	1	1,75	24	1,44 ± 1,23
Erfolg, ausreichend	11	2,07 ± 1,44	-	-	11	2,07 ± 1,44
Misserfolg	4	2,31 ± 0,80	-	-	4	2,31 ± 0,80
Ergebnis post OP (Ktr. ≥ 6 Mt., n = 82)						
Erfolg, sehr gut	7	1,19 ± 0,69	14	1,59 ± 0,80	21	1,46 ± 0,77
Erfolg, gut	13	1,38 ± 1,14	14	1,96 ± 1,36	27	1,68 ± 1,29
Erfolg, ausreichend	5	1,54 ± 0,30	10	1,42 ± 1,02	15	1,46 ± 0,85
Misserfolg	8	1,61 ± 0,72	11	1,65 ± 1,60	19	1,63 ± 1,35

Wo. ≡ Wochen; Mt. ≡ Monate; Ktr. ≡ Kontrollzeitpunkt

3.4 Operationstechnische Varianten

Bei den 114 mittels Phakoemulsifikation operierten Augen erfolgte in 16 Fällen (14,0 %) intraoperativ akzidentiell ein Riss der hinteren Linsenkapsel, der in fünf Fällen durch den Operateur erweitert wurde und danach von einer regulären hinteren Kapsulorhexis nicht mehr unterscheidbar war. Neben den fünf erweiterten Kapselrissen wurde in 56 Fällen (49,1 %) eine geplante hintere Kapsulorhexis durchgeführt. Bei 29 dieser 61 Operationen mit hinterer Kapsulorhexis lag zuvor eine hintere Kapseltrübung vor. Insgesamt 42 Augen verblieben ohne hintere Kapsulorhexis oder

akzidentiellen Kapselriss ohne Erweiterung. Der Einfluss einer hinteren Kapsulorhexis (inkl. erweiterte akzidentielle Kapselrisse) auf den Operationserfolg ist in Tabelle IV-21 dargestellt. Statistisch konnte zu keinem Kontrollzeitpunkt ein signifikanter Einfluss einer hinteren Kapsulorhexis auf das Ergebnis der Operation festgestellt werden (kurzfristig: p = 0,742; mittelfristig: p = 0,377; langfristig: p = 0,691). Die Erfolgsraten der Fälle mit akzidentiellem Hinterkapselriss ohne Erweiterung (n = 11) sind in Tabelle IV-21 nicht aufgeführt, da sie bereits in Abschnitt IV-3.2 näher beschrieben wurden.

Tabelle IV-21. Ergebnisse der Kataraktoperationen in Abhängigkeit von einer hinteren Kapsulorhexis zu verschiedenen Kontrollzeitpunkten post operationem (n: Zahl der Augen, in Klammern: mittlerer Kontrollzeitpunkt ± Standardabweichung ** statistisch signifikant innerhalb der Gruppe mit p < 0,01, jeweils bezogen auf Summenwerte).

	Ktr. ≤ 4 Wo (2,2 ± 0,8 Wo) n = 88		Ktr. > 4 Wo < 6 Mt. (3,4 ± 1,3 Mt.) n = 65						Ktr. ≥ 6 Mt. (40 ± 25 Mt.) n = 84					
	Klinik#		Klinik		Besitzer-Befragung		Summe		Klinik		Besitzer-Befragung		Summe	
	n	%	n	%	n	%	n	%	n	%	n	%	n	%
mit hinterer Kapsulorhexis (inkl. erweiterter Kapselriss)**														
Erfolg, sehr gut	35	63,3	17	47,2	-	-	17	45,9	5	23,8	11	37,9	16	32,0
Erfolg, gut	16	29,1	11	30,6	1	100,0	12	32,4	7	33,3	8	27,6	15	30,0
Erfolg, ausreichend	3	5,5	5	13,9	-	-	5	13,5	2	9,5	6	20,7	8	16,0
Misserfolg	1	1,8	3	8,3	-	-	3	8,1	7	33,3	4	13,8	11	22,0
gesamt	*55*	*100,0*	*36*	*100,0*	*1*	*100,0*	*37*	*100,0*	*21*	*100,0*	*29*	*100,0*	*50*	*100,0*
ohne hintere Kapsulorhexis**														
Erfolg, sehr gut	19	57,6	11	39,3	-	-	11	39,3	4	30,8	4	19,0	8	23,5
Erfolg, gut	11	33,3	12	42,9	-	-	12	42,9	6	46,2	8	38,1	14	41,2
Erfolg, ausreichend	3	9,1	5	17,9	-	-	5	17,9	2	15,4	4	19,0	6	17,6
Misserfolg	-	-	-	-	-	-	-	-	1	7,7	5	23,8	6	17,6
gesamt	*33*	*100,0*	*28*	*100,0*	-	-	*28*	*100,0*	*13*	*100,0*	*21*	*100,0*	*34*	*100,0*

Wo. ≡ Wochen; Mt. ≡ Monate; Ktr. ≡ Kontrollzeitpunkt
im Kontrollzeitraum ≤ 4 Wochen: kein Ergebnis mittels Besitzerbefragung ermittelt

Bei 38 der 114 mittels Phakoemulsifikation durchgeführten Operationen wurde eine Kunstlinse implantiert (33,3 %). Tabelle IV-22 stellt den Einfluss einer solchen Kunstlinsenimplantation auf das Operationsergebnis für die verschiedenen Kontrollzeiträume zusammenfassend dar. Die statistische Bewertung der Befunde ergab,

dass die Implantation einer Kunstlinse zu keinem Kontrollzeitpunkt eine signifikante Auswirkung auf den Erfolg der Operation hatte (kurzfristig: p = 0,453; mittelfristig: p = 0,569; langfristig: p = 0,695). Wie bereits für die Gesamtheit aller Augen festgestellt (siehe Tab. IV-12) wurde innerhalb der Gruppe „ohne IOL“ eine signifikante Abnahme des Operationserfolges mit zunehmendem Zeitabstand von der Operation ermittelt (p < 0,001).

Tabelle IV-22. Ergebnisse der Kataraktoperationen in Abhängigkeit von der Implantation einer intraokulären Kunstlinse (IOL) und von den Kontrollzeitpunkten post operationem (n: Zahl der Augen, in Klammern: mittlerer Kontrollzeitpunkt ± Standardabweichung, *** statistisch signifikant innerhalb der Gruppe mit p < 0,001, jeweils bezogen auf Summenwerte).

	Ktr. ≤ 4 Wo (2,2 ± 0,8 Wo) n = 98		Ktr. > 4 Wo < 6 Mt. (3,4 ± 1,3 Mt.) n = 75						Ktr. ≥ 6 Mt. (40 ± 25 Mt.) n = 92					
	Klinik#		Klinik		Besitzer-Befragung		Summe		Klinik		Besitzer-Befragung		Summe	
	n	%	n	%	n	%	n	%	n	%	n	%	n	%
mit IOL														
Erfolg, sehr gut	17	51,5	9	33,3	-	-	9	33,3	3	27,3	7	31,8	10	30,3
Erfolg, gut	12	36,4	11	40,7	-	-	11	40,7	3	27,3	7	31,8	10	30,3
Erfolg, ausreichend	4	12,1	6	22,2	-	-	6	22,2	1	9,1	6	27,3	7	21,2
Misserfolg	-	-	1	3,7	-	-	1	3,7	4	36,4	2	9,1	6	18,2
gesamt	*33*	*100,0*	*27*	*100,0*	-	-	*27*	*100,0*	*11*	*100,0*	*22*	*100,0*	*33*	*100,0*
ohne IOL***														
Erfolg, sehr gut	42	64,6	22	46,8	-	-	22	45,8	6	22,2	8	25,0	14	23,7
Erfolg, gut	18	27,7	16	34,0	1	100,0	17	35,4	11	40,7	10	31,3	21	35,6
Erfolg, ausreichend	4	6,2	6	12,8	-	-	6	12,5	4	14,8	5	15,6	9	15,3
Misserfolg	1	1,5	3	6,4	-	-	3	6,3	6	22,2	9	28,1	15	25,4
gesamt	*65*	*100,0*	*47*	*100,0*	*1*	*100,0*	*48*	*100,0*	*27*	*100,0*	*32*	*100,0*	*59*	*100,0*

Wo. ≡ Wochen; Mt. ≡ Monate; Ktr. ≡ Kontrollzeitpunkt

im Kontrollzeitraum ≤ 4 Wochen: kein Ergebnis mittels Besitzerbefragung ermittelt

3.5 Postoperativer transienter Augeninnendruckanstieg

Bei mehreren Hunden, die mittels Phakoemulsifikationstechnik operiert wurden, wurde kurz nach der Operation ein transienter Augeninnendruckanstieg beobachtet. Zur genaueren Untersuchung dieses Aspekts wurden alle 22 mit Phakoemulsifikationstechnik operierten Fälle aus der prospektiven Gruppe einer regelmäßigen Druckkontrolle unterzogen, bei der der Augeninnendruck stündlich gemessen wurde (detaillierte Daten siehe Tabelle A-4 im Anhang). Ein Anstieg auf Druckwerte $\geq$ 25 mmHg wurde dabei in etwa der Hälfte der Augen (n = 12) beobachtet und begann im Mittel 2,1 $\pm$ 1,0 Stunden nach der Operation. Der erhöhte intraokuläre Druck bestand in den meisten Fällen über mehrere Stunden (9,2 $\pm$ 6,3 h). Der gemessene Druckpeak lag bei den zwölf Augen im Mittel bei 43 $\pm$ 11 mmHg und wurde nach 4,3 $\pm$ 2,1 Stunden post operationem registriert.

Auch für etwa zwei Drittel (n = 60) der 92 mit Phakoemulsifikationstechnik operierten Augen in der retrospektiven Gruppe konnte der Patientenkartei die Höhe des postoperativ ermittelten Augeninnendrucks entnommen werden. Die Druckkontrolle erfolgte hier aber in der Regel mit einer geringeren Frequenz, so dass für die Auswertung dieser Fälle vier Kontrollzeiträume zugrunde gelegt wurden: 0-6, 6-12, 12-24 und 24-72 Stunden. Eine Auftragung der jeweils in einem Kontrollzeitraum beobachteten intraokulären Maximaldrücke für diese Augen zeigt Abbildung IV-13. In dem Kontrollzeitraum 0-6 Stunden post operationem wurde dabei für etwa ein Drittel der operierten Augen (n = 21, 35 %) ein Druckanstieg mit Werten $\geq$ 25 mmHg ermittelt. Der transiente Charakter des Anstiegs wird durch die mit der Zeit abnehmenden Anteile der Drücke mit Werten $\geq$ 25 < 40 mmHg und $\geq$ 40 mmHg deutlich.

Bei Berücksichtigung der prospektiven und retrospektiven Gruppe (n_{gesamt} = 82) erfolgte in jedem zehnten Auge ein Druckanstieg auf besonders hohe Werte zwischen 50 und 57 mmHg (n = 8). Der höchste Druckwert, der im gesamten Patientengut nach einer Kataraktoperation auf Basis der Phakoemulsifikation ermittelt wurde, lag bei 57 mm Hg.

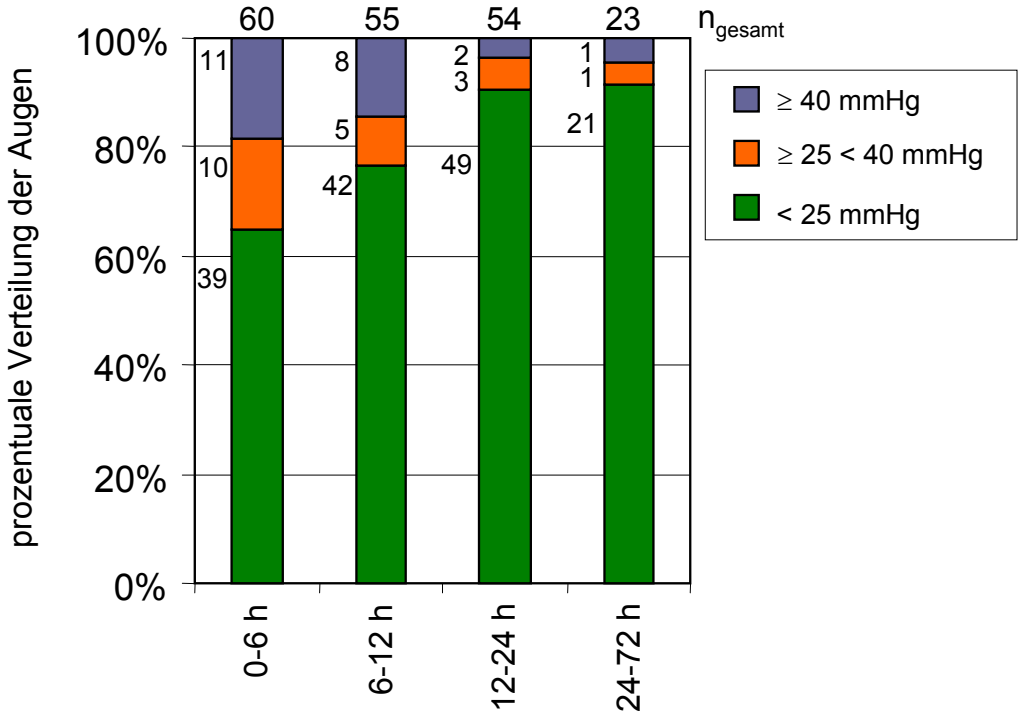

Abbildung IV-13. Postoperativer Augeninnendruckanstieg von Augen der retrospektiven Gruppe. Beobachtete Maximaldrücke zu den verschiedenen Kontrollzeitpunkten.

Tabelle IV-23 stellt für die 22 prospektiven Fälle, die mittels Phakoemulsifikationstechnik operiert wurden, mögliche Einflussgrößen und Ursachen des Druckanstiegs den postoperativ beobachteten Maximaldrücken gegenüber. Die statistische Auswertung ergab, dass weder die intraoperative intracamerale Injektion von Acetylcholin, noch eine präoperativ diagnostizierte Goniodysgenesie oder eine stattgehabte Uveitis oder die lokale Vorbehandlung der Patienten mit steroidalen Antiphlogistika (Isopto®-Max-Augentropfen) einen signifikanten Einfluss auf den postoperativen Druckverlauf hatten ($p > 0,2$). Tendenziell scheint bei der intraoperativen intracameralen Injektion von Acetylcholin ein Druckanstieg auf Werte ≥ 25 mmHg etwas seltener zu erfolgen. Allerdings muss berücksichtigt werden, dass die Datenbasis für eine entsprechende abschließende Bewertung aufgrund der geringen Fallzahl jeweils nicht ausreicht.

Tabelle IV-23. Ergebnisse des postoperativ ermittelten maximalen Augeninnendrucks in Abhängigkeit präoperativ stattgehabter, aber abgeheilter, linseninduzierter Uveitiden (LIU), präoperativ ermittelter Goniodysgenesie, präoperativer Vorbehandlung mit lokal verabreichten steroidalen Antiphlogistika, und intraoperativer Gabe von Acetylcholin (prospektive Gruppe, n: Zahl der Augen).

n_{gesamt} = 22	< 25 mmHg		≥ 25 < 40 mmHg		≥ 40 mmHg	
	n	%	n	%	n	%
mit LIU	2	40,0	-	-	3	60,0
ohne LIU	8	47,1	5	29,4	4	23,5
mit Goniodysgenesie	2	40,0	1	20,0	2	40,0
ohne Goniodysgenesie	8	47,1	4	23,5	5	29,4
präoperativ *mit* lokaler steroidaler Vorbehandlung[#]	8	47,1	4	23,5	5	29,4
präoperativ *ohne* lokale steroidale Vorbehandlung	2	40,0	1	20,0	2	40,0
mit Acetylcholin	5	55,6	2	22,2	2	22,2
ohne Acetylcholin	5	38,5	3	23,0	5	38,5

[#]15 Fälle mit steroidaler Vorbehandlung über einen kurzen Zeitraum (< 4 d), 2 Fälle über einen längeren Zeitraum (≥ 4 d; dabei 1 Fall: < 25 mmHg, 1 Fall: ≥ 40 mmHg)

Für die Untersuchungen zum Einfluss einer hinteren Kapsulorhexis mit oder ohne nachfolgenden Einsatz einer Kunstlinse auf den Augeninnendruck wurden sowohl die Fälle der pro- als auch der retrospektiven Studie mit adäquater Druckangabe berücksichtigt (82 Augen). Bei 50 Augen wurde dabei eine hintere Kapsulorhexis durchgeführt, 27 Augen verblieben ohne hintere Kapsulorhexis und bei fünf Augen riss die Hinterkapsel akzidentiell ein und wurde nicht erweitert (Tab. IV-24). Die Auswertungen ergaben eine signifikante Häufung von Drücken ≥ 40 mmHg bei den Fällen mit hinterer Kapsulorhexis und ohne Einsatz einer intraokulären Linse ($p = 0,009$). Nach einem akzidentiellen Kapselriss ohne Erweiterung wurde in keinem Fall eine Kunstlinse implantiert und der Augeninnendruck verblieb in vier der fünf Fälle im Normalbereich < 25 mmHg. In einem der fünf Augen wurde ein Druck von ≥ 40 mmHg beobachtet.

Tabelle IV-24. Ergebnisse des postoperativ ermittelten maximalen Augeninnendrucks in Abhängigkeit von dem Vorliegen einer hinteren Kapsulorhexis bzw. eines (nicht erweiterten) akzidentiellen Kapselrisses mit oder ohne Implantation einer Kunstlinse (IOL) (n: Zahl der Augen, ** statistisch signifikant unterschiedlich innerhalb der Gruppe mit $p < 0,01$).

		< 25 mmHg		≥ 25 < 40 mmHg		≥ 40 mmHg	
		n	%	n	%	n	%
mit hinterer Kapsulorhexis **	*mit* IOL	17	73,9	3	13,0	3	13,0
(n = 50)	*ohne* IOL	9	33,3	4	14,8	14	51,9
ohne hintere Kapsulorhexis	*mit* IOL	-	-	-	-	2	100,0
(n = 27)	*ohne* IOL	14	44,0	9	36,0	2	8,0
nach akzidentiellem Kapselriss	*mit* IOL	-	-	-	-	-	-
(n = 5)	*ohne* IOL	4	80,0	-	-	1	20,0

In 21 der 114 mittels Phakoemulsifikationstechnik operierten Kataraktfälle trat intraoperativ ein Glaskörpervorfall auf (siehe Tab. IV-18a). In Tabelle IV-25 werden für 20 dieser Augen (mit adäquater Druckkontrolle) die jeweiligen Augeninnendrücke aufgeteilt nach Operationen mit oder ohne hintere Kapsulorhexis sowie mit akzidentiellem (nicht erweitertem) Kapselriss aufgeführt. Ein erhöhter Augeninnendruck von ≥ 25 mmHg wurde in sechs der Augen mit Glaskörpervorfall registriert (28,6 %). Bei all diesen Fällen wurde während der Operation eine hintere Kapsulorhexis angelegt. Die Druckerhöhung wurde dabei sowohl in den Augen mit Kunstlinsenimplantation (3 von 6 Fällen, 50,0 %) als auch in den aphaken Augen (3 von 8 Fällen, 37,5 %) beobachtet. Besonders hohe Druckwerte von ≥ 40 mmHg traten gehäuft in den Augen mit hinterer Kapsulorhexis und Glaskörpervorfall auf, bei denen keine Kunstlinse implantiert wurde.

Tabelle IV-25. Ergebnisse des postoperativ ermittelten maximalen Augeninnendrucks in Abhängigkeit von dem Vorliegen eines intraoperativen Glaskörpervorfalls bei Operationen mit oder ohne hinterer Kapsulorhexis bzw. mit akzidentiellem Kapselriss (nicht erweitert) jeweils mit oder ohne Implantation einer Kunstlinse (IOL) (n: Zahl der Augen, ** statistisch signifikant unterschiedlich innerhalb der Gruppe mit $p < 0,01$).

Fälle mit Glaskörpervorfall (n_{gesamt} = 20)		< 25 mmHg		≥ 25 < 40 mmHg		≥ 40 mmHg	
		n	%	n	%	n	%
mit hinterer Kapsulorhexis (n = 14)	*mit* IOL	3	50,0	2	33,3	1	16,7
	ohne IOL	5	62,5	-	-	3	37,5
ohne hintere Kapsulorhexis (n = 3)	*mit* IOL	-	-	-	-	-	-
	ohne IOL	3	100,0	-	-	-	-
nach akzidentiellem Kapselriss (n = 3)	*mit* IOL	-	-	-	-	-	-
	ohne IOL	3	100,0	-	-	-	-

Für 75 Fälle der prospektiven und retrospektiven Gruppe lagen sowohl eine adäquate Druckmessung als auch die bei der Operation benötigten Phakoemulsifikationszeiten vor. Tabelle IV-26 zeigt die entsprechenden Zusammenhänge. Statistisch konnte für die verschiedenen Druckbereiche kein signifikanter Unterschied hinsichtlich der intraoperativen Phakoemulsifikationszeiten festgestellt werden ($p = 0,115$). Die ermittelten Zeiten lagen bei Berücksichtigung der jeweiligen Streuung jeweils im Normalbereich von 1,55 ± 1,09 Minuten.

Tabelle IV-26. Ergebnisse des postoperativ ermittelten maximalen Augeninnendrucks in Abhängigkeit von den intraoperativ benötigten Phakoemulsifikationszeiten (Mittelwerte ± Standardabweichung). Zu Vergleichszwecken ist auch die mittlere Phakoemulsifikationszeit für alle Hunde angegeben.

Gruppe	Anzahl Augen	Phakoemulsifikationszeit [min]
alle Hunde	102	1,55 ± 1,09
maximaler IOD post OP (n = 75)		
< 25 mmHg	42	1,59 ± 1,33
≥ 25 < 40 mmHg	13	1,39 ± 0,65
≥ 40 mmHg	20	1,97 ± 0,97

Tabelle IV-27 stellt die Erfolgsraten der 82 Kataraktoperationen mit adäquater Druckkontrolle in Abhängigkeit von dem Ausmaß des sich postoperativ einstellenden transienten Augeninnendruckanstiegs dar. Insgesamt konnte der Operationserfolg kurzfristig für 70, mittelfristig für 52 und langfristig für 69 dieser 82 Augen beurteilt werden. Die statistische Auswertung ergab, dass der entsprechende Druckanstieg kurz- und mittelfristig keinen signifikanten Einfluss auf die Erfolgsrate der Operation hatte. Nur innerhalb der Gruppe mit den langfristigen Kontrollen (Ktr. ≥ 6 Mt.) wurde ein gewisser signifikanter Unterschied ($p = 0,03$) festgestellt. Dabei zeigten Hunde mit einem postoperativen Druckanstieg im Bereich ≥ 25 < 40 mmHg signifikant bessere Erfolgsraten als Hunde mit Drücken im Normalbereich (< 25 mmHg) bzw. im Extrembereich (≥ 40 mmHg).

Tabelle IV-27. Ergebnisse der Kataraktoperationen in Abhängigkeit von dem postoperativ ermittelten maximalen Augeninnendruck und von den Kontrollzeitpunkten post operationem (n: Zahl der Augen, in Klammern: mittlerer Kontrollzeitpunkt ± Standardabweichung, * statistisch signifikant innerhalb der Gruppe mit p < 0,05, jeweils bezogen auf Summenwerte).

	Ktr. ≤ 4 Wo. (2,3 ± 0,8 Wo.) n = 70		Ktr. > 4 Wo. < 6 Mt. (3,6 ± 1,3 Mt.) n = 52						Ktr. ≥ 6 Mt.* (33 ± 20 Mt.) n = 69					
	Klinik#		Klinik		Besitzer-Befragung		Summe		Klinik		Besitzer-Befragung		Summe	
	n	%	n	%	n	%	n	%	n	%	n	%	n	%
< 25 mmHg														
Erfolg, sehr gut	22	59,5	10	33,3	-	-	10	32,3	3	15,0	7	35,0	10	25,0
Erfolg, gut	11	29,7	14	46,7	1	100,0	15	48,4	9	45,0	8	40,0	17	42,5
Erfolg, ausreichend	4	10,8	5	16,7	-	-	5	16,1	1	5,0	2	10,0	3	7,5
Misserfolg	-	-	1	3,3	-	-	1	3,2	7	35,0	3	15,0	10	25,0
gesamt	*37*	*100,0*	*30*	*100,0*	*1*	*100,0*	*31*	*100,0*	*20*	*100,0*	*20*	*100,0*	*40*	*100,0*
≥ 25 < 40 mmHg														
Erfolg, sehr gut	10	83,3	7	77,8	-	-	7	77,8	2	66,7	5	50,0	7	53,8
Erfolg, gut	2	16,7	2	22,2	-	-	2	22,2	-	-	2	20,0	2	15,4
Erfolg, ausreichend	-	-	-	-	-	-	-	-	1	33,3	3	30,0	4	30,8
Misserfolg	-	-	-	-	-	-	-	-	-	-	-	-	-	-
gesamt	*12*	*100,0*	*9*	*100,0*	*-*	*-*	*9*	*100,0*	*3*	*100,0*	*10*	*100,0*	*13*	*100,0*
≥ 40 mmHg														
Erfolg, sehr gut	11	52,4	3	25,0	-	-	3	25,0	-	-	2	25,0	2	12,5
Erfolg, gut	8	38,1	6	50,0	-	-	6	50,0	5	62,5	2	25,0	7	43,8
Erfolg, ausreichend	1	4,8	1	8,3	-	-	1	8,3	1	12,5	2	25,0	3	18,8
Misserfolg	1	4,8	2	16,7	-	-	2	16,7	2	25,0	2	25,0	4	25,0
gesamt	*21*	*100,0*	*12*	*100,0*	*-*	*-*	*12*	*100,0*	*8*	*100,0*	*8*	*100,0*	*16*	*100,0*

Wo. ≡ Wochen; Mt. ≡ Monate; Ktr. ≡ Kontrollzeitpunkt
im Kontrollzeitraum ≤ 4 Wochen: kein Ergebnis mittels Besitzerbefragung ermittelt

Bei zwei der acht Fälle aus der retro- und prospektiven Untersuchung mit extrem hohen Druckwerten von ≥ 50 mmHg wurde jeweils ein Maximaldruck von 57 mmHg gemessen. Dieser wurde in einem Fall der retrospektiven Studie (Klinik-Nr. 102455) nach 25 Stunden und in einem Fall der prospektiven Studie (Klinik-Nr. 82576) nach zehn Stunden post operationem erreicht und war nach weiteren 19 bzw. 2,5 Stunden wieder in den Normalbereich von < 25 mmHg gesunken. Für beide Augen wurde nach der Operation zunächst ein gutes bis sehr gutes Sehvermögen festgestellt. Während das eine Auge auch im weiteren Verlauf ein sehr gutes Sehvermögen

zeigte, wurde an dem anderen Auge (Klinik-Nr. 82576) zwei Monate post operationem eine Netzhautatrophie festgestellt, die zu einem Verlust der Sehfähigkeit führte. In fünf der acht Fälle mit Maximaldrücken im Bereich von ≥ 50 mmHg wurde mittel- bzw. langfristig ein gutes bzw. sehr gutes Sehvermögen erhalten, drei Fälle wurden als Misserfolg gewertet. Neben dem schon erwähnten Fall mit Netzhautatrophie wurde der Verlust des Sehvermögens dabei einmal durch eine Ablatio retinae (1 Woche post OP) und einmal durch ein Sekundärglaukom (19 Monate post OP) verursacht.

3.6 Postoperative Komplikationen

Von den insgesamt 114 mittels Phakoemulsifikationstechnik operierten Augen konnten in der Klinik kurzfristig 98 Augen, mittelfristig 74 Augen und langfristig 38 Augen im Hinblick auf etwaige postoperative Komplikationen nachuntersucht werden (siehe Tabelle A-2 im Anhang). Eine adäquate Beurteilung von postoperativen Komplikationen allein über die Besitzerbefragung ist problematisch, sodass diese in die folgende Bewertung nicht einbezogen werden konnten.

Die am häufigsten beobachteten Komplikationen waren Uveitiden, Nachstar sowie Synechie/Dyskorie (Tabelle IV-28). Uveitiden wurden am häufigsten bei den kurzfristigen Kontrollen (≤ 4 Wochen) diagnostiziert (29 Augen, 29,6 %), wobei die meisten dieser Uveitiden geringgradig waren (18 Augen, 18,4 %). Bei den späteren Kontrollterminen traten Uveitiden zunehmend seltener auf und wurden mittelfristig in elf Augen (14,9 %) und langfristig in zwei Augen (5,2 %) beobachtet. Die Nachstarbildung nahm mit zunehmendem Abstand von der Operation deutlich zu. Prozentual stieg der Anteil der Augen mit Nachstar von kurzfristig 20,4 % über mittelfristig 44,6 % bis hin zu langfristig auf 77,1 %. Während dabei kurzfristig fast ausschließlich geringgradige, also den Visus noch nicht einschränkende, Formen festgestellt wurden, traten mittel- und langfristig auch zunehmend mehr höhergradige, d.h. den Visus beeinträchtigende bzw. vollständig einschränkende Nachstarformen auf. Der Anteil hochgradiger, zu Blindheit führender Nachtstarformen war aber auch im mittel- und langfristigen Kontrollzeitraum relativ gering (<3 %). Weitestgehend unabhängig

von dem Kontrolltermin zeigte jedes siebte bis neunte operierte Auge postoperativ eine hintere Synechie oder Dyskorie.

Ein postoperativ auftretendes Sekundärglaukom sowie eine Ablatio retinae waren die häufigste Ursache für einen vollständigen Verlust der Sehfähigkeit und die Einstufung der Operation als Misserfolg. Ein Sekundärglaukom trat kurzfristig gar nicht auf, wurde aber über den mittel- bis hin zum langfristigen Kontrollzeitpunkt zunehmend häufiger beobachtet. So zeigte langfristig fast jedes fünfte kontrollierte Auge ein Sekundärglaukom. In sechs von acht Fällen mit Sekundärglaukom erfolgte eine Bulbusenukleation. Ein postoperativer transienter Druckanstieg auf Werte ≥25 mmHg war in den acht Fällen mit Sekundärglaukom nur in zwei Augen beobachtet worden. Diese zeigten kurz nach der Operation maximale Augeninnendruck-Werte von 49 bzw. 50 mmHg. Fünf Fälle mit Sekundärglaukom zeigten auch ein Korneaödem (2x hochgradig, 3x mittelgradig). Die Inzidenz einer Ablatio retinae nahm mit längerem Kontrollabstand an Häufigkeit und Schweregrad zu. Trat sie kurzfristig noch überwiegend partiell auf (2 von 3 Fällen), wurde langfristig in drei von fünf Fällen eine vollständige Ablatio retinae diagnostiziert. Langfristig zeigte annähernd jedes achte operierte Auge eine Ablatio retinae. Bei den insgesamt sechs Augen mit postoperativ diagnostizierter Ablatio retinae (unter Berücksichtigung aller Kontrollzeiträume) bestand zum Zeitpunkt der Operation in fünf Fällen ein matures [Fälle mit partieller (2x) und vollständiger Ablatio retinae (3x)] und in einem Fall ein immatures Kataraktstadium [vollständige Ablatio retinae]. Nur bei einem der sechs Fälle ereignete sich intraoperativ ein Glaskörpervorfall [Auge mit partieller Ablatio retinae]. Auch Anzahl und Schweregrad der Korneaödeme nahm mit zunehmendem Abstand von der Operation deutlich zu. Langfristig wurde an jedem fünften operierten Auge ein Korneaödem festgestellt. Für die Fälle mit postoperativ festgestelltem Korneaödem wurde intraoperativ eine mittlere Phakoemulsifikationszeit von 1,68 ± 1,47 Minuten benötigt, wobei die Werte in einem Bereich von 0,25 bis 5,82 Minuten lagen. Dabei wurde für den Fall mit der längsten Phakoemulsifikationszeit in allen drei Kontrollzeiträumen ein geringgradiges Korneaödem diagnostiziert. Eher selten auftretende Komplikationen stellten Hyphaema und fibropupilläre Membranen dar. Mit Ausnahme der Kombination Sekundärglaukom/Korneaödem konnte keine

besondere Häufung anderer Kombinationen von postoperativen Komplikationen festgestellt werden.

Tabelle IV-28. Komplikationen zu bestimmten Zeitpunkten nach einer Kataraktoperation (n: Zahl der Augen).

		Ktr. ≤ 4 Wo (2,2 ± 0,8 Wo)		Ktr. > 4 Wo < 6 Mt. (3,3 ± 1,3 Mt.)		Ktr. ≥ 6 Mt. (28 ± 21 Mt.)	
		n	%	n	%	n	%
kontrollierte Augen		*98*	*100,0*	*74*	*100,0*	*38*	*100,0*
Uveitis	ggr. (+)	18	18,4	6	8,1	1	2,6
	mgr. (++)	5	5,1	5	6,8	-	-
	hgr. (+++)	6	6,1	-	-	1	2,6
Nachstar	ggr. (+)	19	19,4	26	35,1	13#	37,1
	mgr. (++)	1	1,0	5	6,8	14#	40,0
	hgr. (+++)	-	-	2	2,7	-	-
Synechie/Dyskorie		11	11,2	9	12,2	5	13,2
Sekundäres Glaukom		-	-	1	1,4	8	21,1
Korneaödem	ggr. (+)	5	5,1	4	5,4	2	5,3
	mgr. (++)	-	-	-	-	4	10,5
	hgr. (+++)	-	-	1	1,4	2	5,3
Ablatio retinae	partiell	2	2,0	3	4,1	2	5,3
	vollständig	1	1,0	2	2,7	3	7,9
fibropupilläre Membran		4	4,1	5	6,8	1	2,6
Hyphaema		-	-	1	1,4	1	2,6

Mt. ≡ Monate; Wo. ≡ Wochen; Ktr. ≡ Kontrolluntersuchung; ggr. ≡ geringgradig; mgr. ≡ mittelgradig; hgr. ≡ hochgradig

bezogen auf n = 35; 3 Augen konnten in der langfristigen Kontrollgruppe für Nachstar nicht berücksichtigt werden, da aufgrund anderer Komplikationen eine entsprechende Untersuchung nicht möglich war (1x hochgradiges Korneaödem, 1x Keratitis, 1x Iris bombé)

Tabelle IV-29 vergleicht die Nachstarentwicklung von Augen mit und ohne hintere Kapsulorhexis zu den verschiedenen Kontrollzeitpunkten. In beiden Gruppen nimmt die Nachstarbildung mit zunehmenden Zeitabstand von der Operation signifikant zu ($p < 0,001$). Tendenziell scheint dieser Trend für die Gruppe, in der keine hintere Kapsulorhexis durchgeführt wurde, stärker ausgeprägt zu sein. Statistisch konnte dies aber nur für den langfristigen Kontrollzeitpunkt belegt werden (kurzfristig:

p = 0,267; mittelfristig: p = 0,133; langfristig: p = 0,034). Bei Augen mit hinterer Kapsulorhexis verblieb in der Regel speziell die zentrale Sehachse nachstarfrei.

Tabelle IV-29. Nachstarentwicklung von Augen nach Kataraktoperation mit hinterer Kapsulorhexis (inkl. erweiterte akzidentielle Kapselrisse) bzw. ohne hintere Kapsulorhexis (exkl. akzidentielle Hinterkapselrupturen ohne Erweiterung) in Abhängigkeit von den Kontrollzeitpunkten post operationem (n: Zahl der Augen; * statistisch signifikant innerhalb der Gruppe mit p < 0,05, *** mit p < 0,001).

		Ktr. ≤ 4 Wo (n = 88)		Ktr. > 4 Wo < 6 Mt. (n = 64)		Ktr. ≥ 6 Mt. (n = 31)*, #	
		n	%	n	%	n	%
mit hinterer Kapsulorhexis***	kein NS	46	83,6	22	61,1	6	31,6
	ggr. NS (+)	9	16,7	13	36,1	8	42,1
	mgr. NS (++)	-	-	1	2,8	5	26,3
	hgr. NS (+++)	-	-	-	-	-	-
	gesamt	*55*	*100,0*	*36*	*100,0*	*19*	*100,0*
ohne hintere Kapsulorhexis***	kein NS	24	72,7	11	39,3	-	-
	ggr. NS (+)	8	24,2	12	42,9	4	33,3
	mgr. NS (++)	1	3,0	4	14,3	8	66,7
	hgr. NS (+++)	-	-	1	3,6	-	-
	gesamt	*33*	*100,0*	*28*	*100,0*	*12*	*100,0*

Wo. ≡ Wochen; Mt. ≡ Monate; Ktr. ≡ Kontrollzeitpunkt, NS ≡ Nachstar; ggr. ≡ geringgradig; mgr. ≡ mittelgradig; hgr. ≡ hochgradig
[#] 3 Augen konnten in der langfristigen Kontrollgruppe für Nachstar nicht berücksichtigt werden, da aufgrund anderer Komplikationen eine entsprechende Untersuchung nicht möglich war (1x hochgradiges Korneaödem, 1x Keratitis, 1x Iris bombé)

In sechs Fällen der prospektiven Untersuchung (Gruppe A-I) wurde während der Operation die Größe der hinteren Kapsulorhexis ausgemessen. In allen sechs Fällen wurde eine etwa 1 cm große Kapselfenestration angelegt. Zwei dieser sechs Augen konnten langfristig (1 Fall mit IOL), zwei mittelfristig (1 Fall mit IOL) und ein Auge kurzfristig hinsichtlich einer Nachstarentwicklung kontrolliert werden. Bei den zwei langfristigen Kontrollen wurde jeweils ein geringgradiger Nachstar diagnostiziert. Von den beiden Augen, die mittelfristig kontrolliert wurden, zeigte das Auge mit der Kunstlinse einen mittelgradigen und das andere Auge keinen Nachstar. Auch in dem Auge, das nur kurzfristig kontrolliert werden konnte, war kein Nachstar feststellbar.

Eine genauere Untersuchung der postoperativen Nachstarentwicklung bei den 42 Augen ohne hintere Kapsulorhexis in Abhängigkeit von einem intraoperativ festgestellten leichten Kapseltrübungsansatz, der auch durch Polieren nicht vollständig entfernt werden konnte, ist in Tabelle IV-30 dargestellt. Tendenziell war die Nachstarbildung bei den Augen mit Kapseltrübungsansatz in Häufigkeit und Schweregrad zu allen drei Kontrollzeitpunkten stärker ausgeprägt als bei den Augen ohne intraoperativ festgestellten Kapseltrübungsansatz, auch wenn sich dies vermutlich aufgrund der geringen Fallzahl statistisch nicht untermauern ließ (kurzfristig: p = 0,245; mittelfristig: p = 0,468; langfristig: p = 0,208).

Tabelle IV-30. Nachstarentwicklung von Augen nach Kataraktoperation ohne hintere Kapsulorhexis (exkl. akzidentielle Hinterkapselrupturen ohne Erweiterung) in Abhängigkeit von einer intraoperativ festgestellten hinteren Kapseltrübung und zu verschiedenen Kontrollzeitpunkten post operationem (n: Zahl der Augen, * statistisch signifikant innerhalb der Gruppe mit p < 0,05, ** mit p < 0,01).

Operationen ohne hintere Kapsulorhexis		Ktr. ≤ 4 Wo (n = 33)		Ktr. > 4 Wo < 6 Mt. (n = 28)		Ktr. ≥ 6 Mt. (n = 12)*	
		n	%	n	%	n	%
mit hinterem Kapseltrübungsansatz* (n = 10)	kein NS#	6	60,0	2	22,2	-	-
	ggr. NS (+)	3	30,0	5	55,6	-	-
	mgr. NS (++)	1	10,0	2	22,2	4	100,0
	hgr. NS (+++)	-		-	-	-	-
	gesamt	*10*	*100,0*	*9*	*100,0*	*4*	*100,0*
ohne hinteren Kapseltrübungsansatz** (n = 32)	kein NS	18	78,3	9	47,4	-	-
	ggr. NS (+)	5	21,7	7	36,8	4	50,0
	mgr. NS (++)	-	-	2	10,5	4	50,0
	hgr. NS (+++)	-	-	1	5,3	-	-
	gesamt	*23*	*100,0*	*19*	*100,0*	*8*	*100,0*

Mt. ≡ Monate; Wo. ≡ Wochen; Ktr. ≡ Kontrolluntersuchung; NS ≡ Nachstar; ggr. ≡ geringgradig; mgr. ≡ mittelgradig; hgr. ≡ hochgradig
kein Fortschreiten des intraoperativ beobachteten Kapseltrübungsansatzes
* 1 Auge konnte in der langfristigen Kontrollgruppe für Nachstar nicht berücksichtigt werden, da aufgrund einer Keratitis eine entsprechende Untersuchung nicht möglich war

Weiterhin wurde untersucht, ob die Implantation einer Kunstlinse einen Einfluss auf die Nachstarbildung ausübte. Tabelle IV-31 fasst die Ergebnisse für die operierten Augen zu den unterschiedlichen Kontrollzeiträumen zusammen. Sowohl bei aphaken als auch bei pseudophaken Augen wurden bei den späteren Kontrollzeitpunkten

zunehmend mehr Nachstarfälle diagnostiziert. Statistisch konnte aber kein signifikanter Unterschied für Augen mit oder ohne Kunstlinse im Hinblick auf die Nachstarbildung ermittelt werden (kurzfristig: p = 0,238; mittelfristig: p = 0,088; langfristig: p = 0,960). Tendenziell zeigten die aphaken Augen jedoch zu jedem Kontrollzeitpunkt einen höheren Anteil von nachstarfreien Augen.

Tabelle IV-31. Nachstarentwicklung in Abhängigkeit von der Implantation einer Kunstlinse (IOL) zu verschiedenen Kontrollzeitpunkten post operationem (n: Zahl der Augen, ** statistisch signifikant innerhalb der Gruppe mit p < 0,01, *** mit p < 0,001).

		Ktr. ≤ 4 Wo (n = 98)		Ktr. > 4 Wo < 6 Mt. (n = 74)		Ktr. ≥ 6 Mt. (n = 35)[#]	
		n	%	n	%	n	%
mit IOL**	kein NS	24	72,7	12	44,4	2	20,0
	ggr. NS (+)	8	24,2	11	40,7	4	40,0
	mgr. NS (++)	1	3,0	4	14,8	4	40,0
	hgr. NS (+++)	-	-	-	-	-	-
	gesamt	*33*	*100,0*	*27*	*100,0*	*10*	*100,0*
ohne IOL***	kein NS	54	83,0	29	61,7	6	24,0
	ggr. NS (+)	11	16,9	15	31,9	9	36,0
	mgr. NS (++)	-	-	1	2,1	10	40,0
	hgr. NS (+++)	-	-	2	4,3	-	-
	gesamt	*65*	*100,0*	*47*	*100,0*	*25*	*100,0*

Mt. ≡ Monate; Wo. ≡ Wochen; Ktr. ≡ Kontrolluntersuchung; NS ≡ Nachstar; ggr. ≡ geringgradig; mgr. ≡ mittelgradig; hgr. ≡ hochgradig

[#] bezogen auf n = 35; 3 Augen konnten in der langfristigen Kontrollgruppe für Nachstar nicht berücksichtigt werden, da aufgrund anderer Komplikationen eine entsprechende Untersuchung nicht möglich war (1x hochgradiges Korneaödem, 1x Keratitis, 1x Iris bombé)

3.7 Sehvermögen

Die postoperative Untersuchung des Refraktionszustandes der operierten Augen in 31 Fällen zeigte den positiven Einfluss einer Kunstlinsenimplantation auf die Brechkraft des operierten Auges (detaillierte Daten siehe Tabelle A-3 im Anhang). Dabei wurde für Augen, denen eine 41,5-dpt Kunstlinse implantiert worden war (pseudophak, n = 11), mittels Skiaskopie eine mittlere Refraktion von +1,5 ± 1,3 dpt ermittelt, während Augen ohne Kunstlinse (aphak, n = 20) eine mittlere Refraktion von +14,8 ± 2,2 dpt aufwiesen.

Von den 108 Hunden (OP-Patienten aus den Jahren 1998 bis 2005), deren Katarakt mittels Phakoemulsifikation operativ behandelt worden war, lagen nach der Besitzerbefragung für 82 Hunde Angaben zum Sehvermögen ihrer Hunde vor. In neun Fällen konnte der Besitzer nicht mehr ermittelt werden, da er unbekannt verzogen war. In zwei Fällen war der Besitzer, in acht Fällen der Hund inzwischen verstorben. Bei weiteren sieben Fällen zeigte sich der Besitzer unkooperativ. Die gegenwärtigen, durch die Besitzer beobachteten Sehprobleme der Hunde sind in Tabelle IV-32 zusammengefasst. Tendenziell berichteten Besitzer von Hunden mit aphaken Augen häufiger über Sehprobleme im Nahbereich und Besitzer von Hunden mit pseudophaken Augen eher über Sehprobleme im Fernbereich. Besitzer von operierten Hunden mit Kunstlinse bemerkten zudem häufiger keinerlei Sehprobleme als Besitzer von Hunden ohne Kunstlinsenimplantation.

Tabelle IV-32. Fragebogenaktion: Frage nach den gegenwärtigen Sehproblemen der an einer Katarakt operierten Hunde. Häufigkeit der Nennung durch den Besitzer (n = Zahl der Hunde).

	pseudophak (mit IOL)* n = 32		aphak (ohne IOL) n = 50	
	n	%	n	%
blind	3	9,4	6	12,0
keine Angabe	1	3,1	3	6,0
mit Angabe zu Sehproblemen	28	87,5	35	70,0
Sehprobleme#				
im Nahbereich	6	21,4	23	65,7
im Fernbereich	13	46,4	18	51,4
in der Dämmerung	11	39,3	16	45,7
im Hellen	4	14,3	4	11,4
kein Unterschied hell/dunkel	9	32,1	10	28,6
keine Sehprobleme#	14	50,0	7	20,0

bei bilateraler OP mit unilateraler Kunstlinsenimplantation wurde Hund als pseudophak gezählt
auf Fragebögen mit Angabe zu Sehproblemen bezogen, Mehrfachnennungen möglich

3.8 Zusätzliche Ergebnisse der Besitzerbefragung

Von den 82 Besitzern, die Rahmen der Besitzerbefragung Angaben zu ihrem Hund machten, zeigten sich 65 (79,3 %) mit dem Erfolg der Operation zufrieden.

15 Besitzer (18,3 %) gaben an, bei entsprechender Indikation nicht noch einmal eine Kataraktoperation bei ihrem Hund durchführen zu lassen. Zwei Besitzer (2,4 %) machten zu dieser Frage keine Angabe.

Auf die Frage nach etwaigen Verhaltensänderungen ihrer Hunde post operationem berichteten die Besitzer von Hunden mit pseudophaken Augen anteilig häufiger von einer Verhaltensverbesserung (46,9 %) als Besitzer von Hunden mit aphaken Augen (39,6 %). 9,4 % der Besitzer von Hunden mit pseudophaken Augen und 20,8 % der Besitzer von Hunden mit aphaken Augen berichteten von einer Verhaltens-verschlechterung und waren der Meinung, dass ihr Hund unsicher, ängstlich oder aggressiv geworden ist (Tab. IV-33).

Tabelle IV-33. Fragebogenaktion: Frage nach den postoperativen Verhaltensänderungen der an einer Katarakt operierten Hunde. Häufigkeit der Nennung durch den Besitzer [bei zwei Fragebögen (1x mit IOL, 3x ohne IOL) keine Angabe zu Sehproblemen].

	pseudophak (mit IOL)* n = 32		aphak (ohne IOL) n = 50	
	n	%	n	%
keine Angabe	-	-	2	4,0
mit Angabe zur Verhaltensänderung	32	100,0	48	96,0
Verhalten gleichbleibend#	14	43,8	19	39,6
Verhalten verbessert#	15	46,9	19	39,6
Verhalten verschlechtert#	3	9,4	10	20,8

* bei bilateraler OP mit unilateraler Kunstlinsenimplantation wurde Hund als pseudophak gezählt
# auf Fragebögen mit Angaben zur Verhaltensveränderung bezogen

V Diskussion

Katarakterkrankungen zählen zu den häufigsten Augenerkrankungen von Hunden (ADKINS u. HENDRIX 2005). Ausgehend von dem Patientengut der Klinik für kleine Haustiere der Tierärztlichen Hochschule Hannover aus dem Zeitraum Januar 1998 bis Juli 2005 wurden in der vorliegenden Arbeit einerseits die Katarakterkrankungen von 885 Augen charakterisiert und andererseits 119 durchgeführte Kataraktoperationen hinsichtlich Operationsverlauf und -ergebnis ausgewertet. Das Ziel dieser Arbeit war es, die Charakteristika der Katarakterkrankungen bei der Erstvorstellung, die Kataraktprogression sowie Schweregrad und Häufigkeit von Begleiterkrankungen bei fortschreitender Katarakt zu dokumentieren und dann den Erfolgsraten sowie den intra- und postoperativen Komplikationen einer durchgeführten Kataraktoperation gegenüberzustellen und darauf aufbauend die Behandlung von Katarakterkrankungen mittels Phakoemulsifikation bezüglich Indikation, Zeitpunkt und Methodik zu optimieren.

Die Katarakt trat in der überwiegenden Zahl der Fälle (87 %) bilateral auf. Wie bereits wiederholt in der Literatur beschrieben (WILLIAMS et al. 2004; GELATT u. MACKAY 2005) stellte sich die Katarakt auch in der eigenen Untersuchung als unabhängig von dem Geschlecht des Hundes dar, da Rüden und Hündinnen zu etwa gleichen Anteilen betroffen waren. Lediglich in der Gruppe des durch einen Diabetes mellitus verursachten Kataraktttyps überwog mit 80 % der Anteil der Hündinnen. Dieser Prozentsatz stimmt sehr gut mit der generell höheren Inzidenz des Diabetes mellitus bei Hündinnen überein. Nach NIEMANN und SUTTER (2001) liegt die Geschlechterverteilung Hündin/Rüde bei Diabetes mellitus ganz charakteristisch bei einem Verhältnis von 4:1. Im Gegensatz zu Hunden mit juveniler, seniler oder kongenitaler Katarakt wurden bei Hunden mit diabetogener Katarakt fast ausschließlich mature Kataraktstadien (88 %) diagnostiziert, was auf einen progressiven Verlauf bei Katarakterkankungen dieses Typs hindeutet. Wie bereits mehrfach in der Literatur dokumentiert (WILKINSON 1960; BARNETT 1972; PEIFFER et al. 1977; BASHER u. ROBERTS 1995; GLOVER u. CONSTANTINESCU 1997; BEAM et al. 1999), trat die Katarakt bei Hunden mit Diabetes mellitus auch im eigenen Patientengut typischerweise bilateral symmetrisch (82 %) auf und entwickelte sich den Besitzerangaben

entsprechend vergleichsweise schnell, d.h. innerhalb von Wochen bis Monaten. Kongenitale und juvenile Katarakterkrankungen blieben hingegen häufig stationär oder schritten nur langsam, d.h. innerhalb von Jahren fort, während sich die Trübung bei Augen mit einem senilen Katarakttyp zumeist innerhalb von Monaten weiterentwickelte. Auch diese Untersuchungsergebnisse bestätigen damit die entsprechenden Angaben in der Literatur (BARNETT 1978; MAGRANE u. HELPER 1989; DAVIDSON u. NELMS 1999; PEIFFER et al. 1999; SLATTER 2001).

Über die Progression einer Katarakt in Abhängigkeit vom Kataraktstadium finden sich in der Literatur bisher keine Angaben. Auf der Basis von Klinikuntersuchungen und Besitzerbefragung zeigt die vorliegende Arbeit diesbezüglich einerseits, dass der Anteil der Augen mit Kataraktprogression für alle Kataraktstadien mit zunehmendem Abstand von der Erstvorstellung zunimmt, andererseits aber auch, dass ein Großteil der Augen auch langfristig, d.h. nach etwa 40-50 Monaten, keinerlei Kataraktprogression aufzeigt. So blieben langfristig immerhin 62 % der insipienten, 48 % der immaturen, 37 % der maturen und 60 % der hypermaturen Kataraktfälle stationär. Innerhalb von 40-50 Monaten entwickelten nur 9 % der ursprünglich insipienten und etwa ein Viertel der ursprünglich immaturen Fälle ein hypermatures Kataraktstadium. Kurz- und mittelfristig war dieser Anteil sogar noch kleiner, so dass kurzfristig (~4 Monate) kein Auge und mittelfristig (~14 Monate) nur etwa jedes 25. erkrankte Auge von der ursprünglich immaturen Kataraktform in ein hypermatures Stadium übergingen. Mature Fälle schritten hingegen deutlich häufiger und schneller fort als Augen mit einem insipienten oder immaturen Kataraktstadium.

Zur Charakterisierung und Ableitung der Inzidenz von Begleiterkrankungen der Katarakt in Abhängigkeit von dem jeweiligen Kataraktstadium wurden die entsprechenden Untersuchungsergebnisse der Erstvorstellung herangezogen. Typische Begleiterkrankungen umfassten in der Reihenfolge ihrer abnehmenden Häufigkeit die linseninduzierte Uveitis, Syneresis, vollständige bzw. partielle Ablatio retinae, Glaskörpervorfall, Linsenluxation (zumeist Linsensubluxationen) und das sekundäre Glaukom. Weitestgehend unabhängig von der Art der Begleiterkrankung wurden diese Erkrankungen bei maturen und besonders bei hypermaturen Kataraktstadien häufiger diagnostiziert als bei insipienten und immaturen Stadien. Die jeweilige

Inzidenz bei insipienten und immaturen Kataraktstadien lag generell bei kleiner 5 %, häufig auch noch deutlich darunter. Bei maturen Kataraktstadien traten lediglich Uveitiden (8 %) und Syneresis (5 %) häufiger auf. Die häufigsten mit einer hypermaturen Katarakt assoziierten Begleiterkrankungen waren Uveitiden (23 %, davon 60 % geringgradig und 33 % mittelgradig), Syneresis (16 %), Ablatio retinae (11 %), Glaskörpervorfall (8 %) und Linsenluxation (6 %).

Uveitiden, Syneresis und Ablatio retinae stellten auch in anderen Untersuchungen häufige die Katarakt begleitende Erkrankungen des Auges dar. Auch VAN DER WOERDT et al. (1992, 1993) sowie ADKINS und HENDRIX (2005) beobachteten in ihrem Patientengut eine Zunahme von „Ablatio retinae“- und Uveitis-Fällen mit zunehmendem Reifegrad der Katarakt. ADKINS und HENDRIX (2005) stellten eine Ablatio retinae fast ausschließlich bei Augen mit hypermaturer Katarakt fest, und zwar mit einer Inzidenz von 8,7 %. Uveitiden traten in derselben Studie in 0,06 % der maturen und in 43 % der hypermaturen Fälle auf. VAN DER WOERDT et al. (1993) diagnostizierten in 4 % der Augen mit immaturer, in 6,5 % der Augen mit maturer und in 19 % der Augen mit hypermaturer Katarakt eine Ablatio retinae. In derselben Studie lag die Inzidenz einer Syneresis bei Augen mit immaturem Kataraktstadium bei 15 %, bei maturen Fällen bei 22 % und bei Augen mit hypermaturer Katarakt bei 32 % und stieg damit – wie in der eigenen Untersuchung – mit zunehmendem Reifegrad der Katarakt an. Ein als Folge einer Katarakt entwickeltes Sekundärglaukom trat in der vorliegenden Untersuchung unabhängig vom Kataraktstadium nur sehr selten auf (< 2 %). Nach WALDE (1982) sowie GELATT und MACKAY (2004) ist eine Katarakterkrankung mit einhergehender Uveitis eine der häufigsten Ursachen für die Auslösung eines Sekundärglaukoms. Die geringe Anzahl an Sekundärglaukomata im eigenen Patientengut bei der Erstvorstellung erklärt sich daher vermutlich aus der Tatsache, dass hier auch vergleichsweise wenig Hunde fortgeschrittene linseninduzierte Uveitiden zeigten. In einer Studie von VAN DER WOERDT et al. (1992) entwickelte sich im Anschluss an eine mit einer Katarakt einhergehende linseninduzierte Uveitis nur in 8,4 % der untersuchten Augen ein Sekundärglaukom.

In Analogie zu den Ergebnissen der Erstuntersuchung nahm auch im Verlauf der Katarakterkrankung zusammen mit dem steigenden Anteil fortgeschrittener Katarakt-

stadien die Häufigkeit der assoziierten Begleiterkrankungen zu. Mit Ausnahme einer geringgradigen linseninduzierten Uveitis, lag die Inzidenz der Begleiterkrankungen bei den Augen, bei denen ursprünglich ein insipientes, immatures oder matures Kataraktstadium diagnostiziert worden war, im gesamten Betrachtungszeitraum, d.h. auch nach 40 bis 50 Monaten, stets unter 15 %. Nur bei einem immaturen Fall (2,8 %) trat langfristig ein Sekundärglaukom auf. Der Anteil der Begleiterkrankungen bei Augen mit ursprünglich hypermaturem Kataraktstadium war hingegen deutlich größer, auch wenn hier die Fallzahl für eine adäquate Auswertung nicht ausreichend war. Kurzfristig wurde aber in zwei von acht Augen und mittelfristig in drei von sieben Augen ein Sekundärglaukom festgestellt.

Das bei der Erstvorstellung der Hunde diagnostizierte Kataraktstadium (insipient, immatur, matur, hypermatur) war in der eigenen Untersuchung weitestgehend unabhängig von dem Alter der Hunde. In jeder Altersklasse überwogen zu etwa gleichen Anteilen immature und mature Kataraktstadien (zusammen ungefähr 80 %). Der Anteil der insipienten (7-26 %) und hypermaturen Fälle (5-11 %) war jeweils entsprechend kleiner. Jede Altersstufe wies somit in etwa die gleichen Anteile einzelner Kataraktstadien auf, was den Schluss nahelegt, dass der Reifegrad der Katarakt nicht zwingend mit dem Alter eines Hundes korreliert ist. Vergleichbare Untersuchungen fehlen in der Literatur. WILLIAMS et al. (2004) und GELATT und MACKAY (2005) fanden zwar, dass das Risiko an einer Katarakt zu erkranken mit dem Alter insgesamt ansteigt, machten aber keinerlei Angaben zu den in den verschiedenen Altersgruppen diagnostizierten Kataraktstadien.

Eine Untersuchung des eigenen Patientenguts auf rassespezifsche Unterschiede bezüglich des Katarakttyps und -stadiums bei der Erstvorstellung ergab, dass Pudel und Yorkshire Terrier im Vergleich zu Mischlingen und zu der Gesamtheit aller Hunde überproportional häufig senile Kataraktformen zeigten, während bei Hunden der AKC-Gruppen „Sporting“ und „Working“ sowie bei Golden Retrievern gehäuft ein juveniler Katarakttyp auftrat. Golden Retriever zeigten im Vergleich zu den Referenzgruppen auch einen signifikant höheren Anteil insipienter Kataraktstadien. Sie sind bekanntermaßen für eine primär hereditäre Kataraktform prädisponiert, die sich zumeist innerhalb der ersten Lebensjahre entwickelt (MARTIN 1994; DAVIDSON u.

NELMS 1999; SLATTER 2001). Pudel, West Highland White Terrier und Hunde der AKC-Toy-Gruppe zeigten bei der Erstvorstellung vergleichsweise häufig hypermature Kataraktstadien, so dass bei diesen Rassen ein besonderes Augenmerk auf die Kataraktprogression und die assoziierten Begleiterkrankungen gerichtet werden sollte.

Bei Kataraktpatienten mit fehlender Netzhautfunktion kann die Sehfähigkeit auch nach Extraktion der kataraktösen Linse nicht wieder hergestellt werden. Für viele Autoren stellen entsprechend alle zu einem Visusverlust führenden Netzhauterkrankungen eine Kontraindikation zu einer geplanten Kataraktoperation dar (STARTUP 1967; STADES 1983; WHITLEY et al. 1993b; SLATTER 2001; TREDE et al. 2001; ADKINS u. HENDRIX 2003). Eine der häufigsten zusammen mit einer Katarakt auftretenden Netzhauterkrankungen ist die progressive Retinaatrophie (PRA), die im Patientengut der eigenen Studie bei einzelnen Rassen besonders häufig auftrat. Dazu gehörten vor allem Cocker Spaniel, Pudel und Labrador Retriever. Diese Hunderassen zeigten insbesondere ab einem Alter von 6 Jahren neben der Katarakterkrankung in 70-80 % der Fälle auch eine PRA, wohingegen sie in nur 22 % der Mischlinge diagnostiziert wurde. Diese Aussage deckt sich mit verschiedenen Literaturangaben. So führten verschiedene Autoren die oben aufgezählten Rassehunde als prädisponierte Rassen einer im Zusammenhang mit einer PRA stehenden konsekutiven Katarakt an (CURTIS 1988; GRÄNITZ 1994; GAIDDON et al. 1995; PETERSON-JONES 1998; SCHÄFFER 1999; PIRRON 2001; GRESKY 2004). In Übereinstimmung mit der eigenen Untersuchung fand auch GRÄNITZ (1990, 1994) bei Hunden mit Kataraktformation über 6 Jahren deutlich mehr PRA-Fälle als bei Tieren unter 6 Jahren. Auch wenn eine Kataraktoperation bei PRA-Hunden keine visusverbessernde Maßnahme darstellt, empfehlen WALDE (1982, 1997) und SCHEBITZ und BRASS (1999) auch bei Katarakterkrankungen mit PRA eine operative Linsenextraktion, da bei weiterem Fortschreiten der Katarakt bis zum hypermaturen Stadium ein Sekundärglaukom infolge von Phakolyse oder Linsenluxation droht. Die Ergebnisse der eigenen Studie zeigen aber, dass eine Katarakterkrankung in vielen Fällen auch stationär ist bzw. nur sehr langsam fortschreitet und die genannten Begleiterkrankungen offensichtlich bei weitem nicht so häufig und

schwerwiegend sind, als dass dies eine Operation an Augen mit fehlender Netzhautfunktion rechtfertigen würde.

Die Auswertung der Ergebnisse der Kataraktoperationen im eigenen Patientengut zeigte, dass die jeweilige Erfolgsrate mit zunehmendem Abstand vom Zeitpunkt der Operation abnahm. Der Anteil der sehr guten und guten Operationserfolge sank dabei im Mittel von kurzfristig 90,8 % (nach 2,2 ± 0,8 Wochen), über mittelfristig 78,6 % (nach 3,4 ± 1,3 Monaten) auf langfristig 59,8 % (nach 39 ± 25 Monaten). Unter Berücksichtigung der Fälle mit ausreichendem Erfolg betrug die Erfolgsrate im eigenen Patientengut kurzfristig sogar 99,0 %, mittelfristig 94,7 % und langfristig 77,2 %. Im Rahmen der Besitzerbefragung zeigten sich 79,3 % der Befragten mit dem Ergebnis der Operation bei ihren Hunden zufrieden. Eine Abnahme der Erfolgsraten mit zunehmendem Abstand von der Operation wurde auch in einer Reihe von anderen Untersuchungen festgestellt. GÖRIG (2000) gibt eine Erfolgsrate von 94 % für Kontrollen ≤ 4 Wochen post operationem an und als Langzeiterfolgsquote (≥ 6 Monate) 63 %. DAVIDSON et al. (1991) ermittelten kurzfristig (nach ≤ 4 Wochen) eine Erfolgsrate von 95,3 % und für Kontrollen, die etwa 6 Monate nach der Operation erfolgten, einen Operationserfolg von 85,6 %. In den Untersuchungen von MILLER et al. (1987) waren kurzfristig (nach 2-4 Wochen) 94,6 % und langfristig (nach 4 Jahren) noch 71,2 % der Operationen erfolgreich. ZAHN und KÖSTLIN (2002) gaben kurzfristig (nach 1 Monat) den Anteil erfolgreicher Operationen mit 84 % an, langfristig (nach 1-2 Jahren) wurden 67 % der Operationen als Erfolg gewertet. Die Operationsergebnisse der eigenen Studie stimmen somit unter Berücksichtigung der Kontrollzeitpunkte entweder mit anderen Untersuchungen weitgehend überein oder sind sogar etwas besser.

In der Literatur wird häufig eine frühzeitige Kataraktoperation während der Kataraktreifung empfohlen, um eine verbesserte Erfolgsrate zu erzielen (ZAHN 1998; DAVIDSON et al. 1990, 1991; WHITLEY et al. 1993a; ZAHN u. KÖSTLIN 2002). Sowohl DAVIDSON et al. (1990) als auch ZAHN (1998) erzielten bei Kataraktoperationen von immaturen Stadien kurz- und langfristig signifikant bessere Ergebnisse als bei Operationen von hypermaturen Stadien. Während die Ergebnisse bei DAVIDSON et al. (1990) für die immaturen Fälle auch gegenüber den maturen

Fällen signifikant besser waren, konnte ZAHN (1998) diesbezüglich keinen signifikanten Unterschied feststellen. In der eigenen Untersuchung hatte das Kataraktstadium zu keinem Kontrollzeitpunkt einen signifikanten Einfluss auf die postoperative Erfolgsrate. PAULSEN et al. (1986) und VAN DER WOERDT et al. (1992) vermuteten als Ursache für die Abnahme der Erfolgsrate mit steigendem Reifegrad der Katarakt die erhöhte Inzidenz von linseninduzierten Uveitiden (LIU) in maturen und hypermaturen Fällen. In der eigenen Untersuchung erfolgte eine Operation bei einer präoperativ bestehenden Uveitis nur nach vollständiger Ausheilung, und das Auftreten einer solchen stattgehabten Uveits im Vorfeld der Operation hatte keinen signifikanten Einfluss auf die Erfolgsrate. Auch GÖRIG (2000), ZAHN (1998), DAVIDSON et al. (1990) und DAVIDSON et al. (1991) konnten keinen Einfluss einer präoperativ bestehenden Uveitis auf das Operationsergebnis feststellen. In Analogie zu den Ergebnissen von MILLER et al. (1987) konnte in der eigenen Studie zudem auch kein signifikanter Unterschied bezüglich der Erfolgsraten in Abhängigkeit von dem Alter der Hunde ermittelt werden. Auch die Operationsergebnisse für Augen verschiedener Katarakttypen wie juvenil, senil und diabetogen stimmten in der eigenen Untersuchung annähernd überein. MAGRANE (1969) und ROOKS et al. (1985) vermuteten, dass kleinere Augen schwerer zu operieren sind und deshalb der Anteil erfolgreicher Operationen bei kleinen Augen möglicherweise geringer ausfällt. Die ermittelten Ergebnisse der vorliegenden Arbeit zeigen aber, dass auch die Augengröße zu keinem Kontrollzeitpunkt einen signifikanten Einfluss auf das postoperative Operationsergebnis hatte. Das Operationsergebnis wurde auch nicht durch die Anlage einer hinteren Kapsulorhexis, die in etwa der Hälfte der Fälle erfolgte, beeinflusst.

Auch die Implantation einer Kunstlinse, die bei jedem dritten operierten Auge durchgeführt wurde, hatte keinen signifikanten Einfluss auf den Operationserfolg, verbesserte das Sehvermögen der Hunde aber deutlich. In der vorliegenden Arbeit wurden insgesamt 31 postoperativ nachkontrollierte Augen einer Bestimmung des Refraktionszustandes mittels Strichskiaskopie unterzogen. Bei den Augen, denen eine 41,5-dpt Kunstlinse implantiert worden war (pseudophak), wurde mittels Skiaskopie eine mittlere Refraktion von +1,5 ± 1,3 dpt festgestellt, während Augen ohne Kunstlinse (aphak) eine mittlere Refraktion von +14,8 ± 2,2 dpt aufwiesen. Die

Ergebnisse stimmen gut mit vergleichbaren Untersuchungen aus der Literatur überein. GÖRIG (2000) ermittelte für pseudophake Augen, ebenfalls nach Implantation einer 41,5-dpt Intraokularlinse, eine mittlere Refraktion von +1,2 ± 1,8 dpt und für aphake Augen von +15,2 ± 1,5 dpt. In Studien von POLLET (1982) und DAVIDSON et al. (1993) lag die ermittelte mittlere postoperative Refraktion aphaker Augen bei ca. +14 dpt, in Untersuchungen von GAIDDON et al. (1996) bei +15,2 dpt. Die Implantation einer Kunstlinse verbessert das postoperative Sehvermögen der Hunde somit deutlich, auch wenn mit der gewählten Linsenstärke im eigenen Patientengut in den meisten Fällen noch eine geringgradige Unterkorrektur verbunden war. Auch die Ergebnisse der Besitzerbefragung zeigten, dass Hunde mit pseudophaken Augen offensichtlich ein deutlich besseres Sehvermögen aufweisen als Hunde mit aphak verbliebenen Augen, da die Besitzer nach einer Kunstlinsenimplantation häufiger angaben, dass ihr Hund keinerlei Sehprobleme zeige (pseudophak: 50 %, aphak: 20 %) und nach der Operation eine Verhaltensverbesserung eingesetzt habe (pseudophak: 47 %, aphak: 40 %). Tendenziell zeigten die Hunde ohne Kunstlinsenimplantation (65,7 %) nach Ansicht der Besitzer auch häufiger Sehprobleme im Nahbereich als die Hunde, die eine Kunstlinse implantiert bekommen hatten (21,4 %). Dieses Ergebnis deckt sich sowohl mit den Aussagen von DZIEZYC (1990) als auch von GÖRIG (2000), dass pseudophake Hunde weniger Probleme beim Nahsehen aufweisen als aphak gebliebene Hunde. Wie auch in der Untersuchung von GÖRIG (2000) festgestellt, hatte die Kunstlinsenimplantation den Besitzerangaben zufolge aber kaum einen Einfluss auf das Hell-Dunkelsehen des Hundes.

Bei den Operationen in der eigenen Studie traten intraoperativ mit unterschiedlicher Häufigkeit eine Reihe von mehr oder weniger schwerwiegenden Komplikationen auf. In insgesamt 18,4% der operierten Augen (21 Augen) trat ein Glaskörpervorfall auf, wobei bei 80,9 % dieser Fälle (17 Augen) zuvor eine hintere Kapsulorhexis angelegt wurde (14 Fälle) bzw. ein akzidentieller Riss der hinteren Linsenkapsel eingetreten war (3 Fälle). Der Glaskörpervorfall trat sowohl bei Operationen mit Kunstlinsenimplantation (6 Augen) als auch bei solchen ohne Kunstlinsenimplantation auf (11 Augen). Ein Glaskörpervorfall wird in der Literatur primär im Zusammenhang mit einer Ruptur der hinteren Linsenkapsel erwähnt, die von verschiedenen Autoren als die am häufigsten auftretende intraoperative Komplikation genannt wird [NASISSE et

al. 1991 (16,5 %); SMITH et al. 1996 (23 %); ZAHN u. KÖSTLIN 2001 (31,5%); Özgencil 2005 (36 %)]. Im Vergleich dazu trat ein akzidentieller Hinterkapselriss in der vorliegenden Studie bei 16 von 114 operierten Augen (14,0 %) auf. Bei fünf Augen mit akzidentiellem Kapselriss erfolgte intraoperativ eine Erweiterung, die danach von einer regulären hinteren Kapsulorhexis nicht mehr unterscheidbar war. Die vergleichsweise geringere Häufigkeit des akzidentiellen Kapselrisses in der eigenen Untersuchung ist vermutlich auf die langjährige Erfahrung des Operateurs zurückzuführen. Durch zunehmende chirurgische Erfahrung und das Bestreben, Linsenbruchstücke möglichst im vorderen Kapselsack zu zertrümmern, kann zum einen die Gefahr der Ruptur der hinteren Linsenkapsel während der Phakoemulsifikation (ZAHN u. KÖSTLIN 2001; NASISSE et al. 1991) sowie die Beschädigung der Glaskörpermembran und ein damit verbundener Glaskörpervorfall minimiert werden (SMITH et al. 1996). Kapselrisse traten am häufigsten in der Studie von ÖZGENCIL (2005) auf, in der die Ergebnisse der ersten Operationen eines unerfahrenen Chirurgen beschrieben werden.

Das Glaskörperexpansionssyndrom, das in der eigenen Studie in 15 (13,2 %) der 114 operierten Augen auftrat, wird in der Studie von NASISSE et al. (1991) als ein „seltener auftretendes“ Problem beschrieben, das aber generell schwer zu handhaben ist. Durch den enormen Druck, den der Glaskörper auf die hintere Linsenkapsel ausübt, ist es schwer, den verbliebenen Kapselsack ausreichend mit viskoelastischen Material zu füllen und eine Kunstlinse zu implantieren. Auch nach erfolgreicher Implantation kann es dennoch geschehen, dass sich die Kunstlinse durch den von hinten auf sie ausgeübten Druck verlagert und damit zu Komplikationen führt. Aus diesen Gründen wurde bei Feststellung eines Glaskörperexpansionssyndromes in der vorliegenden Studie nur in drei Fällen eine Kunstlinse implantiert. Einzig die Gabe eines Muskelrelaxans und eine kleinere vordere Kapsulorhexis können das Auftreten dieses Problems verringern (NASISSE et al. 1991).

Eine ebenfalls häufiger auftretende intraoperative, das postoperative Sehvermögen aber nicht beeinträchtigende Komplikation stellte, wie auch bei ZAHN und KÖSTLIN (2001) in acht von 54 Augen (14,8 %) beobachtet, ein mildes Hyphaema (14 von 114 Augen; 12,3 %) durch ein vorangegangenes Iristrauma dar. Durch den Zusatz von

Epinephrin in die Spüllösung konnten in der eigenen Studie aufgetretene intraokuläre Blutungen aber alsbald gestillt und durch den Einsatz von Heparin die Gerinnung unterdrückt werden, so dass die Bildung von Blutkoagula minimiert wurde.

Wie schon durch ZAHN und KÖSTLIN (2001) beschrieben, stellten Korneaödem und Glaskörperblutung auch in der vorliegenden Studie nur selten Komplikationen dar (jeweils 1 von 114 Augen; 0,9 %). Auch eine Subluxatio lentis wurde intraoperativ nur in 3,5 % der Fälle (4 von 114 Augen) festgestellt. Zur Inzidenz einer intraoperativen Subluxatio lentis bei der Phakoemulsifikation finden sich in der Literatur keine vergleichbaren Angaben. Verschiedene Autoren berichten aber, dass die Phakoemulsifikation aufgrund einer zu harten Linse oder einer Luxatio lentis in 7 % (NASISSE et al. 1991; BAGLEY u. LAVACH 1994) bis 20 % der Fälle (ZAHN u. KÖSTLIN 2002) abgebrochen werden musste. In der eigenen Studie wurde aus demselben Grund die Phakoemulsifikation in fünf von 119 Operationen (4,2 %) beendet und auf eine andere Technik gewechselt.

In der Literatur werden längere Phakoemulsifikationszeiten bzw. eine erhöhte Ultraschallenergieabgabe während der Operation mit einem vermehrten postoperativen Auftreten von Traumata, Korneaödem und Uveitiden in Zusammenhang gebracht (GWIN et al. 1983; DZIEZYC 1990; DAVIDSON et al. 1991; SMITH et al. 1996; ZAHN u. KÖSTLIN 2002). Die Phakoemulsifikationszeit bei den Operationen im eigenen Patientengut lag bei der eingesetzten Ultraschallenergieabgabe von 82 % im Mittel bei 1,6 ± 1,1 min. Andere Autoren berichten tendenziell von einer etwas längeren Dauer der Phakoemulsifikation in ihren Operationen, arbeiteten aber in der Regel auch mit geringeren Ultraschallenergien: 2,7 min bei 62 % (NASISSE et al. 1991), 2,9 min (Energieangabe fehlt, BAGLEY u. LAVACH 1994), 4,9 min (Energieangabe fehlt, SMITH et al. 1996), 4 min bei 58 % (STUHR et al. 1998), 7,6 min bei 57 % (ZAHN u. KÖSTLIN 2001), 3,5 min (Energieangabe fehlt, ÖZGENCIL 2005).

NASISSE et al. (1991) benötigten bei älteren Tieren und ZAHN (1998) bei senilen Kataraktfällen signifikant längere Phakoemulsifikationszeiten. In Übereinstimmung dazu wurden auch in der eigenen Studie mit zunehmendem Alter der Hunde signifikant längere Phakoemulsifikationszeiten ($p < 0,001$) bzw. bei Vorliegen eines

juvenilen oder kongenitalen Katarakttyps signifikant kürzere Phakoemulsifikationszeiten ($p < 0{,}001$) festgestellt. Sowohl ZAHN (1998) als auch ÖZGENCIL (2005) benötigten bei der Operation maturer Kataraktstadien signifikant längere Phakoemulsifikationszeiten (9,4 bzw. 5,3 min) als bei immaturen Fällen (2,9 bzw. 1,5 min). In der eigenen Studie konnte in Übereinstimmung mit einer Untersuchung von NASISSE et al. (1991) jedoch kein signifikanter Unterschied der Phakoemulsifikationszeiten in Abhängigkeit von dem Kataraktstadium festgestellt werden (immatur: 1,6 ± 1,8 min; matur: 1,6 ± 1,0 min). Hinsichtlich des Einflusses der Ultraschallabgabedauer auf die Erfolgsraten zu unterschiedlichen Kontrollzeitpunkten finden sich in der Literatur nur wenige Angaben. DAVIDSON et al. (1991) erwähnen, dass die Phakoemulsifikationszeit in ihrer Studie keinen Einfluss auf die Erfolgsrate hatte. Auch in der eigenen Untersuchung konnte kein unmittelbarer Zusammenhang zwischen dem kurz-, mittel- und langfristigem Operationsergebnis und der intraoperativ benötigten Phakoemulsifikationszeit ermittelt werden. Die Inzidenz des von vielen Autoren im Zusammenhang mit längeren Phakoemulsifikationszeiten diskutierten Korneaödems nahm in der eigenen Studie postoperativ mit zunehmdem Zeitabstand von der Operation zwar deutlich von 5,1 % (nach 2 Wochen) auf 21,1 % (nach 2,3 Jahren) zu, zeigte aber keine signifikante Abhängigkeit zur Phakoemulsifikationszeit. Für diese Fälle wurden intraoperativ mittlere Phakoemulsifikationszeiten von 1,7 ± 1,5 min benötigt, die somit dem Mittelwert von allen in der vorliegenden Studie ermittelten Phakoemulsifikationszeiten (1,6 ± 1,1 min) annähernd entsprechen. DAVIDSON et al. (1991) benötigten für die Fälle mit später festgestelltem Korneaödem hingegen signifikant längere Phakoemulsifikationszeiten (4,8 min) als für die Fälle ohne späteres Korneaödem (2,2 min). Die Phakoemulsifikationszeit stellt bei weitem nicht den einzigen Faktor dar, der für das Auftreten eines kurzfristig nach der Operation entstehenden Korneaödems verantwortlich ist. Häufig wird auch ein postoperativer transienter Druckanstieg oder eine therapieresistente Uveitis angeführt, die zu einer Endothelschädigung und somit zu einem Korneaödem führen können (MILLER et al. 1987; DAVIDSON et al. 1991; BAGLEY u. LAVACH 1994). Die in der vorliegenden Studie im langfristigen Kontrollzeitraum diagnostizierten mittel- bzw. hochgradigen Korneaödeme traten fast ausschließlich im Zusammenhang mit einem Sekundärglaukom in Erscheinung und waren damit aller Wahrscheinlichkeit nach durch dieses verursacht.

Insgesamt lag die postoperative Inzidenz von Korneaödemen in der eigenen Studie unter Berücksichtigung der Kontrollzeitpunkte im Bereich der Ergebnisse bereits publizierter Untersuchungen. MILLER et al. (1987) beobachteten nach 2-4 Wochen in 29,3 % der Fälle ein Korneaödem, DAVIDSON et al. (1991) innerhalb der ersten 6 Monate in 10,8 % der Fälle, BAGLEY und LAVACH (1994) innerhalb der ersten 6 Wochen in 6,3 % der operierten Augen, ZAHN und KÖSTLIN (2002) 1 Monat post operationem in 6,1 % und 3 Monate nach der Operation in 10,5 % der Fälle, ÖZGENCIL (2005) nach 4 Wochen in 21,4 % der operierten Augen und SIGLE und NASISSE (2006) nach 3 Monaten in 1,4 % und nach 6-12 Monaten in 3 % der Fälle.

Wie bereits in anderen Studien festgestellt (MILLER et al. 1987; DZIEZYC 1990; WHITLEY et al. 1993b; SMITH et al. 1996; MILLER et al. 1997; BIROS et al. 2000; CHAHORY et al. 2003), wurde auch in der eigenen Studie unmittelbar nach der Operation mehrfach ein transienter Anstieg des Augeninnendrucks beobachtet. In der diesbezüglich besonders intensiv untersuchten prospektiven Gruppe wurde in zwölf von 22 Augen (54,5 %) ein Anstieg auf Druckwerte $\geq$ 25 mmHg beobachtet. Der Druckanstieg begann im Mittel nach 2,1 $\pm$ 1,0 Stunden post operationem und der entsprechende Druckpeak von im Mittel 43 $\pm$ 11 mmHg wurde 4,3 $\pm$ 2,1 Stunden nach Operationsende beobachtet. Bei den Patienten der retrospektiven Gruppe wurde bei etwa einem Drittel der operierten Augen (21 von 60) ein Druckanstieg auf Werte $\geq$ 25 mmHg ermittelt. Ähnliche Beobachtungen wurden auch von anderen Autoren gemacht. SMITH et al. (1996) stellten nach der Operation in 48,9 % (68 von 139 Augen) und CHAHORY et al. (2003) in 20 % der Fälle (5 von 25 Augen) Druckwerte von $\geq$ 25 mmHg fest. SMITH et al. (1996) gaben den Beginn des Druckanstiegs mit 3,9 $\pm$ 0,6 Stunden nach Operationsende an und MILLER et al. (1997) beobachteten den Druckpeak von im Mittel 50 $\pm$ 5 mmHg etwa 3 Stunden post operationem. In der Literatur existiert eine Reihe von Erklärungsversuchen für die Entstehung dieses Augeninnendruckanstiegs (MILLER et al. 1987, 1997; SMITH et al. 1996). Als mögliche Einflussfaktoren werden eine temporär erhöhte Kammerwasserproduktion, eine durch Entzündung oder biochemisch bedingte Hydratation hervorgerufene vorübergehende Anschwellung des trabekulären Netzwerks im Kammerwinkel, eine Blockade des Kammerwinkels infolge Verlegung durch kleine Linsenfragmente, Proteine, Viskoelastikum oder Glaskörper, ein Einsatz einer

Kunstlinse und eine längere Phakoemulsifikationszeit bei der Operation angeführt. In der eigenen Studie hatte weder eine präoperativ diagnostizierte Goniodysgenesie noch eine stattgehabte Uveitis einen Einfluss auf den postoperativen Druckverlauf. Auch LANNEK und MILLER (2001) fanden keinerlei Zusammenhang zwischen einer präoperativ mittels Gonioskopie festgestellten Kammerwinkelveränderung und dem postoperativ auftretenden transienten Druckanstieg. CHAHORY et al. (2003) und SMITH et al. (1996) konnten selbst bei einer zum Zeitpunkt der Operation bestehenden linseninduzierten Uveitis keinen Einfluss auf den postoperativen Druckverlauf feststellen. In der eigenen Studie konnte auch die lokale Vorbehandlung der Patienten mit steroidalen Antiphlogistika zur Vermeidung einer postoperativen intraokulären Entzündung die Häufigkeit des transienten Druckanstiegs nicht verringern. Einzig bei Augen, denen intraoperativ durch intracamerale Injektion Acetylcholin verabreicht worden war, erfolgte der postoperative Druckanstieg auf Werte $\geq$ 25 mmHg tendenziell seltener. Auch STUHR et al. (1998) beobachteten nach intracameraler Injektion von Carbachol, das wie Acetylcholin direkt parasympathisch wirkt, in der Tiermedizin aber inzwischen nicht mehr zugelassen ist, eine geringere Inzidenz von Augen mit Drücken $\geq$ 25 mmHg.

Prinzipiell kann auch ein infolge eines akzidentiellen Kapselrisses vorfallender Glaskörper den Kammerwinkel verlegen, den Kammerwasserabfluss blockieren und so einen erhöhten Augeninnendruck verursachen. SMITH et al. (1996), CHAHORY et al. (2003) und auch JOHNSTONE und WARD (2005) konnten in ihren Studien aber keinen Zusammenhang zwischen dem Auftreten eines erhöhten postoperativen Augeninnendrucks und eines akzidentiellen Kapselrisses ermitteln. SMITH et al. (1996) und CHAHORY et al. (2003) stellten in ihren Untersuchungen auch keinen Einfluss einer Kunstlinsenimplantation auf den Druckverlauf fest. In der eigenen Studie wurde bei fünf aphaken Augen mit einem akzidentiellen Kapselriss nur in einem Fall postoperativ ein Augeninnendruck von $\geq$ 40 mmHg ermittelt, so dass ein akzidentieller Kapselriss auf der Basis einer übergreifenden Bewertung keinen bedeutenden Einfluss auf den postoperativ ermittelten Druckanstieg zu haben scheint.

In der vorliegenden Untersuchung wurde erstmalig auch der Einfluss einer hinteren Kapsulorhexis mit oder ohne Kunstlinsenimplantation auf den postoperativen Druckverlauf der Augen untersucht. Eine signifikante Häufung ($p = 0{,}009$) von Drücken von ≥ 40 mmHg wurde dabei bei Augen, bei denen eine hintere Kapsulorhexis angelegt und keine Kunstlinse eingesetzt wurde, festgestellt. Die differenzierte Untersuchung des Einflusses eines intraoperativen Glaskörpervorfalls auf den postoperativen Druckanstieg zeigte ferner, dass ein Glaskörpervorfall bei Operationen mit hinterer Kapsulorhexis häufiger zu Druckwerten von ≥ 40 mmHg führt als bei Operationen mit akzidentiellem Kapselriss oder ohne hintere Kapsulorhexis. Eine Erklärung für diesen Befund könnte darin bestehen, dass bei der Anlage einer hinteren Kapsulorhexis ungewollt auch eine Beschädigung der Glaskörpermembran erfolgen kann, die in ihrem Umfang zuweilen größer ist als diejenige, die bei einem akzidentiellen Riss der hinteren Linsenkapsel auftritt. Entsprechend wäre auch das Ausmaß des Glaskörpervorfalls bei einer hinteren Kapsulorhexis größer als bei einem akzidentiellen Kapselriss. Die Implantation einer Kunstlinse vermag das Ausmaß des Glaskörpervorfalls hingegen wieder zu reduzieren, so dass die Inzidenz von erhöhten Augeninnendrücken bei Operationen mit hinterer Kapsulorhexis und Kunstlinsenimplantation insgesamt geringer ist.

Im Gegensatz zu STUHR et al. (1998) stellten SMITH et al. (1996) in ihren Untersuchungen fest, dass ein postoperativ erhöhter Augeninnendruck mit Werten von > 25 mmHg mit längeren Phakoemulsifikationszeiten korreliert (3,4 min bei ≤ 25 mmHg und 6,3 min bei > 25 mmHg). Sie vermuteten, dass durch die verlängerte Phakoemulsifikationszeit ein größeres Trauma im Auge verursacht wird, welches sowohl die Zahl von Entzündungszellen und -mediatoren als auch die Anzahl von zertrümmerten Linsenteilchen erhöht, die den Kammerwinkel verlegen können. In der eigenen Studie wurde im Mittel zwar auch eine etwas längere Phakoemulsifikationszeit bei Augen mit postoperativen Druckanstiegen von ≥ 40 mmHg ($1{,}97 \pm 0{,}97$ min) ermittelt als für Augen mit < 25 mmHg ($1{,}59 \pm 1{,}33$ min), der Unterschied war allerdings bei weitem nicht so ausgeprägt wie bei SMITH et al. (1996) und unter Berücksichtigung der Streuung der Einzelwerte auch nicht statistisch signifikant. Ob der transiente Augeninnendruckanstieg bleibende Schäden an der Netzhaut und am Nervus opticus hinterlässt, die die Sehfähigkeit des Patienten negativ beeinflussen,

ist bisher nicht geklärt (MILLER et al. 1997). In der eigenen Untersuchung hatte ein vorübergehender Druckanstieg innerhalb der ersten 24 Stunden nach der Operation weder kurz-, mittel- noch langfristig einen negativen Einfluss auf die Erfolgsraten. Bei fünf von acht Augen aus der retro- und prospektiven Untersuchung, bei denen postoperativ jeweils ein transienter Druckanstieg von > 50 mmHg registriert wurde, wurden mittel- bzw. langfristig ein gutes bzw. sehr gutes Sehvermögen erhalten, so dass demzufolge der postoperativ ermittelte Augeninnendruckanstieg keine die Sehfähigkeit beeinträchtigenden Schäden an der Netzhaut hinterließ. Drei Fälle wurden allerdings als Misserfolg gewertet, da in einem Fall eine Netzhautatrophie auftrat, ein Mal eine Ablatio retinae und in dem dritten Fall ein Sekundärglaukom auftrat. Die Ergebnisse machen insgesamt deutlich, dass Häufigkeit und Ausmaß möglicher Schädigungen der Netzhaut und/oder des Sehnervs in Folge des transienten Druckanstiegs für das postoperativ erzielte Ergebnis eher von untergeordneter Bedeutung sind. Zur Klärung der Frage, ob ein transient erhöhter postoperativer Augeninnendruck prädisponierend auf die Entstehung eines Sekundärglaukoms wirkt, wurden bereits von SMITH et al. (1996), MILLER et al. (1997), BIROS et al. (2000) und LANNEK und MILLER (2001) eine Reihe von Studien durchgeführt, die diesbezüglich in keinem Fall einen unmittelbaren Zusammenhang ableiten konnten. Auch in der eigenen Untersuchung konnte keine entsprechende Abhängigkeit ermittelt werden. Bei sechs von acht Augen, die langfristig ein Sekundärglaukom entwickelten, lagen die Augeninnendruckwerte unmittelbar post operationem bei ≤ 25 mmHg und nur bei zwei Augen, die postoperativ Druckwerte von 49 bzw. 50 mmHg erreichten, wurde langfristig auch ein Sekundärglaukom beobachtet.

Uveitiden und Nachstarbildungen unterschiedlichen Grades waren im eigenen Patientengut die am häufigsten auftretenden postoperativen Komplikationen. Eine Uveitis wurde in der vorliegenden Untersuchung nach etwa 2 Wochen in 29 von 98 wiedervorstelligen Augen (29,6 %) diagnostiziert, nahm in ihrer Häufigkeit aber mittel- und langfristig ab (14,9 % bzw. 5,2 %). Die meisten dieser Uveitiden waren gering- bis mittelgradiger Natur. Die Angaben zur postoperativen Inzidenz von Uveitiden aus der Literatur decken unter Berücksichtigung verschiedener Kontrollzeiträume einen weiten Bereich von 5-100 % ab [nach 2-4 Wochen: 15 % (MILLER

et al. 1987); nach 1-6 Monaten: 5,1 % (DAVIDSON et al. 1991); nach 2 Monaten: 90 % (BAGLEY u. LAVACH 1994); nach 4 Wochen: 9,1 %, nach 1-3 Monaten: 5,3 %, nach 3-12 Monaten: 9,1 % (ZAHN 1998); nach 4 Wochen: 100 % (ÖZGENCIL 2005)]. Fast alle Autoren machen in ihren Veröffentlichungen keinerlei Angaben zu dem Grad der beobachteten Uveitis, die nach jeder Operation in unterschiedlichem Ausmaß auftritt. Eine schwerwiegende Komplikation stellen aber nur hochgradige bzw. therapieresistente, chronische Uveitiden dar, die in der Studie von ZAHN (1998) in 5,3 bis 9,1 % der Fälle festgestellt wurden. Die enorme Streuung der Inzidenzen von postoperativ auftretenden Uveitiden in der Literatur ist vermutlich insbesondere auch auf verschiedenartige Beurteilungskriterien in den einzelnen Studien zurückzuführen. In der eigenen Untersuchung traten hochgradige Uveitiden je nach Kontrollzeitpunkt mit Häufigkeiten zwischen 2,6 % (1 von 38 Augen) und 6,1 % (6 von 98 Augen) auf.

Der Nachstar stellt je nach Ausprägungsgrad eine zur Seheinschränkung führende postoperative Komplikation dar, die unter Umständen auch zu einem völligen Visusverlust führen kann (MCDONNEL et al. 1983). In der vorliegenden Studie nahm sowohl die Nachstarbildung als auch ihr Ausprägungsgrad mit zunehmendem Zeitabstand von der Operation deutlich zu. Während kurzfristig, d.h. nach etwa zwei Wochen, nur 20 von 98 Augen (20,4 %) betroffen waren, waren es bei den Langzeitkontrollen (nach etwa 22 Monaten) 27 von 35 Augen (77,1 %). Im kurzfristigen Kontrollzeitraum überwogen dabei Fälle mit einem geringgradigen Nachstar, während es sich im mittel- und langfristigen Kontrollzeitpunkt zunehmend um höhergradige Nachstarformen handelte, so dass die Sehfähigkeit entweder ganz oder jedenfalls erheblich eingeschränkt war. Vergleichbar sind die ermittelten Ergebnisse mit denen von GÖRIG (2000) sowie SIGLE und NASISSE (2006), die in ihren langfristigen Kontrollen (≥ 6 Monaten) in insgesamt 84 % bzw. bis zu 62 % der operierten Augen eine Wiedereintrübung feststellten. Andere in der Literatur beschriebene Ergebnisse beziffern die Nachstarhäufigkeit nach Phakoemulsifikation für Kontrollen im Zeitraum ≤ 6 Monate post operationem je nach Kontrollzeitpunkt auf 8 bis 68 % [nach 2-4 Wochen: 11 % (MILLER et al. 1987); nach 1-6 Monaten: 22 % (DAVIDSON et al. 1991); nach 2 Monaten: 8,3 % (VAN DER WOERDT et al. 1992); nach 2 Monaten: 68 % (BAGLEY u. LAVACH 1994); nach 4 Wochen: 27 % und nach

1-3 Monaten: 47 % (ZAHN u. KÖSTLIN 2002); nach 4 Wochen: 64 % (ÖZGENCIL 2005); nach 3 Monaten: 35 % und nach 6 Monaten: 42 % (SIGLE u. NASISSE 2006)]. Die Nachstarbildung ist damit sicherlich eine der wesentlichen Komplikationen, die auch bei zunächst erfolgreichen Kataraktoperationen mittel- bis langfristig zu einem vollständigen Verlust der Sehfähigkeit führen kann.

Untersuchungen von PARKS (1983) und TREUMER (1983) aus der Humanmedizin zufolge kann eine zentrale, ausreichend große Fenestrierung der Linsenhinterkapsel langfristig die Sehfähigkeit der Patienten verbessern, da die Nachstarentwicklung in der optischen Achse reduziert werden kann. Erste Untersuchungen von GÖRIG (2000) bzw. MEYER-LINDENBERG et al. (2001) haben gezeigt, dass diese Vorgehensweise auch bei Hunden erfolgversprechend sein kann. Basierend auf diesem Ergebnis wurde auch in der vorliegenden Studie in mehreren Fällen eine hintere Kapsulorhexis durchgeführt. Zwar wurde, wie in den Untersuchungen von GÖRIG (2000) auch, sowohl bei durchgeführter hinterer Kapsulorhexis als auch bei intakt belassener Hinterkapsel eine deutliche Zunahme der Nachstarhäufigkeit bei den Langzeitkontrollen beobachtet, der Ausprägungsgrad des Nachstars war allerdings bei den Augen, bei denen eine hintere Kapsulorhexis durchgeführt wurde, weniger stark und die zentrale Sehachse war länger unbeeinträchtigt. Eine routinemäßig angelegte hintere Kapsulorhexis könnte also auch beim Hund prophylaktisch zur Verringerung der Nachstarentwicklung eingesetzt werden. In der Humanmedizin wird zudem ein positiver Einfluss einer Kunstlinsenimplantation diskutiert (PERCIVAL u. SETTY 1988), wobei die Nachstarbildung dabei durch mechanischen Druck der Kunstlinse auf die posteriore Kapsel vermindert werden soll. In Analogie zu den Untersuchungen von DAVIDSON et al. (1991) und GÖRIG (2000), vermochte auch in der eigenen Studie die Kunstlinsenimplantation die Nachstarbildung nicht zu reduzieren. Die pseudophaken Augen zeigten sogar zu jedem Kontrollzeitpunkt mehr Nachstarfälle und ausgeprägtere Nachstarformen als aphak gebliebene Augen, was möglicherweise durch die unzureichende Einpassung der Kunstlinse in den hinteren Kapselsack erklärt werden kann (GÖRIG 2000). Neuere Studien fordern entsprechend eine Erarbeitung von exakt auf das Hundeauge angepassten sowie aus optimiertem Material hergestellten Intraokularlinsen (SIGLE u. NASISSE 2006).

In zehn von insgesamt 42 Augen (23,8 %), in denen keine hintere Kapsulorhexis angelegt wurde, wurde schon während der Operation ein leichter Ansatz einer Kapseltrübung festgestellt, der sich auch durch Polieren nicht entfernen ließ. In diesen Augen entwickelte sich der Nachstar tendenziell häufiger und stärker ausgeprägt als in Augen, in denen während der Operation kein Kapseltrübungsansatz festgestellt wurde. In Anbetracht dieser Tatsache ist es ratsam, auch bei intraoperativ festgestellten geringgradigen Kapseltrübungen eine hintere Kapsulorhexis anzulegen, damit sich die eintretende Wiedereintrübung der hinteren Linsenkapsel nur auf die Peripherie und nicht auf die zentrale Sehachse bezieht.

Im eigenen Patientengut wurde bei den kurz-, mittel- und langfristigen Kontrollen eine Ablatio retinae (partielle bzw. vollständige Ablatio retinae zusammengefasst) in 3,0 %, 6,8 % bzw. 13,2 % der operierten Augen festgestellt. In der Literatur wird die Inzidenz einer Ablatio retinae nach Phakoemulsifikation auf 0,3 bis 10,5 % beziffert [DAVIDSON et al. 1991 (nach 1-6 Monaten: 4,7 %); MILLER et al. 1987 (nach 2-4 Wochen: 4,9 %); ZAHN u. KÖSTLIN 2002 (nach 1-3 Monaten: 10,5 %); ÖZGENCIL 2005 (nach 4 Wochen: 7,1 %); GÖRIG 2000 (nach 2 Wochen: 2,1 %, nach 2 Monaten: 6,1 %, nach $\geq$ 6 Monaten: 9,0 %); SIGLE u. NASISSE 2006 (nach 3 Monaten: 0,3 %, nach 6-12 Monaten: 1,5 %, nach 2-3 Jahren: 2,5 %)]. Im Vergleich zu der Häufigkeit des Auftretens von anderen postoperativen Komplikationen tritt eine Ablatio retinae also eher selten auf, stellt aber trotzdem eine der am häufigsten zum Visusverlust führenden postoperativen Komplikationen dar (DAVIDSON et al. 1991) und war auch in der eigenen Studie die zweithäufigste für die Einstufung der Operation als Misserfolg. Als prädisponierend für das Auftreten einer Ablatio retinae gelten eine hypermature Katarakt (HENDRIX et al. 1993), eine präoperativ bestehende linseninduzierte Uveitis (VAN DER WOERDT et al. 1992) sowie ein intraoperativer Glaskörperverlust (STADES 1983). In den untersuchten Augen dieser Studie, die postoperativ eine Ablatio retinae aufwiesen, bestand allerdings zum Zeitpunkt der Operation keine aktive linseninduzierte Uveitis und kein Auge wies vor der Operation ein hypermatures Stadium auf. Lediglich bei einem Auge konnte intraoperativ ein Glaskörpervorfall diagnostiziert werden. Somit kann kein Zusammenhang zwischen den in der Literatur beschriebenen prädisponierenden Faktoren und einer postoperativ auftretenden Ablatio retinae festgestellt werden.

Ein Sekundärglaukom, das eine schwerwiegende und in der Regel zu einem Visusverlust führende postoperative Komplikation darstellt, war in der eigenen Studie die häufigste Ursache für die Einstufung der Operation als Misserfolg. So wurde in der vorliegenden Untersuchung langfristig in 21,1 % der Fälle (8 von 38 Augen) ein Sekundärglaukom diagnostiziert, während der Anteil mittelfristig noch bei 1,4 % (1 von 74 Augen) lag. In der Literatur wird die Inzidenz eines Sekundärglaukoms nach Kataraktoperation mittels Phakoemulsifikationstechnik je nach Kontrollzeitpunkt und Operationsverlauf mit 1 bis 29 % angegeben [DAVIDSON et al. 1991 (nach 1-6 Monaten: 3,0 %); MILLER et al. 1987 (nach 2-4 Wochen: 4,9 %); BAGLEY u. Lavach 1994 (nach 2 Monaten: 0,8 %); BIROS et al. 2000 (nach 6 Monaten: 16 %, nach 12 Monaten: 29 %); ÖZGENCIL 2005 (nach 4 Wochen: 7,1 %); GELATT u. MACKAY 2004 (keine Zeitangabe: 5,1 %); GÖRIG 2000 (nach 2 Wochen: 1,4 %, nach 2 Monaten: 13,3 %, nach ≥ 6 Monaten: 13,5 %); SIGLE u. NASISSE 2006 (nach 3 Monaten: 2,8 %, nach 6-12 Monaten: 4,0 %, nach 1-2 Jahren: 9,1 %)]. Die eigenen Befunde stimmen somit mit den Angaben in der Literatur weitestgehend überein. Postoperativ muss auf längere Sicht offensichtlich in jedem dritten bis zehnten Auge mit der Entwicklung eines Sekundärglaukoms gerechnet werden.

Eine hintere Synechie wurde in der vorliegenden Studie weitestgehend unabhängig von dem jeweiligen Kontrollzeitpunkt in 11 bis 13 % der operierten Augen festgestellt. Entsprechende Angaben in der Literatur schwanken in einem weiten Bereich von 3 bis 55 % [DAVIDSON et al. 1991 (nach 1-6 Monaten: 35 %); MILLER et al. 1987 (nach 2-4 Wochen: 13 %); BAGLEY u. LAVACH 1994 (nach 2 Monaten: 8,4 %); ZAHN u. KÖSTLIN 2002 (nach 1 Monat: 33 %, nach 3-12 Monaten: 55 %); SIGLE u. NASISSE 2006 (nach 3 Monaten: 3,4 %, nach 6-12 Monaten: 3,0 %, nach 1-2 Jahren: 6,0 %)]. Eine mögliche Ursache der unterschiedlich häufig auftretenden Synechierungen liegt möglicherweise in den unterschiedlichen Techniken zur Eröffnung der vorderen Linsenkapsel (ZAHN u. KÖSTLIN 2002). Die angewandten Techniken der vorderen Kapsulorhexis werden nicht in allen Literaturstellen näher beschrieben, BAGLEY und LAVACH (1994) (Inzidenz: 8 %) eröffneten die vordere Linsenkapsel aber, in Analogie zu der eigenen Studie (Inzidenz: 11-13 %), mit einer kreisrunden Kapsulorhexis (CCC-Technik), während ZAHN (1998) (Inzidenz:

33-55 %) eine modifizierte Letterbox-Technik anwandte, welche einen stark ausgefransten Kapselrand hinterließ.

Von einer Reihe von Autoren wird eine frühzeitige Kataraktoperation im immaturen Stadium empfohlen, auch wenn der Hund bei diesen Kataraktstadien noch eine gewisse Sehfähigkeit aufweist (DAVIDSON et al. 1991; ZAHN 1998; GLOVER u. CONSTANTINESCU 1997; KEIL u. DAVIDSON 2001; ADKINS u. HENDRIX 2003). Als Begründung wird angeführt, dass sich die Phakofragmentation bei maturen und hypermaturen Kataraktformen als wesentlich schwieriger und zeitaufwendiger als bei der immaturen Form darstellt. Verlängerte Phakoemulsifikationszeiten werden dabei mit einer erhöhten Inzidenz des postoperativ auftretenden transienten Augeninnendruckanstiegs sowie mit dem vermehrten Auftreten von Traumata, Endothelzellschädigungen mit Ödembildung und Uveitiden in Zusammenhang gebracht (GWIN et al. 1983; DZIEZYC 1990; DAVIDSON et al. 1991; SMITH et al. 1996; ZAHN u. KÖSTLIN 2002). Ferner wurde insbesondere bei hypermaturen Kataraktstadien eine Abnahme der Erfolgsraten beobachtet (DAVIDSON et al. 1991; ZAHN 1998), die ursächlich auf das häufigere präoperative Vorliegen einer linsen-induzierten Uveitis (VAN DER WOERDT et al. 1993) sowie einer postoperativ erhöhten Nachstarhäufigkeit zurückgeführt wurde (COLITZ et al. 2000). In der eigenen Untersuchung wurden aber auch bei der Operation maturer Kataraktstadien (77,3 % aller Operationen) ausgezeichnete Ergebnisse erzielt. Der in der Literatur diskutierte negative Einfluss einer längeren Phakoemulsifikationszeit bei Hunden mit Linsen im maturen oder hypermaturen Stadium konnte anhand der eigenen Untersuchungen nicht bestätigt werden. Vielmehr ist davon auszugehen, dass die negativen Effekte, die in der Literatur beschrieben werden, bei ausreichender Erfahrung des Chirurgen und einer optimierten Operationstechnik vermieden werden können.

In Anbetracht der Tatsache, dass nicht alle insipienten und immaturen Katarakterkrankungen fortschreiten und schwerwiegendere Komplikationen erst bei Erreichen des hypermaturen Stadiums zu erwarten sind, sollte auf der Basis der vorliegenden Ergebnisse eine Kataraktoperation erst im maturen Stadium erfolgen. Besitzern von Hunden mit Augen im insipienten und immaturen Stadien sollte geraten werden, den Zustand des Auges regelmäßig überprüfen zu lassen, um bei einer etwaigen

Progression eine Operation rechtzeitig im maturem Stadium durchführen zu können. Da auch bei Kataraktoperationen postoperativ durchaus schwerwiegende Komplikationen wie Netzhautablösungen oder sekundäre Glaukomata auftreten können, sollte – unter Berücksichtigung der Untersuchungen zur Progression der Katarakt – von einer Operation bei fehlender Netzhautfunktion sowie bei insipienten und immaturen Kataraktstadien abgesehen werden.

VI Zusammenfassung

Hendrike Heldt

Untersuchungen zur Progression der Katarakt beim Hund sowie Ermittlung der Behandlungsergebnisse nach Kataraktoperation

Die Katarakt gehört beim Hund zu den häufigsten Krankheiten des Auges, die das Sehen des Tieres beeinträchtigen und im fortgeschrittenen Stadium zu einer völligen Erblindung führen können. Basierend auf dem Patientengut der Klinik für kleine Haustiere aus den Jahren 1998 bis 2005 wurden in der vorliegenden Arbeit bei 474 Hunden und 885 Augen mit einer Katarakt zum einen die Charakteristika der Katarakterkrankung bei der Erstvorstellung sowie deren Progression unter Berücksichtigung der assoziierten Begleiterkrankungen ermittelt. Daneben wurde der Operationserfolg von Kataraktpatienten (113 Hunde, 119 Augen), die innerhalb dieses Zeitraums vorgestellt wurden, unter Berücksichtigung von verschiedenen prä-, intra- und postoperativen Einflussfaktoren auf die Ergebnisse ermittelt.

Die Ergebnisse zur Untersuchung der Charakteristika von Katarakterkrankungen bei der Erstvorstellung zeigten, dass sekundär an eine Katarakt anschließende Komplikationen wie linseninduzierte Uveitis, Syneresis, Ablatio retinae, Glaskörpervorfall, Linsenluxation und Sekundärglaukom erst in den reiferen Stadien gehäuft auftreten. Bei insipienten und immaturen Kataraktstadien lag die Inzidenz einzelner Begleiterkrankungen unter 5 %. Bei maturen Kataraktstadien traten lediglich Uveitiden (7,9 %) und Syneresis (5,1 %) häufiger auf. Die häufigsten mit einer hypermaturen Katarakt assoziierten Begleiterkrankungen waren Uveitiden (23,4 %), Syneresis (15,6 %), Ablatio retinae (9,4 %), Glaskörpervorfall (7,8 %) und Linsenluxation (6,3 %). Ein Sekundärglaukom wurde bei der Erstvorstellung unabhängig vom Kataraktstadium nur sehr selten festgestellt (< 2 %).

Die Untersuchung zur Progressionstendenz kataraktös veränderter Augen zeigte, dass unabhängig vom Stadium auch langfristig, d.h. nach etwa 3-4 Jahren, nur in etwa der Hälfte der Fälle mit einer Progression der Katarakt zu rechnen ist. Unter

Berücksichtigung der Lebenserwartung von Hunden schreitet eine diagnostizierte Katarakt nicht in allen Fällen bis zum hypermaturen Stadium fort. Innerhalb von 3-4 Jahren entwickelten nur 9 % der bei Erstvorstellung insipienten und 25 % der ursprünglich immaturen Fälle ein hypermatures Kataraktstadium. Die Progression erfolgt typischerweise über einen Zeitraum von mehreren Monaten bis hin zu Jahren, wobei mature Fälle häufiger und schneller fortschreiten als solche mit insipienten oder immaturen Kataraktstadien. Eine durch einen Diabetes mellitus verursachte Katarakt, die sich in 90 % der Fälle bei Erstvorstellung als matur darstellte und viermal häufiger bei Hündinnen als bei Rüden diagnostiziert wurde, zeigte hingegen eine schnellere Progressionstendenz. Im Zuge der Kataraktprogression wurde zusammen mit dem steigenden Anteil fortgeschrittener Kataraktstadien auch eine Zunahme der assoziierten Begleiterkrankungen festgestellt, deren Inzidenz aber bei Augen mit ursprünglich insipienten, immaturen oder maturen Kataraktstadien selbst nach 3-4 Jahren in aller Regel unter 15 % lag. Sekundärglaukomata wurden bei diesen Augen in weniger als 3 % der Fälle beobachtet. Lediglich geringgradige linseninduzierte Uveitiden traten häufiger auf (< 35 %).

Die Erfolgsraten der durchgeführten Operationen lagen kurzfristig, d.h. innerhalb der ersten vier Wochen nach der Operation, bei 99 %, sanken dann aber nach etwa 40 Monaten auf 77 %. Die Erfolgsrate stellte sich dabei als unabhängig von dem operierten Kataraktstadium, Katarakttyp, einer präoperativ bestehenden (aber behandelten) linseninduzierten Uveitis, der Augengröße, dem Alter der Hunde bei der Operation, der Anlegung einer hinteren Kapsulorhexis und von der Implantation einer Kunstlinse dar. Sowohl die Besitzerbefragung als auch eine Bestimmung des postoperativen Refraktionszustandes der Augen machte deutlich, dass die Implantation einer Kunstlinse das Sehvermögen der Hunde deutlich verbessert. Die am häufigsten festgestellten intraoperativen Komplikationen umfassten Glaskörpervorfall (18,4 %), Glaskörperexpansionssyndrom (13,2 %), Hyphaema (12,3 %) und akzidentiellen Kapselriss (9,6 %). Augen, bei denen während der Operation eine hintere Kapsulorhexis angelegt wurde, aber keine Kunstlinse implantiert worden war, zeigten postoperativ häufiger einen transienten Druckanstieg von über 40 mmHg. Dieser transiente Augeninnendruckanstieg hatte weder einen Einfluss auf die Erfolgsrate noch auf die Entstehung eines Sekundärglaukoms. Operationsmisserfolge (23 %)

waren in der überwiegenden Zahl der Fälle auf ein Sekundärglaukom oder eine vollständige Ablatio retinae zurückzuführen. Das Sehvermögen der Hunde wurde postoperativ zudem häufig durch die mit der Zeit zunehmende Nachstarentwicklung beeinträchtigt (nach etwa 28 Monaten in 77,1 % der operierten Augen). Augen, bei denen im Rahmen der Operation eine hintere Kapsulorhexis angelegt wurde, zeigten im Vergleich zu Augen ohne hintere Kapsulorhexis häufiger keinerlei Nachstarentwicklung bzw. eine geringere Nachstarausprägung mit zentraler freier Sehachse.

VII Summary

Hendrike Heldt

Investigation on the progression of cataracts in the dog and determination of the outcome of cataract surgery

The cataract is one of the most frequently observed diseases of the eye, impairing vision of the animal and leading to complete blindness in advanced stages of the disease. Data for this dissertation was obtained from patients of the Small Animal Clinic of the University of Veterinary Medicine Hannover between 1998 and 2005, and included a total of 474 dogs and 885 eyes with cataracts. The characteristics of cataracts at the time of initial presentation of the patient as well as progression of the disease and accompanying secondary diseases were investigated. Furthermore, the outcome of surgery in cataract patients (113 dogs, 119 eyes) that were presented within that period of time was determined under consideration of varying pre-, intra- and postoperative factors.

The investigation of cataract characteristics at initial presentation showed an increased incidence of secondary diseases such as lens-induced uveitis, syneresis, retinal detachment, vitreous presentation, lens luxation and secondary glaucoma only in advanced stages of cataract disease. Patients with incipient and immature cataracts had an incidence of secondary diseases of less than 5 %. In mature cataract stages, only uveitis (7.9 %) and syneresis (5.1 %) occurred more frequently. The most common secondary diseases associated with hypermature cataracts were uveitis (23.4 %), syneresis (15.6 %), retinal ablation (9.4 %), vitreous presentation (7.8 %) and lens luxation (6.3 %). Secondary glaucoma was observed only very infrequently (< 2 %), regardless of cataract staging.

The examination of the tendency of cataractic eyes to progress towards advanced stages revealed that independently from the initial disease stage, only about half of the cases showed a progression of the cataract over a longer period of time, i.e. 3-4 years. Considering the life expectancy of dogs, not all patients diagnosed with a

cataract will progress to a hypermature disease stage. Only 9 % of patients diagnosed with incipient cataracts and 25 % of patients with immature cataracts developed a hypermature cataract within 3-4 years after initial diagnosis. Typically, progression occurs over a period of several months to years, with mature cases showing a more frequent and faster progression than eyes with incipient or immature stages of cataract. However, cataracts caused by Diabetes mellitus showed a more rapid progression. These cases were presented as mature at the time of initial presentation in 90 % of cases, and occurred four times more often in female dogs when compared to male dogs. In the course of cataract progression, an increase in cataract-associated secondary diseases could be observed in combination with a raise in the number of more progressed stages of cataract, although their incidence among eyes initially diagnosed as incipient, immature or mature was less than 15 % even after 3-4 years. Secondary glaucomas were observed in less than 3 % of these patients. Only mild lens-induced uveitis could be found more frequently (< 35 %).

The success rates of the surgeries performed were 99 % for short-term outcome, i.e. within the first four weeks following surgery, but decreased to 77 % after 40 months. The success rate was not dependent on the cataract stage, type of cataract, preoperatively existing (but treated) lens-induced uveitis, size of the eye, age of the dog at time of surgery, performance of posterior capsulorhexis or implantation of an artificial lens. The implantation of an artificial lens greatly improves the vision of the dogs, as determined by owner surveys and examination of the postoperative status of refraction. The most commonly found intra-operative complications comprised vitreous presentation (18.4 %), expanding vitreous syndrome (13.2 %), hyphaema (12.3 %) and accidental capsular tears (9.6 %). Eyes that received a posterior capsulorhexis during surgery, but not an artificial lens, more frequently showed with a transient post-operative rise in intraocular pressure above 40 mmHg. This transient rise in intraocular pressure had no effect on the success rate or on the development of secondary glaucoma. Poor results of cataract surgery (23 %) were in most cases due to secondary glaucoma or to complete retinal detachment. Vision of the dogs was also often impaired by development of a capsulat opacification over time (after 28 months in 77.1 % of eyes that had undergone surgery). Eyes that received a posterior capsulorhexis had a lower frequency of capsular opacification development

or a less severe capsular opacification with free central vision axis than eyes without posterior capsulorhexis.

VIII Literatur

ADKINS, E. A., u. D. V. H. HENDRIX (2003):
Cataract evaluation and treatment in dogs.
Comp. Cont. Ed. Pract. Vet. 25, 812-824

ADKINS, E. A., u. D. V. H. HENDRIX (2005):
Outcomes of dogs presented for cataract evaluation: A retrospective study.
J. Am. Anim. Hosp. Assoc. 41, 235-240

BABIZHAYEV, M. A., A. I. DEYEV, V. N. YERMAKOVA, I. V. BRIKMAN u. J. BOURS (2004):
Lipid peroxidation and cataracts.
Drugs R. D. 5, 125-139

BAGLEY, L. H., u. J. D. LAVACH (1994):
Comparison of postoperative phakoemulsification results in dogs with and without diabetes mellitus: 153 cases (1991 - 1992).
J. Am. Vet. Med. Assoc. 205, 1165-1169

BARNETT, K. C. (1972):
Types of cataract in the dog.
J. Am. Anim. Hosp. Assoc. 8, 2-9

BARNETT, K. C. (1976):
Comparative aspects of canine hereditary eye disease.
Adv. Vet. Sci. 20, 46-49

BARNETT, K. C. (1978):
Hereditary cataract in the dog.
J. Small Anim. Pract. 19, 109-120

BARNETT, K. C. (1985):
The diagnosis and differential diagnosis of cataract in the dog.
J. Small Anim. Pract. 26, 305-316

BARNETT, K. C. (1988):
Inherited eye disease in the dog and cat.
J. Small Anim. Pract. 29, 462-475

BARROS, P. S. M., A.C. ANGELOTTI, F. NOBRE, A. MORALES, D. T. FANTONI u. S. B. M. BARROS (1999):
Antioxidant profile of cataractous English Cocker Spaniels.
Vet. Ophthalmol. 2, 83-86

BASHER, A. W. P., u. S. M. ROBERTS (1995):
Ocular manifestations of diabetes mellitus: Diabetic cataracts in dogs.
Vet. Clin. North Am. Small Anim. Pract. 25, 661-675

BEAM, S., M. T. CORREA u. M. G. DAVIDSON (1999):
A retrospective-cohort study on the development of cataracts in dogs with diabetes mellitus: 200 cases.
Vet. Ophthalmol. 2, 169-172

BIGELBACH, A. (1990):
Eine neue Methode der extrakapsulären Kataraktoperation beim Hund: die intrakapsuläre Technik.
Kleintierpraxis 35, 515-520

BIROS, D. J., K. N. GELATT, D. E. BROOKS, P. S. KUBILIS, S. E. ANDREW, D. T. STRUBBE u. H. M. WHIGHAM (2000):
Development of glaucoma after cataract surgery in dogs: 220 cases (1987-1998).
J. Am. Vet. Med. Assoc. 216, 1780-1786

BISWAS, S., F. HARRIS, J. SINGH u. D. PHOENIX (2004):
Role of caplains in diabetes mellitus-induced cataractogenesis: a mini review.
Mol. Cell. Biochem. 261, 151-159

BLOEMENDAL, H., W. DE JONG, R. JAENICKE, N.H. LUBSEN, ,C. SLINGSBY u. A. TARDIEU (2004):
Ageing and vision: structure, stability and function of lens crystallins.
Prog. Biophys. Mol. Biol. 86, 407-485

BOEVÉ, M. H., J. S. VAN DER LINDE-SIPMAN u. F. C. STADES (1988):
Early morphogenesis of the canine lens, hyaloid system, and vitreous body.
Anat. Rec. 220, 435-441

BÖKE, W. (1989):
Chirurgie der Linse.
In: Mackensen, G., u. Neubauer, H. (Hrsg.): Augenärztliche Operationen,
Springer, Berlin, 2-130

BOLDY, K. L. (1988):
Current status of canine cataract surgery.
Semin. Vet. Med. Surg. 3, 62-68

BRANDSTÄTTER, E. (1996):
Die Katarakt des Hundes: Auswertung des Patientenmaterials der Universitätsklinik für Chirurgie und Augenheilkunde der Veterinärmedizinischen Universität Wien von 1984 - 1993.
Dissertation, Veterinärmedizinische Universität Wien

BRUYETTE, D., u. E. FELDMAN (1988):
Primary hypoparathyroidism in the dog. Report of 15 cases and review of 13 previously reported cases.
J. Vet. Intern. Med. 2, 7-14

BUNCE, G. E., ,J. KINOSHITA u. J. HORWITZ (1990):
Nutritional factors in cataract.
Annu. Rev. Nutr. 10, 233-254

CHAHORY, S., B. CLERC, J. GUEZ u. M. NAA (2003):
Intraocular pressure development after cataract surgery: a prospective study in 50 dogs (1998-2000).
Vet. Ophthalmol. 6, 105-112

CHYLACK, L. T. Jr. (1995):
Surgical anatomy, pathogenesis, and classification of cataracts.
In: Steinert, R. F. (Hrsg.): Cataract surgery: Technique, complications & management, Saunders, Philadelphia, 3-9

COBO, L. M., E. OHSAWA, D. CHANDLER, R. ARGUELLO u. G. GEORGE (1984):
Pathogenesis of capsular opacification after extracapsular cataract extraction.
Ophthalmol. 91, 857-863

COLITZ, C. M. H., D. MALARKEY, M. J. DYKSTRA, M. C. MCGAHAN, u. M. G. DAVIDSON (2000):
Histologic and immunohistochemical characterization of lens capsular plaques in dogs with cataracts
Am. J. Vet. Res. 61, 139-143

COLLINS, B. K. (1992):
Canine cataracts are a cloudy issue.
Vet. Techn. Jan/Feb, 23-26

COLLINS, K. B., u. C. P. MOORE (1999):
Diseases and surgery of the canine anterior uvea.
In: Gelatt, K. N. (Ed.): Veterinary ophthalmology, Lippincott Williams & Wilkins, Baltimore, 755-795

COOK, C. S. (1999):
Ocular empbryology and congenital malformations.
In: Gelatt, K. N. (Ed.): Veterinary ophthalmology, Lippincott Williams & Wilkins, Baltimore, 3-30

CURTIS, R. (1982):
Primary heriditary cataract in the dog.
Vet. Annu. 22, 311-318

CURTIS, R., K. C. BARNETT u. A. LEON (1984):
Persistent hyperplastic primary vitreous in the Staffordshire Bullterrier.
Vet. Rec. 115, 385

CURTIS, R. (1988):
Retinal diseases in the dog and cat: an overview and update.
J. Small Anim. Pract. 29, 397-415

CURTIS, R., u. K. C. BARNETT (1989):
A survey of cataracts in Golden and Labrador Retrievers.
J. Small Anim. Pract. 30, 277-286

DARMAN, J. J. (2002):
Nachstarprophylaxe durch Polieren des Kapselsackes mit dem Water jet: Biomikroskopische, lichtmikroskopische und rasterelektronenmikroskopische Untersuchungen an enukleierten Schweineaugen.
Dissertation, Marin-Luther-Universität Halle-Wittenberg

DAVIDSON, M. G., M. P. NASISSE, I. M. RUSNAK, W.T. CORBETT u. R. V. ENGLISH (1990):
Success rates of unilateral vs. bilateral cataract extraction in dogs.
Vet. Surg. 19, 232-236

DAVIDSON, M. G., M. P. NASISSE, V. E. JAMIESON, R. V. ENGLISH u. D. K. OLIVERO (1991):
Phacoemulsification and intraocular lens implantation: A study of surgical results in 182 dogs.
Prog. Vet. Comp. Ophthalmol. 1, 233-238

DAVIDSON, M. G., C. J. MURPHY, M. P. NASISSE, A. S. HELLKAMP, D. K. OLIVERO, M. C. BRINKMANN u. L. H. CAMPBELL (1993):
Refractive state of aphakic and pseudoaphakic eyes of dogs.
Am. J. Vet. Res. 54, 174-177

DAVIDSON, M. G. (1997):
Clinical retinoscopy for the veterinary ophthalmologist.
Vet. Comp. Ophthalmol. 7, 128-137

DAVIDSON, M. G., u. NELMS, S. R. (1999):
Diseases of the lens and cataract formation.
In: Gelatt, K. N. (Ed.): Veterinary Ophtalmology, Lippincott Williams & Wilkins, Baltimore, 797-825

DAVIES, M. J., u. TRUSCOTT, R. J. W. (2001):
Photo-oxidation of proteins and its role in cataractogenesis.
J. Photochem. Photobiol. B 63, 114-125

DEKOMIEN, G. (2002):
Kandidatenanalyse für generalisierte progressive Retina-Atrophie in dreißig Hunderassen.
Dissertation, Ruhr-Universität Bochum

DELAMERE, N. A., u. S. TAMIYA (2004):
Expression, regulation and function of Na,K-ATPase in the lens.
Prog. Retin. Eye Res. 23, 593-615

DENIS, H. D. (2002):
Anterior lens capsule disruption and suspected malignant glaucoma in a dog.
Vet. Ophthalmol. 5, 79-83

DENIS, H. M., D. E. BROOKS, A. R. ALLEMAN, S. E. ANDREW u. C. PLUMMER (2003):
Detection of anti-lens crystallin antibody in dogs with and without cataracts.
Vet. Ophthalmol. 6, 321-327

DIETRICH, U. (1996):
Augenultraschalluntersuchungen bei Hunden mit Katarakt unter Anwendung des B-Mode/Vektor-A-Scan-Verfahrens.
Dissertation, Ludwig-Maximilians-Universität München

DONALDSON, P., J. KISTLER u. R. T. MATHIAS (2001):
Molecular solutions to mammalian lens transparency.
News Physiol. Sci. 16, 118-123

DRAEGER, J., R. GUTHOFF, L. KÖHLER u. G. ALLMELING (1983):
Veterinärmedizinische ophthalmologische Mikrochirurgie.
Kleintierpraxis 28, 68

DZIEZYC, J., u. D. E. BROOKS (1983):
Canine cataracts.
Compend. Cont. Ed. Pract. Vet. 5, 81-90

DZIEZYC, J. (1990):
Cataract surgery. Current approaches.
Vet. Clin. North Am. Small Anim. Pract. 20, 737-755

DZIEZYC, J., u. N. J. MILLICHAMP (2004):
Color atlas of canine and feline ophthalmology.
Elsevier-Saunders, St. Louis

GAIDDON, J., S. ROSOLEN, P. CROZAFON u. D. STERU (1988):
A new technique for lens extraction in surgery on dogs: Endocapsular phaco-emulsification.
Impl. Refract. Surg. 6, 30-35

GAIDDON, J., P. LALLEMENT u. R. PFEIFFER (1995):
Positive correlation between coat color and electroretinographically diagnosed progressive retinal atrophy in miniature poodles in Southern France.
Vet. Comp. Ophthalmol. 5, 74-87

GAIDDON, J., N. BOUHANA u. P.-E. LALLEMENT (1996):
Refraction by retinocopy of normal, aphakic, and pseudophakic canine eyes: Advantage of a 41-diopter intraocular lens?
Vet. Comp. Ophthalmol. 6, 121-124

GAO ,J., X. SUN, F. J. MARTINEZ-WITTINGHAN, X. GONG, T. W. WHITE u. R. T. MATHIAS (2004):
Connections between connexins, calcium, and cataracts in the lens.
J. Gen. Physiol. 124, 289-300

GARCIA-SANCHEZ, G. A., R. D. WHITLEY, D. E. BROOKS, F. TRIGO u. A. PINON (2005):
Ahmed valve implantation to control intractable glaucoma after phacoemulsification and intraocular lens implantation in a dog.
Vet. Ophthalmol. 8, 139-144

GELATT, K. N. (1973):
Pediatric ophthalmology in small animal practice.
Vet. Clin. North Am. Small Anim. Pract. 3, 321-333

GELATT, K. N. (1975):
Spontaneous cataract resorption and lens-induced uveitis in the dog.
Mod. Vet. Pract. 56, 331-335

GELATT, K. N., M. BRUSS, S. M. DECOSTANZA, N. E. NOONAN, N. D. DAS u. E. D. WOLF (1982):
Reduced, oxidized, and protein-bound glutathione concentrations in normal and cataractous lenses in the dog.
Am. J. Vet. Res. 43, 1215-1217

GELATT, K. N., D. A. SAMUELSON, K. P. BARRIE, N. D. DAS, E. D. WOLF, J. E. BAUER u. T. L. ANDRESEN (1983):
Biometry and clinical characteristics of congenital cataracts and microphthalmia in the Miniature Schnauzer.
J. Am. Vet. Med. Assoc. 183, 99-102

GELATT, K. N., u. D. E. BROOKS (1999):
The canine glaucomas.
In: Gelatt, K. N. (Ed.): Veterinary ophthalmology, Lippincott Williams & Wilkins, Baltimore, 701-754

GELATT, K. N. (2000):
Essentials of veterinary ophthalmology.
Lippincott Williams & Wilkins, Philadelphia

GELATT, K. N., u. J. P. GELATT (2003):
Small animal ophthalmic surgery: Practical techniques for the veterinarian
Elsevier Science Limited, Edinburgh

GELATT, K. N., u. E. O. MACKAY (2004):
Secondary glaucomas in the dog in North America.
Vet. Ophthalmol. 7, 245-259

GELATT, K. N., u. E. O. MACKAY (2005):
Prevalence of primary breed-related cataracts in the dog in North America.
Vet. Ophthalmol. 8, 101-111

GEMENSKY-METZLER, A. H., u. D. A. WILKIE (2004):
Surgical management and histologic and immunohistochemical features of a cataract and retrolental plaque secondary to persistent hyperplastic tunica vasculosa lentis/persistent hyperplastic primary vitreous (PHTVL/PHPV) in a Bloodhound puppy.
Vet. Ophthalmol. 7, 369-375

GERDING, P. A., S. A. MCLAUGHLIN, A. H. BRIGHTMAN u. L. C. HELPER (1989):
Effects of intracameral injections of viscoelastic solutions on intraocular pressure in dogs.
Am. J. Vet. Res. 50, 624-628

GIBLIN, F. J. (2000):
Glutathione: a vital lens antioxidant.
J. Ocul. Pharmacol. Ther. 16, 121-135

GILGER, B. C., R. D. WHITLEY, S. A. MCLAUGHLIN, J. C. WRIGHT u. T. R. BOOSINGER (1993):
Clinicopathologic findings after experimental implantation of synthetic intraocular lenses in dogs.
Am. J. Vet. Res. 54, 616-621

GILGER, B. C., D. A. WILKIE, A. VAN DER WOERDT u. U. GRÄNITZ (1994):
Die Anwendung der Phakofragmentation und Aspiration sowie der Intraokularlinsenimplantation in der veterinärmedizinischen Kataraktchirurgie.
Kleintierpraxis 39, 631-645

GLAZE, M. B., u. G. L. BLANCHARD (1983):
Nutritional cataracts in a Samoyed litter.
J. Am. Anim. Hosp. Assoc. 19, 951-953

GLAZE, M. B. (1997):
Ophthalmic disease and its management.
Vet. Clin. North Am. Small Anim. Pract. 27, 1505-1522

GLOVER, T. D., u. G. M. CONSTANTINESCU (1997):
Surgery for cataracts.
Vet. Clin. North Am. Small Anim. Pract. 27, 1143-1173

GLOVER, T. L., M. G. DAVIDSON, M. P. NASISSE u. D. K. OLIVERO (1995):
The intracapsulare extraction of displaced lenses in dogs: a retrospective study of 57 cases (1984-1990).
J. Am. Anim. Hosp. Assoc. 31, 77-81

GOLDMANN,H. (1929):
Experimentelle Tetaniekatarakt.
Graefes Arch. Ophthalmol. 122, 146-197

GÖRIG, C. (2000):
Biometrische und ophthalmologische Untersuchungen an Augen kataraktprädisponierter Hunderassen und Kataraktpatienten.
Dissertation, Tierärztliche Hochschule Hannover

GRÄNITZ, U. (1990):
Das Elektroretinogramm des Hundes bei ausgewählten okulären Erkrankungen und experimenteller Niereninsuffizienz.
Dissertation, Universität Leipzig

GRÄNITZ, U. (1994):
Visusschwäche und Blindheit beim Hund – eine retrospektive Studie.
Berl. Münch. Tierärztl. Wschr. 107, 295-299

GRÄNITZ, U. (2000):
Die posteriore Kapsulorhexis bei der Staroperation.
4. Int. Kongress Kleintier- und Pferdekrankheiten, Wien, 58-59

GRESKY, C. (2004):
Genetische Analyse zur Vererbung der Katarakt und Progressiven Retina Atrophie beim Dackel.
Dissertation, Tierärztliche Hochschule Hannover

GRIMES, T. D. (1974):
Disorders of the canine lens.
Vet. Annu. 14, 160-163

GUM, G. G., K. N. GELATT u. R. OFRI (1999):
Physiology of the eye.
In: Gelatt, K. N. (Hrsg.): Veterinary ophthalmology, Lippincott Williams & Wilkins, Baltimore, 151-181

GWIN, R. M., J. K. WARREN, D. A. SAMUELSON u. G. G. GUM (1983):
Effects of phacoemulsification and extracapsular lens removal on corneal thickness and endothelial cell density in the dog.
Invest. Ophthalmol. Vis. Sci. 24, 227-236

GWIN, R. M., u. K. N. GELATT (1981):
The canine lens.
In: Gelatt, K. N. (Hrsg.): Veterinary ophthalmology, Verlag Lea & Febiger, Philadelphia, 435-473

HASEGAWA, T., K. DOKI u. J. YANASE (2001):
Long-term management of a glaucomatous eye in a dog treated with medical therapy alone.
J. Vet. Med. Sci. 63, 1323-1325

HEIDER, H. (1994):
Immunopathien des Auges beim Hund.
Kleintierpraxis 39, 313-324

HENDRIX, D. V., M. P. NASISSE, P. COWHEN u. M. G. DAVIDSON (1993):
Clinical signs, concurrent diseases, and risk factors associated with retinal detachment in dogs.
Vet. Comp. Ophthalmol. 3, 87-91

HEYWOOD, R. (1971):
Drug-induced lenticular lesions in the dog.
Br. Vet. J. 127, 301-303

HOCKWIN, O. (1993):
Biochemie der Linse.
Klin. Monatsbl. Augenheilkd. 202, 544-551

JACKSON, W. F. (1982):
Cataract surgery in the dog.
Proc. Am. Anim. Hosp. Assoc. 49, 265-266

JOECHLER, M., A. PISONI, L. MASETTI u. F. VALERIO (1999):
Comparative results of cataract extraction in dogs.
SISVet Annual Meeting - Selected Abstracts 1, 176

JOHNSTONE, N., u. D. A. WARD (2005):
The incidence of posterior capsule disruption during phacoemulsification and associated postoperative complication rates in dogs: 244 eyes (1995-2002).
Vet. Ophthalmol. 8, 47-50

KECOVA, H., u. A. NECAS (2004):
Phacoemulsification and Intraocular Lens Implantation: Recent Trends in Cataract Surgery.
Acta Vet. Brno 73, 85-92

KEIL, S. M., u. H. J. DAVIDSON (2001):
Canine cataracts: a review of diagnostic and treatment procedures.
Veterinary Medicine 96, 14-38

KNIGHT, G. C. (1957):
The extraction of dislocations and the cataractous crystalline lens of the dog with the object of preserving some useful vision.
Vet. Rec. 68, 318

KÖSTLIN R., E. SCHÄFFER u. S. KNOBLOCH (1990):
Zur Ätiologie, Diagnose und Therapie der Uveitis beim Kleintier.
Kleintierpraxis 35, 101-110

KORNEGAY, J., C. GREEN, C. MARTIN, E. GORGACZ u. D. K. MELCON (1980):
Idiopathic hypocalcemia in four dogs.
J. Am. Anim. Hosp. Assoc. 16, 723-734

LANDRY, M. P., I. P. HERRING u. D. L. PANCIERA (2004):
Fundoscopic findings following cataract extraction by means of phacoemulsification in diabetic dogs: 52 cases (1993-2003).
J. Am. Vet. Med. Assoc. 225, 709-716

LANNEK, E. B., u. P. E. MILLER (2001):
Development of glaucoma after phacoemulsification for removal of cataracts in dogs: 22 cases (1987-1997).
J. Am. Vet. Med. Assoc. 218, 70-76

LETTOW, E., K. DÄMMRICH u. E. TRAUTVETTER (1966):
Spontane Cataracta tetanica bei einem Hund.
Berl. Münch. Tierärztl. Wochenschr. 79, 445-449

LIN, C.-T., D. J. GOULD, S. M. PETERSEN-JONES u. D. R. SARGAN (2002):
Canine inherited retinal degenerations: update on molecular genetic research and its clinical application.
J. Small Anim. Pract. 43, 426-432

LINEK, J. (2004):
Die Katarakt beim Hund – Der graue Star.
Fachpraxis 45, 12-15

LING, G., L. LOWENSTINE, T. PULLEY u. J. KANEKO (1977):
Diabetes mellitus in dogs: A review of initial evaluation, immediate and longterm management and outcome.
J. Am. Vet. Med. Assoc. 170, 521-530

LOU, M. F. (2003):
Redox regulation in the lens.
Prog. Retin. Eye Res. 22, 657-682

MAEHARA, S., N. ITOH, Y. ITOH, S. WAKAIKI, K. TSUZUKI, T. SENO, T. KUSHIRO, K. YAMASHITA, Y. IZUMISAWA u. T. KOTANI (2004):
Electroretinography using contact lens electrode with built-in light source in dogs.
J. Vet. Med. Sci. 67, 509-514

MAGRANE, W. G. (1961):
Cataract Extraction: An Evaluation of 104 Cases.
J. Small Anim. Pract. 1, 163-168

MAGRANE, W. G. (1969):
Cataract Extraction: a follow up study (429 cases).
J. Small Anim. Pract. 10, 545-553

MAGRANE, W. G. (1977):
Canine Ophthalmology
Verlag Lea & Febiger, Philadelphia

MAGRANE, W. G., u. L. C. HELPER (1989):
Magrane's canine ophthalmology
Verlag Lea & Febiger, Philadelphia

MARTIN, C. L. (1975):
The formation of cataracts in dogs with disophenol: Age susceptibility and production with chemical grade 2,6-diiodo-4-nitrophenol.
Can. Vet. J. 16, 228-232

MARTIN, C. L., u. T. CHAMBREAU (1982):
Cataract production in experimentally orphaned puppies fed a commercial replacement for bitch's milk.
J. Am. Anim. Hosp. Assoc. 18, 115-119

MARTIN, C. L., R. KASWAN, A. GRATZEK, E. CHAMPAGNE, M. A. SALISBURY u. D. WARD (1993):
Ocular use of tissue plasminogen activator in companion animals.
Prog. Vet. Comp. Ophthalmol. 3, 29-36

MARTIN, C. L. (1994):
Augenkrankheiten bei Hund und Katze (Pferd, Wiederkäuer)
Verlag M. & H. Schaper, Alfeld

MARTIN, C. L. (1999):
Ocular manifestations of systemic disease. Part 1. The dog.
In: Gelatt, K. N. (Hrsg.): Veterinary ophthalmology, Lippincott Williams & Wilkins, Baltimore, 1401-1448

MATHIAS, R. T., J. L. RAE u. G. J. BALDO (1997):
Physiological properties of the normal lens.
Physiol. Rev. 77, 21-55

MATHIAS, R. T., u. J. L. RAE (2004):
The lens: local transport and global transparency.
Exp. Eye Res. 78, 689-698

MCDONNELL, P. J., M. A. ZARBIN u. W. R. GREEN (1983):
Posterior capsule opacification in pseudophakic eyes.
Ophthalmol. 90, 1548-1553

MEYER-LINDENBERG, A., C. GÖRIG, A. KRAUSE u. I. NOLTE (2001):
Results of cataract-surgery with and wthout partial resection of the posterior capsule in dogs.
In: Proceedings 7. FECAVA & 47. Annual Congress of the FK-DVG, 25.-28.10.2001, Berlin, 26

MICHAEL, D. (1990):
Die Katarakt beim Hund -Eine Literaturstudie-.
Dissertation, Tierärztliche Hochschule Hannover

MILLER, T. R., R. D. WHITLEY, L. A. MEEK, G. A. GARCIA, M. C. WILSON u. B. H. RAWLS (1987):
Phacofragmentation and aspiration for cataract extraction in dogs: 56 cases (1980-1984).
J. Am. Vet. Med. Assoc. 190, 1577-1580

MILLER, P. E., K. M. STANZ, R. R. DUBIELZIG u. C. J. Murphy (1997):
Mechanisms of acute intraocular pressure increases after phacoemulsification lens extraction in dogs.
Am. J. Vet. Res. 58, 1159-1165

MURPHY, J. M., S. YOUNG, M. FISCHER u. G. A. SEVERIN (1980):
Sequelae of extracapsular lens extraction in the normal dog.
J. Am. Anim. Hosp. Assoc. 16, 47-51

NARFSTRÖM, K., u. R. DUBIELZIG (1984):
Posterior lenticonus, cataracts and microphtalmia: congenital ocular defects in the Cavalier King Charles Spaniel.
J. Small Anim. Pract. 25, 669-677

NARFSTRÖM, K., E. BJERKAS u. B. EKESTEN (2001):
Visual impairment.
In: Peiffer, R. L., u. S. M. Peterson-Jones (Hrsg.): Small animal ophthalmology: A problem-oriented approach,
Saunders, London, 103-176

NASISSE, M. P., u. M. G. DAVIDSON (1988):
Laser therapy in veterinary ophthalmology: Perspective and potential.
Semin. Vet. Med. Surg. (Small Anim.) 3, 52-61

NASISSE, M. P., M. G. DAVIDSON, R. V. ENGLISH, S. M. ROBERTS, H. C. NEWMAN (1990):
Neodymium:YAG laser treatment of lens extraction-induces pupillary opacification in dogs.
J. Am. Animal. Hosp. Assoc. 26, 275-281

NASISSE, M. P., M. G. DAVIDSON, V. E. JAMIESON, R. V. ENGLISH, u. D. K. OLIVERO (1991):
Phacoemulsification and intraocular lens implantation: A study of technique in 182 dogs.
Prog. Vet. Comp. Ophthalmol. 1, 225-232

NASISSE, M. P., M. J. DYKSTRA u. L. M. COBO (1995):
Lens capsule opacification in aphakic and pseudophacik eyes.
Graefe`s Arch. Exp. Clin. Ophthalmol. 223, 63-70

NASISSE, M. P., u. M. G. DAVIDSON (1999):
Surgery of the lens.
In: Gelatt, K. N. (Hrsg.): Veterinary ophthalmology, Lippincott Williams & Wilkins, Baltimore, 827-856

NELMS, S. R., M. G. DAVIDSON, M. P. NASISSE u. T. L. GLOVER (1994):
Comparison of corneal and scleral surgical approaches for cataract extraction by phacoemulsification and intraocular lens implantation in normal dogs.
Vet. Comp. Ophthalmol. 4, 225-232

NEUMANN, W. (1991):
Chirurgische Behandlung der Katarakt beim Kleintier (1. Mitteilung).
Kleintierpraxis 36, 17-28

NG, D.T., N. A. ROWE, I. C. FRANCIS, M. B. KAPPAGODA, M. J. HAYLEN, R. S. SCHUMACHER, S. L. ALEXANDER, K. A. BOYTELL u. B. B. LEE (1998):
Intraoperative complications of 1000 phacoemulsification procedures: a prospective study.
J. Cataract Refract. Surg. 24, 1390-1395

NICKEL, R., A. SCHUMMER u. E. SEIFERLE (2003):
Lehrbuch der Anatomie der Haustiere. Band IV. Nervensystem, Sinnesorgane, Endokrine Drüsen
Verlag Paul Parey, Berlin

NIEMANN, H. G., u. P. F. SUTTER (2001):
Praktikum der Hundeklinik
Verlag Paul Parey, Berlin

ÖZGENCIL, F. E. (2005):
The results of phacofragmentation and aspiration surgery for cataract extraction in dogs.
Turk. J. Vet. Anim. Sci. 29, 165-173

PARKS, M. M. (1983):
Posterior lens capsulectomy during primary cataract surgery in children.
Ophthalmol. 90, 344-345

PATERSON, C. A., J. ZENG, Z. HUSSEINI, D. BORCHMAN, N.A. DELAMERE, D. GARLAND u. J. JIMENEZ-ASENSIO (1997):
Calcium ATPase activity and membrane structure in clear and cataractous human lenses.
Curr. Eye Res. 16, 333-338

PATERSON, C. A., u. N. A. DELAMERE (2004):
ATPase and lens ion balance.
Exp. Eye Res. 78, 699-703

PAULSEN, M. E., J. D. LAVACH, G. A. SEVERIN u. J. D. EICHENBAUM (1986):
The effect of lens-induced uveitis on the success of extracapsular cataract extraction: A retrospective study of 65 lens removals in the dog.
J. Am. Animal. Hosp. Assoc. 22, 49-56

PEIFFER, R. L., K. N. GELATT u. R. M. GWIN (1977):
Diabetic cataracts in the dog.
Canine Pract. 6, 18-22

PEIFFER, R. L. (1991):
Ophthalmologie bei Kleintieren: eine klinisch orientierte Einführung
Schattauer Verlag, Stuttgart

PEIFFER, R. L., u. J. GAIDDON (1991):
Posterior chamber intraocular lens implantation in the dog: Results of 65 implants in 61 patients.
J. Am. Anim. Hosp. Assoc. 27, 453-462

PEIFFER, R. L., B. P. WILCOCK, R. R. DUBIELZIG, J. A. RENDER u. H. E. WHITELEY (1999):
Fundamentals of veterinary ophthalmic pathology.
In: Gelatt, K. N. (Hrsg.): Veterinary ophthalmology, Lippincott Williams & Wilkins, Baltimore, 355-425

PERCIVAL, S. P., u. S. S. SETTY (1988):
Analysis of the need for secondary capsulotomy during a five-year follow up.
J. Cataract Refract. Surg. 14, 379-382

PETERSEN-JONES, S. M. (1998):
A review of research to elucidate the causes of the generalized progressive retinal atrophies.
Vet. J. 155, 5-8

PETZOLD, A. (2000):
Refraktionsmessung am Hundeauge mit Hilfe der Strich-Skiaskopie.
Dissertation, Justus-Liebig-Universität Gießen

PFEFFERKORN, B. (2000):
Bestimmung der Refraktion von normophaken Hunden und Katzen und pseudophaken Hunden mit der Methode der Skiaskopie.
Dissertation, Freie Universität Berlin

PIRRON, K. (2001):
Der Stellenwert der Elektroretinographie als präoperative diagnostische Methode zur Beurteilung der Netzhautfunktion bei an Katarakt erkrankten Hunden im Hinblick auf die Erfolgsaussichten einer Kataraktoperation.
Dissertation, Justus-Liebig Universität Gießen

PLAYTER, R. F. (1977):
The delopment and maturation of a cataract.
J. Am. Anim. Hosp. Assoc. 13, 917-322

POLLET, L. (1982):
Refraction of normal and aphakic canine eyes.
J. Am. Anim. Hosp. Assoc. 18, 323-326

POLLOCK, R. V. H. (1979):
The eye.
In: Evans, H. E., u. C. C. Christensen (Hrsg.), Miller`s anatomy of the dog, Saunders Company, Philadelphia, London, 1073-1129

RATHBUN, W. B. (1980):
Biochemistry of the lens and cataractogenesis: Current concepts.
Vet. Clin. North Am. Small Anim. Pract. 10, 377-398

RICHTER, M., F. GUSCETTI u. B. SPIESS (2002):
Aldose reductase activity and glucose-related opacities in incubated lenses from dogs and cats.
Am. J. Vet. Res. 63, 1591-1597

ROOKS, R. L., A. H. BRIGHTMAN, E. E. MUSSELMAN, L. C. HELPER u. W. G. MAGRANE (1985):
Extracapsular cataract extraction: An analysis of 240 operations in dogs.
J. Am. Vet. Med. Assoc. 187, 1013-1015

ROSSOW, N. (1995):
Innere Medizin für Tierärzte
Eugen Ulmer, Stuttgart

RUBIN, L. F., u. K. N. GELATT (1968):
Spontaneous resorption of the cataractous lens in dogs.
J. Am. Vet. Med. Assoc. 152, 139-153

RUBIN, L. F., u. T. S. SATTERFIELD (1989):
Inherited eye diseaes in purebreed dogs
Williams & Wilkins, Baltimore

SAMUELSON, D. A. (1999):
Ophthalmic anatomy.
In: Gelatt, K. N. (Hrsg.): Veterinary ophthalmology, Lippincott Williams & Wilkins, Baltimore, 31-150

SATO, S., Y. TAKAHASHI, M. WYMAN u. P. F. KADOR (1991):
Progress of sugar cataract in the dog.
Invest. Ophthalmol. Vis. Sci. 32, 1925-1931

SCHÄFER, C. (2005):
Lichtmikroskopische Untersuchungen zur Rolle des Linsenepithels bei der Kataraktogenese sowie Scheimpflugdokumentation von Linsentrübungsformen bei Typ-II-Diabetikern und Nichtdiabetikern.
Dissertation, Martin-Luther-Universität Halle-Wittenberg

SCHÄFFER, E. (1999):
Auge.
In: Dahme, E., u. E. Weiss (Hrsg.), Grundriß der speziellen pathologischen Anatomie der Haustiere, Ferdinand Enke Verlag, Stuttgart, 424-452

SCHEBITZ, H., u. W. BRASS (1999):
Operation an Hund und Katze.
Parey Buchverlag, Berlin, 2. Auflage

SEVERIN, G. A. (1977):
The lens.
In: Bistner, S. I., G. Aguirre u. G. Batik (Hrsg.), Atlas of veterinary ophthalmic surgery, Saunders Company, Philadelphia, London, 180-190

SHICHI, H. (2004):
Cataract formation and prevention.
Expert Opin. Investig. Drugs 13, 691-701

SIGLE, K. J., u. M. P. NASISSE (2006):
Long-term complications after phacoemulsification for cataract removal in dogs: 172 cases (1995-2002).
J. Am. Vet. Med. Assoc. 228, 74-79

SIMS, M. H. (1999):
Electrodiagnostic evaluation of vision.
In: Gelatt, K. N. (Hrsg.): Veterinary ophthalmology, Lippincott Williams & Wilkins, Baltimore, 483-507

SLATTER, D. H. (2001):
Fundamentals of veterinary ophthalmology
W. B. Saunders Company, Philadelphia

SMITH, P. J., D. E. BROOKS, J. A. LAZARUS, P. S. KUBILIS u. K. N. GELATT (1996):
Ocular hypertension following cataract surgery in dogs: 139 cases (1992-1993).
J. Am. Vet. Med. Assoc. 209, 105-111

SPECTOR, A. (1995):
Oxidative stress-induced cataract: mechanism of action.
FASEB J. 9, 1173-1182

STADES, F. C. (1983):
Persistent hyperplastic tunica vasculosa lentis and persistent hyperplastic primary vitreous in doberman pinschers: techniques and results of surgery.
J. Am. Anim. Hosp. Assoc. 19, 393-402

STADES, F. C., W. NEUMANN, M. H. BOEVÉ u. M. WYMAN (1998):
Praktische Augenkrankheiten für den Tierarzt
Schlütersche GmbH & Co. KG, Hannover

STARTUP, F. G. (1967):
Cataract surgery in the dog. II. Published results.
J. Small Anim. Pract. 8, 671-674

STRUBBE, T. (2002):
Uveitis and pupillary block glaucoma in an aphakic dog.
Vet. Ophthalmol. 5, 3-7

STUHR, C. M., P. E. MILLER, C. J. MURPHY, J. V. SCHOSTER u. C. B. THOMAS (1998):
Effect of intracameral administration of carbachol on the postoperative increase in intraocular pressure in dogs undergoing cataract extraction.
J. Am. Vet. Med. Assoc. 212, 1885-1888

TANG, D., D. BORCHMAN, M. C. YAPPERT, G. F. VRENSEN u. V. RASI (2003):
Influence of age, diabetes, and cataract on calcium, lipid-calcium, and protein-calcium relationships in human lenses.
Invest. Ophthalmol. Vis. Sci. 44, 2059-2066

TAYLOR, M. M., T. J. KERN, R. C. RIIS, P. L. MCDONOUGH u. H. N. ERB (1995):
Intraocular bacterial contamination during cataract surgery in dogs.
J. Am. Vet. Med. Assoc. 206, 1716-1720

TAYLOR, V. L., R. L. PEIFFER u. M. J. COSTELLO (1997):
Ultrastructural analysis of normal and diabetic cataractous canine lenses.
Vet. Comp. Ophthalmol. 7, 117-125

TREDE, C., D. SAHMLAND, H.-J. MIERTSCH u. E. BROCKHAUS (2001):
Kataraktchirurgie unter Anwendung der Phakofragmentation und intraokularer Linsenimplantation mit Silikon-Faltlinsen in der tierärztlichen Praxis.
Prakt. Tierarzt 82, 250-259

TREUMER, H. (1983):
Funktionelle Resultate nach Frühoperation der angeborenen Katarakt. Ein Beitrag zur Entwicklung des visuellen Systems.
Fortschr. Ophthalmol. 80, 261-264

VAN DER WOERDT, A., M. P. NASISSE u. M. G. DAVIDSON (1992):
Lens-induced uveitis in dogs: 51 cases (1985-1990).
J. Am. Vet. Med. Assoc. 201, 921-926

VAN DER WOERDT, A., D. A. WILKIE u. C. W. MYER (1993):
Ultrasonographic abnormalities in the eye of dogs with cataracts: 147 cases (1986-1992).
J. Am. Vet. Med. Assoc. 203, 838-841

VAN DER WOERDT, A. (2000):
Lens-induced uveitis.
Vet. Ophthalmol. 3, 227-234

VAVVAS, D., N. F. AZAR u. D. T. AZAR (2002):
Mechanism of disease: cataracts.
Opthalmol. Clin. N. Am. 15, 49-60

VON ENGELHARDT, W., u. G. BREVES (2000):
Physiologie der Haustiere.
Enke Verlag, Stuttgart

WALDE, I. (1982):
Glaukom beim Hunde. IV. Mitteilung.
Kleintierpraxis 27, 387-410

WALDE, I., E. H. SCHÄFFER u. R. G. KÖSTLIN (1997):
Atlas der Augenerkrankungen bei Hund und Katze.
Schattauer Verlag, Stuttgart, 2. Auflage

WEGENER, A., M. HEINITZ u. M. DWINGER (2002):
Experimental evidence for interactive effects of chronic UV irradiation and nutritional deficiencies in the lens.
Dev. Ophthalmol. 35, 113-124

WHITLEY, R. D., S. A. MCLAUGHLIN, E. M. WHITLEY u. B. C. GILGER (1993 a):
Cataract removel in dogs: The presurgical considerations.
Vet. Med. 88, 848-858

WHITLEY, R. D., S. A. MCLAUGHLIN, E. M. WHITLEY u. B. C. GILGER (1993 b):
Cataract removel in dogs: The surgical techniques.
Vet. Med. 88, 859-866

WIESNER, E., u. R. RIBBECK (2000):
Lexikon der Veterinärmedizin
Enke Verlag, Stuttgart

WILCOCK, B. P., u. R. L. PEIFFER (1987):
The pathology of lens-induced uveitis in dogs.
Vet. Pathol. 24, 549-553

WILKINSON, J. S. (1960):
Spontaneous diabetes mellitus.
Vet. Rec. 72, 548-555

WILLIAMS, D. L., I. P. BOYDELL u. R. D. LONG (1996):
Current concepts in the management of canine cataract: a survey of techniques used by surgeons in Britain, Europe and the USA and a review of recent literature.
Vet. Rec. 138, 347-353

WILLIAMS, D. L., M. F. HEATH u. C. WALLIS (2004):
Prevalence of canine cataract: preliminary results of a cross-sectional study.
Vet. Ophthalmol. 7, 29-35

ZAHN, K. (1998):
Zur Linsenchirurgie beim Hund. Techniken, Komplikationen und Ergebnisse einer retrospektiven und prospektiven Studie.
Dissertation, Ludwigs-Maximilians-Universität München

ZAHN, K., u. R. KÖSTLIN (2001):
Zur Linsenchirurgie beim Hund - retro- und prospektive Auswertung von 230 Augenoperationen.
Tierärztl. Prax. 29, 164-172

ZAHN, K., u. R. KÖSTLIN (2002):
Zur Linsenchirurgie beim Hund, Teil 2.
Tierärztl. Prax. 30, 98-105

ZEISS, C. (2000):
Handbuch für Augenoptik
Carl Zeiss, Oberkochen

ZIGLER, J., R. BODANESS, I. GERY u. J. KINOSHITA (1983):
Effects of liped peroxidation products on the rat lens in organ culture: A possible mechanism of cataract initiation in retinal degenerative disease.
Arch. Biochem. Biophys. 225, 149-156

ZIGLER, J., u. H. HESS (1985):
Cataracts in the Royal College of Surgeons rat: evidence for initiation by lipid peroxidation products.
Exp. Eye Res. 51, 67

IX Anhang

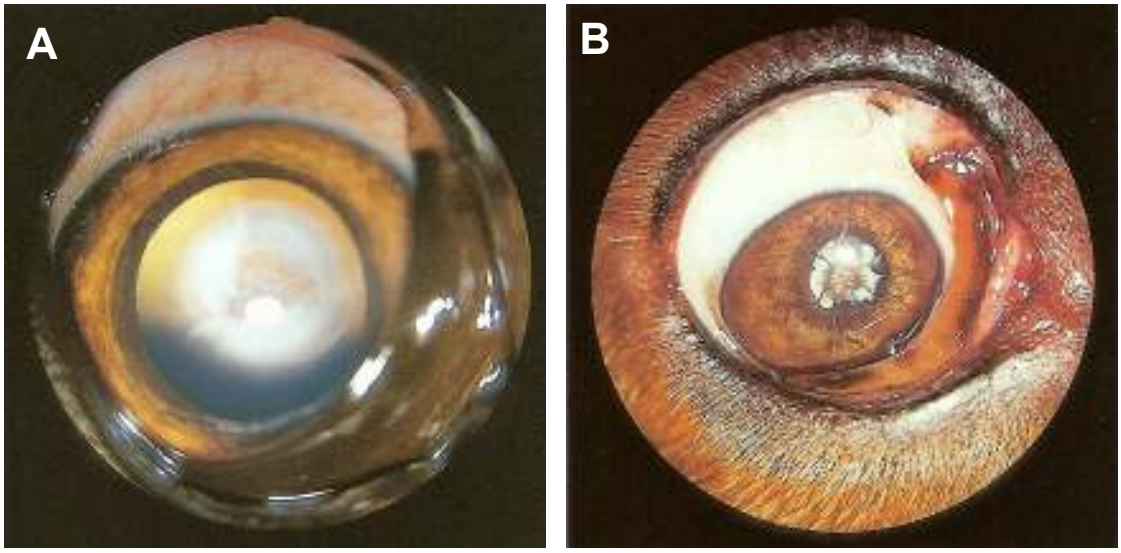

Abbildung A-1. Kongenitale Katarakt. A: Immature kongenitale Katarakt; B: Sekundär zur Mikrophthalmie und Membrana pupillaris persistens aufgetretene kongenitale mature Katarakt [aus STADES et al. (1998)].

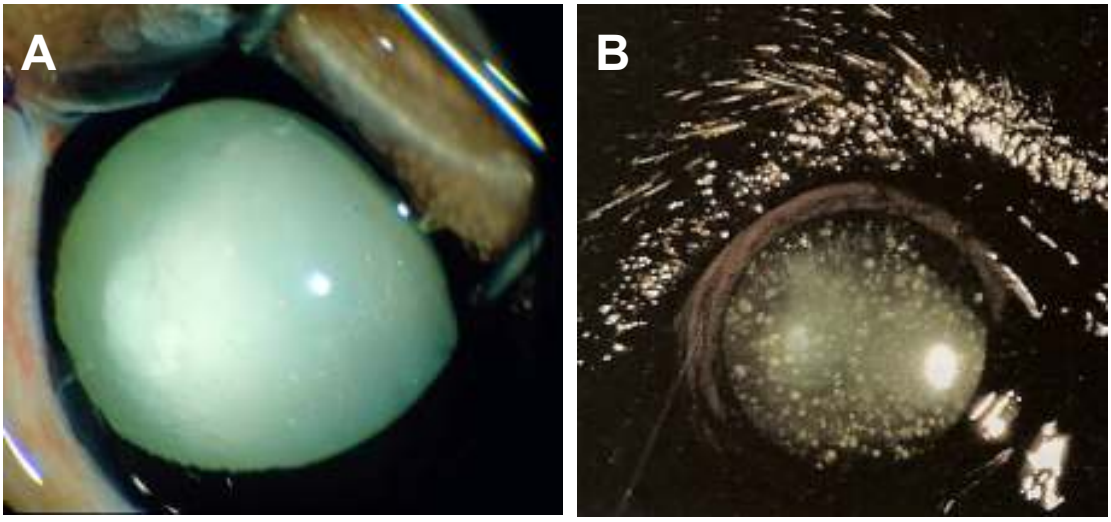

Abbildung A-2. Metabolisch bedingte Katarakttypen. A: Diabetogene Katarakt [Foto: Klinik für kleine Haustiere, Tierärztliche Hochschule Hannover]; B: durch Hypokalzämie verursachte Katarakt (Cataracta tetanica) [nach GELATT (1999)].

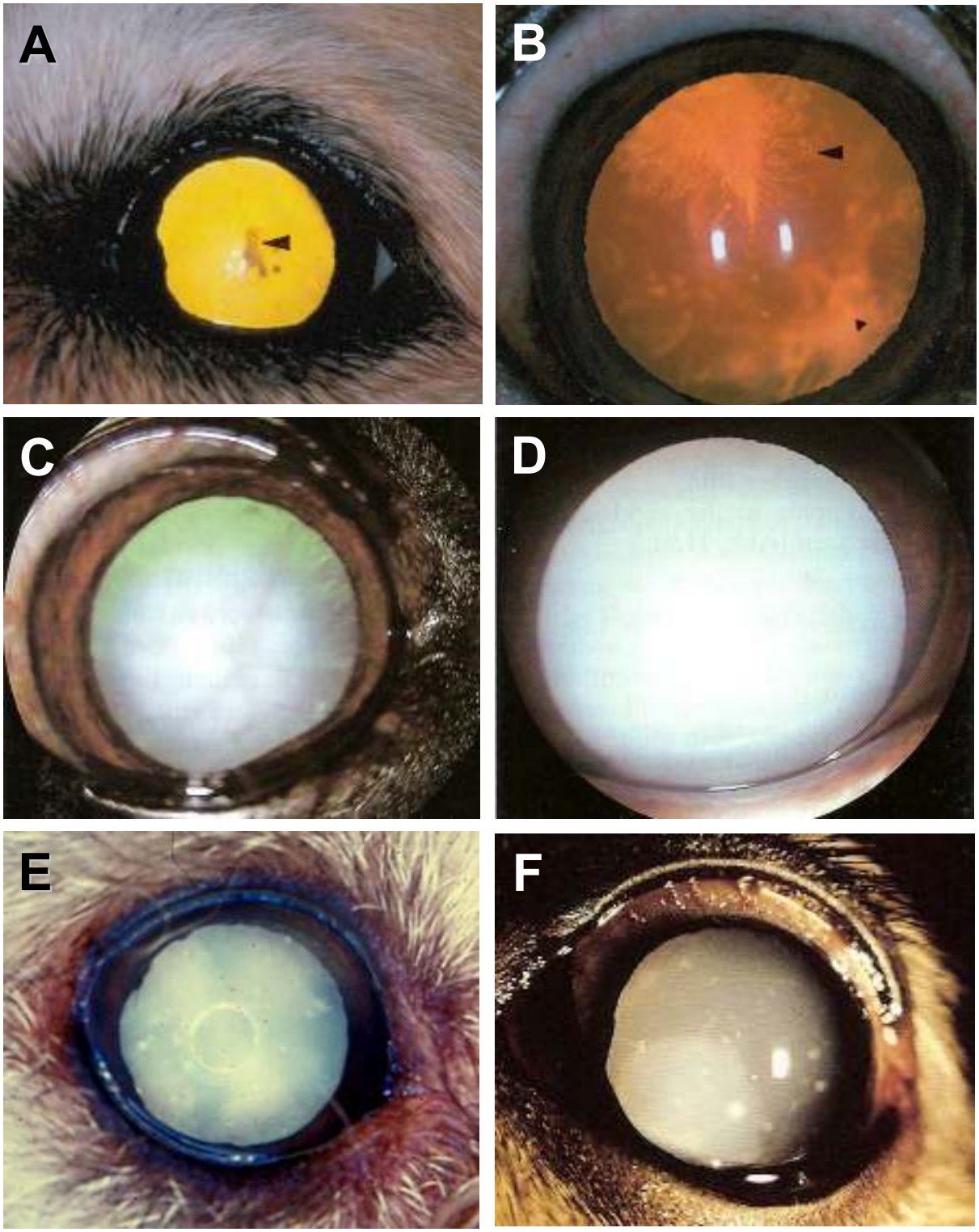

Abbildung A-3. Reifestadien der Katarakt. A. Insipiente Katarakt (<10 % der Linse betroffen (Pfeil)), B. immature Katarakt (frühes Stadium), C. immature Katarakt (spätes Stadium), D. mature Katarakt, E. hypermature Katarakt, F. hypermature Katarakt – Morgagni-Typ [A, B: ADKINS und HENDRIX (2005); C, D: MARTIN (1994); E: Foto Klinik für kleine Haustiere, Tierärztliche Hochschule Hannover; F: DZIEZYC u. MILLICHAMP (2004)].

Tabelle A-1. Einteilung der Rassen nach dem AKC-Code.

Terrier Group	Working Group	Sporting Group	Toy Group
Airdaile Terrier	Akita Inu	American Cocker Spaniel	Cavalier King Charles Spaniel
American Pitbull Terrier	Berner Sennenhund	Deutsch Drahthaar	Chihuahua
Australian Terrier	Bernhadiner	Deutsch Kurzhaar	Malteser
Cairne Terrier	Boxer	Deutsch Langhaar	Mops
Fox Terrier	Bullmastiff	Engl. Cocker Spaniel	Papillon
Jack Russel Terrier	Deutscher Pinscher	English Springer Spaniel	Pekinese
Norfolk Terrier	Dobermann	Gordon Setter	Pomeranian
Norwich Terrier	Dogge	Irish Setter	Silky Terrier
Sky Terrier	Neufundländer	Labrador	Yorkshire Terrier
Soft Coated Wheaten Terrier	Österreichischer Pinscher	Magyar Viszlar	
Staffordshire Terrier	Rottweiler	Retriever	
Welsh Terrier	Russisch Terrier		
West Highland White Terrier	Samojede		
Staffordshire Terrier	Schnauzer		
Welsh Terrier	Sibirian Husky		
West Highland White Terrier			

Abbildung A-4. Fragebogen für Besitzer von operierten Kataraktpatienten.

Zutreffendes bitte ankreuzen und/oder unterstreichen F OP

1) An welchem Auge wurde ihr Hund operiert?

Am linken Auge ☐ Am rechten Auge ☐ An beiden Augen ☐

2) Ist im Vergleich zu der Sehfähigkeit vor der Erkrankung nach der Operation ein Unterschied festzustellen?

a) die Sehfähigkeit hat sich nach der Operation nach anfänglichen Schwierigkeiten stetig verbessert und ist jetzt meiner Einschätzung nach

sehr gut ☐ befriedigend ☐ ausreichend ☐

b) die Sehfähigkeit hat sich nicht verbessert ☐

Anmerkungen: _____

3) Angaben zur Sehfähigkeit (bitte Zutreffendes ankreuzen):

a) Der Hund zeigt Probleme im Nahbereich (Stoßen gegen Gegenstände, Unsicherheit beim Treppensteigen usw.) ☐

b) Der Hund zeigt Probleme beim Erkennen von Gegenständen, Menschen, Tieren, die sich weiter entfernt befinden ☐

c) Der Hund zeigt Sehprobleme in der Dämmerung ☐

d) Der Hund zeigt eher Sehprobleme im Hellen ☐

e) Es besteht kein Unterschied zwischen der Sehfähigkeit im Hellen sowie in der Dunkelheit ☐

Anmerkungen: _____

4) Hat sich das Verhalten des Hundes (z.B. Artgenossen, Menschen gegenüber) im Vergleich zum Zustand vor der OP verändert?

Ja ☐ Nein ☐

Der Hund war vor der Operation unsicher, ängstlich, aggressiv und ist nun wieder „ganz der Alte". ☐

Der Hund ist nach der Operation unsicher, ängstlich, aggressiv geworden. ☐

Anmerkungen: _____

5) Wurde der Hund zwischenzeitlich wieder <u>am operierten Auge</u> behandelt?

a) Ja, am rechten Auge ☐ Ja, am linken Auge ☐ Ja, an beiden Augen ☐

b) Nein, es traten bis heute keine Komplikationen auf ☐

Falls „Ja": Wann? _____

Wo? _____

Mit welchen Medikamenten? _____

Anmerkungen: _____

Bitte wenden

Zutreffendes bitte ankreuzen und/oder unterstreichen F OP

6) Ich bin mit dem Erfolg der Operation zufrieden und würde meinen Hund wieder operieren lassen

Ja ☐ Nein ☐

Anmerkungen: _____

<u>Falls nur ein Auge operiert wurde:</u>

7) Ist <u>an dem nicht-operierten Auge</u> eine Veränderung aufgefallen?

Ja ☐ Nein ☐

Wenn „Ja": Wie äußerte sich diese Veränderung?

_____

Wann ist sie aufgetreten?

_____

Wurde sie behandelt? Ja ☐ Nein ☐

Falls „Ja": Wann? _____

Wo? _____

Womit? _____

Anmerkungen: _____

8) Wurde an dem nicht-operierten Auge durch einen anderen Tierarzt eine Kataraktoperation durchgeführt?

Ja ☐ Nein ☐

Wenn „Ja": Wann? _____

Wo? _____

Wurde eine Kunstlinse implantiert?

Ja ☐ Nein ☐

Anmerkungen: _____

Name des Hundes/der Hündin: ..... Besitzer/Besitzerin: .....

Abbildung A-5. Fragebogen für Besitzer von nicht-operierten Kataraktpatienten.

Zutreffendes bitte ankreuzen und/oder unterstreichen F KA 1

1) Hat sich die Sehfähigkeit bzw. die Eintrübung der Augen seit der letzten Kontrolle in der Klinik für kleine Haustiere verschlechtert?

Ja ☐ Nein ☐

Anmerkungen: _____

2) Angaben zur Sehfähigkeit (bitte Zutreffendes ankreuzen):

a) Der Hund zeigt Probleme im Nahbereich (Stoßen gegen Gegenstände, Unsicherheit beim Treppensteigen usw.) ☐

b) Der Hund zeigt Probleme beim Erkennen von Gegenständen, Menschen, Tieren, die sich weiter entfernt befinden ☐

c) Der Hund zeigt Sehprobleme in der Dämmerung ☐

d) Der Hund zeigt aber Sehprobleme im Hellen ☐

e) Es besteht kein Unterschied zwischen der Sehfähigkeit im Hellen sowie in der Dunkelheit ☐

f) Der Hund ist erblindet ☐

Anmerkungen: _____

3) An welchem Auge sind die Eintrübungen der Linse aufgetreten?

am rechten Auge ☐ am linken Auge ☐ an beiden Augen ☐

Anmerkungen: _____

4) Wie schnell ist die Eintrübung der Linse fortgeschritten?

rechtes Auge:	linkes Auge:
Innerhalb von Wochen ☐	Innerhalb von Wochen ☐
Innerhalb von Monaten ☐	Innerhalb von Monaten ☐
Innerhalb von Jahren ☐	Innerhalb von Jahren ☐

Anmerkungen: _____

Bitte wenden

F KA 2

5) Sind die Trübungen der Linsen an beiden Augen gleichzeitig aufgetreten?

Ja ☐ Nein ☐

Falls „Nein": Die Veränderungen sind zuerst an dem einen und nach

Wochen ☐ Monaten ☐

an dem anderen Auge aufgetreten.

6) Hat sich die Trübung der Linsen im Verlauf der Krankheit verändert?

a) Die Trübung der Linsen erschien zunächst stark und ist dann zurückgegangen

Ja, an einem Auge ☐ Ja, an beiden Augen ☐ Nein ☐

b) Die Trübung der Linsen erschien erst nicht so stark, hat sich dann aber verschlechtert

Ja, an einem Auge ☐ Ja, an beiden Augen ☐ Nein ☐

Falls „Ja":

- Trat bei der Verschlechterung eines der folgenden Krankheitsbilder auf?
  eine Entzündung ☐ ein Glaukom (= grüner Star) ☐
- Die Verschlechterung wurde medikamentell behandelt ☐
  Welche Medikamente wurden dabei eingesetzt? _____
- Die Verschlechterung war so gravierend,
  dass der Augapfel operativ entfernt wurde musste ☐

Anmerkungen: _____

7) Wurde die Linseneintrübung in der Zwischenzeit operativ behandelt?

Ja ☐ Nein ☐

Falls „Ja":

Wann _____

Wo (Name d. Tierklinik/Tierarztes, Ort) _____

Anmerkungen: _____

Welches Auge wurde operiert?

das linke Auge ☐ das rechte Auge ☐ beide Augen ☐

Name des Hundes/der Hündin ..... Besitzer/Besitzerin .....

Tabelle A-2. Zusammenfassung der prae- und postoperativen Befunde von n = 119 an einer Katarakt operierten Augen. Der Augeninnendruck (IOD) sowie Entwicklung und Grad des Nachstars (NS) sind zu den entsprechenden Kontrollzeitpunkten separat aufgelistet. Mitangegeben ist die Rasse, das Alter, das Geschlecht (Sex) und die Seite der Kataraktoperation (O.d.: Oculus dexter; O.s.: Oculus sinister; O.u.: Oculi uterque), sowie Katarakttyp, -form, -alter und Anzeichen einer linseninduzierten Uveitis (LIU). Die Gradeinteilung erfolgte wie folgt: - keine; + geringgradig; ++ mittelgradig, +++ hochgradig.

ID-Nr.	Rasse	Alter	Sex	Zustand prae OP				Zustand post OP								
				Katarakt				≤ 4 Wochen			> 4 Wochen < 6 Monate			≥ 6 Monate		
				Typ	Form	besteht seit	LIU	IOD	ophthalmol. Befunde	NS	IOD	ophthalmol. Befunde	NS	IOD	ophthalmol. Befunde	NS
074031	Yorkshire Terrier	9,5 J.	w	senil	O.d.: immatur O.s.: matur	?	- -	10 9	O.d.: reizfrei, +18 dpt	-				14 16	O.d.: ERG-Amplitude reduziert, +14,5 dpt, Retinaatrophie	+
73367	Mischling	9,5 J.	w/k	senil	O.u.: matur	2 J.	- -	12 15	O.d.: Flare +++, Fibrin in VAK, Synechie	-	15 15	O.d.: kein Flare mehr, Synechie, Dyskorie	-	Hund lt. Besitzer bereits verstorben		
71964	Kl. Münster-länder	10,5 J.	m/k	senil	O.u.: matur	4 Mt.	- -							unbekannt verzogen, neue Adresse nicht zu ermitteln		
70114	Am. Cocker Spaniel	3,5 J.	w	juvenil	O.d.: hypermatur O.s.: matur	6 Mt.	- -	13 13	O.d.: reizfrei, +16 dpt	+	11 13	O.d.: reizfrei, +15,5 dpt	+	? ?	O.d.: reizfrei, +14,5 dpt	+
76624	Mischling	3,5 J.	m/k	juvenil	O.u.: matur	?	- -	14 20	O.d.: IOL in situ, chorio-retinitischer Herd, +1,0 dpt	-	15 20	O.d.: IOL in situ, chorio-retinitischer Herd, +1,0 dpt	+	8 9	O.d.: Kunstlinse ggr. dezentriert und gekippt, chorioretinitischer Herd, +1,5 dpt	+
76529	Deutscher Pinscher	8 J.	m	senil	O.d.: immatur O.s.: matur	1 Mt..	- -	12 7	O.s.: Hinterkapsel in Falten, +16 dpt	-	17 6	O.s.: Hinterkapselriss, + 15,5 dpt	+	Tel. Auskunft: Exitus letalis, zunächst gutes Sehvermögen, später erblindet (Ablatio retinae (lt. Haustierarzt))		
74195	Samojede	1,5 J.	m	juvenil	O.d.: immatur O.s.: matur	?	- -	23 12	O.s.: Kunstlinse ggr. dezentriert, +0,5 dpt	+	19 6	O.s.: IOL ggr. dezen-triert, Skiaskopie nicht mgl	++	schriftliche Auskunft: Euthanasie (kein Zusammenhang zur Katarakt-OP)		
77384	Mischling	8,5 J.	m	senil	O.u.: matur	?	- -	4 13	O.d.: Flare ++, Beginn Retinaatrophie, Skias-kopie nicht möglich	+	14 14	O.d.: kein Flare mehr, Beginn Retinaatroophie +16,5 dpt	+	Besitzer möchte keine weiteren Kontrollen wahrnehmen		
74680	Staffordshire Terrier	2,5 J.	w/k	juvenil	O.d.: matur O.s.:. immatur	?	- -	18 15	O.d.: reizfrei, +16,5 dpt	+	? ?	O.d.: reizfrei, +16,5 dpt	+	unbekannt verzogen, neue Adresse nicht zu ermitteln		
70025	Golden Retriever	2,5 J.	w/k	juvenil	O.u.: matur	1 J.	- -	16 ?	O.d.: +1 dpt	++	? ?	O.d.: Skiaskopie nicht möglich	++	Tel. Auskunft : Exitus letalis, lt. Besitzer Sehvermögen bis dahin gut		
71181	Pudel	4 J.	w/k	juvenil	O.d.: matur O.s.: immatur	?	- -	10 10	O.d.: Synechie, Beginn Retinaatrophie, +2 dpt	-				da Hund alt (11,5 J.) möchte Besitzer keine weiteren Ktr. wahrnehmen, Sehvermögen gut		

Tabelle A-2. (Fortsetzung)

ID-Nr.	Rasse	Alter	Sex	Zustand prae OP				Zustand post OP								
				Katarakt				≤ 4 Wochen			> 4 Wochen < 6 Monate			≥ 6 Monate		
				Typ	Form	besteht seit	LIU	IOD	ophthalmol. Befunde	NS	IOD	ophthalmol. Befunde	NS	IOD	ophthalmol. Befunde	NS
71377	Mischling	5 J.	m/k	juvenil	O.u.: matur	2 Mt.	- -	10 14	O.d.: fibropupilläre Membran, +2,5 dpt	-	? ?	O.d.: fibropupilläre Membran, +2,0 dpt, IOL dezentriert und gekippt	+	Tel. Auskunft: O.d.: Nachstarentwicklung ++(+), Sehvermögen ausreichend		
72452	Golden Retriever	10 Mt.	m	juvenil	O.u.: matur	3 Mt.	- -							unbekannt verzogen, neue Adresse nicht zu ermitteln		
72737	Labrador Retriever	7 Mt.	m	juvenil	O.u.: immatur	3 Mt.	- -	9 ?	O.d.:deutliches Ödem dorsal der Papille, +18 dpt	-	13 13	O.d.: ggr. Ödem dorsal der Papille	-	14 15	O.d.: mgr. Nachstar Skiaskopie nicht möglich	++
70499	Pudel	1 J.	w	juvenil	O.u.: hypermatur	3 Wo.	++ +	12 4	O.s.: Synechie, Glaskörpervorfall	-	? 8	O.s.: Synechie, +16,5 dpt	-	Tel. Auskunft: O.s.: 4 J. post OP - Sekundärglaukom, Bulbusenukleation		
		1,5 J.			O.d.: hypermatur O.s.: OP	6 Mt.	+	8 9	O.d.: chorioretinitischer Herd, -1,0 dpt	-	9 7	O.d.: IOL in situ, +2,5 dpt	++	Tel. Auskunft: O.d.: Sehvermögen ausreichend		
77061	Norfolk Terrier	5,5 J.	w	juvenil	O.d.: immatur O.s.: matur	?	- -	8 7	O.s. Koreaödem +, +2,0 dpt	+	? 16	O.s.: Korneaödem +, IOL ggr. dezentriert, +1,5 dpt	+	Besitzer ist umgezogen, möchte aufgrund der Entfernung keine weiteren Kontrollen wahrnehmen, Sehvermögen gut		
72620	Schnauzer	8 J.	w	senil	O.u.: matur	4 Mt.	- -	6 ?	O.d.: reizfrei	+	11 7	O.d.: Ablatio retinae, Skiaskopie nicht möglich	+++	Tel. Auskunft: O.d.: 2 J. post OP - Ablatio retinae, Sekundärglaukom, Bulbusenukleation		
		8,3 J.			O.d.: OP O.s.: matur	7 Mt.	-	? 15	O.s.: IOL ggr. dezentriert	-	11 7	O.s.: Dyskorie, IOL ggr. dezentriert	+	Tel. Auskunft: Hund 2002 verstorben, bis dahin Sehvermögen ausreichend		
76742	Hovawart	5 J.	w	juvenil	O.u.: matur	3,5 J.	- -	25 ?	O.d.: Ulcus corneae im Nahtbereich, Bindehautflap in situ	-	15 14	O.d.: Bindehautflap in situ, +12,5 dpt	+	Tel. Auskunft: O.d.: Sehvermögen gut		
81019	Mischling	11 J.	m	senil	O.u.: matur	?	- -							unbekannt verzogen, neue Adresse nicht zu ermitteln		
79111	Kl. Münsterländer	11 J.	w	diabetogen	O.u.: matur	6 Mt.	- -	? 11	O.s.: reizfrei	+				Hund lt. Besitzer bereits verstorben		
81087	Papillon	11 J.	w/k	senil	O.d.: hypermatur O.s.: matur	1 Wo.	- -	12 17	O.s.: Dyskorie, Erosio corneae	+	14 19	O.s.: Dyskorie, Beginn Retinaatrophie	+	10 11	O.s.: Dyskorie, Retinaatrophie	++
80721	Sibirian Husky	10 J.	w/k	diabetogen	O.u.: matur	4 Wo.	- -	9 11	O.d.: reizfrei	+	10 ?	O.d.: reizfrei	+	15 12	O.d.: reizfrei	+

Tabelle A-2. (Fortsetzung)

ID-Nr.	Rasse	Alter	Sex	Zustand prae OP				Zustand post OP								
				Katarakt				≤ 4 Wochen			> 4 Wochen < 6 Monate			≥ 6 Monate		
				Typ	Form	besteht seit	LIU	IOD	ophthalmol. Befunde	NS	IOD	ophthalmol. Befunde	NS	IOD	ophthalmol. Befunde	NS
79693	West Highland White Terrier	3 J.	m	juvenil	O.d.: matur O.s.: hypermatur	?	- -	? 12	O.s.: reizfrei, + 16,5 dpt	-	7 11	O.s.: Korneaödem +, Flare +, Skiaskopie nicht möglich	+++	schriftliche Auskunft: O.s.: 3 Mt.. post OP Glaukom, 1 J. post OP Bulbusenukleation		
77303	Mischling	8 J.	w/k	senil	O.u. matur	6 Mt.	- -	8 8	O.s.: Synechie, chorio-retinitischer Herd	-	12 7	O.s. : Synechie, chorio-retinitischer Herd	-	Exitus letalis (3 J. post OP), Sehvermögen bis dahin gut		
80270	Mischling	9 J.	w	senil	O.u.: matur	?	- -	11 ?	O.d.: reizfrei	-	9 ?	O.d.: reizfrei	-	Exitus letalis (1,4 J. post OP), Sehvermögen gut		
82647	Hovawart	1 J.	w	juvenil	O.u.: matur	6 Wo.	- -	11 11	O.s.: reizfrei	+				schriftliche Auskunft: O.s.: vollständiger Visusverlust 9 Mt. post OP, Retinaatrophie		
81307	Mischling	7 J.	m	senil	O.d.: immatur O.s.: matur	8 Wo.	- -	10 13	O.s.: reizfrei	+	11 11	O.s.: reizfrei	+	Hund 2003 gestorben, Sehvermögen bis dahin gut		
86517	Kl. Münsterländer	7 J.	w	senil	O.u.: matur	?	- -	9 ?	O.d.: reizfrei	+				unbekannt verzogen, keine neue Adresse zu ermitteln		
84505	Hovawart	2 J.	m	juvenil	O.u.: matur	8 Wo.	- -	17 ?	O.d.: reizfrei	-	15 20	O.d.: reizfrei	-	14 16	O.d.: Hinterkapsel in Falten, +16,5 dpt	+
83049	Fox Terrier	6,3 J.	m	senil	O.d.: matur O.s.: immatur	?	+ -	16 16	O.d.: reizfrei	-	13 15	O.d.: reizfrei	+	O.d.: lt. Haustierarzt: Ablatio retinae		
82812	Mischling	2 Mt.	m/k	kongenital	O.d.: matur O.s.: immatur	2 Wo.	- -	9 ?	O.d.: reizfrei	+	19 19	O.d.: reizfrei	+	12 17	O.d.: reizfrei, +0,5 dpt	+
78872	Kl. Münsterländer	5 J.	m	juvenil	O.d.: matur O.s.: Katarkt-OP beim HTA	1 Mt.	- -	14 16	O.d.: reizfrei	-				Besitzer verstorben, keine weiteren Kontrollen möglich		
86360	Langhaarteckel	12 J.	w	diabetogen	O.u. matur	1 Wo.	- -							Hund lt. Besitzer bereits verstorben		
92628	Golden Retriever	2,5 J.	m	juvenil	O.u. matur	5 Wo.	- -	17 ?	O.d.: reizfrei	-	12 13	O.d.: reizfrei	-	schriftliche Auskunft: Sehvermögen sehr gut, Besitzer möchte keine weiteren Kontrollen		
87331	Deutsch Langhaar	8 J.	m/k	senil	O.d.: hypermatur	6 Mt.	+ -	16	O.d.: reizfrei	-	10 13	O.d.: reizfrei	-	Tel. Auskunft: Sehvermögen ausreichend, Besitzer möchte keine weiteren Kontrollen		
85155	Mischling	6 J.	w	diabetogen	O.u.: matur	4 Wo.	- -							Exitus letalis, Sehvermögen bis dahin sehr gut		

Tabelle A-2. (Fortsetzung)

ID-Nr.	Rasse	Alter	Sex	Zustand prae OP				Zustand post OP								
				Katarakt				≤ 4 Wochen			> 4 Wochen < 6 Monate			≥ 6 Monate		
				Typ	Form	besteht seit	LIU	IOD	ophthalmol. Befunde	NS	IOD	ophthalmol. Befunde	NS	IOD	ophthalmol. Befunde	NS
91269	Golden Retriever	2 J.	m	juvenil	O.u.: matur	?	- -	17 13	O.d.: chorioret. Herd	-				Tel. Auskunft: da Sehvermögen gut, Besitzer möchten keine weiteren Kontrollen wahrnehmen		
86544	Mischling	8 J.	w	diabetogen	O.u.: matur	3 Wo.	- -	17 ?	O.d.: Korneaödem +	+	14 11	O.d.: Korneaödem +	+	Euthanasie 2,5 J. post OP(kein Zusammenhang zur Katarakt-OP), bis dahin Sehvermögen gut		
87876	Russisch Terrier	1 J.	w	kongenital	O.u.: matur	10 Mo	- -	15 12	O.d.: reizfrei	-				unbekannt verzogen, keine neue Adresse zu ermitteln		
88894	Mischling	8,5 J.	m/k	senil	O.u.: matur	2 J.	- -	16 ?	O.d.: reizfrei	-	13 12	O.d.: reizfrei	-	Exitus letalis, Sehvermögen bis dahin sehr gut		
		8,8 J.			O.d.: OP O.s.: matur	2,3 J.	-	13 12	O.s.: reizfrei	-				Exitus letalis, Sehvermögen bis dahin sehr gut		
87907	Deutsch Drahthaar	2 J.	w	juvenil	O.u.: matur	7 Mt.	- -							schriftliche Auskunft: Hund 7 Mt. post OP verstorben (Jagdunfall), bis dahin Sehvermögen sehr gut		
90645	Hovawart	2 J.	m	juvenil	O.u.: matur	?	- -	14 11	O.d.: reizfrei, IOL in situ	-				schriftliche Auskunft: Sehvermögen sehr gut, Besitzer möchte keine weiteren Kontrollen		
94265	Mischling	6 J.	m	juvenil	O.u.: matur	3 Wo.	- -	10 10	O.s.: reizfrei, IOL in situ	-	12 11	O.s.: reizfrei, IOL in situ	-	12 43	O.s.: IOL dezentriert, Sekundärglaukom	++
66583	Rauhaar-teckel	9 J.	w	senil	O.d.: Phtisis bulbi O.s.: matur	3 Mt.	- -	? ?	O.s.: reizfrei	-				schriftliche Auskunft: Exitus letalis, Sehvermögen bis dahin sehr gut		
98396 ICCE	Mischling	12,5 J.	m	senil	O.u.: matur	?	- -	7 ?	O.d.: hgr. Glaskörper-vorfall	-	19 -	O.d.: hgr. Glaskörper-vorfall, chorioretini-tische Herde	-	Hund lt. Besitzer bereits verstorben		
95293	Pekinese	3,5 J.	w	juvenil	O.u. matur	1 Wo.	- -							Tel. Auskunft: Sehvermögen sehr gut, Besitzer möchte keine Kontrollen		
95358	Yorkshire Terrier	8,5 J.	m	senil	O.u. matur	1 J.	- -	6 ?	O.d.: reizfrei	-				unbekannt verzogen, keine neue Adresse zu ermitteln		
96168	Neufund-länder	11 Mt.	m	juvenil	O.u.: matur	1 Wo.	- -	5 8	O.d.: fibropupilläre Membran	-	4 7	O.d.: fibropupilläre Membran	-	Tel. Auskunft: O.d.: Sehvermögen zunächst gut, jetzt Visusverlust		
86082	Mischling	5 J.	w/k	juvenil	O.d.: hypermatur O.s.: immatur	3 Mt.	- -	8 11	O.d.: Korneaödem +, Dyskorie	-				Besitzer verstorben, keine weiteren Kontrollen möglich		

Tabelle A-2. (Fortsetzung)

ID-Nr.	Rasse	Alter	Sex	Zustand prae OP				Zustand post OP								
				Katarakt				≤ 4 Wochen			> 4 Wochen < 6 Monate			≥ 6 Monate		
				Typ	Form	besteht seit	LIU	IOD	ophthalmol. Befunde	NS	IOD	ophthalmol. Befunde	NS	IOD	ophthalmol. Befunde	NS
99141	Border Collie	10,5 J.	w/k	diabetogen	O.u.: matur	8 Wo.	- -	6 ?	O.d.: Flare +, Synechie, Dyskorie, Glaskörper-blutung	-		O.d.: kein Flare mehr, Synechie, Dyskorie, Glaskörperblutung re-sorbiert	-	Euthanasie 1,5 J. post OP (kein Zusammenhang zur Katarakt-OP), bis dahin Sehvermögen ausreichend		
94316	Mischling	4,5 J.	w	juvenil	O.d.: immatur O.s.: matur	9 Mt.	- -	11 ?	O.d.: partielle Ablatio, chorioretinitischer Herd	-	9 ?	O.d.: partielle Ablatio, IOL ggr. dezentriert chorioretinitischer Herd	+	7 9	O.d.: vollständige Ablatio, IOL ggr. dezentriert	++
100924	Golden Retriever	1 J.	w	juvenil	O.u.: matur	2 Wo.	- -	11 ?	O.d.: Flare +	-	18 ?	O.d.: ohne Flare	-	schriftliche Auskunft: Sehvermögen gut, Besitzer möchte keine weiteren Kontrollen		
97288	Mischling	7 J.	w/k	diabetogen	O.u.: matur	1,5 Wo.	- -	14 16	O.d.: reizfrei	+	13 13	O.d.: Flare ++	+	39 13	O.d.: hgr. Keratitis, Sekundärglaukom, Bulbusenukleation	n.b.
100176	Pekinese	2 J.	m	juvenil	O.d.: hypermatur O.s.: matur	4 Wo.	- -	16 ?	O.d.: Korneaödem +	-	16 ?	O.d.: Korneaödem +	+	schriftliche Auskunft: Sehvermögen gut, Besitzer möchte keine weiteren Kontrollen		
98337	Schnauzer	9 J.	w	senil	O.d.: matur O.s.: Iris bombe, Ablatio (Zustand nach Autounfall)	2 Mo	- -	11 ?	O.d.: hgr. Injizierung der Episkleralgefäße, nasal Keratitis pigmentosa, Synechie		15 ?	O.d.: nasal Keratitis pigmentosa, Synechie	+	Tel. Auskunft: O.d.: nasal Keratitis pigmentosa, Sehvermögen aus-reichend		
98999	Border Collie	2,5 J.	w	juvenil	O.u.: matur	2 Wo.	++ -	7 ?	O.d.: reizfrei		9 8	O.d.: partielle Ablatio retinae, IOL in situ	-	7 7	O.d.: vollständige Ablatio retinae	-
100637	Rauhaar-teckel	1,5 J.	w/k	juvenil	O.d.: matur O.s.: immatur	1 Mt.	- -	10 ?	O.d. : Erosio corneae, sonst reizfrei	-	11 4	O.d.: reizfrei, IOL in situ	+	11 15	O.d.: reizfrei, IOL in situ	++
46529	Mischling	10 J.	w	diabetogen	O.u.: matur	1 Wo.	- -	? 9	O.s.: reizfrei	-	9 8	O.s.: reizfrei	-	Exitus letalis 9 Mt. post OP, bis dahin gutes Sehvermögen		
99078	Pomme-ranian	7 J.	m	diabetogen	O.u.: matur	3 Wo.	- -	15 ?	O.d.: reizfrei					Besitzer möchte keine weiteren Kontrollen		
102960	Labrador Retriever	2 J.	w	juvenil	O.d.: matur O.s.: immatur	2 Wo.	+ -	10 12	O.d.: reizfrei	-	13 17	O.d.: reizfrei	-	Tel. Auskunft: Sehvermögen aus-reichend		
102455	Mischling	2,5 J.	w/k	juvenil	O.u.: matur	5 Wo.	- -	12 ?	O.d.: Pupille in Miosis, Halo um Papille	-	15 14	O.d.: PLR obB, Halo um Papille	-	unbekannt verzogen, keine neue Adresse zu ermitteln		
103213	Pudel	2 J.	w/k	kongenital	O.u.: hypermatur	22 Mt.	- +	? 13	O.s.: IOL in situ, Fundus einsehbar, obB, reizfrei	-				schriftliche Auskunft: O.s.: 3 J. post OP: vollständiger Visusverlust, da hgr. Nachstarbildung (+++)		

Tabelle A-2. (Fortsetzung)

ID-Nr.	Rasse	Alter	Sex	Zustand prae OP				Zustand post OP								
				Katarakt				≤ 4 Wochen			> 4 Wochen < 6 Monate			≥ 6 Monate		
				Typ	Form	besteht seit	LIU	IOD	ophthalmol. Befunde	NS	IOD	ophthalmol. Befunde	NS	IOD	ophthalmol. Befunde	NS
103964	Deutscher Schäferhund	1 J.	m/k	kongenital	O.u.: matur	1 J.	- -	16 19	O.d.: Flare +, hgr. Glaskörper-Vorfall, chorioretinitische Herde		? ?	O.d.: kein Flare mehr, hgr. Glaskörper-Vorfall, chorioretinitische Herde	-	n.b.	O.d.: ggr. Glaskörpervorfall, chorioretinitische Herde	+
105170	Kl. Münsterländer	9 J.	w/k	senil	O.u.: immatur	5 Mt.	- -	16 12	O.d.: Flare ++, Dyskorie, chorioretinitischer Herd	-	25 14	O.d.: kein Flare mehr, Dyskorie, chorioretinitischer Herd		28 ?	O.d.: Buphthalmus, Sekundärglaukom, Bulbusenukleation (1 J. post OP)	-
108369	Schnauzer	6 J.	m	juvenil	O.d.: immatur O.s.: matur	3 Wo.	- -	? 15	O.s.: Flare ++, Droh- & Pupillarreflex obB	-				? 50	O.s.: Iris bome, Ablatio retinae, Sekundärglaukom, Bulbusenukleation (9 Mt. post OP)	-
		6,5 J.			O.d.: matur O.s.: OP	11 Mt.	- -	10 ?	O.d.: reizfrei	-				7 ?	O.d.: choriotinitischer Herd dorsal der Papille, Skiaskopie nicht möglich wegen mgr. NS	++
101649	Malteser	8 J.	w	senil	O.d.: immatur O.s.: matur	1 J.	- ++	16 16	O.s.: Flare +, Droh- & Pupillarreflex obB	-	17 14	O.s.: Episkleralgefäße mgr. Injiziert, kein Flare mehr	-	11 50	O.s.: Buphthalmus, Sekundärglaukom, Bulbusenukleation (2,5 J. post OP)	-
		8, 5 J.			O.d.: matur O.s.: OP	1, 9 J.	- -	15 10	O.d.: Episkleralgefäße ggr. injiziert, Flare +	-	13 11	O.d.: reizfrei	-	11	O.d.: ERG: Amplitudenreduktion, ggr. diffuse Hyperreflexie, +15,5 dpt	++
103370	Fox Terrier	6,5 J.	m	senil	O.d.: hypermatur O.s.: matur	3 Mt.	- -	17 ?	O.d.: reizfrei, Droh- & Pupillarrefex obB	-	15 ?	O.d.: reizfrei, Droh- & Pupillarrefex obB	-	Tel. Auskunft: Hund bereits verstorben, bis dahin Sehvermögen gut		
107509	West Highland White Terrier	8,5 J.	m	senil	O.d.: hypermatur O.s.: matur	1 Mt.	+ -	14 ?	O.d.: reizfrei, IOL in situ	-				Exitus letalis 1,5 J. post OP, bis dahin Sehvermögen sehr gut		
105541	Norwich Terrier	1,5 J.	m	juvenil	O.u.. matur	1 Wo.	++ -				9 24	O.d.: Flare +. Pupille reaktiv	-	Tel. Auskunft: O.d.: reizfrei		
105293	American Pitbull Terrier	7,5 J.	w	diabetogen	O.d.: matur O.s.: immatur	2 Wo.	- -	18 16	O.s.: Flare +, partielle Ablatio retinae	-	13 8	O.s.: Flare ++, partielle Ablatio retinae	-	10 13	O.s.: IOL ggr. dezentriert, ERG: Amplitudenreduktion, partielle Ablatio, Skiaskopie nicht möglich	+

Tabelle A-2. (Fortsetzung)

ID-Nr.	Rasse	Alter	Sex	Zustand prae OP				Zustand post OP								
				Katarakt				≤ 4 Wochen			> 4 Wochen < 6 Monate			≥ 6 Monate		
				Typ	Form	besteht seit	LIU	IOD	ophthalmol. Befunde	NS	IOD	ophthalmol. Befunde	NS	IOD	ophthalmol. Befunde	NS
105360	Mischling	5 J.	m/k	juvenil	O.d.: matur O.s.: immatur	6 Mt.	- -	13 ?	O.d.: reizfrei	-	12 15	O.d.: reizfrei	-	8 8	O.d.: reizfrei, IOL in situ	-
110472	Fox Terrier	8 J.	w/k	juvenil	O.u.. matur	2,5 J.	- -							Tel. Auskunft: Sehvermögen gut, Besitzer wollen aufgrund der Entfernung keine weiteren Kontrollen,		
100852	Golden Retriever	9,5 J.	w	diabetogen	O.u.. matur	?	- -	? 9	O.s.: Drohreflex neg, Pupille nicht reaktiv, vollst. Ablatio retinae	-	? ?	O.s.: vollständige Ablatio retinae	-	Tel. Auskunft: O.s.: Misserfolg (vollständige Ablatio retinae)		
109431	Cairne Terrier	9 J.	w/k	diabetogen	O.u.. matur	5 Mt.	- -							Tel. Auskunft : O.d.: vollständiger Visusverlust durch hgr. Nachstarbildung		
109288	Mischling	8,5 J.	w/k	diabetogen	O.u.. matur	3 Mt.	+ -	18 ?	O.d.: reizfrei, Droh- & Pupuillarreflex obB	-				13 17	O.d.: reizfrei, Skiaskopie nicht möglich	++
108418	Deutsch Langhaar	3,5 J.	w	juvenil	O.d.: immatur O.s.: matur	7 Wo.	- -							Tel. Auskunft: Sehvermögen gut		
110878	Golden Retriver	12 J.	m/k	senil	O.u.: immatur	6 Mt.	- -	7 14	O.d.: Flare +++, Fibrin in vorderer Augenkammer, hgr. Glaskörperverflüssigung	-	6 12	O.d.: Flare ++, Fibrin in vorderer Augenkammer, Hyphaema	-	schriftliche Auskunft: O.d.: Misserfolg, hgr. Nachstarbildung,		
110660 ICCE	Österreichischer Pinscher	10 J.	w	senil	O.u.. matur	1 Wo.	- -	15 13	O.s.: Flare +, Fundus obB	-				Exitus letalis 6 Mo post OP (kein Zusammenhang zur Katarakt-OP), bis dahin Sehvermögen gut		
114781	Mischling	2 J.	m	juvenil	O.u.: immatur	1,5 J.	- -							unbekannt verzogen, keine neue Adresse zu ermitteln		
113700	Bearded Collie	11,5 J.	w/k	diabetogen	O.u.. matur	3 Wo.	- -							schriftliche Auskunft: Sehvermögen gut		
111458	Irish Setter	7,5 J.	m	senil	O.u.. matur	1 J.	- -	14 22	O.s.: reizfrei, Droh- & Pupillerreflex obB	-				8 12	O.s.: reizfrei, ggr. Glaskörperverflüssi-gung, Skiaskopie nicht mgl	+

Tabelle A-2. (Fortsetzung)

ID-Nr.	Rasse	Alter	Sex	Zustand prae OP				Zustand post OP								
				Katarakt				≤ 4 Wochen			> 4 Wochen < 6 Monate			≥ 6 Monate		
				Typ	Form	besteht seit	LIU	IOD	ophthalmol. Befunde	NS	IOD	ophthalmol. Befunde	NS	IOD	ophthalmol. Befunde	NS
105023	Boston Terrier	9,5 J.	m	senil	O.d.. hypermatur Os.: matur	1 J.	- -	8 ?	O.d.: ggr. Glaskörper-vorfall, sonst reizfrei					44 10	O.d.: Korneaödem ++, Sekundärglaukom, Bulbusenukleation 1,5 J. post OP	
86277	Mischling	5,5 J.	w	juvenil	O.u.. matur	6 Mt.	- -	16 ?	O.d.: reizfrei	-	12 12	O.d.: reizfrei	-	12 12	O.d.: Linsenhinterkapsel in Falten,Skiaskopie +17 dpt	++
112139	Kl. Münster-länder	8,5 J.	w/k	senil	O.d.: matur O.s.: immatur	6 Mt.	- -	14 ?	O.d.: reizfrei	-				O.d.: Lt. HTA: hgr Uveitis mit Fibrin-beimengungen		
111457	Mischling	12 J.	m/k	diabetogen	O.u.. matur	1 Mt.	+ -	11 ?	O.d.: reizfrei	-	10 10	O.d.: Endothelpräzipi-tate an Kornea, sonst reizfrei	-	Ex. letalis, bis dahin Sehvermögen sehr gut		
72153	Hollländ. Hütehund	6 J.	m	kongenital	O.d.: immatur Os.: matur	6 J.	- -	? ?	O.d.: Flare +	-				9 11	O.d.: Flare +, hintere Synechie	-
111997	Irish Setter	6,5 J.	m	juvenil	O.d.: matur O.s.: immatur	1 J.	- -				11 65	O.s.: Buphthalmus, Korneaödem +++, Sekundärglaukom	-	? 46	O.s.: Buphthalmus, Korneaödem +++, Hyphaema, Fibrin in VAK, Sekundärglau-kom, Bulbusenukleation 6 Mt. post OP	-
110950	Mischling	5,5 J.	w/k	diabetogen	O.u.: matur	4 Mt.	- -	14 14	O.d.: Flare +	-	17 14	O.d.: Flare +, Fundus : obB	-	11 15	O.d.: Erosio corneae, hgr. Syneresis, Skias-kopie nicht möglich	++
		6 J.			O.d.: OP O.s.: matur	11 Mt.	- -	15 24	O.s.: reizfrei	-				11 15	O.s.: reizfrei, Skias-kopie nicht möglich	++
82676	Hovawart	5 J.	w	juvenil	O.d.: hyper O.s.: matur	?	- -	12 12	O.d.: Pupille in Mittel-stellung, keine Ver-besserung der Seh-fähigkeit im Vergleich zu prä OP	-	18 16	O.d.: Papille gecuppt, deutliches Halo um Papille, ERG ausge-löscht, Retinaatrophie	-	Tel. Auskunft: Besitzer verzichtet auf weitere Kontrollen, keine Visusver-besserung im Vergleich zu prae OP Misserfolg - Retinaatrophie		
105540	Jack Russel Terrier	10,5 J.	w/k	senil	O.d.: matur O.s.: immatur	3 Wo.	- -	12 18	O.d.: IOL in situ, reizfrei	-	17 16	O.d.: reizfrei	-	Exitus letalis, bis dahin Sehvermögen sehr gut		
115878	Irish Setter	8 J.	w/k	diabetogen	O.u. matur	2 Mt.	- -	14 11	O.d.: Droh- & Pupillar-reflex obB, reizfrei	+	10 7	O.d.: reizfrei, Fundus obB	+	Besitzer möchte keine weiteren Kontrollen		

Tabelle A-2. (Fortsetzung)

ID-Nr.	Rasse	Alter	Sex	Zustand prae OP				Zustand post OP								
				Katarakt				≤ 4 Wochen			> 4 Wochen < 6 Monate			≥ 6 Monate		
				Typ	Form	besteht seit	LIU	IOD	ophthalmol. Befunde	NS	IOD	ophthalmol. Befunde	NS	IOD	ophthalmol. Befunde	NS
116748	Mischling	8,5 J.	w/k	diabetogen	O.u. matur	2 Wo.	- -	10 16	O.d.: Dyskorie, Flare +	-	11 11	O.d.: Pigmentablagerungen auf Linsenkapsel	++	O.d.: Sehvermögen gut		
114366	Deutsche Wachtel	7 J.	w/k	senil	O.u.: matur	2 Wo.	- -	9 9	O.d.: Droh- & Pupillarreflex obB, reizfrei	-				Tel. Auskunft: Sehvermögen sehr gut, Besitzer möchte keine weiteren Kontrollen		
116360	Kl. Münsterländer	3,5 J.	m	juvenil	O.u.: matur	?	- -	8 16	O.d.: dorsal der Papille chorioret. Herd	-	10 15	O.d.: Endothelpräzipitate ventro-nasal, kleiner chorioretinitischer Herd dorsal der Papille	+	11 16	O.d.: IOL ggr. dezentriert, mgr. reg. NS, kleiner chorioretinitischer Herd dorsal der Papille, -0,5 dpt	++
116692	Mischling	10 J.	m	senil	O.u.: matur	3 Mt.	+ -				6 7	O.d.: Flare ++, Fibrinfaden in VAK	-	Exitus letalis, bis dahin Sehvermögen gut		
118193	Mischling	1 J.	m	juvenil	O.d. matur O.s.: immatur	2 Wo.	- -	15 9	O.d.: ggr. Glaskörpervorfall	-	18 13	O.d.: ggr. Glaskörpervorfall, fibropup. Membran	-	16 17	O.d.: Dyskorie, Synechie, ggr. Glaskörpervorfall, fibropupilläre Membran, +12,5 dpt	-
119642	Kl. Münsterländer	8,5 J.	m	senil	O.u.: matur	7 Mt.	- -	13 8	O.d.: reizfrei, Droh- & Pupillerreflex obB	-	8 11	O.d.: reizfrei	+	9 9	O.d.: reizfrei, +16,5 dpt	+
120252	Golden Retriever	1 J.	m	juvenil	O.u.: immatur	4 Wo.	- -	9 14	O.d.: Flare +, fibropupilläre Membran	-	9 9	O.d.: fibropupilläre Membran, Synechie	-	Besitzer verzichtet auf weitere Kontrollen, Sehvermögen ausreichend		
121290	Fox Terrier	8 J.	w	senil	O.d.: matur O.s.: Neuritis optici	1 J.	- -	18 15	O.d.: reizfrei, Droh- & Pupillarreflex obB	-	12 17	O.d.: reizfrei, Droh- & Pupillarreflex obB	-	Tel. Auskunft 1 J. post OP: Hund bereits verstorben, bis dahin Sehvermögen sehr gut		
122805	Hovawart	1,5 J.	m	juvenil	O.u.: matur	1 Wo.	++ -	9 9	O.d.: reizfrei	-	6 7	O.d.: Flare ++, +16 dpt	-	9 8	O.d.: partielle Ablatio retinae	+
120606	Mischling	7,5 J.	w/k	diabetogen	O.d.: matur O.s.: hypermatur	4 Wo.	- -	7 8	O.d.: Flare ++	-	9 6	O.d.: kein Flare mehr, +12,5 dpt	-	11 6	O.d.: Linsenkapsel in Falten, +13 dpt	+
122865	Mischling	6 J.	m/k	diabetogen	O.u.: matur	1,5 Wo.	+ -	5 6	O.d.: Flare ++	-	11 9	O.d.: Flare +, ggr. Irisschwellung	-	16 10	O.d.: Synechie, ggr. Irisschwellung, +15,5 dpt	++
123581	Jack Russel Terrier	9 J.	w	senil	O.u.: hypermatur	1 J.	- -							Besitzer kann krankheitsbedingt keine Kontrollen wahrnehmen, Sehvermögen ist sehr gut		

Tabelle A-2. (Fortsetzung)

ID-Nr.	Rasse	Alter	Sex	Zustand prae OP				Zustand post OP								
				Katarakt				≤ 4 Wochen			> 4 Wochen < 6 Monate			≥ 6 Monate		
				Typ	Form	besteht seit	LIU	IOD	ophthalmol. Befunde	NS	IOD	ophthalmol. Befunde	NS	IOD	ophthalmol. Befunde	NS
123001 ICCE	Labrador Retriever	8,5 J.	w/k	diabetogen	O.u.: matur	6 Wo.	+ -	6 5	O.d.: Flare ++, ERG: ausgelöscht, chorioret. Herd dorsal der Papille	-	O.d.: kein Flare, ERG: ausgelöscht			Tel. Auskunft: Exitus letalis (OP Misserfolg)		
119424	Russisch Terrier	8,5 J.	w/k	diabetogen	O.u.: matur	1 J.	+ -	18 9	O.d.: Flare +, +14,5 dpt	-	17 10	O.d.: Linsenhinter-kapsel in Falten, chorio-retinitische Herde, +15 dpt	+	23 12	O.d.: Linsenhinterkapsel in Falten, chorioretini-tische Herde, +14,5 dpt	++
124855 ECCE	Teckel	13 J.	w/k	senil	O.d.: hypermatur O.s.: matur	2 J.	- +++	< 3 5	O.s.: Flare ++, Naht-dehiszenz	-	4 5	O.s.: Flare ++, Syne-chie, Ablatio retinae, Skiaskopie nicht mögl.	+	Tel. Auskunft: O.s. OP Misserfolg (Ablatio retinae)		
125382	American Cocker Spaniel	3 J.	w	juvenil	O.d.: hypermatur O.s.: matur	9 Mt.	- -	28 28	O.d.: Flare +, ERG: Amplitudenreduktion, +13,5 dpt	-	19 17	O.d.: Korneaödem +, ggr. Glaskörpervorfall, chorioretinitische Her-de, +17,5 dpt	-	50 16	O.d.: Buphthalmus, Korneaödem ++, Sekundärglaukom	-
94316	Mischling	8 J.	w	juvenil	O.u.: matur	5 J.	- -	13 15	O.s.: Flare +, chorio-retinitischer Herd, +4,5 dpt	+	12 11	O.s.: Flare +, chorio-retinitischer Herd, +4,5 dpt	+	7 9	O.s.: kein Flare mehr, chorioretinitischer Herd, +4,5 dpt	+
110906 ECCE	Mischling	3 J.	m	juvenil	O.u.: matur	2,5 J.	- -	11 16	O.d.: Korneaödem ++, mgr. Fibrin in vorderer Augenkammer, Skias-kopie nicht möglich	+	16 13	O.d.: Korneaödem +, Synechie, chiorore-tinitischer Herd	++	9 11	O.d.: Korneaödem +, Flare +, Synechie, chorioretinitischer Herd	++
126307	Rauhaar-teckel	6 J.	w/k	juvenil	O.d.: hypermatur O.s.: immatur	2 Mt.	- -	17 18	O.d.: Flare +, +11,5 dpt	-		Tel. Auskunft 5 Mon. post OP: Sehvermögen gut, Besitzer verzichtet auf weitere Kontrollen		Operation lag zum Zeitpunkt der Auswertung noch nicht lange genug zurück		
100472	Kl. Münster-länder	10 J.	m	senil	O.d.: matur O.s.: hypermatur	1 J.	- -	11 13	O.s.: Flare +, fibro-pupilläre Membran, +0,5 dpt	-	8 8	O.s.: Fibrinnetz endo-thelial, fibro-pupilläre Membran, chorioretini-tische erde, +0,5 dpt	++	Operation lag zum Zeitpunkt der Auswertung noch nicht lange genug zurück		
128694	Cairne Terrier	5 J.	m	juvenil	O.u.: matur	1 Mon	- -	12 15	O.s.: Linsenhinterkapsel in Falten, +8,5 dpt	+	12 11	O.s.: Flare +, Linsen-hinterkapsel in Falten, +8,5 dpt	+	Operation lag zum Zeitpunkt der Auswertung noch nicht lange genug zurück		

Tabelle A-2. (Fortsetzung)

ID-Nr.	Rasse	Alter	Sex	Zustand prae OP				Zustand post OP								
				Katarakt				≤ 4 Wochen			> 4 Wochen < 6 Monate			≥ 6 Monate		
				Typ	Form	besteht seit	LIU	IOD	ophthalmol. Befunde	NS	IOD	ophthalmol. Befunde	NS	IOD	ophthalmol. Befunde	NS
129283	Deutscher Schäferhund	8,5 J.	m	senil	O.d.: hypermatur O.s.: matur	1 J.	+ -	11 13	O.d.: Flare +, chorioretinitischer Herd, +14,5 dpt	-	Operation lag zum Zeitpunkt der Auswertung noch nicht lange genug zurück			Operation lag zum Zeitpunkt der Auswertung noch nicht lange genug zurück		

n.b. ≡ nicht bestimmbar; HTA ≡ Haustierarzt; obB ≡ “ohne besonderen Befund”; tel. ≡ telefonisch; Mt. ≡ Monate; Wo. ≡ Wochen; J. ≡ Jahre;

ID-Nr. ≡ Identifikationsnummer; VAK ≡ vordere Augenkammer; ERG ≡ Elektroretinogramm; dpt. ≡ Dioptrie; m ≡ männlich; w ≡ weiblich; k ≡ kastriert

Tabelle A-3. Ermittelte Refraktionswerte von n = 31 Augen der pro- und retrospektiven Gruppe (A-I und B-I).

ID-Nr.	O.d./O.s.	mit/ohne IOL	pro-/retrospektiv	Refraktion (dpt.)	Ktr.-Zeitpunkt
74031	O.d.	ohne	retrospektiv	+ 14,5	7 Mt.
70114	O.d.	ohne	retrospektiv	+ 14,5	12 Mt.
76624	O.d.	mit	retrospektiv	+ 1,5	80 Mt.
76529	O.s.	ohne	retrospektiv	+ 15,5	2 Mt.
74195	O.s.	mit	retrospektiv	+ 0,5	2 Wo.
77384	O.d.	ohne	retrospektiv	+ 16,5	1,5 Mt.
74680	O.d.	ohne	retrospektiv	+ 16,5	2 Mt.
70025	O.d.	mit	retrospektiv	+ 1,0	2 Wo.
71181	O.d.	mit	retrospektiv	+ 2,0	2 Wo.
71377	O.d.	mit	retrospektiv	+ 2,0	2 Wo.
70499	O.d.	mit	retrospektiv	+ 2,5	5 Mt.
70499	O.s.	ohne	retrospektiv	+ 16,5	2 Mt.
77061	O.s.	mit	retrospektiv	+ 1,5	6 Mt.
76742	O.d.	ohne	retrospektiv	+ 12,5	10 Mt.
79693	O.s.	ohne	retrospektiv	+ 16,5	2 Wo.
82812	O.d.	mit	retrospektiv	+ 0,5	70 Mt.
101649	O.d.	ohne	retrospektiv	+ 15,5	31 Mt.
86277	O.d.	ohne	retrospektiv	+ 17,0	28 Mt.
116360	O.d.	mit	prospektiv	- 0,5	18 Mt.
118193	O.d.	ohne	prospektiv	+ 12,5	18 Mt.
119642	O.d.	ohne	prospektiv	+ 16,5	9 Mt.
122805	O.d.	ohne	prospektiv	+ 16,5	12 Mt.
120606	O.d.	ohne	prospektiv	+ 13,0	12 Mt.
122865	O.d.	ohne	prospektiv	+ 15,5	9 Mt.
119424	O.d.	ohne	prospektiv	+ 14,5	7 Mt.
125382	O.d.	ohne	prospektiv	+ 17,5	4 Mt.
126307	O.d.	ohne	prospektiv	+ 11,5	4 Wo.
100472	O.s.	mit	prospektiv	+ 0,5	5 Mt.
128694	O.s.	ohne	prospektiv	+ 8,5	4 Mt.
94316	O.s.	mit	prospektiv	+ 4,5	7 Mt.
129283	O.d.	ohne	prospektiv	+ 14,5	2 Wo.

Mt. ≡ Monate; Wo. ≡ Wochen; IOL ≡ Intraokularlinse; O.d. ≡ Oculus dexter; O.s. ≡ Oculus sinister; Ktr.-Zeitpunkt ≡ Kontrollzeitpunkt

Tabelle A-4. Verlauf des ermittelten Augeninnendruckes unmittelbar postoperativ bei n = 25 Augen der prospektiven Gruppe (A-I).

ID-Nr.	direkt	1 h	2 h	3 h	4 h	5 h	6 h	7 h	8 h	9 h	10 h	11 h	12 h	-20 h	-24 h	>24 h
129283	17	38	43	44	44	37	32	32	-	38	30	-	-	18	17	9
82576	-	40	38	42	40	-	45	48	-	-	-	57	-	-	-	27
105540	11	11	17	26	27	28	-	-	-	21	-	-	17	10	15	-
115878	13	25	27	25	18	13	-	-	-	18			21	14	10	9
116748	12	14	13	14	13	17	-	22	-	-	-	-	12	10	8	-
114366	17	27	43	43	43	21	-	15	-	-	-	-	12	10	10	-
116360	7	18	33	44	44	40	44	-	-	18	-	-	-	5	10	7
116692	13	30	42	42	42	42	55	44	-	44	-	-	-	21	13	-
118193	13	9	11	10	10	7	10	-	13	-	10	-	-	11	14	-
119642	5	14	14	21	30	31	36	38	26	26	32	-	-	27	17	10
120252	11	14	15	21	27	17	18	-	19	-	11	-	-	-	9	10
121290	8	26	-	33	39	26	-	-	16	-	-	-	12	-	14	-
122805	3	4	4	8	7	7	8	-	9	-	-	-	-	8	-	-
120606	9	20	18	17	14	12	13	11	9	9	-	8	-	6	6	-
122865	9	6	7	8	9	8	6	8	-	7	-	-	-	3	8	5
123581	5	6	14	10	6	5	4	4	4	-	-	4	-	5	11	-
123001	10	22	39	38	39	47	42	45	42	41	40	-	-	38	9	4
119424	17	22	30	42	56	43	43	43	52	53	50	20	15	11	4	8
124855	6	3	8	6	8	7	6	6	-	4	-	-	-	5	3	4
125382	13	14	18	18	22	18	15	16	15	-	15	-	-	-	16	12
110906	14	21	20	19	19	23	22	16	15	-	-	-	-	-	-	10
126307	4	8	6	6	5	5	5	3	3	-	-	3	-	-	3	4
100472	7	25	38	43	45	54	46	31	35	38	30	20	20	13	11	8
128694	10	11	11	10	10	9	8	14	14	-	21	-	-	-	9	12
94316	11	16	18	17	13	11	13	13	11	-	-	10	-	-	8	8

ID-Nr. ≡ Identifikationsnummer; h ≡ Stunden

Danksagung

Frau Prof. Dr. A. Meyer-Lindenberg danke ich für die Überlassung des interessanten Themas, die gewährte Unterstützung und die vielen hilfreichen Anregungen während der Anfertigung der Arbeit.

Herrn Prof. Dr. I. Nolte danke ich für die Möglichkeit der Durchführung der Dissertation an der Klinik für kleine Haustiere der Stiftung Tierärztliche Hochschule Hannover sowie für die Bereitstellung der Geräte.

Ebenso gilt mein Dank allen Kollegen und ehemaligen Kollegen der Klinik für kleine Haustiere, insbesondere auch einigen „Nachtinterns“, die mich bei der Durchführung des praktischen Teils dieser Arbeit sehr unterstützt haben. Ganz besonders möchte ich mich bei Andrea Schieszler bedanken, für die immerwährend gute, hilfreiche und harmonische Zusammenarbeit, die lehrreichen Diskussionen und die Offenbarung einiger Geheimnisse der Ophthalmologie. Dr. Martina Manz, Rose Tschammerhöll und Juliane von Kurnatowski danke ich dafür, dass sie es geschafft haben, mich an einigen Abenden auf andere Ideen zu bringen.

Mein Dank gilt ebenso all meinen lieben Freunden, die mich mit ihren aufmunternden Worten und langen Telefonaten immer wissen ließen, dass sie jederzeit für mich da sind. Bei Nora Berghoff möchte ich mich besonders für die Korrektur der englischen Zusammenfassung bedanken.

Mein herzlichster Dank gilt meinen Eltern, die mir diesen Weg durch ihre finanzielle und liebevolle Unterstützung überhaupt erst ermöglicht haben. Meinen Geschwistern und meiner Oma danke ich für ihre andauernde moralische Unterstützung.

Aus tiefstem Herzen möchte ich meinem Freund Carsten danken für seine bedingungslose Unterstützung, für sein Verständnis, Rückhalt und seine Liebe.