# Tierärztliche Hochschule Hannover

# Darstellung der Nasennebenhöhlen des Pferdes mittels 3 Tesla Magnetresonanztomographie im Vergleich zur Computertomographie unter besonderer Beachtung der Apertura nasomaxillaris

INAUGURAL – DISSERTATION
Zur Erlangung des Grades
eines Doktors der Veterinärmedizin
- Doctor medicinae veterinariae -
( Dr. med. vet. )

vorgelegt von
**Joachim Kaminsky**
Hamburg

Hannover 2016

Wissenschaftliche Betreuung: Prof. Dr. B. Ohnesorge
Klinik für Pferde

1. Gutachter: Prof. Dr. B. Ohnesorge
2. Gutachter: Prof. Dr. I. Nolte

Tag der mündlichen Prüfung: 03.05.2016

in großer Dankbarkeit meiner Mutter

in liebevollem Gedenken an meinen Vater

Ergebnisse dieser Dissertation wurden in international anerkannten Fachzeitschriften mit Gutachtersystem (peer review) zur Veröffentlichung angenommen:

- Pferdeheilkunde (akzeptiert: 11.06.2014):
  **3 Tesla magnetic resonance imaging of the equine nasal cavities, paranasal sinuses and adjacent anatomical structures in 13 healthy horses**
  J. Kaminsky, A. Bienert-Zeit, M. Hellige, B. Ohnesorge
  2014, Volume 30, Issue 4, pages 413-431

- BMC Veterinary Research (akzeptiert: 14.01.2016):
  **Comparison of image quality and in vivo appearance of the normal equine nasal cavities and paranasal sinuses in computed tomography and high field (3.0 T) magnetic resonance imaging**
  J. Kaminsky, A. Bienert-Zeit, M. Hellige, K. Rohn, B. Ohnesorge
  DOI 10.1186/s12917-016-0643-6

Teilergebnisse dieser Dissertation wurden auf folgendem Fachkongress präsentiert:

- Eckehard-Deegen-Symposium, 23.-25.05.14, Baden-Baden
  **Hochfeld-MRT-Untersuchung der Nebenhöhlen**
  J. Kaminsky, A. Bienert-Zeit, M. Hellige, B. Ohnesorge

# Inhaltsverzeichnis

1 Einleitung ..... 9
2 Publikation I ..... 12
2.1 Abstract ..... 13
3 Publikation II ..... 14
3.1 Abstract ..... 15
4 Übergreifende Diskussion ..... 17
4.1 Probanden ..... 17
4.2 Unterschiede in der intravitalen und postmortalen Darstellung der Nasen- und Nasennebenhöhlen in der 3 Tesla MRT ..... 18
4.3 Versuchsablauf ..... 19
4.4 Computertomographische Untersuchung ..... 20
4.5 Magnetresonanztomographische Untersuchung ..... 21
4.6 Vergleich Computertomographie und Magnetresonanztomographie ..... 23
5 Zusammenfassung ..... 24
6 Summary ..... 26
7 Literaturverzeichnis ..... 28
8 Anhang ..... 33
8.1 Bewertungsbögen des Auswertungsschlüssels ..... 33
9 Erklärungen über die erbrachten Eigenleistungen ..... 38

# Abkürzungsverzeichnis

| | |
|---|---|
| **3D** | dreidimensional |
| **CT** | Computertomographie oder Computertomograph |
| **et al.** | et alii (und andere) |
| **FOV** | field of view (Bildfeld) |
| **GRE** | Gradientenechosequenz |
| **min** | Minute |
| **mm** | Millimeter |
| **MPR** | multiplanare Rekonstruktion |
| **MRT** | Magnetresonanztomographie oder Magnetresonanztomograph |
| **SE** | Spin-Echo-Sequenz |
| **T** | Tesla |
| **TE** | echo time (Echozeit) |
| **TR** | time to repitition (Repititionszeit) |

# 1 Einleitung

Im Falle einer vermuteten Erkrankung im Bereich der equinen Nasennebenhöhlen reicht die klinische Untersuchung durch Adspektion, Palpation, Perkussion und Geruchskontrolle oft nicht aus, um das Ausmaß der Erkrankung zu erfassen. Ursache und genaue Lokalisation der Erkrankung bleiben ohne weiterführende Diagnostik meist unbekannt und machen verschiedene Bildgebungsverfahren für eine vollständige Diagnostik unabdingbar (BERTONE et al. 1993).

In der Pferdemedizin stellt die Röntgentechnik ein günstiges, praktikables und hilfreiches bildgebendes Verfahren für die Diagnostik von Erkrankungen der Nasennebenhöhlen dar und wird in der Praxis routinemäßig eingesetzt (BERTONE et al. 1993). Die Interpretation der Röntgenbilder ist anspruchsvoll, da sich viele Strukturen überlagern und eine Abgrenzung einzelner Bereiche erschwert ist (PARK 1993; PARENTE et al. 2012).

Das moderne Bildgebungsverfahren der Computertomographie (CT) ist ein Verfahren, das ebenfalls auf Röntgentechnik basiert und Schnittbilder von Strukturen des Körpers erstellt (HOUNSFIELD 1973; FERCHER 1999). Durch diese Darstellung in Schnittbildern entstehen keine Überlagerungen anatomischer Strukturen. Die Computertomographie bietet so den Zugang zu mehr Informationen über die dargestellte anatomische Region als die konventionelle Röntgentechnik (KRAFT u. GAVIN 2001; BIENERT 2002; HENNINGER et al. 2003; MANSO-DÍANZ et al. 2015).

Seit der Entwicklung des ersten Computertomographen und der Untersuchung des ersten humanmedizinischen Patienten im Jahr 1971 durch Godfrey Hounsfield und James Ambrose hat sich an dem grundlegenden Prinzip der Schnittbilderstellung nichts geändert, jedoch hat sich die Technik drastisch fortentwickelt (BECKMANN 2006). So etablierte sich die CT auch als häufig angewandtes bildgebendes Verfahren in der Diagnostik von Erkrankungen im Bereich der Nasen- und Nasennebenhöhlen des Pferdes (RAGLE et al. 1988; BAPTISTE et al. 1996; TIETJE et al. 1996; COLBOURNE et al. 1997; BIENERT 2002; VERAA et al. 2009; CISSELL et al. 2012).

Auch die Magnetresonanztomographie (MRT) stellt ein Bildgebungsverfahren dar, das Schnittbilder der untersuchten anatomischen Region erstellt. Die Technik der MRT basiert auf der unterschiedlichen Verteilung von Protonen in Geweben und deren magnetischen Eigenschaften in einem externen Magnetfeld. Die MRT wird

hauptsächlich für ihre hervorragende Eigenschaft angewendet Weichteilgewebe mit hohem Kontrast darzustellen (KRAFT u. GAVIN 2001).

Die entscheidende Komponente jeder MRT-Einheit, die für die Qualität der Schnittbilder verantwortlich ist, stellt der Hauptmagnet dar, welcher das externe Magnetfeld erzeugt. Die Magnetfeldstärke wird in Tesla (T) angegeben. Geräte, deren Hauptmagnet ein Magnetfeld von 0,1 bis 0,7 T erzeugen, werden als Niederfeld-MRT bezeichnet. Geräte, deren Magnetfeld 1 bis 3 T aufweisen, werden als Hochfeld-MRT bezeichnet. Liegt die Magnetfeldstärke über 3 T spricht man von einem Ultrahochfeld-MRT (DUGGAN-JAHNS 2008; WEISHAUPT et al. 2009).

Die ersten veterinärmedizinischen Veröffentlichungen zur Nutzung der MRT stammen aus dem Jahr 1985 und beschränkten sich zunächst auf den Einsatz beim Kleintier (GOLDSTEIN et al. 1985). Auf Studien an Kadaverbeinen von Pferden folgten Untersuchungen der distalen Gliedmaße bis proximal des Karpalgelenkes bzw. bis zum Kniegelenk an allgemeinanästhesierten Pferden (PARK et al. 1987; CRASS et al. 1992; KASAR-HOTZ et al. 1994; HOLCOMBE et al. 1995; KNEISSL et al. 1999). Magnetresonanztomographische Aufnahmen vom Pferdekopf wurden erstmals 1997 angefertigt (CHAFFIN et al. 1997). Bisherige Studien im Bereich der Nasen- und Nasennebenhöhlen des Pferdes wurden mit Magnetresonanz-tomographen mit einer maximalen Feldstärke von 1,5 T angefertigt (ARENCIBIA et al. 2000a; GERLACH et al. 2009).

Mit dem Fortschritt der Technik kommt auch die Hochfeld-MRT mit einer Feldstärke von 3 Tesla in der Pferdemedizin zum Einsatz (CAVALLERI et al. 2013; HONTOIR et al. 2013; GUTIERREZ-CRESPO et al. 2014). 3 Tesla ist derzeit die höchste Feldstärke, welche in der klinischen Diagnostik Anwendung findet (GAVIN 2011). Dieses gilt sowohl für den veterinärmedizinischen Bereich als auch für die Humanmedizin. Die Vorteile von Magnetresonanztomographen mit einer hohen Feldstärke, gegenüber denen mit einer niedrigen, liegen in einem verbesserten Signal-Rausch-Verhältnis, einem verbesserten Kontrast-Rausch-Verhältnis und einer besseren Magnetfeldhomogenität (WERPY 2007).

Das Ziel der vorliegenden Arbeit ist es, die Vorteile der modernen 3 Tesla-MRT zu nutzen um qualitativ hochwertige Schnittbilder der Nasen- und Nasennebenhöhlen sowie umliegender Strukturen von lebenden, gesunden Pferden zu erstellen. Des Weiteren sollen diese Bilder als Grundlage für die Fragestellung dienen, welche anatomischen Strukturen sich mit Hilfe der 3 Tesla-MRT abbilden lassen und wie sie

sich in einem physiologischen Zustand darstellen. Ein besonderes Augenmerk wird hierbei auf die Apertura nasomaxillaris gelegt, welche durch ihren sehr feinen Aufbau eine Herausforderung für die detaillierte Abbildung in der MRT darstellt. Die Schnittbilder und die Beschreibung der abgebildeten anatomischen Strukturen sollen eine Grundlage für die zukünftige Interpretation von Befunden in der klinischen Diagnostik der Nasen- und Nasennebenhöhlen des Pferdes in der 3 Tesla-MRT bilden.

Zusätzlich sollen die etablierte Technik der CT in der Bildgebung der equinen Nasen- und Nasennebenhöhlen anhand eines Auswertungsschlüssels mit der 3 Tesla-MRT verglichen werden. Es werden so Vor- und Nachteile der jeweiligen Techniken im Hinblick auf die Abbildung unterschiedlicher anatomischer Strukturen herausgearbeitet. Ziel dieses Vergleichs ist es, die Wahl der geeignetsten Technik für die jeweils darzustellende anatomische Struktur zu ermöglichen.

# 2 Publikation I

**“3 Tesla magnetic resonance imaging of the equine nasal cavities, paranasal sinuses and adjacent anatomical structures in 13 healthy horses”**

J. Kaminsky, A. Bienert-Zeit, M. Hellige, B. Ohnesorge

Pferdeheilkunde

Volume 30, Issue 4, pages 413-431

akzeptiert nach Revision am 11.06.2014

## 2.1 **Abstract**

The nasal cavities and paranasal sinuses of 13 healthy horses of different breeds aged 4 to 20 years were examined under general anaesthesia using 3 Tesla magnetic resonance imaging (MRI). Horses were positioned in dorsal recumbency. T2-weighted images were obtained in a transversal and dorsal orientation as well as T1-weighted images and proton density weighted images in a transversal orientation. Images were examined for the visualization of the nasal cavities, paranasal sinuses and adjacent anatomical structures. Differences and similarities in the appearance of the anatomical structures in the different MRI sequences as well as inter- and intraindividual differences and similarities were documented. In four selected planes of the transversal oriented T2-weighted images the thickness of the venous plexūs of the nasal mucosa of the left and right side could be measured in 12 horses. Planes and measurement points were chosen by defined anatomical landmarks. Visualized anatomical structures were well delineated in 3 Tesla magnetic resonance images. Inter- and intraindividual differences were present in the appearance of the nasal septum, the venous plexūs of the nasal mucosa, the infraorbital canal and other structures in the examined healthy horses. The thickness of the venous plexūs of the nasal mucosa was measured with up to 25.5 mm lining the spiral lamella of the ventral concha and the nasal meatūs were entirely occluded by the nasal mucosa in some horses.

Knowledge of the physiological appearance of anatomical structures in 3 Tesla MRI is fundamental in the use of this imaging modality as a diagnostic instrument. Interindividual differences in the appearance of anatomical structures are present in healthy horses and therefore not to be interpreted as pathologies in clinical cases.

# 3 Publikation II

**“Comparison of image quality and in vivo appearance of the normal equine nasal cavities and paranasal sinuses in computed tomography and high field (3.0 T) magnetic resonance imaging”**

J. Kaminsky, A. Bienert-Zeit, M. Hellige, K. Rohn, B. Ohnesorge

BMC Veterinary Research

DOI 10.1186/s12917-016-0643-6

akzeptiert nach Revision am 14.01.2016

## 3.1 **Abstract**

*Background*

Computed tomography (CT) is a well-established imaging technique in the diagnostics of equine sinunasal disease. High-field magnetic resonance imaging (MRI) is becoming more readily available in equine veterinary medicine. MRI is appreciated for its superior ability to depict soft tissues with high contrast. To compare the established technique of CT in the depiction of the equine nasal cavities, paranasal sinuses and adjoining anatomical structures to 3 Tesla MRI the nasal cavities and paranasal sinuses of 13 horses were examined using CT and 3 Tesla MRI.

*Results*

Comparison of CT and MRI images of the paranasal sinuses, nasal cavities and adjoining anatomical structures of 13 healthy horses showed that the inter-rater agreement for the CT examinations was higher than the inter-rater agreement for the MRI examinations. CT images proved to be significantly higher rated for the depiction of cortical bone, while MR images were higher rated for the appearance of soft tissues. For the distinction between different tissues or anatomical structures the MR images were significantly higher rated and especially T2-weighted sequences allowed for a good distinction between delicate structures. None of the MRI sequences produced an exact depiction of the lumen of the nasomaxillary aperture while the CT with a bone window allowed for a satisfying visualization.

*Conclusion*

The CT is an imaging modality that produces high quality images within a short time when examining equine nasal cavities and paranasal sinuses. The strength of CT lies in the high quality depiction of large and delicate structures with high radiodensity. High field MRI with a field strength of 3 Tesla produces images of high quality that allow for the distinction of delicate soft tissue structures but requires long examination times. The high field strength of 3 Tesla magnetic imaging introduces new possibilities in tomographic soft tissue imaging of the equine head but cannot match up with the CT in terms of visualization of bone and total examination duration. Therefore, clinicians should consider the exact imaging needs in clinical cases to decide whether a single examination or a combination of both imaging techniques may promise the greatest benefit for the patient.

# 4 Übergreifende Diskussion

Bei jeder bildgebenden Diagnostik setzt das Erkennen und Interpretieren von pathologischen Veränderungen fundierte Kenntnisse über das Aussehen der anatomisch-physiologischen Strukturen voraus. Aus diesem Grund ist die anatomische Grundlagenforschung für das Verständnis der Darstellung von Pathologien mittels bildgebenden Verfahren von besonderer Bedeutung (LATORRE u. RODRIGUEZ 2007).

## 4.1 Probanden

Für die anatomische Darstellung der Nasennebenhöhlen und umgebender Strukturen wurden dreizehn Pferde unterschiedlichen Alters, Geschlechts und Rasse genutzt. Keines der Pferde wies zum Zeitpunkt der Untersuchung klinische Anzeichen einer Erkrankung im Bereich der Nase oder der Nasennebenhöhlen auf. Neben diesem Kriterium fand keine spezifische Auswahl der Pferde statt, sodass die Alters-, Geschlechts und Rasseverteilung keine statistisch auswertbaren Befunde bezüglich anatomischer Normvarianten zulassen. Für ein solches Untersuchungsziel wäre eine spezifische Auswahl der Pferde in Verbindung mit einer größeren Anzahl an Probanden nötig.

Die anatomische Darstellung der Nasenhöhlen und Nasenebenhöhlen wurde in dieser CT/MRT-Studie an lebenden Pferden durchgeführt. BRINKSCHULTE (2012) nutzte für seine CT-Studien die abgetrennten Köpfe frisch toter Pferde, welche weniger als 24 Stunden nach der Euthanasie der Pferde untersucht wurden. Er beschrieb in der CT sichtbare postmortale Veränderungen im Bereich der Nasen und Nasennebenhöhlen. Auch ARENCIBIA et al. (2000), JUNKER et al. (2002) und GERLACH et al. (2009) nutzten tote Pferde für die anatomische Darstellung des Pferdekopfes. Im Gegensatz zu bildgebenden Studien an toten Präparaten bietet die vorliegende Studie unter Verwendung von lebenden Pferden eine größtmögliche Vergleichbarkeit der angefertigten Bilder zu Bildern von klinischen Fällen. Die in dieser Studie angefertigten Bilder können somit als Referenz für die normalanatomische Darstellung der Nasen- und Nasennebenhöhlen sowie deren umliegender Strukturen herangezogen werden.

## 4.2 Unterschiede in der intravitalen und postmortalen Darstellung der Nasen- und Nasennebenhöhlen in der 3 Tesla MRT

Wie bereits von BRINKSCHULTE (2012) beschrieben liegt der wesentliche Unterschied der postmortalen Darstellung im Vergleich zur intravitalen Darstellung bei der CT-Untersuchung im Erscheinungsbild der Nasenschleimhaut. Die Venenplexūs der Nasenschleimhaut stellen sich intra vitam deutlich gefüllt dar, während sie post mortem ein geringeres Volumen einnehmen. Ein weiterer Unterschied besteht gemäß dieser Untersuchung zwischen abgetrennten Pferdekopfpräparaten und toten Pferden. Bei erstgenannten stellen sich die Venenplexūs der Nasenschleimhaut im Vergleich zu denen der toten Pferde weniger gefüllt dar, was durch den Blutverlust nach Absetzen des Kopfes bedingt sein kann. Auch in dieser Studie konnte die vermehrte Füllung der Venenplexūs der Nasenschleimhaut bei lebenden Pferden im Vergleich zur postmortal durchgeführten Untersuchung bestätigt werden. Neben Unterschieden in der Darstellung der Venenplexūs wird auch das Auftreten von Flüssigkeitsspiegeln in den Nasennebenhöhlen bei der postmortalen CT-Untersuchung als postmortales Artefakt beschrieben (MORROW 2000, BRINKSCHULTE 2012). Die in der vorliegenden Untersuchung bei drei Pferden intravital in der MRT erkennbaren Flüssigkeitsspiegel in den Sinus paranasales (Publikation I) können dagegen als pathologisch angesprochen werden, eine Feststellung, die bei postmortaler Diagnostik nicht zu treffen wäre.

Auch die unterschiedliche Temperatur, die in der Regel zwischen lebendem und totem Gewebe besteht, führt zu Veränderungen der magnetresonanz-tomographischen Darstellung der einzelnen Strukturen. So liegt die Temperatur bei Untersuchungen von lebendem Gewebe nahe der physiologischen Körperinnentemperatur, während totes Gewebe in der Regel deutlich niedrigere Temperaturen aufweist. Diese Unterschiede werden insbesondere bei fetthaltigen Geweben deutlich, da sich mit sinkender Temperatur des Gewebes auch die T1- und T2-Zeiten des Gewebes verringern (PETRÉN-MALLMIN et al. 1993; BABA et al. 1994; ADRIAN et al. 2012). Dieses führt in Spin-Echo-Sequenzen zu einer Verringerung des Signals dieser Gewebe. In Bezug auf die vorliegenden Studien könnte sich diese Eigenschaft besonders auf knochenmarkhaltige Strukturen und die Myelinscheiden der Nervi infraorbitales auswirken, die sich deshalb mit einem geringeren Signal darstellen würden.

## 4.3 Versuchsablauf

Die CT- und MRT-Untersuchungen konnten bei allen 13 Pferden wie geplant durchgeführt und abgeschlossen werden. Der Ablauf der Untersuchung wurde vor Beginn der Hauptversuche in mehreren Vorversuchen erprobt. Im Speziellen wurde die Lagerung und Fixierung der Pferde in Rückenlage auf dem Untersuchungstisch des MRT mit frisch toten Pferden geübt um eine möglichst reibungslosen Ablauf und so den geringstmöglichen Zeitaufwand für die Studien an lebenden Pferden zu gewährleisten.

Die Dauer der Allgemeinanästhesie lag für die nacheinander durchgeführten Untersuchungen zwischen 76 und 89 Minuten ($\bar{x}$ 85 min). Diese Dauer der Allgemeinanästhesie würde bei einem klinischen Fall die Möglichkeit einer anschließenden chirurgischen Intervention aufgrund des zunehmenden Narkoserisikos erheblich einschränken. Die Zeit von Beginn der Allgemeinanästhesie bis zum Umlagern vom CT-Untersuchungstisch auf den MRT-Untersuchungstisch betrug zwischen 12 und 20 Minuten ($\bar{x}$ 17 min). Von den 85 Minuten Gesamtuntersuchungszeit nahm somit die CT-Untersuchung ca. 20% in Anspruch. Die kürzere Untersuchungszeit der CT gegenüber der MRT stellt im klinischen Alltag einen Vorteil für die CT dar, da eine chirurgische Intervention in Allgemeinanästhesie auch nach erfolgter CT-Untersuchung innerhalb eines tolerierbaren zeitlichen Rahmens bliebe. Ausgehend von den hier erhobenen langen Untersuchungszeiten der MRT (Publikation II) ist eine chirurgische Intervention in einem klinischen Fall im Anschluss an eine MRT-Untersuchung mit sehr langen Anästhesiezeiten verbunden und daher nur eingeschränkt zu empfehlen.

Die Lagerung der Pferde für die CT-Untersuchung erfolgte bei allen Pferden in rechter Seitenlage, da eine Lagerung in Rückenlage einen erheblichen Mehraufwand und damit eine inakzeptable Verlängerung der Narkosezeiten bedeutet hätte. Des Weiteren blieb die Aufnahmequalität der Schnittbildserien von der Lagerung der Probanden unberührt. Im Gegensatz dazu wurden die Pferde nach der CT-Untersuchung aufgrund des Aufbaus des MRT-Untersuchungstisches und der Größe der MRT-Röhre in Rückenlage auf dem MRT-Untersuchungstisch gelagert. Magnetresonanztomographen mit einer Magnetfeldstärke von 3,0 Tesla sind bis heute nur in einer Röhrenbauweise zu realisieren. Wie bereits in der ersten Publikation beschrieben bedingt die Röhrenbauweise Hindernisse und Schwierigkeiten in der Bildgebung des Pferdes, sodass eine Lagerung in Seitenlage

die Positionierung des Pferdekopfes im Zentrum der MRT-Röhre nicht zugelassen hätte.

In der vorliegenden Studie ergab sich aus den unterschiedlichen Lagerungen der Pferde in CT und MRT kein erkennbarer Nachteil, doch wäre für zukünftige, vergleichende Studien für beide Bildgebungsverfahren eine einheitliche Lagerung anzustreben.

Die in der Human- und Veterinärmedizin alternativ verwendeten, offenen Magnetresonanztomographen (U-förmig, an drei Seiten offen) weisen bisher für die Veterinärmedizin nur ein Niederfeld zwischen 0,2 und 0,3 Tesla auf (BOLAS 2011). Die Lagerung des Pferdes ist bei dieser Form des Magnetresonanztomographen zwar durch die offene Seite vereinfacht, wird aber durch die Distanz zwischen den beiden ebenen Flächen eingeschränkt. In der Humanmedizin sind bereits Hochfeld-Magnetresonanztomographen in der offenen Bauweise mit einer Feldstärke von 1,2 Tesla im klinischen Gebrauch (SHIMADA et al. 2012), deren Einsatz in der Veterinärmedizin noch zu prüfen wäre.

Bei der CT-Untersuchung konnte der Kopf jedes untersuchten Pferdes vollständig gescannt werden. Das mögliche *field of view* (FOV) betrug bei der MRT-Untersuchung ca. 30 cm. Die Größe des FOV ist in der MRT durch die flexiblen Empfängerspulen begrenzt, die um den Kopf des Pferdes gelegt werden. Zu welchem Anteil der Kopf des Pferdes in der MRT dargestellt werden kann, hängt somit von der Größe des jeweiligen Pferdekopfes und der Position der Empfängerspulen ab. Die Nutzung der MRT-eigenen Körperspule als Sende- und Empfangsspule könnte ein größeres FOV ermöglichen, geht jedoch aufgrund des erhöhten Abstands der Spule zum zentral positionierten Pferdekopf mit einem geringeren Signal-zu-Rausch-Verhältnis einher (WEISHAUPT et al. 2009). Die CT ist nicht durch ein festes FOV eingeschränkt, da der zu scannende Bereich flexibel gewählt werden kann und sich nur die Zahl der erstellten Schnittbilder erhöht.

## 4.4 Computertomographische Untersuchung

Die technischen Einstellungen für die computertomographischen Untersuchungen wurden nach einem etablierten Protokoll der Klinik für Pferde der Tierärztlichen Hochschule Hannover gewählt, welches durch BRINKSCHULTE (2012) entwickelt wurde. In der genannten CT-Studie wurden die Nasennebenhöhlen sowie deren Kommunikationswege mit den Nasengängen untersucht. Die hohe Detailauflösung

des verwendeten Protokolls stellte eine Voraussetzung für die Anwendung in der vorliegenden Studie dar, da eine repräsentative Vergleichbarkeit der Qualität der CT und MRT gewährleistet werden musste.

Die computertomographischen Schnittbilder der Nasen- und Nasennebenhöhlen sowie umliegender Strukturen wurden mit einem axialen Scanmodus erstellt. Der axiale Scanmodus ist im Vergleich zum helikalen Scanmodus langsamer in der Bildakquirierung, bietet jedoch eine höhere Ortsauflösung.

Da die Scanebene in der CT bei jedem untersuchten Pferd differierte, wurden durch multiplanare Rekonstruktion (MPR) Schnittbilder in transversaler Ausrichtung erstellt. Bei dem angewendeten axialen Scanmodus kann es in der MPR zu einer Stufenbildung in den rekonstruierten Bildern kommen. Durch die geringe Schichtdicke von 1,5 mm, die in dieser Studie verwendet wurde, konnte die MPR jedoch ohne einschränkenden Qualitätsverlust angewendet werden. Mit Hilfe der MPR konnte die gleiche Ausrichtung der Schnittbildserien in der CT und in der MRT gewährleistet werden.

## 4.5 Magnetresonanztomographische Untersuchung

Das Ziel der Studie war es, die physiologische Anatomie der equinen Nasen- und Nasennebenhöhlen sowie deren umliegender Strukturen abzubilden. Für die Darstellung dieser Strukturen im 3 Tesla-Magnetresonanztomographen wurden in der vorliegenden Studie T2-gewichtete, T1-gewichtete und protonengewichtete Sequenzen gewählt. Diese drei Wichtungen bieten eine gute anatomische Darstellung (ARENCIBIA et al. 2000a; KRAFT u. GAVIN 2001; WIPPOLD 2007; GERLACH et al. 2009).

Neben den ausgewählten Wichtungen bietet die Magnetresonanztomographie weitere Sequenzeinstellungen, die im Bereich der klinischen Diagnostik von Bedeutung sein können. So sollte bei der magnetresonanztomographischen Untersuchung im klinischen Alltag neben den genannten Wichtungen auch eine fettunterdrückte Sequenz durchgeführt werden (R. MURRAY 2011). Bei dieser Sequenz wird das Signal, welches Fett im Gewebe abgibt, gezielt unterdrückt, da sich in den meisten Sequenzen Fett und Wasser nicht voneinander differenzieren lassen. Diese Technik wird genutzt, wenn Wasser in fetthaltigen Geweben dargestellt werden soll, wie zum Beispiel in Knochen, der viel Knochenmark enthält (R. MURRAY 2011). Auf eine fettunterdrückte Sequenz, wurde in der vorliegenden

Studie aufgrund des eingeschränkten Zeitfensters der Allgemeinanästhesie verzichtet.

Weitere Sequenzeinstellungen sind im klinischen Fall je nach Fragestellung und darzustellendem Gewebe auszuwählen.

Für die T1-gewichteten Bildserien wurde eine Gradientenechosequenz (GRE) gewählt. Bei dieser Sequenz wird zur Bildgewinnung die sogenannte T2*-Zeit genutzt. T2* stellt eine Zeitkonstante dar, welche den Signalverlust durch Dephasierung von Protonen beschreibt, der durch Magnetfeldinhomogenitäten entsteht. Die GRE steht der Spin-Echo-Sequenz (SE) gegenüber. Bei der Spin-Echo-Sequenz wird ein sogenannter Refokussierungspuls in das Echozeitintervall (TE) der Sequenz eingefügt, um Magnetfeldinhomogenitäten zu korrigieren. Durch den Refokussierungspuls und das Einstellen einer kurzen Repititionszeit (TR) kann in der Spin-Echo-Sequenz eine T1-Gewichtung erreicht werden (SCHICK 2006; WEISHAUPT et al. 2009). T1-gewichtete Schnittbilder bieten eine gute anatomische Übersicht. Wasser wird in ihnen mit wenig Signal dargestellt, was bei vermehrter Flüssigkeitsansammlung in Geweben zu einer signalärmeren Darstellung dieser Gewebe führt (R. C. MURRAY u. DYSON 2007).

Bei einer Magnetfeldstärke von 3,0 Tesla wäre die Bildakquirierung bei einer T1-gewichteten SE deutlich länger als bei der GRE. In einem Vorversuch dauerte eine T1-gewichtete SE ca. 6 Minuten länger als die T1-gewichtete GRE bei vergleichbarer Bildqualität.

Die durchschnittlichen Untersuchungszeiten lagen für die transversal ausgerichtete, T2-gewichtete Sequenz bei 24 min, für die dorsal ausgerichtete, T2-gewichtete Sequenz bei 11 min, für die transversal ausgerichtete, protonengewichtete Sequenz bei 21 min und für T1-gewichtete 3D-Sequenz bei 13 min. Diese Untersuchungszeiten wurden in dieser Höhe gewählt um innerhalb einer angemessenen Untersuchungszeit eine hohe Bildqualität zu erzielen und so die Möglichkeiten der 3,0 Tesla-MRT aufzuzeigen. Eine Reduktion der Untersuchungszeiten bei klinischen Fällen ist durch Änderungen in den Sequenzeinstellungen zu erzielen, die jedoch entweder mit einem kleineren FOV oder einer geringeren Bildqualität einhergehen (WEISHAUPT et al. 2009).

## 4.6 Vergleich Computertomographie und Magnetresonanztomographie

Der Vergleich der CT- und MRT-Bilder in der vorliegenden Studie wurde anhand eines selbst entwickelten Auswertungsschlüssels vorgenommen (Publikation II; Anhang). Der Auswertungsschlüssel diente sowohl der Beurteilung der Bildqualität als auch der jeweiligen Möglichkeiten der beiden Verfahren verschiedene anatomische Strukturen abzubilden.

Sowohl in der CT als auch in der MRT treten Artefakte auf, die die Bildqualität und somit auch die Darstellung unterschiedlicher anatomischer Strukturen beeinträchtigen können. In dem angewandten Beurteilungsschlüssel wurden diese Artefakte nicht als einzelner Unterpunkt ausgewertet. Die auftretenden Artefakte in der CT und MRT unterscheiden sich aufgrund der verschiedenen physikalischen Grundlagen der beiden Verfahren und machen so einen direkten Vergleich unmöglich. Auch wenn die Artefakte im Rahmen der Beurteilung der Schnittbilder durch die einzelnen Gutachter nicht gesondert aufgezählt wurden, spiegelt sich dieses Kriterium doch in der Darstellung der anatomischen Strukturen wieder. Ist ein Bildgebungsverfahren durch Artefakte beeinträchtigt, werden anatomische Strukturen schlechter abgebildet und so durch die Gutachter niedriger bewertet.

In einer vergleichenden CT/MRT-Studie von VALLANCE et al. (2011) wurden die unterschiedlichen Bildgebungsverfahren nicht durch unabhängige Gutachter beurteilt, sondern in einem Gruppenkonsens von vier Beurteilern, während in der vorliegenden Studie drei Gutachter ihre Bilder unabhängig voneinander beurteilten (Publikation II). Die Gefahr, dass sich die Gutachter bei einer Gruppenentscheidung, wie bei VALLANCE et al. (2011) gegenseitig beeinflussen, konnte so ausgeschlossen werden.

Anders als in der vorliegenden Studie ließen HONTOIR et al. (2013) in ihrer vergleichenden CT/MRT-Studie nur zwei unabhängige Gutachter eine Beurteilung der Bilder vornehmen. Sie sicherten die Genauigkeit der Beurteilung der unterschiedlichen Bilder durch eine Wiederholung der Beurteilung in einem Abstand von einem Monat und belegten mit einem hohen *intra-rater agreement*, dass die jeweiligen Gutachter ihre Auswahl nicht zufällig getroffen haben.

In der vorliegenden Studie wurde aufgrund der hohen Zahl an zu beurteilenden Bilder auf eine doppelte Begutachtung durch die drei unabhängigen Gutachter verzichtet. Dennoch wäre die doppelte Begutachtung für eine weitere vergleichende Studie als Kontrolle in Erwägung zu ziehen.

# 5 Zusammenfassung

**Joachim Kaminsky (2016):**

**Darstellung der Nasennebenhöhlen des Pferdes mittels 3 Tesla Magnetresonanztomographie im Vergleich zur Computertomographie unter besonderer Beachtung der Apertura nasomaxillaris**

Mit der fortschreitenden Entwicklung der Magnetresonanztomographie in der Humanmedizin erhält auch die Hochfeld-MRT mit einer Feldstärke von 3 Tesla Einzug in der Pferdemedizin. Für das Erkennen und die Beurteilung von pathologischen Veränderungen mit diesem neuen bildgebenden Verfahren ist eine Kenntnis des anatomisch-physiologischen Aussehens der dargestellten Strukturen unabdingbar. Durch Auswertung und Beschreibung der im 3 Tesla-MRT erstellten Schnittbilder der Nasen- und Nasennebenhöhlen des Pferdes konnte eine Grundlage für das Verständnis des physiologischen Aussehens der beschriebenen Strukturen erarbeitet werden.

Da die Computertomographie ein etabliertes und häufig angewendetes Bildgebungsverfahren in der klinischen Diagnostik der equinen Nasen- und Nasennebenhöhlen darstellt, sollte des Weiteren diese etablierte bildgebende Technik mit der neuen 3 Tesla-MRT im Hinblick auf die Qualität der Schnittbilder und die Darstellung unterschiedlicher anatomischer Strukturen verglichen werden.

In der vorliegenden Studie wurden zunächst mit Hilfe von Pferdekopfpräparaten Sequenzprotokolle in der 3 Tesla-MRT erarbeitet, die im weiteren Verlauf für die Untersuchung an lebenden Pferden Anwendung finden sollten. Im Hauptversuch wurden 13 adulte Pferde in Allgemeinanästhesie verbracht und zunächst computertomographisch in Seitenlage und anschließend magnetresonanz-tomographisch in Rückenlage untersucht. Bei allen 13 Pferden wurde sowohl in der CT als auch in der 3 Tesla-MRT der Bereich der Nasen- und Nasennebenhöhlen in Schnittbildserien abgebildet. In der CT wurden transversale Schnittbilder in einem Knochen- und einem Weichteilfenster erstellt. In der 3 Tesla-MRT wurden transversale Schnittbildserien in einer T1-gewichteten, einer T2-gewichteten und einer protonengewichteten Sequenz erstellt. Auch eine dorsal orientierte Schnittbildserie wurde in einer T2-gewichteten Sequenz angefertigt.

Die gewonnenen Schnittbildserien der 3 Tesla-MRT wurden systematisch betrachtet, ausgewertet und das Aussehen der abgebildeten anatomischen Strukturen dokumentiert. Zusätzlich wurde die Dicke der Nasenschleimhaut an definierten Stellen in den transversal ausgerichteten, T2-gewichteten Bildern gemessen. Das Aussehen des Siebbeins, der Nasennebenhöhlen, der Apertura nasomaxillaris, des Canalis und Nervus infraorbitalis, des Septum nasale, der Venenplexus der Nasenschleimhaut sowie der Oberkieferbackenzähne in der 3-Tesla-MRT konnten so beschrieben werden. Die Dicke der Nasenschleimhaut lag bedingt durch den Füllungszustand der Gefäße der in Rückenlage befindlichen Pferde bei maximal 16,46 mm.

Für den Vergleich der 3 Tesla-MRT mit der CT wurden je fünf Schnittbilder in definierten Ebenen von jedem Pferd und jeder Bildgebungsvariante (Knochen-, Weichteilfenster, T1-, T2-, protonengewichtet) ausgewählt und miteinander verglichen. Drei unabhängige Gutachter beurteilten diese Schnittbilder anhand eines Bewertungsschlüssels im Hinblick auf die Qualität der Bilder und die Darstellung bestimmter anatomischer Strukturen.

Die vorliegende Studie zeigt, dass die CT erheblich weniger Untersuchungszeit benötigt um hochaufgelöste Bilder zu generieren als die 3 Tesla-MRT. Die CT ist der 3 Tesla-MRT in der detaillierten Darstellung von knöchernen Strukturen überlegen, jedoch ist die 3 Tesla-MRT im Gegensatz zur CT in der Lage auch sehr feine Weichteilstrukturen differenziert darzustellen. Dies bedeutet, dass sich die beiden Bildgebungsverfahren in ihren Eigenschaften komplementieren.

Die Ergebnisse der vorliegenden Studie können Tierärzten in der Pferdemedizin dazu dienen, pathologische Prozesse im Bereich der Nasen- und Nasennebenhöhlen von physiologischen Normzuständen in der 3 Tesla-MRT abzugrenzen. Des Weiteren dienen die Ergebnisse dieser Studie als Hilfsmittel für die Wahl des geeigneten Bildgebungsverfahrens. So können Kliniker in Zukunft abwägen, ob eine Untersuchung mit nur einem der beiden verglichenen Bildgebungsverfahren für die Diagnostik eines Patienten mit einer Pathologie im Bereich Nasen- oder Nasennebenhöhlen ausreicht oder eine Kombination von CT und MRT zielführender ist.

# 6 Summary

**Joachim Kaminsky (2016):**

**3.0 Tesla magnetic resonance imaging of the equine paranasal sinuses in comparison to computed tomographic imaging with specific attention to the nasomaxillary aperture**

With the technical progression of magnetic resonance imaging (MRI) in human medicine high field MRI with a field strength of 3 Tesla becomes available in equine veterinary medicine. For this as every new imaging modality it is necessary to obtain knowledge of the physiological appearance of the depicted anatomical structures. Through the evaluation and description of 3 Tesla MR images of the equine nasal cavities and paranasal sinuses a basis for the understanding of the physiological appearance of the involved anatomical structures was developed.

The computed tomography (CT) is an established and frequently used imaging technique in the diagnostics of equine nasal and paranasal disease. Therefore a comparison of this established imaging technique to the new 3 Tesla MRI was conducted, with a focus on image quality and the appearance of different anatomical structures.

In the present study cadaver heads of horses were used to develop the MRI sequences and protocol that were to be applied in the examination of live horses. 13 adult horses were put under general anaesthesia and examined inside the CT as well as the 3 Tesla MRI. In all horses the anatomical region of the nasal cavities, the paranasal sinuses, as well as the surrounding structures were depicted using CT and 3 Tesla MRI. In CT transverse images in a bone window and a soft tissue window were obtained. In 3 Tesla MRI T1-weighted, a T2-weighted and a proton density weighted sequence were conducted in transverse orientation. Additionally a dorsally oriented T2-weighted sequence was obtained.

All obtained 3 Tesla MRI images were systematically viewed, evaluated, and appearance of the different anatomical structures was documented. Furthermore the thickness of the mucosa lining the nasal cavities was measured in defined places using the transverse oriented T2-weighted images. Thereby the appearance of the ethmoid bone, the paranasal sinuses, the nasomaxillary aperture, the infraorbital canal and nerve, of the nasal septum, the venous plexus of the nasal mucosa, as

well as the maxillary check teeth were described. The thickness of the nasal mucosa was measured up to 16.46 mm due to their congested state in dorsal recumbency.

For the comparison of the 3 Tesla MRI and the CT five transverse images in defined imaging planes of each imaging modality (bone widow, soft tissue window, T1 weighted, T2 weighted, proton density weighted) and every horse were selected. These images were evaluated by three independent veterinarians using a scoring guideline to assess image quality and the ability to depict selected anatomical structures.

The present study shows that CT needs less examination time to generate high resolution images than the 3 Tesla MRI. In addition the CT is superior in the depiction of bone to the 3 Tesla MRI. However unlike the CT the 3 Tesla MRI is able to depict delicate soft tissue structures in high detail. This shows that the two imaging techniques' properties complement each other.

The results of the present study may serve veterinarians in equine medicine as a reference in 3 Tesla MRI to distinguish between the physiological appearance of the anatomical structures from pathologies in the region of the nasal cavities and paranasal sinuses. Furthermore the results of this study serve as a guideline for the choice of the suitable imaging technique. Veterinarians can choose if only one of the two present imaging techniques is necessary for examination of future patients or if a combination of the two techniques may be required.

# 7 Literaturverzeichnis

ADRIAN, A. M., M. KOENE, S. ROBERTS, P. DOUGHTY, N. BOLAS, J. KINNS, W. BREHM u. K. GERLACH (2012):
The influence of temperature and age on the T1 relaxation time of the equine distal limb.
Vet Radiol Ultrasound 53, 296-303

ARENCIBIA, A., J. M. VAZQUEZ, R. JABER, F. GIL, J. A. RAMIREZ, M. RIVERO, N. GONZALEZ u. E. R. WISNER (2000a):
Magnetic resonance imaging and cross sectional anatomy of the normal equine sinuses and nasal passages.
Vet Radiol Ultrasound 41, 313-319

ARENCIBIA, A., J. M. VAZQUEZ, M. RIVERO, R. LATORRE, J. A. SANDOVAL, J. M. VILAR u. J. A. RAMIREZ (2000b):
Computed tomography of normal cranioencephalic structures in two horses.
Anat Histol Embryol 29, 295-299

BABA, Y., M. M. LERCH, D. D. STARK, A. TANIMOTO, B. P. KREFT, L. ZHAO, A. K. SALUJA u. M. TAKAHASHI (1994):
Time after excision and temperature alter ex vivo tissue relaxation time measurements.
J Magn Reson Imaging 4, 647-651

BAPTISTE, K. E., R. S. PLEASANT, J. C. JONES, D. P. SPONENBERG, A. SYSEL u. D. J. MCLAMB (1996):
Paranasal sinus osteoma in an American Miniature Horse: Computed tomographic evaluation and surgical management.
Equine Practice 18, 14-19

BECKMANN, E. C. (2006):
CT scanning the early days.
Br J Radiol 79, 5-8

BERTONE, J. J., D. S. BILLER u. A. RUGGLES (1993):
Diagnostic techniques for evaluation of the paranasal sinuses.
Vet Clin North Am Equine Pract 9, 75-91

BIENERT, A. (2002)
Digitalradiographische, computertomographische und mikrobiologische Untersuchungen bei Backenzahnerkrankungen des Pferdes.
Hannover, TiHo Hannover, Klinik für Pferde
Dissertation.

BOLAS, N. (2011):
Basic MRI principles.
In: R. C. MURRAY
Equine MRI
1, Blackwell Publishing Ltd, Chichester, West Sussex, S. 3-37

BRINKSCHULTE, M. (2012):
Morphologische Untersuchung der Apertura nasomaxillaris des Pferdes sowie deren Verzweigung in die Nasennebenhöhlen unter der Anwendung dreidimensionaler Rekonstruktion computertomographischer Schnittbildserien.
Hannover, Klinik für Pferde, Dissertation.

CAVALLERI, J. M., J. METZGER, M. HELLIGE, V. LAMPE, K. STUCKENSCHNEIDER, A. TIPOLD, A. BEINEKE, K. BECKER, O. DISTL u. K. FEIGE (2013):
Morphometric magnetic resonance imaging and genetic testing in cerebellar abiotrophy in Arabian horses.
BMC Vet Res 9, 105

CHAFFIN, M. K., M. A. WALKER, N. H. MCARTHUR, E. E. PERRIS u. S. MATTHEWS (1997):
Magnetic resonance imaging of the brain of normal neonatal foals.
Vet Radiol Ultrasound 38, 102-111

CISSELL, D. D., E. R. WISNER, J. TEXTOR, F. C. MOHR, P. V. SCRIVANI u. A. P. THEON (2012):
Computed tomographic appearance of equine sinonasal neoplasia.
Vet Radiol Ultrasound 53, 245-251

COLBOURNE, C. M., D. S. ROSENSTEIN, B. A. STEFICEK, J. V. YOVICH u. J. A. STICK (1997):
Surgical treatment of progressive ethmoidal hematoma aided by computed tomography in a foal.
J Am Vet Med Assoc 211, 335-338

CRASS, J. R., R. L. GENOVESE, J. A. RENDER u. E. M. BELLON (1992):
Magnetic resonance, ultrasound and histopathologic correlation of acute and healing equine tendon injuries.
Vet Radiol Ultrasound 33, 206-216

FERCHER, A. F. (1999):
Photonen und Teilchen.
In: A. F. FERCHER
Medizinische Physik - Physik für Mediziner, Pharmazeuten und Biologen
2., Springer, Wien / New York, S. 510-543

GAVIN, P. R. (2011):
Growth of clinical veterinary magnetic resonance imaging.
Vet Radiol Ultrasound 52, S2-4

GERLACH, K., K. FLATZ, W. BREHM u. J. SEEGER (2009):
Klinische Anatomie des Gesichtsbereiches des Pferdes in der Magnetresonanztomographie.
Pferdeheilkunde 25, 45-52

GOLDSTEIN, E. J., K. R. BURNETT, G. L. WOLF, J. WORTMAN, P. JOSEPH u. S. SEN (1985):
Contrast enhancement of spontaneous animal CNS tumors with gadolinium DTPA: a correlation of MRI with x-ray CT.
Physiol Chem Phys Med NMR 17, 113-122

GUTIERREZ-CRESPO, B., P. R. KIRCHER u. I. CARRERA (2014):
3 Tesla magnetic resonance imaging of the occipitoatlantoaxial region in the normal horse.
Vet Radiol Ultrasound 55, 278-285

HENNINGER, W., E. M. FRAME, M. WILLMANN, H. SIMHOFER, D. MALLECZEK, S. M. KNEISSL u. E. MAYRHOFER (2003):
CT features of alveolitis and sinusitis in horses.
Vet Radiol Ultrasound 44, 269-276

HOLCOMBE, S. J., A. L. BERTONE, D. S. BILLER u. V. HAIDER (1995):
Magnetic resonance imaging of the equine stifle.
Vet Radiol Ultrasound 36, 119-125

HONTOIR, F., J. F. NISOLLE, H. MEURISSE, V. SIMON, M. TALLIER, R. VANDERSTRICHT, N. ANTOINE, J. PIRET, P. CLEGG u. J. M. VANDEWEERD (2013):
A comparison of 3-T magnetic resonance imaging and computed tomography arthrography to identify structural cartilage defects of the fetlock joint in the horse.
Vet J 199, 115-122

HOUNSFIELD, G. N. (1973):
Computerized transverse axial scanning (tomography): Part 1. Description of system.
Br J Radiol 46, 1016-1022

JUNKER, C., T. HOPPE, W. HORSTMANN, H. GERHARDS u. K. MATIASEK (2002):
Manetresonanztomographische studien an Kopf und Hals des Pferdes mit Fallberichten.
Pferdeheilkunde 18, 351-358

KASAR-HOTZ, B., S. SRTORETTI-SCHEFER u. R. WEISS (1994):
Computed Tomography and Magnetic Resonance Imaging of the Normal Equine Carpus.
Vet Radiol Ultrasound 35, 457-461

KNEISSL, S., M. KONAR, T. BINDEUS, S. VRBA u. F. BUCHNER (1999):
Magnetic resonance (MR) imaging studies on horses.
Vet Radiol Ultrasound 40, 208-209

KRAFT, S. L. u. P. GAVIN (2001):
Physical principles and technical considerations for equine computed tomography and magnetic resonance imaging.
Vet Clin North Am Equine Pract 17, 115-130

LATORRE, R. u. M. J. RODRIGUEZ (2007):
In search of clinical truths: equine and comparative studies of anatomy.
Equine Vet J 39, 263-268

MANSO-DÍANZ, G., J. M. GARCÍA-LÓPEZ, L. MARANDA u. O. TAEYMANS (2015):
The role of head computed tomography in equine practice.
Equine Vet Educ 27, 136-145

MORROW, K. L., R. D. PARK, T. L. SPURGEON, T. S. STASHAK u. B. ARCENEAUX (2000):
Computed tomographic imaging of the equine head.
Vet Radiol Ultrasound 41, 491-497

MURRAY, R. (2011):
High-field MRI in horses: practicalities and image acquisition.
In: R. C. MURRAY
Equine MRI
1, Blackwell Publishing Ltd, Chichester, West Sussex, S. 39-49

MURRAY, R. C. u. S. DYSON (2007):
Image Interpretation and Artifacts.
Clinical Techniques in Equine Practice 6, 16-25

PARENTE, E. J., S. H. FRANKLIN, F. J. DERKSEN, M. A. WEISHAUPT, H. J. CHALMERS u. C. TESSIER (2012):
Diagnostic techniques in equine upper respiratory tract disease.
In: J. A. AUER und J. A. STICK
Equine Surgery
4., Elsevier Saunders, St. Louis, S. 536-557

PARK, R. D. (1993):
Radiographic examination of the equine head.
Vet Clin North Am Equine Pract 9, 49-74

PARK, R. D., T. R. NELSON u. P. J. HOOPES (1987):
Magnetic resonance imaging of the normal equine digit and metacarpophalangeal joint.
Vet Radiol 28, 105-116

PETRÉN-MALLMIN, M., A. ERICSSON, W. RAUSCHNING u. A. HEMMINGSSON (1993):
The effect of temperature on MR relaxation times and signal intensities for human tissues.
MAGMA 1, 176-184

RAGLE, C. A., P. D. KOBLIK, J. R. PASCOE u. C. M. HONNAS (1988):
Computed Tomographic Evaluation of Head Trauma in a Foal.
Vet Radiol 29, 206-208

SCHICK, F. (2006):
Sequenzen in der MRT.
Radiologe 46, 803-817

SHIMADA, Y., D. SHIMAO, J. KOBAYASHI, C. NAKAHORI, M. SHIMADA, H. FUJIMOTO, T. MISAWA, H. KATO u. M. DOHI (2012):
Comparison of MR images for age determination; T1 weighted images (T1WI) versus T2* weighted images (T2*WI).
Asian J Sports Med 3, 47-52

TIETJE, S., M. BECKER u. G. BOCKENHOFF (1996):
Computed tomographic evaluation of head diseases in the horse: 15 cases.
Equine Vet J 28, 98-105

VALLANCE, S. A., R. J. BELL, M. SPRIET, P. H. KASS u. S. M. PUCHALSKI (2011):
Comparisons of computed tomography, contrast enhanced computed tomography and standing low-field magnetic resonance imaging in horses with lameness localised to the foot. Part 1: anatomic visualisation scores.
Equine Vet J 44, 51-56

VERAA, S., R. DIJKMAN, W. R. KLEIN u. A. J. VAN DEN BELT (2009):
Computed tomography in the diagnosis of malignant sinonasal tumours in three horses.
Equine Vet Educ 21, 284-288

WEISHAUPT, D., V. D. KÖCHLI u. B. MARINCEK (2009):
Wie funktioniert MRI?
6, Springer Medizin Verlag, Heidelberg

WERPY, N. M. (2007):
Magnetic Reonance Imaging of the Equine Patient: A Comparison of High- and Low-Field Systems.
Clinical Techniques in Equine Practice 6, 37-45

WIPPOLD, F. J., 2ND (2007):
Head and neck imaging: the role of CT and MRI.
J Magn Reson Imaging 25, 453-465

# 8 Anhang

## 8.1 Bewertungsbögen des Auswertungsschlüssels

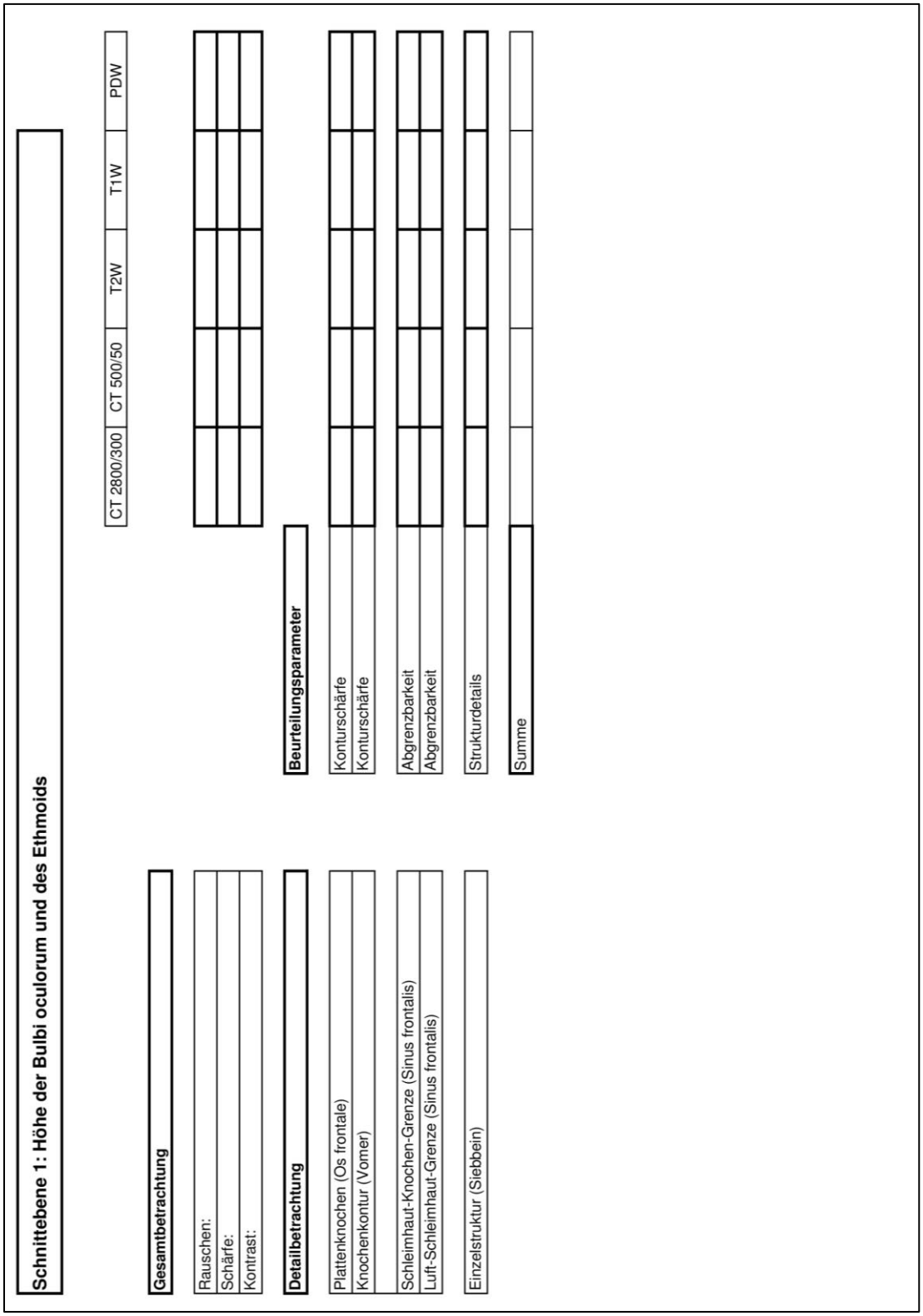

| Schnittebene 1: Höhe der Bulbi oculorum und des Ethmoids | CT 2800/300 | CT 500/50 | T2W | T1W | PDW |
|---|---|---|---|---|---|
| **Gesamtbetrachtung** | | | | | |
| Rauschen: | | | | | |
| Schärfe: | | | | | |
| Kontrast: | | | | | |
| **Detailbetrachtung** | **Beurteilungsparameter** | | | | |
| Plattenknochen (Os frontale) | Konturschärfe | | | | |
| Knochenkontur (Vomer) | Konturschärfe | | | | |
| Schleimhaut-Knochen-Grenze (Sinus frontalis) | Abgrenzbarkeit | | | | |
| Luft-Schleimhaut-Grenze (Sinus frontalis) | Abgrenzbarkeit | | | | |
| Einzelstruktur (Siebbein) | Strukturdetails | | | | |
| | Summe | | | | |

**Abbildung 1:** Auswertungsbogen Schnittebene 1

**Schnittebene 2: Unmittelbar rostral der Bulbi oculorum**

| | CT 2800/300 | CT 500/50 | T2W | T1W | PDW |
|---|---|---|---|---|---|
| **Gesamtbetrachtung** | | | | | |
| Rauschen: | | | | | |
| Schärfe: | | | | | |
| Kontrast: | | | | | |
| **Detailbetrachtung** | | | | | |
| Plattenknochen (Os nasale) | | | | | |
| Knochenkontur (Vomer) | | | | | |
| Schleimhaut-Knochen-Grenze (Sinus frontalis) | | | | | |
| Luft-Schleimhaut-Grenze (Sinus frontalis) | | | | | |
| Venenplexus-Schleimhaut-Grenze (Septumschleimhaut) | | | | | |
| Venenplexus-Knorpel/Knochen-Grenze (Septum) | | | | | |
| Einzelstruktur (Venenplexus) | | | | | |
| Einzelstruktur (Canalis infraorbitalis, Weichteil) | | | | | |
| Einzelstruktur (Canalis infraorbitalis, Knochen) | | | | | |

| **Beurteilungsparameter** | | | | | |
|---|---|---|---|---|---|
| Konturschärfe | | | | | |
| Konturschärfe | | | | | |
| Abgrenzbarkeit | | | | | |
| Abgrenzbarkeit | | | | | |
| Abgrenzbarkeit | | | | | |
| Abgrenzbarkeit | | | | | |
| Strukturdetails | | | | | |
| Strukturdetails | | | | | |
| Konturschärfe | | | | | |
| Summe | | | | | |

**Abbildung 2:** Auswertungsbogen Schnittebene 2

**Schnittebene 3: Höhe der Apertura nasomaxillaris kaudal**

| | CT 2800/300 | CT 500/50 | T2W | T1W | PDW |
|---|---|---|---|---|---|
| **Gesamtbetrachtung** | | | | | |
| Rauschen: | | | | | |
| Schärfe: | | | | | |
| Kontrast: | | | | | |
| **Detailbetrachtung** | **Beurteilungsparameter** | | | | |
| Plattenknochen (Os nasale) | Konturschärfe | | | | |
| Schleimhaut-Knochen-Grenze (Sinus frontalis) | Abgrenzbarkeit | | | | |
| Luft-Schleimhaut-Grenze (Sinus frontalis) | Abgrenzbarkeit | | | | |
| Venenplexus-Schleimhaut-Grenze (Septumschleimhaut) | Abgrenzbarkeit | | | | |
| Venenplexus-Knorpel/Knochen-Grenze (Septum) | Abgrenzbarkeit | | | | |
| Einzelstruktur (Venenplexus) | Strukturdetails | | | | |
| Einzelstruktur (Canalis infraorbitalis, Weichteil) | Strukturdetails | | | | |
| Einzelstruktur (Canalis infraorbitalis, Knochen) | Konturschärfe | | | | |
| Einelstruktur (Arteria palatina major) | Strukturdetails | | | | |
| Einzelstruktur (Lumen Apertura nasomaxillaris) | Abgrenzbarkeit | | | | |
| | Summe | | | | |

**Abbildung 3:** Auswertungsbogen Schnittebene 3

**Schnittebene 4: Höhe der Apertura nasomaxillaris rostral**

| | CT 2800/300 | CT 500/50 | T2W | T1W | PDW |
|---|---|---|---|---|---|
| **Gesamtbetrachtung** | | | | | |
| Rauschen: | | | | | |
| Schärfe: | | | | | |
| Kontrast: | | | | | |
| **Detailbetrachtung** | **Beurteilungsparameter** | | | | |
| Plattenknochen (Os nasale) | Konturschärfe | | | | |
| Schleimhaut-Knochen-Grenze (Sinus max. rost.) | Abgrenzbarkeit | | | | |
| Luft-Schleimhaut-Grenze (Sinus max. rost.) | Abgrenzbarkeit | | | | |
| Venenplexus-Schleimhaut-Grenze (Septumschleimhaut) | Abgrenzbarkeit | | | | |
| Venenplexus-Knorpel/Knochen-Grenze (Septum) | Abgrenzbarkeit | | | | |
| Einzelstruktur (Venenplexus) | Strukturdetails | | | | |
| Einzelstruktur (Canalis infraorbitalis, Weichteil) | Strukturdetails | | | | |
| Einzelstruktur (Canalis infraorbitalis, Knochen) | Konturschärfe | | | | |
| Einzelstruktur (Apertura nasomaxillaris) | Abgrenzbarkeit | | | | |
| Einzelstruktur (Arteria palatina major) | Strukturdetails | | | | |
| | **Summe** | | | | |

**Abbildung 4:** Auswertungsbogen Schnittebene 4

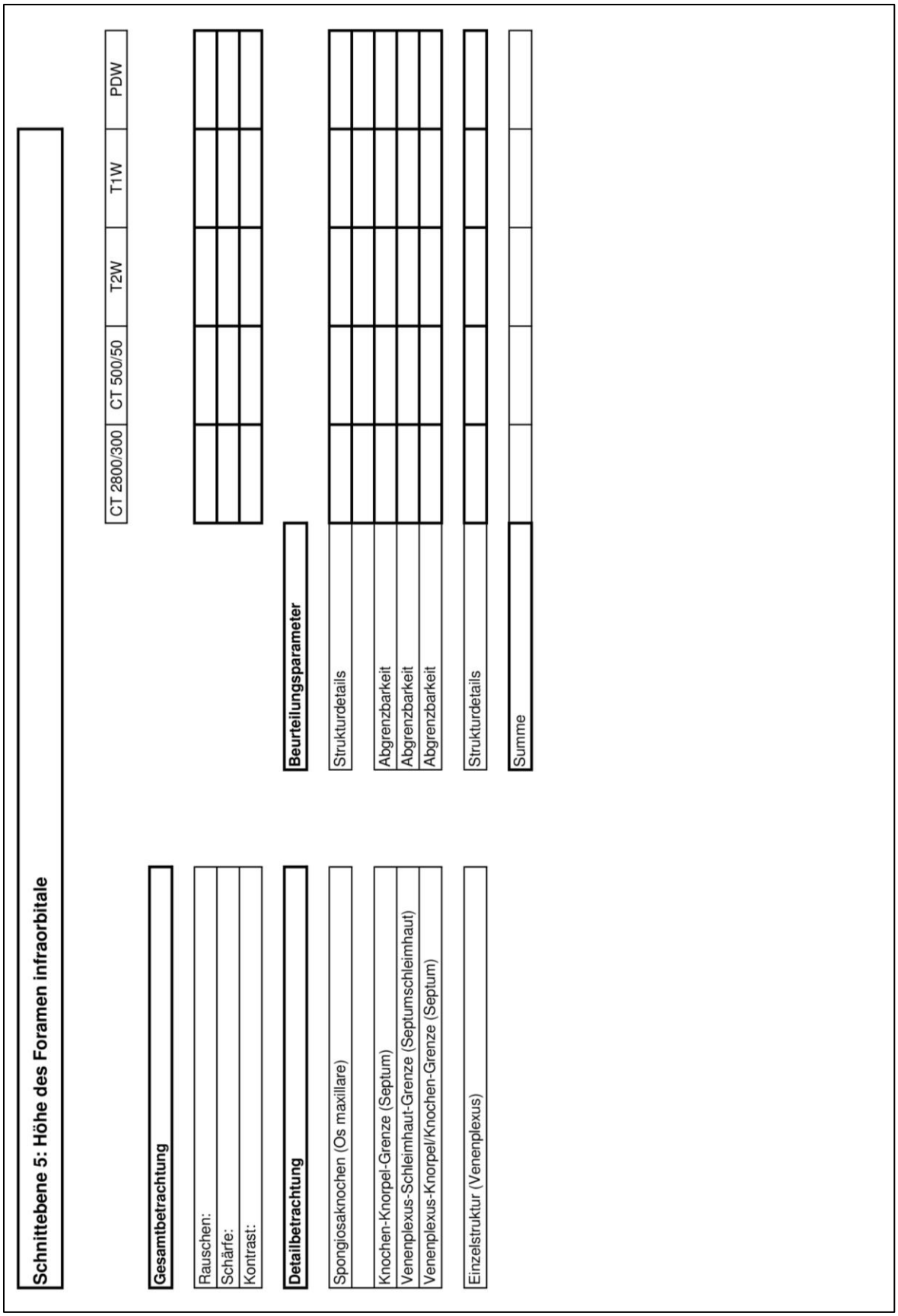

| Schnittebene 5: Höhe des Foramen infraorbitale | CT 2800/300 | CT 500/50 | T2W | T1W | PDW |
|---|---|---|---|---|---|
| **Gesamtbetrachtung** | | | | | |
| Rauschen: | | | | | |
| Schärfe: | | | | | |
| Kontrast: | | | | | |
| **Detailbetrachtung** | **Beurteilungsparameter** | | | | |
| Spongiosaknochen (Os maxillare) | Strukturdetails | | | | |
| Knochen-Knorpel-Grenze (Septum) | Abgrenzbarkeit | | | | |
| Venenplexus-Schleimhaut-Grenze (Septumschleimhaut) | Abgrenzbarkeit | | | | |
| Venenplexus-Knorpel/Knochen-Grenze (Septum) | Abgrenzbarkeit | | | | |
| Einzelstruktur (Venenplexus) | Strukturdetails | | | | |
| | Summe | | | | |

**Abbildung 5:** Auswertungsbogen Schnittebene 5

# 9 Erklärungen über die erbrachten Eigenleistungen

Gemäß § 8 Absatz 3 der Promotionsordnung der Tierärztlichen Hochschule Hannover hat der Promovent bei einer Dissertation, die auf Veröffentlichungen basiert (kumulative Dissertation), an denen mehrere Autoren beteiligt waren, den selbstständigen Anteil an den vorgelegten Publikationen darzulegen.

- Auswahl der MRT-Sequenzen
- Durchführung der CT- und MRT-Untersuchungen
- Betreuung der Pferde vor und nach den Untersuchungen (in Zusammenarbeit mit den Mitarbeitern der Klinik für Pferde der Stiftung Tierärztlichen Hochschule Hannover)
- Aufbereitung des akquirierten Bildmaterials
- Auswertung des akquirierten Bildmaterials
- Beschreibung der dargestellten anatomischen Strukturen
- Messungen der Schleimhautdicke der Nasenschleimhaut
- Auswahl des Bildmaterials zur Auswertung durch Gutachter
- Ausarbeitung des Auswertungsschlüssels
- Begutachtung des Bildmaterials als einer der drei Gutachter
- Aufbereitung der Ergebnisse der Bildbegutachtung
- Auswahl der Publikationsthemen
- Anfertigen der Publikationen

# Danksagung

Mein Dank gilt an dieser Stelle Herrn Prof. Dr. Bernhard Ohnesorge für die Auswahl und Überlassung dieses interessanten Themas sowie die stets freundliche, konstruktive und unkomplizierte Unterstützung.

Ganz herzlich möchte ich mich bei Frau Dr. Astrid Bienert-Zeit für die großartige Zusammenarbeit und fachliche Unterstützung bedanken. Auch für ihre große Geduld und das mir entgegengebrachte Vertrauen möchte ich mich bedanken.

Auch Frau Dr. Maren Hellige möchte ich besonders für ihre Hilfe bei den computertomographischen und magnetresonanztomographischen Untersuchungen sowie die fachliche Unterstützung danken.

Bei allen Mitarbeitern der Klinik für Pferde der TiHo Hannover möchte ich mich für ihre große Hilfsbereitschaft vor, während und nach den Untersuchungen bedanken.

Besonders möchte ich mich auch bei meiner lieben Mutter für die liebevolle Unterstützung und das mir entgegengebrachte Vertrauen während der ganzen Doktorarbeitszeit bedanken.

Weiterhin gilt mein Dank meiner lieben Schwester, meinem Schwager und meiner kleinen Ida für den stets motivierenden und positiven Zuspruch.

Von ganzem Herzen danke ich auch meiner liebsten Theresa für die liebevolle sowie stetige Motivation und Unterstützung in den letzten Phasen der Doktorarbeitszeit und auch darüber hinaus.