

Aus der Klinik für Pferde  
der Tierärztlichen Hochschule Hannover  
und dem Institut für Virologie  
des Fachbereiches Veterinärmedizin der Freien Universität Berlin

---

**Nachweis von  
equinem Herpesvirus Typ 2 (EHV-2)  
bei Keratitiden des Pferdes**

INAUGURAL - DISSERTATION  
zur Erlangung des Grades eines  
DOCTOR MEDICINAE VETERINARIAE  
durch die Tierärztliche Hochschule Hannover

vorgelegt von  
**Tassilo von Oppen**  
aus Detmold

**Hannover 2000**

Wissenschaftliche Betreuung: Univ.- Prof. Dr. Dr. h.c. E. Deegen  
PD Dr. rer. nat. Kerstin Borchers

1. Gutachter: Univ.-Prof. Dr. Dr. h.c. E. Deegen
2. Gutachter: Prof. Dr. M.H. Boevé

Tag der mündlichen Prüfung: 8. Juni 2000

Meinen Eltern



# Inhaltsverzeichnis

Kapitel		Seite
<b>1</b>	<b>Einleitung</b>	<b>13</b>
<b>2</b>	<b>Literaturübersicht</b>	<b>15</b>
2.1	Anatomie und Funktion von Konjunktiva und Kornea	15
2.2	Entzündungen der Konjunktiva und Kornea beim Pferd	17
2.2.1	Konjunktivitis beim Pferd	17
2.2.2	Keratitis beim Pferd	18
2.3	Keratitis superficialis	19
2.3.1	Viruskeratitiden	20
2.3.1.1	Keratitis punctata	21
2.3.1.2	Ulzerative Viruskeratitis	22
2.3.1.3	Keratitis maculosa	23
2.3.1.4	Weitere vermutlich virusbedingte Keratopathien	23
2.4	Keratitis profunda	24
2.5	Interstitielle Keratitis	25
2.6	Herpesvirusinfektionen beim Pferd	26
2.6.1	Infektionen mit equinem Herpesvirus Typ 1 und 4 (EHV-1 und -4)	27
2.6.2	Infektionen mit equinem Herpesvirus Typ 2 (EHV-2)	29
2.6.3	Infektionen mit equinem Herpesvirus Typ 3 (EHV-3)	32
2.6.4	Infektionen mit equinem Herpesvirus Typ 5 (EHV-5 )	33
2.7	Gewinnung von Proben zur Ergänzung der klinischen Untersuchung	34
2.8	Therapie von Keratitiden	35
<b>3</b>	<b>Material und Methode</b>	<b>38</b>
3.1	Patientengut	38
3.2	Klinische Untersuchung	41
3.2.1	Spezielle klinische / ophthalmologische Untersuchung	41
3.2.2	Untersuchung in abgedunkelter Umgebung	42
3.2.3	Klinische Diagnosen	43
3.2.4	Entnahme von Tupferproben am Auge	44
3.2.5	Entnahme weiterer Proben zur virologischen und serologischen Untersuchung	44
3.2.6	Dokumentation der ophthalmologischen Befunde	46
3.3	Serologische Untersuchungen	47
3.3.1	Neutralisationstest (NT)	47
3.3.2	Indirekter Immunfluoreszenztest (IFT)	48

3.4	Isolierung von equinen peripheren Blutleukozyten (PBL)	48
3.4.1	DNA-Isolierung aus PBL	49
3.5	DNA-Präparation aus Augen-, Nasen- und Tracheobronchialsekret-Tupferproben sowie Hornhautgeschabseln	50
3.6	Polymerase Kettenreaktion (PCR) zum Nachweis des Genoms von EHV-2	50
3.7	Statistische Auswertung	51
<b>4</b>	<b>Ergebnisse</b>	<b>52</b>
4.1	Klinische Allgemeinuntersuchung	52
4.2	Spezielle klinische Augenuntersuchung	52
4.3	Untersuchungen zum Nachweis von EHV-2 Genom mittels PCR	57
4.4	Klinische Befunde und Nachweis von EHV-2 Genom mittels PCR	65
4.5	Ergebnisse unter Berücksichtigung der Therapie der Keratitispatienten	69
4.6	Serologische Untersuchung	76
4.7	Ergebnisse mehrfach untersuchter Tiere	81
<b>5</b>	<b>Diskussion</b>	<b>83</b>
5.1	Material und Methode	83
5.2	Ergebnisse	86
5.3	Indikationen zur Virusdiagnostik	97
<b>6</b>	<b>Zusammenfassung</b>	<b>101</b>
<b>7</b>	<b>Summary</b>	<b>103</b>
<b>8</b>	<b>Literaturverzeichnis</b>	<b>105</b>
<b>9</b>	<b>Anhang</b>	<b>119</b>

## Verzeichnis der Tabellen

Nr.	Titel	Seite
Tab. 1:	Patienten mit Keratitis oder Keratokonjunktivitis (Gruppe 1)	39
Tab. 2:	Probanden ohne Hornhauterkrankung (Gruppe 2) - Kontrollgruppe	40
Tab. 3:	<u>Gruppe 1</u> - Diagnosen der an einer Keratitis oder Keratokonjunktivitis erkrankten Pferde	53
Tab. 4:	<u>Gruppe 1</u> - Auswertung der speziellen ophthalmologischen Erstuntersuchung	54
Tab. 5:	<u>Gruppe 1</u> - Auswertung der speziellen ophthalmologischen Zweituntersuchung	55
Tab. 6:	<u>Gruppe 1</u> - Befunde bei Erst- und Zweituntersuchung	56
Tab. 7:	Nachweis von EHV-2 Genom bei der Erstuntersuchung	57
Tab. 8:	Nachweis von EHV-2 Genom bei der Zweituntersuchung	59
Tab. 9:	<u>Gruppe 1</u> - Gleichzeitiger Nachweis von EHV-2 Genom in den unterschiedlichen Proben bei der <u>Erstuntersuchung</u>	61
Tab. 10:	<u>Gruppe 1</u> - Gleichzeitiger Nachweis von EHV-2 Genom in den unterschiedlichen Proben bei der <u>Zweituntersuchung</u>	62
Tab. 11:	<u>Gruppe 1</u> - Wiederholter Nachweis von EHV-2 Genom in den verschiedenen Proben bei Erst- <u>und</u> Zweituntersuchung	63
Tab. 12:	<u>Gruppe 2</u> - Nachweis von EHV-2 Genom in den verschiedenen Proben bei Erst- und Zweituntersuchung	64
Tab. 13:	<u>Gruppe 1</u> - Klinische Diagnosen und Nachweis von EHV-2 Genom mittels PCR (Erstuntersuchung/Zweituntersuchung)	65
Tab. 14:	<u>Gruppe 1</u> - Klinische Befunde und positiver Nachweis von EHV-2 Genom im Augentupfer bei der <u>Erstuntersuchung</u>	66
Tab. 15:	<u>Gruppe 1</u> - Klinische Befunde und positiver Nachweis von EHV-2 Genom im Augentupfer bei der <u>Zweituntersuchung</u>	67

<b>Nr.</b>	<b>Titel</b>	<b>Seite</b>
Tab. 16:	<u>Gruppe 1</u> - Wiederholtes Auftreten klinischer Befunde und Nachweis von EHV-2 Genom mittels PCR im Augentupfer (AT)	68
Tab. 17:	<u>Gruppe 1</u> - Klinische Ergebnisse vor und nach Therapie mit Glukokortikoid und Antibiotika enthaltender Augensalbe sowie Virostatika	70
Tab. 18:	<u>Gruppe 1</u> - Virologische Ergebnisse vor und nach Therapie mit Glukokortikoid und Antibiotika enthaltender Augensalbe sowie Virostatika	71
Tab. 19:	<u>Gruppe 1</u> - Klinische Ergebnisse vor und nach Therapie mit Glukokortikoid und Antibiotika enthaltender Augensalbe	72
Tab. 20:	<u>Gruppe 1</u> - Virologische Ergebnisse vor und nach Therapie mit Glukokortikoid und Antibiotika enthaltender Augensalbe	73
Tab. 21:	<u>Gruppe1</u> - Klinische Ergebnisse der mit Trifluridin und Idoxuridin behandelten Tiere	74
Tab. 22:	<u>Gruppe1</u> - Virologische Ergebnisse der mit Trifluridin und Idoxuridin behandelten Tiere	75
Tab. 23:	Antikörpertiter im indirekten Immunfluoreszenztest gegen EHV-2 der Gruppen eins und zwei	76
Tab. 24:	Antikörpertiter im Neutralisationstest gegen EHV-2 der Gruppen eins und zwei	78
Tab. 25:	<u>Gruppe 1</u> - Pferde mit einer mindestens zweistufigen Titerveränderung	80
Tab. 26:	<u>Gruppe 2</u> - Virologische und serologische Ergebnisse bei der Erst- und Zweituntersuchung	119
Tab. 27:	<u>Gruppe 1</u> - Klinische, virologische und serologische Ergebnisse bei der Erstuntersuchung	120
Tab. 28:	<u>Gruppe 1</u> - Klinische, virologische und serologische Ergebnisse bei der Zweituntersuchung	122

## Verzeichnis der Abbildungen

<b>Nr.</b>	<b>Titel</b>	<b>Seite</b>
Abb. 1:	Querschnitt durch die Kornea	16
Abb. 2:	Befundbogen für die spezielle ophthalmologische Untersuchung	46
Abb. 3:	Nachweis von EHV-2 Genom bei Gruppe eins und zwei zum Zeitpunkt der Erstuntersuchung in Prozent	58
Abb. 4:	Nachweis von EHV-2 Genom bei Gruppe eins und zwei bei der Zweituntersuchung in Prozent	60
Abb. 5:	Prozentuale Häufigkeitsverteilung der indirekten Immunfluoreszenztiter von Antikörpern gegen EHV-2 der Gruppen eins und zwei	77
Abb. 6:	Prozentuale Häufigkeitsverteilung der Neutralisationstiter von Antikörpern gegen EHV-2 der Gruppen eins und zwei	79

## Abkürzungsverzeichnis

Abb.	Abbildung
Aqua dest.	destilliertes Wasser (Aqua destillata)
AT	Augentupfer
CMC	Carboxymethylcellulose
DNA	Desoxyribonucleinsäure
dNTP	Desoxyribonukleosidtriphosphat
ED-Zellen	equine Dermis Zellen
EDM	Eagle's minimum essential medium, Dulbecco's modification
EDTA	Ethylendiamintetraessigsäure
EHV	Equines Herpes Virus
et al.	et alii
FHV	Felines Herpes Virus
FITC	Fluoresceinisothiocyanat
°C	Grad Celsius
HSV	Herpes Simplex Virus
IDU	Idoxuridin
IE	internationale Einheiten
IFT	Immunfluoreszenztest
J	Jahre
Kerat.	Keratitis
kg	Kilogramm
KGW	Körpergewicht
mg	Milligramm
min	Minute(n)
ml	Milliliter
µg	Mikrogramm
µl	Mikroliter
µM	Mikromol
n	Anzahl

NA	Nasentupfer
NCS	Serum neugeborener Kälber (newborn calf serum)
nm	Nanometer
nPCR	„nested“ Polymerase Kettenreaktion (polymerase chain reaction)
Nr.	Nummer
NT	Neutralisationstest
n.u.	nicht untersucht
oberfl.	oberflächlich
p	p-Wert (Signifikanz)
PBS	Phosphatpuffer (phosphat buffered saline)
PBL	periphere Blutleukozyten
PCR	Polymerase Kettenreaktion (polymerase chain reaction)
PFU	Plaque bildende Einheit (plaque forming units)
pos.	positiv
punct.	punctata
®	eingetragenes Warenzeichen
s.	siehe
SPF	spezifisch pathogenfrei
spp.	species
Tab.	Tabelle
Taq	Thermus aquaticus
TBS	Tracheobronchialsekret
TFT	Trifluorthymidin
Tris	Tris(hydroxymethyl)aminomethan
U	Unit
u.	und
UpM	Umdrehungen pro Minute
US	Untersuchung
UV	ultraviolett



### 1 Einleitung

Keratitiden und Keratokonjunktivitiden können beim Pferd spontan ohne erkennbare Ursache wie zum Beispiel traumatische Einwirkungen auftreten. Rezidive werden häufig beobachtet. Als Ursache solcher Keratitiden und Keratokonjunktivitiden wird oftmals eine Virusätiologie vermutet und es werden auch lokal applizierte Virostatika zur Therapie beim Pferd eingesetzt.

Die Beteiligung eines spezifischen Virus konnte jedoch bisher noch nicht bewiesen werden. Zudem tritt diese Augenerkrankung bei den betroffenen Pferden ohne klinische Anzeichen einer systemischen Erkrankung auf (BARNETT et al. 1998).

Als klinisches Bild einer virusbedingten Keratitis und Keratokonjunktivitis beim Pferd wird die Symptomatik einer Keratitis punctata vermutet (THEIN 1976; SCHMIDT 1988; KELLNER 1990; MILLER et al. 1990; DAVIDSON 1991; COLLINS et al. 1994; BARNETT et al. 1998; STADES et al. 1998).

Dagegen werden in der Humanmedizin verschiedene klinische Bilder einer Herpesviruskeratitis beschrieben (STRAUB u. KÖHLER 1992).

Möglicherweise besteht auch beim Pferd kein einheitliches klinisches Bild bei Vorliegen einer virusbedingten Keratitis.

THEIN (1976) weist in einem ersten Fallbericht auf das equine Herpesvirus Typ 2 (EHV-2), welches von ihm isoliert wird, als mögliches krankheitsverursachendes Virus hin. Seitdem wird EHV-2 vereinzelt immer wieder als verursachender Erreger im Zusammenhang mit einer Keratitis oder Keratokonjunktivitis beim Pferd beschrieben.

Mittels einer nested PCR (Polymerase Kettenreaktion) konnte bereits Genom von EHV-2 aus Körpergeweben und -zellen aber auch in Material aus Augen- und Nasentupfern nachgewiesen werden (BORCHERS et al. 1997; RIZVI et al. 1997; BORCHERS et al. 1998; WOLFINGER 1998).

Mit der eigenen Arbeit soll ein möglicher Zusammenhang zwischen der klinischen Symptomatik bei Keratitiden des Pferdes und dem Nachweis von EHV-2 Genom mittels PCR sowie serologischen Untersuchungen auf eine EHV-2 Infektion untersucht werden.

## 2 Literaturübersicht

### 2.1 Anatomie und Funktion von Konjunktiva und Kornea

Die Bindehaut oder Tunica conjunctiva überzieht als Schleimhaut den Augapfel nach vorn und distal und erfüllt im wesentlichen eine Schutzfunktion. Diese Funktion wird ergänzt durch den Tränenapparat, der mit seiner von den Tränendrüsen produzierten Flüssigkeit die Bulbusvorderfläche feucht hält und die Selbstreinigungsfunktion unterstützt.

Die Konjunktiva wird in bulbäre, palpebrale und die Nickhaut überziehende Anteile unterschieden. Das Epithel der Konjunktiva geht am Limbus corneae in das Hornhautepithel und am Lidrand in das Epithel der Haut über.

Neben dem Sekret der Tränendrüsen liefern intraepitheliale Becherzellen einen schleimigen Sekretanteil des praeokularen Tränenfilmes (NICKEL et al. 1990; BARNETT et al. 1998).

Die querovale, durchsichtige Kornea geht am Sulcus sclerae in die undurchsichtige Sklera über und bildet mit dieser zusammen die äußere Augenhaut (Tunica fibrosa bulbi), wobei die gefäßarme Sklera etwa 4/5 des Bulbus bildet (NICKEL et al. 1990). Die vorderste Hornhautschicht unter dem präokularen Tränenfilm ist ein mehrschichtiges, nicht verhornendes Plattenepithel auf einer Basalmembran, welches mit sensiblen Nervenendigungen durchsetzt ist.

Stärkste Schicht der Hornhaut ist das Stroma, das aus in einer regelmäßigen Gitterstruktur angeordneten Typ-I-Kollagenfasern besteht. Es macht neben dem hohen Wassergehalt die Transparenz der Hornhaut aus und erklärt Trübungen derselben bei Veränderungen der Gitterstruktur.

## 2. Literaturübersicht

---

Es folgt nach innen die Descemetsche Membran, bestehend aus einer engen Anordnung von Typ-I-Kollagenfibrillen, welche eine hohe Elastizität aufweisen. Als letzte Schicht folgt das durch ein Plattenepithel gebildete Endothel (BARNETT et al. 1998).

Die gefäßlose Kornea besteht aus 70% Wasser, 21% Proteinen, 7% Polysacchariden und jeweils 1% Lipiden und Metaboliten.

Sie wird durch Diffusion und aktiven Stoff- und Ionenaustausch aus perilibalen Gefäßen, dem präokularen Tränenfilm und besonders aus dem Kammerwasser ernährt (HOLLWICH 1988).

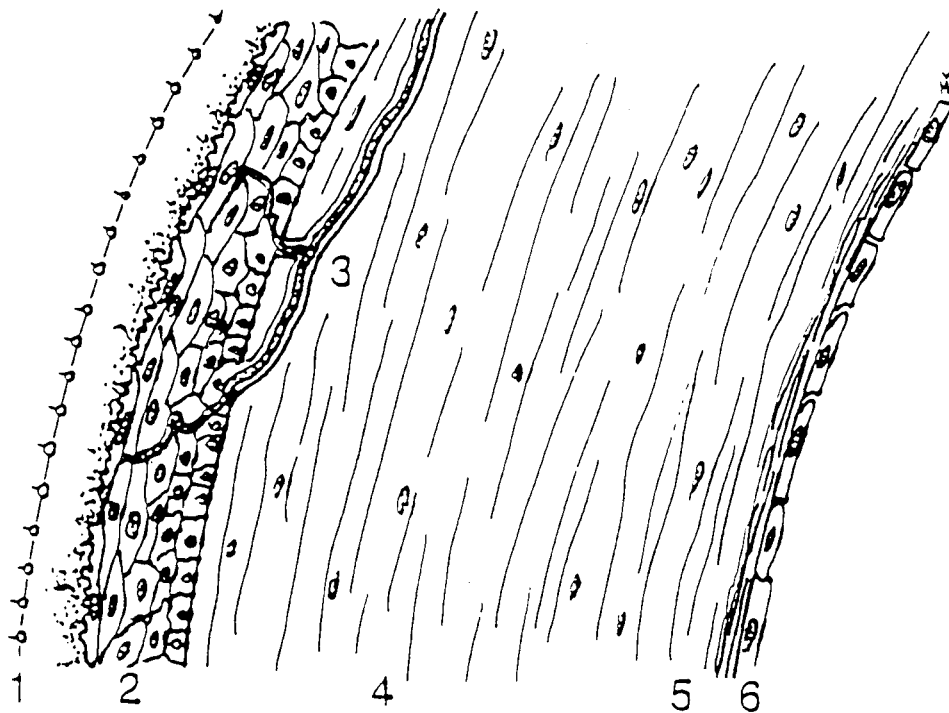


Abb. 1: Querschnitt durch die Kornea: Tränenfilm (1), Epithel (2), Nervenast (3), Stroma (4), Descemetsche Membran (5), Endothel (6) (nach Stades 1998)

### 2.2 Entzündungen der Konjunktiva und Kornea beim Pferd

Konjunktiva und Kornea sind ständig äußeren Einflüssen wie Wind, Staub und Mikroorganismen ausgesetzt. Kommt es zu einer Entzündung einer oder beider Strukturen, so kann diese Erkrankung eine infektiöse oder auch nicht infektiöse Grundlage haben. Oftmals bereitet ein äußerlicher Reiz den Weg für ein infektiöses Agens (STADES et al. 1998).

Obwohl häufig beide Strukturen gemeinsam erkranken, gibt es nur wenige Berichte über eine "gemeinsame" Erkrankung von Konjunktiva und Kornea. Eine „Eosinophile Keratokonjunktivitis" wird von verschiedenen Autoren beschrieben (Ramsey et al. 1994; BRANDT et al. 1995; YAMAGATA et al. 1996). THEIN und BÖHM (1976) beschreiben eine "virusbedingte Keratokonjunktivitis" beim Pferd. Andererseits ist eine Erkrankung wie die Keratokonjunktivitis sicca, bei der ein Defizit des wässrigen Anteils des präokularen Tränenfilms besteht, bei Pferden eine seltene Erkrankung (REILLY u. BEECH 1994; BARNETT et al. 1998).

Im folgenden werden beide Strukturen getrennt beschrieben.

#### 2.2.1 Konjunktivitis beim Pferd

Das Milieu des Konjunktivalsackes ist physiologischerweise unsteril. So konnten in einer Untersuchung von Konjunktivatupfern augengesunder Pferde bei 95% der Pferde Pilze, davon allein bei 56% *Aspergillus* spp. gefunden werden. *Penicillium*arten konnten ubiquitär isoliert werden (SAMUELSON et al. 1984). In einer Studie von WHITLEY et al. (1983) an augengesunden Pferden wurden in bakteriellen Kulturen aus Augentupfern vor allem Staphylokokken, *Corynebacterien*, *Bacillus* spp. und *Streptokokken* spp. gefunden.

Die klinische Symptomatik bei Pferden, die mit einer Konjunktivitis vorgestellt werden, umfaßt eine Hyperämie der Konjunktiva und Augenausfluß unterschiedlicher Qualität. Es werden eine primäre Konjunktivitis, ausgelöst durch infektiöse Agenzien, Traumen oder andere Stimuli, sowie eine sekundäre Konjunktivitis durch Erkrankungen anderer Augenstrukturen, wie zum Beispiel der Kornea unterschieden (BARNETT et al. 1998).

Eine Konjunktivitis kann auch als klinische Erscheinung Initial- und Begleitsymptom systemischer Infektionskrankheiten sein (SCHMIDT 1987). So werden Konjunktividen im Zusammenhang mit Infektionen durch equine Herpesviren (EHV-1 und -4) genannt (THEIN 1993), oder traten im Rahmen eines Infektionsversuches mit EHV-2 bei Ponys auf (BORCHERS et al. 1998).

### **2.2.2 Keratitis beim Pferd**

Die Keratitiden des Pferdes werden von BARNETT et al. (1998) nach ihrer anatomischen Lokalisation unter Angabe einer möglichen Ätiologie in 3 Gruppen eingeteilt.

Bei einer oberflächlichen Erkrankung - Keratitis superficialis - sind Hornhautepithel und vorderes Stroma betroffen, als Ursache werden natürliche Exposition, Traumen und Viren genannt.

Die Autoren sprechen von einer Keratitis profunda, wenn neben Epithel und Stroma auch die in der Tiefe folgende Descemetische Membran betroffen ist und nennen als Ursache neben Traumen Infektionen mit Bakterien, Pilzen und Parasiten.

Bei der Keratitis interstitialis sind primär nur Stroma und Descemetische Membran nicht aber das Epithel betroffen und sie wird meistens ohne offensichtliche Ätiologie beobachtet.

Andere Autoren finden eine entsprechende Einteilung der Keratitislokalisationen (SCHMIDT 1987; STADES et al. 1998), legen sich aber hinsichtlich der Ätiologie nicht fest. So gehen STADES et al. (1998) davon aus, daß eine Keratitis superficialis durch Mikroorganismen aller Art - Viren, Bakterien, Pilze, etc. - verursacht werden

kann. SPIESS (1994) unterscheidet die entzündlichen Hornhautveränderungen in ulzerative und nichtulzerative.

Die folgenden Abschnitte über klinische Bilder und Einteilung der Keratitiden entsprechen im wesentlichen den Ausführungen von BARNETT et al. (1998) unter Berücksichtigung weiterer Literaturangaben.

### 2.3 Keratitis superficialis

Eine oberflächliche Hornhautentzündung mit Gefäßeinsprossung und möglichen Komplikationen wie der Ausbildung flacher Ulzera oder Epithelabschilferungen wird auch als Expositionskeratitis bezeichnet und ist Folge von anormaler Tränenproduktion oder -verteilung und kann im Rahmen einer Keratokonjunktivitis sicca, durch einen Exophthalmus, Neoplasien und Traumen sowie eine chronische Konjunktivitis entstehen.

Eine Hornhautabrasion, als Folge eines Traumas oder eines Entropiums, ektopische Zilien oder sogar durch einen Fremdkörper entstanden, äußert sich zunächst auch durch eine Abwehrtrias, bestehend aus Blepharospasmus, Epiphora und Photophobie. Die Hornhaut zeigt ein oberflächliches Ulkus mit einem Ödem und je nach Dauer der Erkrankung eine oberflächliche Gefäßeinsprossung und eine konjunktivale Hyperämie.

Wenn durch das Ersatzepithel keine normale Basalmembran gebildet werden kann, so entsteht ein chronisches oberflächliches Ulkus, das bei älteren Tieren häufiger auftritt. Die klinischen Reizerscheinungen sind meist nur gering, das flache Ulkus ist von einem schmalen Stromaödem umgeben und zeigt keine Gefäßeinsprossung.

Desweiteren führen BARNETT et al. (1998) noch drei Keratitisformen mit unbekannter Ätiologie auf. Die Pigmentkeratitis zeichnet sich durch eine oberflächliche Gefäßeinsprossung und Pigmentierung vom Limbus her aus und geht mit einer Konjunktivahyperämie und einer Abwehrtrias einher. Ebenfalls durch eine oberflächliche Gefäßeinsprossung, aber ohne Pigmentierung und mit einem perivaskulären Ödem einhergehend, zeigt sich die idiopathische Keratitis vasculosa.

Eine wiederkehrende Keratitis mit mäßiger Reizung, bei der in der akuten Phase ein epitheliales und subepitheliales Ödem mit einzelnen oberflächlichen Gefäßen auftritt, wird als chronische Keratitis superficialis bezeichnet.

### 2.3.1 Viruskeratitiden

Virusbedingte Hornhauterkrankungen des Pferdes werden in Deutschland recht häufig vermutet, wobei ein bestimmtes Virus bisher noch nicht übereinstimmend als Erreger ausgemacht werden konnte. Die Virusätiologie wird zum Teil wegen der klinischen Besserung auf lokal eingesetzte Virostatika zurückgeführt (BARNETT et al. 1998).

In der Humanmedizin wird der Herpes corneae simplex, ausgelöst durch das Herpes-simplex-Virus (HSV) mit drei klinischen Erscheinungsformen unterschieden. So werden die herpetische Keratitis punctata oder stellata superficialis, die Keratitis dendritica und die Keratitis disciformis unterschieden (STRAUB u. KÖHLER, 1992)

Bei der Katze wird das feline Herpesvirus (FHV-1) als Auslöser einer Keratitis mit Beteiligung von Epithel und Stroma beschrieben und bei Katzen im Rahmen einer experimentellen Herpesvirusinfektion am Auge nachgewiesen (NASISSE et al. 1989).

BARNETT et al (1998) unterscheiden beim Pferd vier klinische Bilder von Viruskeratitiden:

- Keratitis punctata
- Ulzerative Viruskeratitis
- Keratitis maculosa
- Weitere vermutlich virusbedingte Keratopathien.

### 2.3.1.1 Keratitis punctata

Als häufigste Form der Erkrankung tritt sie akut und meist einseitig auf und das erkrankte Auge ist in der Regel sehr schmerzhaft. Die Konjunktiva erscheint hyperämisch und zeigt ein Ödem. Hornhautläsionen erscheinen als oberflächliche Hornhauttrübungen, die unregelmäßig mit Fluoreszein anfärbbar sind, mit einem Ödem des darunterliegenden Hornhautstromas. Die epithelialen Veränderungen stellen sich als schwache, streifige bis linienförmige und zum Teil verzweigte, aber auch typische nadelstichartige, oberflächliche Läsionen dar. Eine Gefäßeinsprossung in die Hornhaut tritt nicht auf, meist aber eine Miosis als weiterer Ausdruck der Schmerzhaftigkeit der Erkrankung.

Ähnliche Beschreibungen einer Keratitis punctata oder Keratitis punctata superficialis im Zusammenhang mit einer vermuteten Herpesvirusätiologie finden sich auch bei anderen Autoren. So beschreibt SCHMIDT (1988) eine nicht ulzerierende Keratitis mit multiplen, punktförmigen, epithelialen und subepithelialen Trübungen bei intaktem Hornhautepithel, die sich bei zunehmender Schmerzhaftigkeit als Erosionen darstellen. DAVIDSON (1991) charakterisiert das klinische Bild auch mit multifokalen, punktförmigen und fluoreszeinnegativen Epithelläsionen, zusammen mit einer streifigen, weißlichen Trübung. Er geht von einer Infektion mit EHV-1 als möglichem Verursacher aus. LAVACH (1990) beschreibt multiple, punktförmige, weißliche Kornealäsionen, die meist schmerzhaft sind und führt EHV-1 als mögliches verursachendes Virus an.

SCHMIDT (1988) weist auf EHV-2 als vermuteten Verursacher hin. Andere Autoren haben EHV-2 in Einzelfällen als möglichen Verursacher nachgewiesen. So beschreiben THEIN und BÖHM (1976) eine unilaterale Keratitis, wobei die erkrankten Pferde die Abwehrtrias als Ausdruck der Schmerzhaftigkeit und eine unregelmäßig umschriebene und nicht homogene rauchige Hornhauttrübung mit multiplen, höckrigen Vorwölbungen zeigen. Diese Vorwölbungen werden als punktförmige, milchig-weiße Herde beschrieben, die je nach Lage und Häufigkeit linienförmige Strukturen bilden. Bei einem Teil der Pferde war die Hornhaut punktförmig fluoreszeinpositiv, auch konnte bei einigen Patienten schon früh eine

oberflächliche Gefäßeinsprossung ausgemacht werden. Bei einem Fohlen konnte EHV-2 aus Hornhautmaterial isoliert werden.

COLLINSON et al. (1994) beschreiben eine Keratokonjunktivitis bei Fohlen, wobei sich die punkt- und strichförmigen Hornhauttrübungen nicht anfärben lassen. MILLER et al. (1990) berichten von einer schmerzhaften Korneatrübung mit einem Hornhautödem und oberflächlicher Gefäßeinsprossung bei einer Vollblutstute. Dabei wurde EHV-2 aus Augentupfern und aus Hornhautgeschabseln nachgewiesen.

Beim Menschen wird von STRAUB und KÖHLER (1992) die Form der herpetischen Keratitis punctata oder stellata beschrieben, bei der neben einer Abwehrtrias die Hornhaut mit grauen Trübungen verschiedener Größe auffällt, die zum Teil sternförmig gestaltet sind. Treten auf der Hornhaut multiple kleine herpetische Effloreszenzen auf, die zu verzweigten Linien ästchenförmig zusammenziehen, so sprechen die Autoren von einer Keratitis dendritica. Diese Gebilde sind aufgrund eines losen Epithels mit Fluorescein anfärbbar.

Eine ähnliche Beschreibung findet sich für das klinische Bild einer Viruskeratitis bei der Katze. So beschreibt NASISSE (1991) im akuten Auftreten verzweigte („dendritische“) Trübungen der Kornea zusammen mit einer Konjunktivitis und einer Abwehrtrias. Mit zunehmender Dauer der Erkrankung entwickelt sich ein Kornea-ödem sowie eine oberflächliche Gefäßeinsprossung.

### **2.3.1.2 Ulzerative Viruskeratitis**

Wie bei der Keratitis punctata fallen die Pferde bei einer ulzerativen Viruskeratitis mit hochgradigen Augenschmerzen auf, wobei letztere Form einer Viruskeratitis seltener auftritt. Auf der Hornhaut zeigt sich ein flaches, gut abgegrenztes und anfärbbares Ulkus, welches von einem Stromaödem umgeben ist, wobei in diesem Bereich mehrere kleine anfärbbare Epitheldefekte vorliegen können.

Eine Gefäßeinsprossung tritt in der Regel auch bei dieser Form nicht auf (BARNETT 1998).

Beim Menschen beschreiben STRAUB u. KÖHLER (1992), daß aus einer rein epithelialen Keratitis dendritica besonders bei Rezidiven durch Beteiligung der oberflächlichen Parenchymschichten und durch Zusammenschluß der linienförmigen Defekte ein sogenanntes dendritisches Ulcus entsteht. Hierbei wird als Spätkomplikation der Keratitis dendritica eine Keratitis metaherpetica beschrieben, bei der nach Abheilung der dendritischen Veränderungen ein Ulcus entsteht.

Auch bei der Katze wird eine oberflächliche Ulzeration mit Beteiligung oberflächlicher Hornhautschichten beschrieben (NASISSE 1991).

### **2.3.1.3 Keratitis maculosa**

Diese Form stellt eine Folge der rezidivierenden, virusbedingten Keratitis punctata und der ulzerativen Viruskeratitis dar und tritt meist einige Wochen nach Abheilung der aufgetretenen Veränderungen auf. Das erkrankte Auge zeigt sich weniger gereizt mit einer dichten, fokalen, oberflächlichen Trübung der Hornhaut mit einer oberflächlichen Gefäßeinsprossung (BARNETT et al. 1998).

### **2.3.1.4 Weitere vermutlich virusbedingte Keratopathien**

Es werden weitere krankhafte Veränderungen der Hornhaut beschrieben, die mit einer möglichen Viruserkrankung in Zusammenhang gebracht werden. Dazu gehört eine nicht anfärbbare epitheliale Bläschenbildung, herdförmige Stromaödeme mit darüberliegenden fluoreszeininpositiven Epitheldefekten, sowie Epitheldefekte mit deutlichem subepithelialen Ödem, die sonnenstrahlartig ("sunburst") angeordnet sind (BARNETT et al. 1998).

KELLNER (1990) unterscheidet zwei klinische Formen einer Viruskeratitis beim Pferd. Zum einen eine diffuse Trübung vorderer Stromaschichten mit intaktem Hornhautepithel zusammen mit einer leichten Rötung der Konjunktiva, wobei sich

das erkrankte Auge nicht sehr schmerzhaft zeigt. Die andere, häufiger beobachtete Form präsentiert sich mit einer ausgeprägten Schmerzsymptomatik und einer deutlichen Beteiligung der Bindehaut, wobei in der Hornhaut oberflächliche, fluoreszeinpositive Epitheldefekte zu finden sind.

### 2.4 Keratitis profunda

Bei einer tiefen Keratitis sind Epithel, Stroma und Descemetsche Membran betroffen. Neben infektiösen Ursachen kann eine Keratitis profunda auch durch eine Verletzung, so durch einen perforierenden Fremdkörper entstehen. Dabei kann ein Hornhautulkus entstehen, daß aber auch durch eine mikrobielle Infektion der Kornea auftreten kann und im Prinzip eine Sonderform der Keratitis profunda darstellt. Die betroffenen Pferde zeigen eine ausgeprägte Schmerzsymptomatik am erkrankten Auge und das Ulkus weist einen fluoreszeinpositiven Stromadefekt unterschiedlicher Tiefe auf. Dabei kann es im fortgeschrittenen Stadium zur Descemetozele und sogar zu einer Hornhautperforation kommen. Die Hornhaut zeigt eine Trübung von unterschiedlichem Ausmaß und Färbung, sowie meistens eine oberflächliche und tiefe Vaskularisation. Bei der bakteriellen Keratitis werden meistens gramnegative Keime wie Enterobacteriaceae, aber auch Pseudomonaden und Proteus spp. isoliert. Liegt eine mykotische Keratitis vor, so lassen sich vermehrt Aspergillus spp., Penicillium spp. und Fusarien spp. nachweisen. Eine parasitäre Keratitis ist in Deutschland nur selten anzutreffen.

Pferde, die an einer Keratitis profunda mit ungeklärter Ursache erkrankt sind, zeigen zumeist keine sehr ausgeprägte Schmerzsymptomatik. Der Hornhautdefekt präsentiert sich als schlecht heilendes Ulkus oder peripheres Ulkus.

Es besteht ein Stromadefekt mit Gefäßeinsprossung. Die kulturellen Untersuchungen von Hornhauttupfern oder -geschabseln auf Infektionserreger verlaufen ergebnislos. Bei einer chronisch rezidivierenden tiefen Keratitis muß ursprünglich ein Trauma vermutet werden, oder sie ist autoimmuner Natur, wobei die wesentlichen Veränderungen am Endothel mit Ausprägung eines Stromaödems und einer

Gefäßeinsprossung vorliegen. Es kann zur Bläschenbildung im Stroma kommen, eventuell flüssigkeitsgefüllt mit typischer grüner Farbe bis zu Kalziumablagerungen (BARNETT et al. 1998).

### **2.5 Interstitielle Keratitis**

Sie ist gekennzeichnet durch eine dauerhafte, diffuse, nicht ulzerierende, tiefe Stromatrübung, ohne offensichtliche Ätiologie. Das erkrankte Auge erscheint schmerzfrei und eventuell ist eine tiefe Gefäßeinsprossung auf Niveau des hinteren Stromas oder sogar der Descemetischen Membran zu sehen (BARNETT et al. 1998). Als eine Form der herpetischen Infektion der Hornhaut beim Menschen wird eine Keratitis disciformis beschrieben, die isoliert im Stroma auftreten kann oder mit den verschiedenen oberflächlichen Formen zusammen vorkommt. Das Stroma zeigt dabei eine typische scheibenförmige Trübung mit Bildung von konzentrischen Trübungsringen und einem Ödem der Hornhaut (STRAUB u. KÖHLER 1992).

### 2.6 Herpesvirusinfektionen beim Pferd

Equine Herpesviren (EHV) finden sich weltweit in der Pferdepopulation. Es werden fünf Serotypen unterschieden, die zu zwei Unterfamilien der Familie Herpesviridae gezählt werden. Zur Familie der Alphaherpesviren werden EHV-1, EHV-3 und EHV-4 gezählt, wogegen die Serotypen EHV-2 und EHV-5 zur Familie der Gammaherpesviren gezählt werden (THEIN 1993).

Wie alle Herpesviren enthalten auch die Herpesviren des Pferdes einen Innenkörper, (Core), der die lineare Doppelstrang-DNA enthält und sich in einem icosadeltaedrischen Kapsid von etwa 100 bis 110 nm Durchmesser befindet. Zwischen der Virushülle, einer mit Glykoproteinen besetzten Membran, und dem Kapsid befindet sich ein amorphes Tegument, so daß die Größe des behüllten Virus 120 bis 300 nm betragen kann.

Ebenfalls gelten für die equinen Herpesviren folgende Haupteigenschaften der Herpesviren:

- Sie produzieren für die Virusreplikation notwendige Enzyme und Proteine.
- Die Synthese von Virus-DNA und der Kapsidzusammenbau finden im Zellkern statt.
- Durch die Produktion von Virusmaterial wird die Wirtszelle zerstört.
- Herpesviren haben die Eigenschaft in ihrem Wirt in Latenz zu gehen.

(ROIZMAN et al. 1992)

### 2.6.1 Infektionen mit equinem Herpesvirus Typ 1 und 4 (EHV-1 und -4)

Die beiden Alphaherpesviren EHV-1 und EHV-4 sind biologisch und immunologisch eng miteinander verwandt und werden seit 1982 als zwei Virusarten betrachtet (ALLEN u. TURTINEN 1982) und mittlerweile auch als Equines Abortvirus (EHV-1) und Equines Rhinopneumonitisvirus (EHV-4) bezeichnet (THEIN 1993). So werden seuchenhaft auftretende Aborte - zumeist Spätaborte zwischen dem siebten und elften Trächtigkeitsmonat - und neurologische Störungen vermehrt einer Infektion mit EHV-1 zugeschrieben. EHV-4 dagegen wird vor allem für respiratorische Erkrankungen verantwortlich gemacht. Durch relativ geringe genetische Unterschiede (CRABB u. STUDDERT 1995) werden serologische Kreuzreaktionen und Überschneidungen bei klinischen Symptomen erklärlich.

Die Infektion tritt in Deutschland in Pferdebeständen aller Rassen auf und serologischen Untersuchungen zufolge haben sich bis zum Ende ihres dritten Lebensjahres etwa 70 % der bundesdeutschen Pferde mit EHV-1 auseinandergesetzt (THEIN u. HÄRTL 1976). Dabei seucht ein hoher Prozentsatz der Pferde ohne klinisch erkennbare Folgen durch und es kann zu wechselnden subklinischen und latenten Verlaufsformen mit zeitlich unbegrenzter Virusauscheidung kommen, wobei diese latent infizierten Pferde als Reservoir für die Ansteckung weiterer Pferde anzusehen sind (THEIN 1993).

EHV-1 und EHV-4 werden zumeist durch direkten Kontakt und Tröpfcheninfektion nach Schnauben und Husten übertragen (GEDECK et al. 1993). So wird EHV-1 bis zu zwölf Tagen nach Infektion mit Nasen- und Augensekret ausgeschieden (PATEL et al. 1982). Aber auch die Infektion über infizierte Vektoren nach einem Virusabort ist möglich, da der Fetus einschließlich der fetalen Hüllen und der Nachgeburt hochgradig mit infektiösem Virus befallen sein kann und so einen seuchenhaften Verlauf in einem Bestand begünstigt (CARRIGAN et al. 1991).

Die Symptome bei einer durch Infektion mit EHV-1 oder -4 ausgelösten respiratorischen Erkrankung lassen sich entweder als ein Katarrh der oberen

## 2. Literaturübersicht

---

Atemwege zusammenfassen, oder es entwickeln sich Pneumopathien. So können die Pferde Fieber, Inappetenz, Rhinitis, Pharyngitis und Laryngitis zeigen, aber auch serös bis seromuköses, später auch mukopurulenten Nasenausfluß und feuchten Husten (STUDDERT 1974; THEIN 1993; GERBER 1994).

Im Zusammenhang mit EHV-1, aber auch EHV-4 Infektionen kommt es immer wieder zu Aborten, zumeist Spätaborten, oder der Geburt lebensschwacher Fohlen. Diese zeigen in der Regel Saugunfähigkeit, Stehunvermögen, allgemeine Körperschwäche und Anzeichen einer Atemwegserkrankung (BOSTEDT et al. 1990). Als Ursache für etwa elf Prozent aller Aborte in der Vollblutzucht (PETZOLD et al. 1982) und 18,7% in der Warmblutzucht Schleswig-Holsteins (STEINHAGEN 1988) ist die Infektion mit EHV-1 zudem von wirtschaftlicher Bedeutung.

In Verbindung mit Virusaborten bei der Stute ist schon 1949 von MANNINGER über zentralnervöse Störungen berichtet worden und von SAXEGAARD wurden 1966 die ersten Beweise für eine Herpesvirusinfektion in diesem Zusammenhang erbracht. Heute wird diese neurologische Verlaufsform auch als paretisch-paralytische Verlaufsform (THEIN 1993) oder im perakuten Fall auch als "equine stroke" bezeichnet (EDINGTON et al. 1986). Es sind Einzeltiere oder ganze Bestände betroffen und der Zusammenhang mit Aborten muß nicht immer gegeben sein (BERGMANN et al. 1990).

Das klinische Erscheinungsbild ist neben respiratorischen Symptomen im wesentlichen geprägt von Hinterhandpareesen, Ataxien und Blasenlähmungen, bis hin zum Festliegen der Tiere (LUDWIG et al. 1987; THEIN et al. 1993). Als Verursacher dieser neurologischen Verlaufsform konnten EHV-1 und EHV-4 isoliert werden (LUDWIG et al. 1987; THEIN et al. 1988).

Im Zusammenhang mit EHV-1 und -4 -Infektionen und -Nachweisen finden sich auch Hinweise auf eine Beteiligung des Auges. So zeigten Pferde mit respiratorischen Symptomen parallel eine Konjunktivitis (THEIN 1993).

Ein intranasal mit EHV-1 infiziertes SPF-Fohlen zeigte nach 28 Tagen und Abklingen der respiratorischen Symptome schwere Chorioretinopathien. Postmortal konnte im

Augengewebe EHV-1 Genom nachgewiesen werden (SLATER et al. 1992). Im Rahmen eines anderen Infektionsversuches konnte kurze Zeit nach der Virämiephase EHV-1 in der Retina nachgewiesen werden (FRÖSCHL 1998). Auch wurde EHV-1 schon als Ursache für eine Keratitis beschrieben (RIIS 1981).

Neben der Isolierung aus Geweben des Respirationstraktes gelang auch die Isolierung von EHV-4 aus Kornea und Konjunktiven von Fohlen, die in der akuten Phase einer experimentellen Infektion getötet wurden (PATEL et al. 1982).

Die Bekämpfung von EHV-1 und -4 Infektionen beruht im wesentlichen auf konsequenten Schutzimpfungen und Hygienemaßnahmen in den Pferdepopulationen, sowie symptomatischer Therapiemaßnahmen, der Einsatz von Virostatika wird diskutiert (THEIN 1994).

### **2.6.2 Infektionen mit equinem Herpesvirus Typ 2 (EHV-2)**

Das equine Herpesvirus Typ 2 wird auch als equines Zytomegalovirus bezeichnet (ROIZMAN et al. 1992) und wird seit 1993 wie auch EHV-5 zur Gruppe der Gammaherpesviren gezählt (TELFORD et al. 1993; AGIUS et al. 1994).

Seropositive Tiere werden weltweit in Pferdepopulationen gefunden (BROWNING u. STUDDERT 1988) und Virus wird bei bis zu 89% klinisch unauffälliger Tiere in Leukozyten gefunden (KEMENEY u. PEARSON 1970; ROEDER u. SCOTT 1975).

Auch in jüngeren Untersuchungen wird EHV-2 in einer Gruppe klinisch unauffälliger Tiere bei 42%, bei Pferden mit verschiedenen klinischen Erscheinungen sogar bei bis zu 71% der Tiere nachgewiesen (BORCHERS et al. 1997). Seropositive Tiere finden sich auch unter Wildequiden, so werden Antikörper bei Zebras und Przewalskipferden gefunden (BORCHERS u. FRÖHLICH 1997; BORCHERS et al. 1999).

## 2. Literaturübersicht

---

Die Infektion mit EHV-2 erfolgt vermutlich horizontal in den ersten Lebensmonaten per Inhalation und gelangt über die Nasenschleimhaut in den Körper (STUDDERT 1974). Ob es auch eine vertikale Infektion gibt, ist nicht eindeutig geklärt. STUDDERT (1974) verneint eine vertikale Infektion, da es ihm nicht gelungen ist, Virus aus Feten oder Neonaten zu isolieren. Dagegen geht THEIN (1993) davon aus, daß der Fetus schon mit EHV-2 infiziert sein kann und berichtet vom wiederholten Nachweis in fetalem Gewebe.

Die klinische Bedeutung einer Infektion mit EHV-2 ist weitgehend unklar, es wird mit Erkrankungen der oberen und der tiefen Atemwege, Fieber, Inappetenz und Leistungsminderungen, aber auch Keratokonjunktivitiden in Zusammenhang gebracht. Im Rahmen einer Untersuchung einer größeren Zahl Pferde im Raum Berlin/Brandenburg wird kein statistischer Zusammenhang zwischen Virusnachweis und einem bestimmten Krankheitsbild gefunden (WOLFINGER 1998).

Hinweise für eine Beteiligung von EHV-2 an respiratorischen Erkrankungen finden sich bei verschiedenen Autoren. So gelingt es PÁLFI et al. (1978) aus 3-4 Wochen alten Fohlen, die mit leicht erhöhter Temperatur, Apathie, Dyspnoe und serösem Nasenausfluß auffielen, EHV-2 zu isolieren. In einer weiteren Untersuchung dieser Gruppe werden Fohlen mit EHV-2 Hyperimmunserum behandelt und zeigen im Vergleich mit einer negativen Kontrollgruppe keine Symptome einer respiratorischen Erkrankung oder Virusausscheidung im Verlauf einer natürlichen Infektion (BÉLAK et al. 1980).

Desweiteren wird bei einem Fohlen, welches intrauterin mit EHV-2 infiziert worden war und pathogenfrei aufgezogen wurde, wenige Tage nach der Geburt muköser Nasen- und Augenausfluß beobachtet und es wird aus Nasen- und Augentupfern wiederholt EHV-2 isoliert (GLEESON u. STUDDERT 1977).

Auch in neueren Untersuchungen wird EHV-2 mit Erkrankungen der Atemwege in Zusammenhang gebracht. So gelingt bei Pferden die an einer chronisch obstruktiven Bronchitis erkrankt sind, die Virusisolation aus Lungenmakrophagen häufiger, als bei gesunden Pferden (SCHLOCKER et al. 1995). MURRAY et al. (1996) können bei der

## 2. Literaturübersicht

---

Untersuchung von Tracheobronchialsekret klinisch gesunder und respiratorisch erkrankter Fohlen bei letzteren ebenfalls häufiger EHV-2 isolieren. In seiner Studie wird auch berichtet, daß bei nahezu allen Fohlen EHV-2 aus mononukleären Zellen des peripheren Blutes isoliert wurde.

WOLFINGER (1998) zeigt, daß fünf von sieben Pferdebeständen mit respiratorischen Erkrankungen eine hohe Prozentzahl an EHV-2 positiven Pferden aufweisen und findet bei fünf Pferden postmortem in Lungengewebe und Lungenlymphknoten EHV-2 DNA.

Im Rahmen eines Infektionsversuches mit EHV-2 entwickeln Ponys Konjunktivitis, Lymphknotenschwellungen sowie Husten und es konnte Virus in Nasen- und Augentupfern nachgewiesen werden (BORCHERS et al. 1998; WOLFINGER 1998).

EHV-2 wurde in Einzelfällen auch bei Pferden mit Augenerkrankungen isoliert. So gelingt bei einem Fohlen, das neben anderen Tieren eines Bestandes an einer Keratokonjunktivitis superficialis erkrankt war (THEIN u. BÖHM 1976; THEIN 1976), sowie bei einer Vollblutstute mit einer punktförmigen Keratitis (MILLER et al. 1990), die Isolierung von EHV-2 aus Korneamaterial.

COLLINSON et al. (1994) können EHV-2 in Augensekrettupfern nachweisen, die bei Fohlen eines Bestandes genommen wurden, die an einer Keratokonjunktivitis erkrankt waren.

Zur Bekämpfung einer Infektion mit EHV-2 steht keine Schutzimpfung zur Verfügung, allenfalls wird eine Neugeborenenpräventive durch eine Paraimmunisierung empfohlen (THEIN 1994). Bei respiratorischen Erkrankungen steht die symptomatische Therapie sowie die Verhinderung bakterieller Sekundärinfektionen im Vordergrund.

### 2.6.3 Infektionen mit equinem Herpesvirus Typ 3 (EHV-3)

Für eine Infektion mit dem equinen Herpesvirus Typ 3 werden auch die klinischen Bezeichnungen Equines Herpesexanthem, Equines Koitalexanthem, Deckexanthem des Pferdes oder Mosaikausschlag verwendet (THEIN 1993). In Deutschland wurde erstmals in den 60er Jahren ein equines Herpesvirus als Erreger isoliert (PETZOLD 1970) und 1976 berichten THEIN und REISSHAUER über einen virologisch gesicherten Ausbruch von Koitalexanthem bei Pferden in Süddeutschland.

Serologische Untersuchungen zeigen eine weite Verbreitung von EHV-3 und deuten daraufhin, daß das Virus in höheren Altersklassen, möglicherweise aufgrund der Zuchtnutzung, häufiger zu finden ist (BAGUST et al. 1972; PAAR et al. 1989). Die Verbreitung der Infektion erfolgt durch direkten Kontakt, wobei der Deckakt die wichtigste Möglichkeit der Weiterverbreitung darstellt (THEIN 1993).

Nach zwei bis zehn Tagen treten auf der Genitalhaut der Vulva bei Stuten und Penis und Präputium beim Hengst - zumeist ohne Affektion der Schleimhaut - Bläschen, Pusteln und Erosionen auf, die auf benachbarte Hautbereiche übergreifen können, und eine seröse Flüssigkeit absondern (GEDECK et al. 1993; GERBER 1994; THEIN 1993). Die Heilung erfolgt spontan innerhalb von zwei bis drei Wochen, sofern keine Sekundärinfektionen hinzukommen unter Hinterlassung von Narben in Form pigmentloser Flecken (GEDECK et al. 1993).

Die EHV-3 Infektion verläuft afebril und ohne Störung des Allgemeinbefindens oder der Fertilität der erkrankten Tiere (THEIN 1993).

Therapeutisch ist eine pflegende Behandlung der entzündlichen Veränderungen angezeigt, sowie die sofortige Einstellung des Zuchtgeschäftes mit infizierten Hengsten und Stuten und Sperre für die Decksaison (THEIN 1993; GERBER 1994).

### **2.6.4 Infektionen mit equinem Herpesvirus Typ 5 (EHV-5 )**

Das equine Herpesvirus Typ 5 wird auch unter dem Begriff „begrenzt cytopathogenes Herpesvirus“ geführt und über die klinische Relevanz besteht Unklarheit (THEIN 1993).

Virologische Untersuchungen zeigen, daß es wie EHV-2 ein Gammaherpesvirus ist (AGIUS et al. 1994), welches auch in Wildequiden zu finden ist (BORCHERS et al. 1999).

### 2.7 Gewinnung von Proben zur Ergänzung der klinischen Untersuchung

Ein Tupfer zur Unterstützung der klinischen Untersuchung des Auges wird gewöhnlich vom erkrankten Bereich des Lidrandes, der Konjunktiva oder der Kornea genommen. Allerdings ist im letzten Fall eine Lokalanästhesie unerlässlich, wodurch aber ein ungünstiger Einfluß auf mikrobiologische Ergebnisse entstehen kann (BARNETT et al. 1998). Bei der Entnahme eines Augen- oder Konjunktivatupfers auf der ventromedialen Konjunktiva palpebralis schützt das dritte Augenlid die Hornhaut vor Beschädigungen.

Wie der Tupfer kann ein Geschabsei von erkrankten Bereichen an Lidrand, Konjunktiva und Kornea gewonnen werden und BARNETT et al. (1998) sehen hier eine Lokalanästhesie auch nur für die Probenentnahme aus dem Hornhautdefekt vor. Eine Abtragung im Bereich der erkrankten Kornea nehmen THEIN u. BÖHM (1976) bei einem Fohlen unter Vollnarkose vor.

Für die Entnahme einer Biopsie von Lid oder Konjunktiva sollte eine adäquate Lokalanästhesie angewendet oder eine Vollnarkose genutzt werden, um dann mit einer Biopsienadel (Feinnadelaspiration) oder durch chirurgische Exzision Material zu entnehmen (BARNETT et al., 1998).

Eine Parazentese vom Limbus ausgehend zur Entnahme von Kammerwasser oder sogar Glaskörpermaterial ist sehr selten als Mittel zur Diagnosestellung bei Pferden angezeigt (BARNETT et al. 1998). Zudem ist sie risikobehaftet und setzt die Anwendung besonderer Entnahme- und Aufbereitungstechniken voraus (SCHMIDT 1987).

### 2.8 Therapie von Keratitiden

Bei Verletzungen und entzündlichen bis hin zu ulzerativen Hornhauterkrankungen werden je nach vermuteter oder nachgewiesener Ätiologie Antibiotika, Antimykotika oder Virostatika eingesetzt. Kollagenasehemmende Medikamente werden zum Schutz des Stromas der Hornhaut eingesetzt, Mydriatika oder Zytoplegika zur Behandlung einer möglichen Begleitiritis. Weiterhin können lokal oder systemisch verabreichte Antiphlogistika die konservative Therapie ergänzen.

Dabei werden die Medikamente, außer im Falle einer Hornhautperforation, bevorzugt in Form von Salben angewendet (SPIESS 1994). Im Falle eines tiefen Stromaschadens bis hin zur Descemetozele oder sogar Perforation der Kornea muß zusätzlich eine chirurgische Versorgung vorgenommen werden (LAVACH 1990). Desweiteren können Ophthalmika mittels einer subkonjunktivalen Injektion oder über einen subpalpebralen oder nasolakrimalen Spülkatheter appliziert werden (BARNETT 1998).

Die Wirkung eines Medikaments zur antiviralen Therapie beruht auf der Störung der Virusreplikation in der Wirtszelle. So wird bei der DNA-Synthese eines Herpesvirus das Molekül Thymidin durch ein verändertes Molekül wie 5-iodo-2'-deoxyuridin (Idoxuridin) oder Trifluorothymidin ersetzt (SPIESS 1994). Dieser Einbau führt zu einer veränderten Messenger-RNS und so zur Bildung defekter Enzyme (O'BRIEN 1986).

Idoxuridin (IDU) gilt dabei in der Humanmedizin als der erste Wirkstoff, mit dem eine Herpeskeratitis virostatisch geheilt wurde (KAUFMANN et al. 1962). Zu den neueren zur Therapie von Herpeskeratitiden beim Menschen eingesetzten Virostatika werden Trifluorothymidin (TFT) und Trifluridin sowie Aciclovir gezählt (TEICHMANN 1991). OH (1986) führt Trifluorothymidin als klinisch wirksamstes Virostatikum bei epithelialer herpetischer Keratitis an. Auch für die Therapie der Herpeskeratitis bei der Katze führt NASISSE (1991) Idoxuridin und Trifluorothymidin neben Aciclovir als Wirkstoffe der Wahl an.

Einen ersten Bericht über den Einsatz von Idoxuridin beim Pferd liefern THEIN und BÖHM (1976), indem sie an einer Herpeskeratitis erkrankte Pferde mit Desoxyuridin

## 2. Literaturübersicht

---

enthaltenden Augenpräparaten behandeln. Weitere Autoren, die über den Einsatz von Idoxuridin zur Therapie einer Herpeskeratitis beim Pferd berichten sind MATTHEWS und HANDSCOMBE (1983), LAVACH (1990), SPIESS (1994), COLLINSON et al. (1994), sowie BARNETT et al. (1998). Trifluorothymidin ist von MILLER et al. (1990) therapeutisch erfolgreich eingesetzt worden und wird von KELLNER (1990) neben Aciclovir sowie von SPIESS (1994) und BARNETT et al. (1998) neben Idoxuridin, Vidarabin und Aciclovir als einzusetzendes Medikament aufgeführt.

STRAUB u. KÖHLER (1992) gehen beim Menschen therapeutisch je nach klinischem Bild der Herpeskeratitis unterschiedlich vor. Bei einer oberflächlichen Keratitis punctata oder stellata nehmen sie eine oberflächliche Abrasio mittels einer Iod-Äther-Touchierung mit anschließender reepithelisierender Behandlung vor. Ein lokaler Einsatz von Virostatika steht hier noch nicht im Vordergrund und erfolgt vielfach bei der Therapie einer Keratitis dendritica, wobei als Wirkstoffe 5-Iod-2-Desoxyuridin (IDU), Trifluorothymidin (TFT) und Aciclovir genannt werden. Auch hier führen die Autoren als wirkungsvollste Behandlung die Entfernung infizierten Gewebes mittels chemischer oder mechanischer Kürettage an. Kommt es zu einer dichten Narbentrübung oder immer schwerer zu behandelnder Rezidive, so wird eine Keratoplastik empfohlen.

Neben dem Einsatz von Virostatika wird in der Humanmedizin auch Interferon zur Therapie von Herpeskeratitiden eingesetzt, welches mittels gentechnologischer Methoden hochgereinigt gewonnen wird (TEICHMANN 1991). Es hemmt die Vermehrung von Viren und aktiviert natürliche Killerzellen sowie Makrophagen (SMOLIN 1986).

Dabei ist die alleinige Therapie der Herpeskeratitis mit Interferon weniger effektiv (SUNDMACHER et al. 1978a u. 1978b), als die Kombinationstherapie mit Virostatika (DE KONING et al. 1982, 1983; SUNDMACHER et al. 1984, 1985).

Vaskularisationen, Zellinfiltrationen und Ödeme der Hornhaut können erfolgreich mit Glukokortikoiden wie Prednisolon oder Dexamethason verringert werden (SPIESS

1994). Da Kortikosteroide die Reepithelisierung der Kornea verzögern, sollte diese intakt sein, wenn sie bei der Therapie einer Herpeskeratitis zur Aufhellung der Hornhaut zum Beispiel in Form von 1% igem Prednisolonacetat neben Virostatika eingesetzt werden (BARNETT et al. 1998).

Im Zusammenhang mit der Therapie einer durch ein Virus ausgelösten Keratitis wird Cortison von STRAUB u. KÖHLER (1992) zur Therapie einer Keratitis disciformis im Gegensatz zu oberflächlichen herpetischen Infektionen als das Mittel der Wahl angegeben. Dabei ist ein Rückgang der Trübungen meist schnell zu beobachten und das Cortison ist in abnehmender Dosis zu geben, um die Rezidivgefahr nicht zu fördern.

NASISSE (1991) setzt bei der Katze Kortikosteroide nur zusammen mit Virostatika ein und weist auf Cyclosporin A als mögliches zusätzliches Therapeutikum gegen aktive Herpesvirusinfektionen am Auge hin.

GRATZEK et al. (1995) berichten über den erfolgreichen lokalen Einsatz von Cyclosporin als antientzündliches Ophthalmikum bei der Therapie entzündlicher Veränderungen am Pferdeauge.

Neben den steroidalen finden auch systemisch verabreichte nichtsteroidale Entzündungshemmer wie Flunixin-Meglumin Verwendung bei der Therapie entzündlicher und vor allem schmerzhafter Erkrankungen am Auge Verwendung (SPIESS 1994).

### **3 Material und Methode**

Die Untersuchungen wurden vom Februar 1998 bis Juni 1999 in der Klinik für Pferde der Tierärztlichen Hochschule Hannover und am Institut für Virologie des Fachbereiches Veterinärmedizin der Freien Universität Berlin durchgeführt.

#### **3.1 Patientengut**

Bei den untersuchten Pferden werden zwei Gruppen unterschieden. Gruppe eins beinhaltet 29 Pferde, die an einer Keratitis oder Keratokonjunktivitis erkrankt waren. Gruppe zwei besteht aus 21 Pferden, die klinisch augengesund waren.

Gruppe eins setzt sich zusammen aus Patienten, die konsekutiv in der Klinik für Pferde der Tierärztlichen Hochschule Hannover im oben genannten Zeitraum vorgestellt worden sind. Alter, Rasse und Geschlecht kann der Tabelle 1 entnommen werden.

Diese Pferde wurden zumeist ambulant in der Klinik vorgestellt und bei einer Nachkontrolle nach 3 - 4 Wochen erneut untersucht. Zu diesen zwei Zeitpunkten wurden auch die Proben für die serologischen und virologischen Untersuchungen im Rahmen dieser Arbeit genommen.

### 3. Material und Methode

---

Tab. 1: Patienten mit Keratitis oder Keratokonjunktivitis (Gruppe 1)

<b>Nr.</b>	<b>Alter (J)</b>	<b>Geschlecht</b>	<b>Rasse</b>
1	20	Hengst	Traber
2	12	Stute	Araber
3	20	Stute	Hannoveraner
4	7	Wallach	Araber
5	4	Hengst	Hannoveraner
6	5	Wallach	polnisches Warmblut
7	7	Wallach	Westfale
8	6	Wallach	Hannoveraner
9	12	Stute	Oldenburger
10	10	Stute	Hannoveraner
11	7	Wallach	Hannoveraner
12	8	Wallach	Westfale
13	5	Wallach	Hannoveraner
14	7	Stute	Westfale
15	3	Stute	Trakehner
16	9	Wallach	Hannoveraner
17	15	Stute	Warmblut
18	15	Stute	Hesse
19	14	Wallach	Warmblut
20	9	Wallach	Hannoveraner
21	10	Wallach	Hannoveraner
22	4	Stute	New Forest
23	10	Stute	Westfale
24	9	Hengst	Westfale
25	8	Stute	Hannoveraner
26	8	Stute	Warmblut
27	9	Hengst	Hannoveraner
28	9	Stute	Hannoveraner
29	14	Stute	Vollblut

Die Tiere weisen ein Alter zwischen drei und 20 Jahren auf, das durchschnittliche Alter beträgt 9,5 Jahre. Die Gruppe besteht aus vier Hengsten, 14 Stuten und 11 Wallachen. Zu rund 80 % gehören die Pferde den deutschen Warmblutrassen an.

### 3. Material und Methode

---

Die Pferde der Kontrollgruppe waren klinisch nicht an einer Keratitis oder Keratokonjunktivitis erkrankt und litten auch sonst nicht an einer Allgemeinerkrankung (siehe Tabelle 2).

Tab. 2: Probanden ohne Hornhauterkrankung, Kontrollgruppe (Gruppe 2)

<b>Nr.</b>	<b>Alter (J)</b>	<b>Geschlecht</b>	<b>Rasse</b>
1	8	Stute	Hannoveraner
2	17	Stute	Hannoveraner
3	6	Stute	Traber
4	20	Stute	Warmblut
5	10	Stute	Traber
6	8	Stute	Warmblut
7	2	Stute	Traber
8	2	Stute	Traber
9	11	Stute	Warmblut
10	18	Wallach	Trakehner
11	7	Hengst	Trakehner
12	9	Stute	Hannoveraner
13	5	Stute	Oldenburger
14	15	Stute	Traber
15	16	Wallach	Hannoveraner
16	8	Wallach	Holsteiner
17	16	Wallach	Hannoveraner
18	4	Stute	Traber
19	10	Hengst	Hannoveraner
20	10	Wallach	Pinto
21	13	Wallach	Württembergischer

Die Tiere der Gruppe zwei sind zwischen zwei und 20 Jahre alt. Das durchschnittliche Alter beträgt 10,2 Jahre. In der Gruppe finden sich zwei Hengste, 13 Stuten und sechs Wallache. Über 70 % der Tiere zählen zu deutschen Warmblutrassen.

#### **3.2 Klinische Untersuchung**

Die klinische Untersuchung wurde mittels einer klinischen Allgemeinuntersuchung und einer speziellen ophthalmologischen Untersuchung der Pferde in einem Abstand von drei bis vier Wochen durchgeführt.

Alle Pferde wurden einer klinischen Allgemeinuntersuchung unterzogen, wobei Haltung, Ernährungs- und Pflegezustand beurteilt, Atemfrequenz, Puls und Temperatur gemessen sowie Nasenausfluß, Beschaffenheit der Schleimhäute und Mandibularlymphknoten und die Auslösbarkeit von Husten beurteilt und eine Auskultation von Herz und Lungen vorgenommen wurden.

##### **3.2.1 Spezielle klinische / ophthalmologische Untersuchung**

Die spezielle ophthalmologische Untersuchung beider Augen wurde zunächst im hell erleuchteten Raum vorgenommen. Im Rahmen dieser Untersuchungen wurde auf die Ausprägung einer Abwehrtrias (Blepharospasmus, Epiphora und Photophobie) geachtet.

Anhand des Drohreflexes wurde die Sehfähigkeit auf beiden Augen getestet. Dabei wurde mit der Hand vor jedem Auge eine Drohgebärde ausgeführt, ohne das Pferd zu berühren. Es wurde darauf geachtet, ob das Pferd mit einem Lidschlag reagiert. Dann wurde die Umgebung des Auges mittels Adspektion und Palpation untersucht. Die Größe und Position des Bulbus wurde in Relation zur Orbita betrachtet, sowie eine vergleichende transpalpebrale Bulbuspalpation vorgenommen.

Bei der Untersuchung der Lider wurde auch der Winkel der Wimpern beurteilt sowie auf Fehlstellungen der Lider geachtet.

Zur Untersuchung der Konjunktiven (Konjunktiva palpebrarum und bulbi) wurden diese mit Daumen und Zeigefinger oder einem Lidhalter nach Desmarres ekstropioniert und auf Fremdkörper oder Zusammenhangstrennungen geachtet. Die Oberfläche der Nickhaut (Membrana nictitans, drittes Augenlid) wurde untersucht, indem sie durch Druck auf den Bulbus durch das obere Augenlid vorgelagert wurde.

Die Untersuchung der Kornea bei Tageslicht erfolgt zunächst auf ihr Vorhandensein, ihre Größe, Form, Oberflächenbeschaffenheit und Durchsichtigkeit.

Die weitere Untersuchung wurde im abgedunkelten Raum mit Hilfe einer fokalen Lichtquelle vorgenommen.

#### **3.2.2 Untersuchung in abgedunkelter Umgebung**

Bei der weiteren speziellen Untersuchung des Auges in abgedunkelter Umgebung wurde eine fokussierte Lichtquelle (Carl Zeiss, Deutschland) und ein direktes Ophthalmoskop (Beta 2000, Heine) eingesetzt. Desweiteren wurden ein Lidhalter nach Desmarres und eine Lupenbrille mit fünffacher Vergrößerung (Carl Zeiss, Deutschland) angewendet.

Zu Beginn der Untersuchung in abgedunkelter Umgebung wurde der Pupillarreflex mit der fokalen Lichtquelle überprüft.

Dann erfolgte die nähere Untersuchung der Hornhaut mittels der fokussierten Lichtquelle unter Zuhilfenahme der Lupenbrille. Dabei wurde die Kornea aus verschiedenen Richtungen beleuchtet und betrachtet, mit und gegen die Lichtquelle, um vorhandene Veränderungen in ihrer Art und Ausdehnung zu erfassen.

Aus beiden Konjunktivalsäcken wurden Tupferproben für die spätere Virusdiagnostik (s. 3.2.4) entnommen.

Zum Nachweis eventueller Hornhautdefekte wurde die Kornea mit Fluoreszein 0,5% (Alcon Thilo, Freiburg) angefärbt. Der Farbstoff wurde dabei in den unteren Konjunktivalsack eingebracht und durch ein Zwinkern des Pferdes mit dem Augenlid

verteilt. Daraufhin wurde das Auge mit zehn bis 15 ml einer sterilen Kochsalzlösung (Braun, Melsungen) gespült.

Bei jedem Pferd erfolgte eine Überprüfung der Pupillenstellung und -reaktion und mittels direkter Ophthalmoskopie wurden ferner vordere Augenkammer, Linse, Glaskörper und Augenhintergrund auf pathologische Veränderungen untersucht.

#### 3.2.3 Klinische Diagnosen

Bei jedem Pferd wird nach der speziellen ophthalmologischen Untersuchung eine klinische Diagnose gestellt. Dabei werden die Diagnosen in Anlehnung an die Einteilung von BARNETT et al. (1998) verwendet. Im folgenden werden die wesentlichen Befunde für die gestellten Diagnosen aufgeführt:

Keratitis superficialis: - oberflächliche Hornhauttrübungen unterschiedlicher Ausprägung, zum Teil mit darunterliegendem Hornhautödem  
- oberflächliche Gefäßeinsprossung  
- intaktes Hornhautepithel, aber auch Epithelabschilferungen bis zu oberflächlichen Ulzera

Keratitis punctata: - schwache, punkt- und streifenförmige Hornhauttrübungen  
- unregelmäßige, fluoreszeinpositive, epitheliale Läsionen mit darunterliegendem Stromaödem

Keratitis maculosa: - dichte, umschriebene, fokale, oberflächliche Trübung der Hornhaut  
- oberflächliche Gefäßeinsprossung

Keratitis profunda: - Trübung der Hornhaut von unterschiedlichem Ausmaß und Färbung  
- Epithel- und Stromadefekte bis zu tiefen Ulzera  
- zumeist oberflächliche und tiefe Gefäßeinsprossung

Bullöse Keratopathie - deutliche epitheliale Bläschenbildung, zum Teil mit Trübungen der Hornhaut  
- zumeist ohne Epithelläsionen und Gefäßeinsprossung

#### 3.2.4 Entnahme von Tupferproben am Auge

Die Entnahme einer Tupferprobe von Augensekret beider Augen wurde vor Einbringen von Diagnostika in die Augen vorgenommen.

Dazu wurde ein steriler und trockener Tupfer (Copan®, Brescia, Italien) zwischen Unterlid und Nickhaut, welche durch Druck auf den Bulbus durch das Oberlid vorgelagert wurde, eingelegt und vorsichtig einmal um die eigene Achse gedreht, um Augensekret aufzunehmen.

Daraufhin wurde die Tupferspitze mit einer Schere in ein Eppendorfhütchen verbracht und ein Transportmedium zugesetzt, bestehend aus EDM (Life Technologies, Gaithersburg, USA), supplementiert mit 100 IE/ml Penicillin und 200 µl/ml Streptomycin.

Die Entnahme einer Tupferprobe von Augensekret wurde auch am klinisch gesunden Auge vorgenommen.

#### 3.2.5 Entnahme weiterer Proben zur virologischen und serologischen Untersuchung

Bei fünf Pferden aus Gruppe 1 wurde ein Hornhautgeschabse! gewonnen, da oberflächliche Teile der Hornhaut im Rahmen der therapeutischen Maßnahmen kürettiert wurden. Die Pferde wurden dazu sediert mit 0,08 bis 0,1 mg/kg KGW Romifidine (Sedivet®, Boehringer, Ingelheim). Ebenfalls wurde eine Oberflächenanästhesie der Kornea mit Tetracain enthaltenden Augentropfen (Ophthocain®, Winzer, Olching) vorgenommen. Das Hornhautmaterial wurde mit einem sterilen, scharfen Löffel abgetragen und auf einem Tupfer in bakteriestatisches Medium verbracht (s. 3.2.4).

### 3. Material und Methode

---

Die Entnahme einer Tuferprobe von der Nasenschleimhaut erfolgte innerhalb der Nasenhöhle proximal von der Mündung des Tränennasenkanals im Nasenvorhof. Auch hier wurde der Tupfer auf der Nasenschleimhaut einmal um die eigene Achse gedreht und dann in Medium verbracht (s. 3.2.4).

Die Entnahme einer Probe von Tracheobronchialsekret erfolgte bei den Pferden transendoskopisch (Olympus SIF 100). Bei einem Großteil der Pferde reichte als Zwangsmaßnahme eine Nasenbremse aus, einige Pferde wurden sediert mit 0,08 bis 0,1 mg/kg KGW Romifidin (Sedivet®, Boehringer, Ingelheim), um die Endoskopie vornehmen zu können.

In der Trachea wurde dann durch den Arbeitskanal des Endoskopes mit einem sterilen Katheder ein Tracheobronchialsekret entnommen und auf einem trockenen Tupfer ebenfalls in Transportmedium verbracht.

Die Entnahme einer Tracheobronchialsekret wurde bei jedem Pferd nur zum Zeitpunkt der Erstuntersuchung vorgenommen.

Die Entnahme von Citratvollblut erfolgte aus der Vena jugularis mittels eines Vakuumbloodentnahmesystems in Citratblutröhrchen (Vacutainer Systems, Becton Dickinson, Frankreich).

**3.2.6 Dokumentation der ophthalmologischen Befunde**

Die bei der speziellen ophthalmologischen Untersuchung erhobenen Befunde wurden auf dem folgenden Befundbogen der Klinik für Pferde der Tierärztlichen Hochschule Hannover notiert sowie mehrfarbig skizziert.

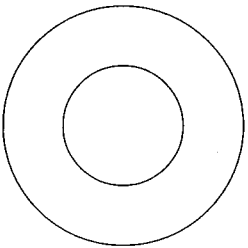
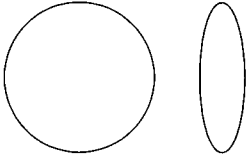
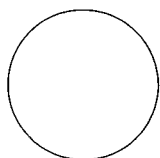
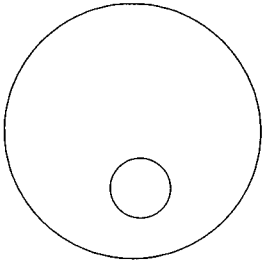
	Drohreflex	<b><u>Kornea, Sklera</u></b> 
	Tonus	
	Umgebung des Auges	
	Augenlider	
	Konjunktiva Nickhaut	
	Sklera	<b><u>Linse</u></b>
	Kornea	
	Vordere Augenkammer	
	Iris	
	Pupillenreaktion	<b><u>Glaskörper</u></b>
	Linse	
	Glaskörper	
	Papilla optica	<b><u>Augenhintergrund</u></b>
	RetinagefäÙe	
	Tapetum lucidum	
	Tapetum nigrum	
	Andere Veränderungen	

Abb. 2: Befundbogen für die spezielle ophthalmologische Untersuchung

### 3.3 Serologische Untersuchungen

Die serologischen Untersuchungen wurden in Zusammenarbeit mit dem Institut für Virologie des Fachbereiches Veterinärmedizin an der Freien Universität Berlin durchgeführt. Im Rahmen dieser Arbeit wurden die Seren mit zwei verschiedenen Tests auf Antikörper gegen equines Herpesvirus Typ 2 (EHV-2) untersucht, einerseits mit einem Neutralisationstest (NT) und andererseits mit einem indirektem Immunfluoreszenztest (IFT).

#### 3.3.1 Neutralisationstest (NT)

Blutserum wurde zur Komplementaktivierung 30 min bei 56 °C im Wasserbad inkubiert. Danach wurden pro Vertiefung einer 24 Lochplatte 100 µl des logarithmisch zur Basis 2 in EDM Medium (Life Technologies, Gaithersburg, USA) verdünntes Serum vorgelegt und 100 µl einer eingestellten Virussuspension ( $10^3$  PFU/ml EDM) dazugegeben. Nach einstündiger Inkubationszeit im Feuchtbrutschrank bei 37 °C wurden  $10^4$  ED-Zellen pro Vertiefung zugegeben. Es folgte eine weitere einstündige Inkubationszeit im Feuchtbrutschrank bei 37 °C und dann die Zugabe von 400 µl CMC-Overlaymedium (BDH Chemicals, Ltd., Analar, Poole, UK) pro Vertiefung. Nach einer einwöchigen Inkubationszeit wurden die Platten mit 4 % Formalin/Wasser fixiert und die Plaques mit einer Giemsa-Färbung sichtbar gemacht, um einen Titer zu ermitteln.

Der Titer zeigt die Verdünnungsstufe des Serums an, die eine Plaquereduktion von 50 % verursacht.

#### **3.3.2 Indirekter Immunfluoreszenztest (IFT)**

Im Rahmen dieser serologischen Untersuchungen wurden 96 Lochplatten mit ED Zellen beschickt und mit EHV-2 (LK 4) infiziert, im Feuchtbrutschrank für 4 Tage inkubiert und dann mit 4% Formalin/PBS (PBS: pH 7,4; NaCl 137 mM 8g; KCl 2,7mM 0,2g; Na<sub>2</sub>HPO<sub>4</sub>-2H<sub>2</sub>O 8,0mM 1,42g; KH<sub>2</sub>PO<sub>4</sub> 1,8 mM 0,24g, Aqua dest. ad 1l) fixiert.

Um diese Zellen zu nutzen, wurden sie zunächst über 20 min mit 1% Triton/PBS (Sigma, Deisenhofen) aufgeschlossen und dann mit 1% NCS/PBS (NCS: Life Technologies, Gibco-BRL) gewaschen. Dann wurden pro Vertiefung 40 µl der zu untersuchenden Blutseren in Verdünnung logarithmisch zur Basis 2 aufgegeben und die Platten für 45 min im Feuchtbrutschrank bei 37 °C inkubiert.

Die nicht gebundenen Antikörper wurden im nächsten Schritt durch dreimaliges Waschen mit 1% NCS/PBS entfernt. In jede Vertiefung wurden nun auf die gebundenen Antikörper 50 µl eines 1:50 verdünnten Ziege-anti-Pferd-FITC (Dianova, Hamburg) pipettiert, die Platten nochmals im Feuchtbrutschrank bei 37 °C für 45 min inkubiert und wiederum dreimal mit NCS/PBS gewaschen und anschließend 50µl Aqua dest. in jede Vertiefung gegeben.

Die Platten wurden unter einem Fluoreszenzmikroskop (Zeiss, ICM 405) ausgewertet, wobei der angegebene Titer der Verdünnungsstufe entspricht, bei der noch eine deutliche, antigenspezifische Fluoreszenz feststellbar war.

#### **3.4 Isolierung von equinen peripheren Blutleukozyten (PBL)**

Die Citratvollblutproben wurden für 10 min bei 1700 UpM zentrifugiert (Heraeus, Minifuge 2), das Plasma nahezu vollständig abgenommen, durch steriles PBS ersetzt und vorsichtig untergemischt. Dann wurde das verdünnte Blut vorsichtig auf Ficoll der Dichte 1,077 (Seromed, Berlin) aufgeschichtet (Verhältnis Blut:Ficoll von 3:1) und bei 1500 UpM für 20 min zentrifugiert.

Der so entstandene Gradient enthielt eine Schicht aus Erythro- und Granulozyten und darüber eine gut abgegrenzte Lymphozyten- und Monozytenbande, die sich beige-weiß darstellte und mit einer Pipette abgesaugt und in ein neues Zentrifugenröhrchen überführt wurde. Diese Zellsuspension wurde mit PBS aufgefüllt und für 10 min bei 1500UpM zentrifugiert (Heraeus Christ Minifuge 2) und die Zellen dann vor ihrer Weiterverwendung noch zweimal in PBS gewaschen, resuspendiert und pelletiert.

#### **3.4.1 DNA-Isolierung aus PBL**

Nach ihrer Isolierung wurden  $2-5 \cdot 10^6$  PBL in 50-200  $\mu$ l Proteinase-K Verdauungspuffer 1 (50 mM Tris, 1 mM EDTA, 0,5% Tween) aufgenommen, mit Proteinase K (Boehringer, Mannheim) - Endkonzentration 0,2 mg/ml - versetzt und im Wasserbad bei 37 °C über Nacht inkubiert. Diese Suspension wurde dann für 10 min auf 94 °C erhitzt, um die Proteinase K zu inaktivieren. Anschließend wurde die Suspension bei 10000 UpM für 5 min zentrifugiert (Ole Dich), die DNA-Konzentration im Photometer (Shimadzu, UV-1202) bei 260 nm bestimmt und der Überstand in die PCR eingesetzt.

#### **3.5 DNA-Präparation aus Augen-, Nasen- und Tracheobronchialsekret-Tupferproben sowie Hornhautgeschabseln**

Der im Isolationsmedium (Kapitel 3.2.4) befindliche Tupfer wurde zunächst aufgeschüttelt, dann aus dem Eppendorfhütchen entnommen und die Probe für 10 Minuten bei 15000 g (Ole Dich - Hochgeschwindigkeits Tischkühlzentrifuge). Der Überstand wurde abgegossen, das verbliebene Pellet über Kopf getrocknet, mit 100 µl Proteinase K - Verdauungspuffer resuspendiert und ebenfalls mit Proteinase K (0,2 mg/ml Endkonzentration) über Nacht inkubiert. Anschließend wurde die Proteinase K durch Erhitzung inaktiviert, und der Überstand nach Zentrifugation ebenfalls in die PCR eingesetzt.

#### **3.6 Polymerase Kettenreaktion (PCR) zum Nachweis des Genoms von EHV-2**

Die PCR zum Nachweis von EHV-2 Genom wurde nach der von BORCHERS u. SLATER (1993) beschriebenen Methodik im Institut für Virologie des FB Veterinärmedizin an der FU Berlin vorgenommen. Um die Sensitivität und Spezifität der Nachweismethode zu erhöhen, wurden die Reaktionen als nested PCR (nPCR) durchgeführt. Bei jedem Virusnachweis wurden nacheinander zwei PCR - Runden mit zwei verschiedenen Primerpaaren durchgeführt, wobei das erste Primerpaar die vom zweiten Primerpaar amplifizierte Sequenz mit einschloß.

Aus der ersten Runde der PCR (äußeres Primerpaar) wurde ein Aliquot aus diesem Reaktionsansatz in die zweite Runde der PCR (inneres Primerpaar) überführt.

Die PCRs wurden in einem Volumen von 50 µl durchgeführt, wobei zu 1 µg Gesamt - DNA als Matritze zusätzlich 0,4 µM jeden Primers, 0,2 mM dNTPs (Perkin Elmer, Überlingen), 1,5 U Taq - Polymerase (Quiagen, Hilden) und 1 \* Reaktionspuffer (Quiagen, Hilden) pipettiert wurden.

Das fehlende Volumen wurde mit Dnase- und Rnase - freiem Aqua dest (Promega, Madison, USA) aufgefüllt, und der Ansatz mit einem Tropfen Mineralöl (Sigma, Deisenhofen) überschichtet. Für den PCR - Ansatz wurde ein Heizblockcycler (MWG, Biotech, Hybaid omnigene) nach Protokoll verwendet.

Vom fertigen PCR - Produkt werden 15 µl auf einem 2%igen Agarosegel (Life Technologies, Gaithersburg, USA) aufgetragen, gelelektrophoretisch aufgetrennt und mit Ethidiumbromid unter UV-Licht sichtbar gemacht.

#### **3.7 Statistische Auswertung**

Die statistische Auswertung der Ergebnisse erfolgte mit der Software SAS® im Rechenzentrum der Tierärztlichen Hochschule Hannover. Die Beratung fand im Institut für Biometrie und Epidemiologie der Tierärztlichen Hochschule Hannover statt.

Dabei wurden die Nachweishäufigkeiten von Virusgenom bei den Gruppen eins und zwei aufgrund der Stichprobengröße in einer Vierfeldertafel mittels des Fisher-Exact Testes statistisch verglichen.

Weiterhin wurden zum Vergleich von paarigen Stichproben Vierfeldertafeln anhand des McNemar Testes ausgewertet.

Es werden nur Korrelationen dargestellt, deren Werte signifikante Abhängigkeiten zeigten. Als Signifikanzgrenze wurde eine Irrtumswahrscheinlichkeit von  $p \leq 0,05$  angenommen. Die Signifikanzstufen werden wie folgt angegeben:

$p > 0,05$  nicht signifikant (n.s.)

$p < 0,05$  signifikant (\*)

$p < 0,01$  hoch signifikant (\*\*)

## **4 Ergebnisse**

### **4.1 Klinische Allgemeinuntersuchung**

Alle Pferde der Gruppe eins und Gruppe zwei zeigten zum Zeitpunkt der Untersuchungen ein ungestörtes Allgemeinbefinden.

Pferd Nummer 22 aus Gruppe eins zeigte zum Zeitpunkt der zweiten Untersuchung eine akute Atemwegserkrankung. Eine Erhöhung der Körpertemperatur lag nicht vor. Die Stute war im zehnten Monat tragend. Die Atemwegserkrankung wurde systemisch behandelt und die Stute hat später abgefohlt.

### **4.2 Spezielle klinische Augenuntersuchung**

In Tabelle 3 sind die Diagnosen aufgeführt, die bei den Pferden der Gruppe eins aufgrund der klinischen Befunde gestellt wurden, nachdem die spezielle ophthalmologische Untersuchung durchgeführt wurde.

Alle Pferde zeigten einen positiven Drohreflex und eine vergleichende transpalpebrale Bulbuspalpation ergab keine auffälligen Befunde. Fehlstellungen der Lider oder der Wimpern wurden bei keinem Tier beobachtet. Auch Zusammenhangstrennungen im Bereich der Lider und Konjunktiven sowie Fremdkörper wurden bei keinem Tier festgestellt.

#### 4. Ergebnisse

---

Tab. 3: Gruppe 1: Diagnosen der an einer Keratitis oder Keratokonjunktivitis erkrankten Pferde

Diagnose	Kerat. superfic.	Kerat. punct.	Kerat. maculosa	Kerat. profunda	Bullöse Keratopathie	n =
<b>n [Pferde] 1. Untersuchung</b>	14	1	6	5	3	29
<b>n [Pferde] 2. Untersuchung</b>	14	1	5*	5	2*	27

Kerat. : Keratitis  
 oberfl. : oberflächlich  
 \* : Bei zwei Pferden wurde keine Nachuntersuchung durchgeführt.

superfic. : superficialis  
 punct. : punctata

Aus der Tabelle 3 ist zu ersehen, daß bei der Hälfte der Tiere die Diagnose Keratitis superficialis gestellt wurde. Die Diagnose Keratitis punctata wurde bei einem Pferd gestellt. Jeweils ein Pferd mit der Diagnose Keratitis profunda und Bullöse Keratopathie wurden nicht nachuntersucht.

In Tabelle vier und fünf sind die Befunde aufgeführt, die bei der speziellen ophthalmologischen Erst- und Zweituntersuchung erhoben wurden.

Unter dem Begriff „Rezidiv“ ist zu verstehen, daß die Augenerkrankung wiederholt auftrat oder mindestens sechs Monate bestand. Die Abwehrtrias umfaßt die Symptome Blepharospasmus, Epiphora und Photophobie. Das Symptom Konjunktivitis wurde ohne Unterteilung in geringgradig, mittelgradig und hochgradig aufgenommen. Es wurde das Vorhandensein einer Hornhauttrübungen festgehalten. Eine detaillierte Auflistung der Befunde der einzelnen Tiere findet sich im Anhang (s. Kap. 9).

#### 4. Ergebnisse

Tab. 4: Gruppe 1 - Auswertung der speziellen ophthalmologischen Erstuntersuchung

<b>Symptom</b> bei [n Pferden]	<b>Kerat. superfic.</b> [n = 14]	<b>Kerat. punct.</b> [n = 1]	<b>Kerat. maculosa</b> [n = 6]	<b>Kerat. profunda</b> [n = 5]	<b>Bullöse Keratopathie</b> [n = 3]
<b>Rezidiv</b>	6	1	3	4	3
<b>Abwehrtrias</b>	11	0	1	3	0
<b>Lidödem</b>	6	0	1	1	0
<b>Konjunktivitis</b>	12	1	4	4	2
<b>injizierte Skleragefäße</b>	5	0	0	2	1
<b>Fluorescein positiv</b>	1	0	0	1	1
<b>Hornhauttrübung</b>	12	1	6	5	3
<b>Gefäßeinsprossung oberfl.</b>	12	0	6	4	1
<b>- tief</b>	0	0	0	1	0

Kerat. : Keratitis

superfic. : superficialis

punct. : punctata

US : Untersuchung

oberfl. : oberflächlich

\* : Bei zwei Pferden wurde keine Nachuntersuchung durchgeführt.

Bei zwei Pferden der Gruppe eins mit der Diagnose Keratitis superficialis bestand bei der Erstuntersuchung keine Hornhauttrübung (Nr. 18 u. 19). Diese Pferde zeigten eine Abwehrtrias, Konjunktivitis und eine oberflächliche Gefäßeinsprossung auf dem erkrankten Auge.

#### 4. Ergebnisse

Tab. 5: Gruppe 1 - Auswertung der speziellen ophthalmologischen  
Zweituntersuchung

Symptom bei [n Pferden]	Kerat. superfic. [n = 14]	Kerat. punct. [n = 1]	Kerat. maculosa [n = 5]	Kerat. profunda [n = 5]	Bullöse Keratopathie [n = 2]
<b>Rezidiv</b>	6	1	2	4	2
<b>Abwehrtrias</b>	3	0	1	2	0
<b>Lidödem</b>	0	0	1	1	0
<b>Konjunktivitis</b>	9	0	3	4	2
<b>injizierte Skleragefäße</b>	3	0	0	1	0
<b>Fluorescein positiv</b>	0	0	0	1	0
<b>Hornhaut- trübung</b>	8	1	5	5	2
<b>Gefäßeinsprossung oberfl.</b>	7	0	4	3	0
<b>- tief</b>	0	0	0	0	0

Kerat. : Keratitis

superfic. : superficialis

punct. : punctata

US : Untersuchung

oberfl. : oberflächlich

\* : Bei zwei Pferden wurde keine Nachuntersuchung durchgeführt.

Die Pferde Nr. 18 und 19 aus Gruppe eins, bei denen zum Zeitpunkt der Erstuntersuchung keine Hornhauttrübung aufgefallen war, trat diese auch nicht zum Zeitpunkt der Zweituntersuchung auf. Eine Abwehrtrias sowie die oberflächliche Gefäßeinsprossung wurden bei der Zweituntersuchung nicht mehr festgestellt.

#### 4. Ergebnisse

Tab. 6: Gruppe 1 - Befunde bei Erst- und Zweituntersuchung

<b>Symptom</b>	<b>1. Untersuchung</b> [n Pferde]	<b>2. Untersuchung</b> [n Pferde]	<b>1. u. 2. Untersuchung</b> [n Pferde]
<b>Rezidiv</b>	17	15	/
<b>Abwehrtrias</b>	15	6	4
<b>Lidödem</b>	8	2	1
<b>Konjunktivitis</b>	23	18	13
<b>injizierte Skleragefäße</b>	8	4	3
<b>Fluorescein positiv</b>	3	1	0
<b>Hornhauttrübung</b>	27	21	21
<b>Gefäßeinsprossung oberfl.</b>	23	15	13
<b>- tief</b>	1	0	1

oberfl. : oberflächlich

Die Tabelle 6 zeigt, daß bei 23 Pferden zum Zeitpunkt der Erstuntersuchung eine Konjunktivitis bestand und bei 18 Pferden zum Zeitpunkt der Zweituntersuchung. Bei 13 Pferden wurde sie zu beiden Untersuchungszeitpunkten festgestellt. Eine Hornhauttrübung wurde bei 27 Pferden in der Erst- und bei 21 Pferden auch noch in der Zweituntersuchung festgestellt. 23 Tiere zeigten eine oberflächliche Gefäßeinsprossung bei der ersten und 13 Tiere bei der zweiten Untersuchung. Bei zwei Tieren trat sie zum Zeitpunkt der Zweituntersuchung auf.

### 4.3 Untersuchungen zum Nachweis von EHV-2 Genom mittels PCR

Tabelle 7 zeigt, bei wievielen Pferden aus Gruppe eins und zwei bei der Erstuntersuchung der Nachweis von EHV-2 Genom mittels PCR geführt wurde. Dabei wird unterschieden, ob ein Tier augenkrank oder gesund ist.

Tab. 7: Nachweis von EHV-2 Genom bei der Erstuntersuchung

<b>Nachweis von EHV-2 Genom in</b>	<b>Gruppe 1 n = 29 [Pferde]</b>	<b>Gruppe 2 n = 21 [Pferde]</b>
<b>Augentupfer</b>	12 (41,4%)	2 (9,5%)
<b>Nasentupfer</b>	8 (27,5%)	0 (0,0%)
<b>Tracheobronchialsekret</b>	7 (24,1%)	1 (4,8%)
<b>periphere Blutleukozyten</b>	18 (62,1%)	10 (47,6%)

Mittels des Fisher Exact Test wird gezeigt, daß bei Pferden der Kontrollgruppe signifikant weniger Augentupfer positiv sind, als bei erkrankten Pferden. Ebenfalls wird gezeigt, daß bei gesunden Pferden signifikant weniger Nachweise im Nasentupfer und im Tracheobronchialsekret geführt wurden. Für den Nachweis in peripheren Blutleukozyten ergeben sich statistisch keine signifikanten Unterschiede, wobei der Nachweis in peripheren Blutleukozyten bei mehr als 60% der Pferde aus Gruppe eins und bei fast 50% der Pferde aus der Gruppe zwei gelang (s. Abb. 3).

## 4. Ergebnisse

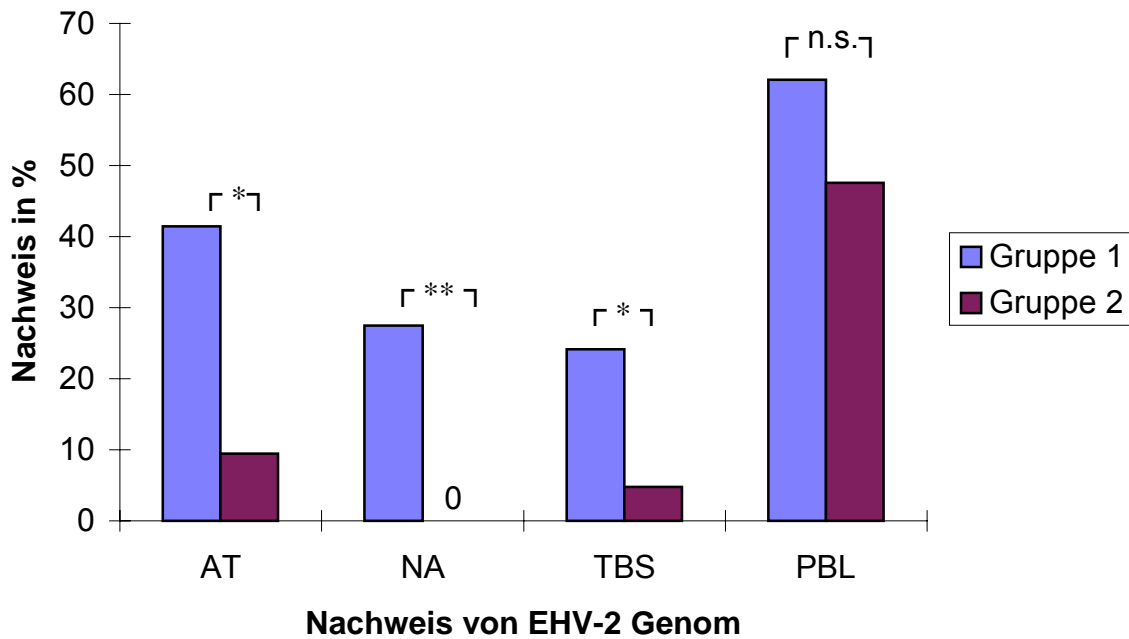


Abb. 3: Nachweis von EHV-2 Genom bei Gruppe eins und zwei zum Zeitpunkt der Erstuntersuchung in Prozent

- Gruppe 1 : Keratitispatienten
- Gruppe 2 : augengesunde Pferde
- AT : Augentupfer
- NA : Nasentupfer
- TBS : Tracheobronchialsekret
- PBL : periphere Blutleukozyten

#### 4. Ergebnisse

Die Ergebnisse der PCR-Untersuchung zum Nachweis von EHV-2 Genom in Augentupfern, Nasentupfern und peripheren Blutleukozyten der Gruppen eins und zwei zum Zeitpunkt der Zweituntersuchung werden in Tabelle 8 und Abbildung 4 dargestellt.

Tab. 8: Nachweis von EHV-2 Genom bei der Zweituntersuchung

<b>Nachweis von EHV-2 Genom in</b>	<b>Gruppe 1 n = 27 [Pferde]</b>	<b>Gruppe 2 n = 21 [Pferde]</b>
<b>Augentupfer</b>	6 (22,2%)	1 (4,8%)
<b>Nasentupfer</b>	7 (25,9%)	0 (0,0%)
<b>Tracheobronchialsekret</b>	n.u.	n.u.
<b>periphere Blutleukozyten</b>	13 (48,1%)	10 (47,6%)

n.u. : nicht untersucht

Bei der Zweituntersuchung wurde bei sechs Pferden aus Gruppe eins und einem Pferd aus Gruppe zwei der positive Nachweis von EHV-2 Genom im Augentupfer geführt. Nachweise in Nasentupfern gelangen in Gruppe eins bei sieben Pferden und bei 13 Pferden in peripheren Blutleukozyten. In Gruppe zwei wurde der positive Nachweis von EHV-2 Genom in peripheren Blutleukozyten bei 10 Pferden geführt.

Mit dem Fischer Exact Test wird gezeigt, daß zum Zeitpunkt der Zweituntersuchung bei Pferden der Kontrollgruppe signifikant weniger Nasentupfer positiv waren, als bei Pferden der Gruppe eins. Für die Nachweise in Augentupfern und peripheren Blutleukozyten ergeben sich keine statistisch signifikanten Unterschiede.

Zum Zeitpunkt der Zweituntersuchung war der Nachweis in peripheren Blutleukozyten in beiden Gruppen prozentual nahezu gleich.

Die Anzahl der Nachweise von EHV-2 Genom in den peripheren Blutleukozyten der Gruppe zwei hatte sich gegenüber der Erstuntersuchung nicht verändert.

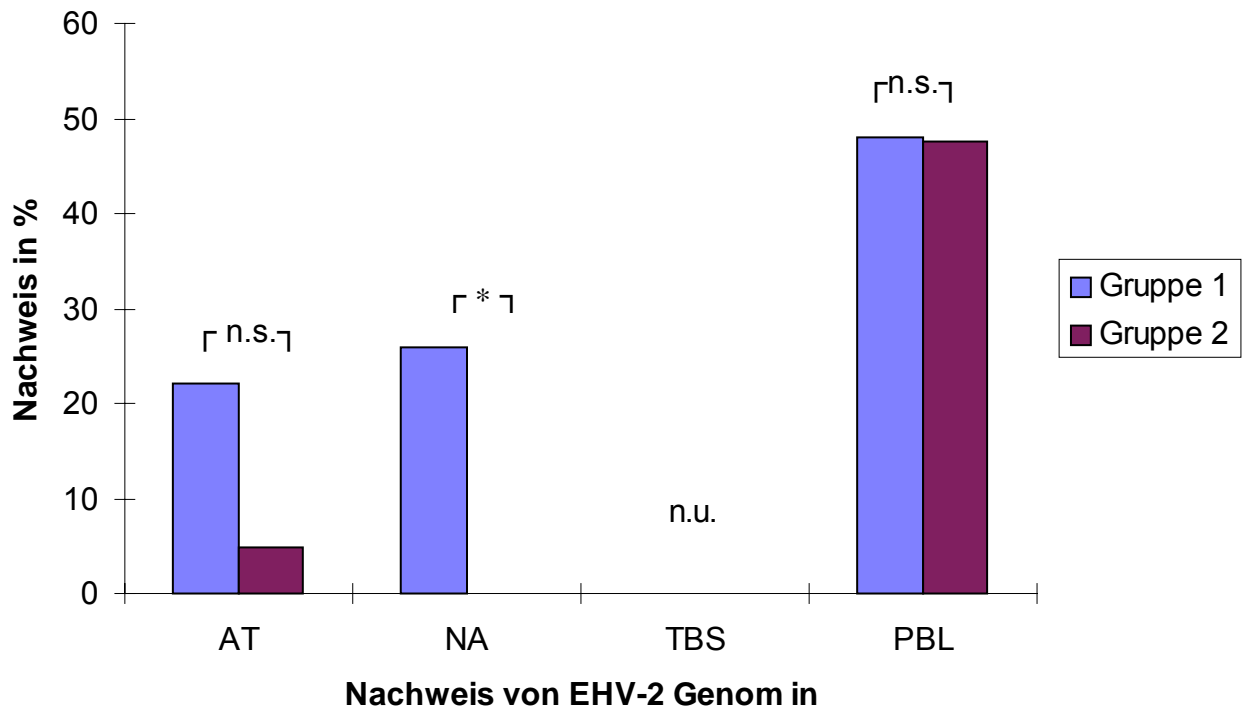


Abb. 4: Nachweis von EHV-2 Genom bei Gruppe eins und zwei bei der Zweituntersuchung in Prozent

- Gruppe 1 : Keratitispatienten
- Gruppe 2 : augengesunde Pferde
- AT : Augentupfer
- NA : Nasentupfer
- TBS : Tracheobronchialsekret
- PBL : periphere Blutleukozyten
- n.u. : nicht untersucht

#### 4. Ergebnisse

---

Die Tabellen 9 und 10 zeigen, wie sich innerhalb der Gruppe der erkrankten Tiere der Nachweis von EHV-2 Genom in den Augentupfern zu den beiden Untersuchungszeitpunkten verteilte. Gleichzeitig wird auch der Zusammenhang mit dem Nachweis in anderen Tupferproben zum jeweiligen Untersuchungszeitpunkt dargestellt.

Tab. 9: Gruppe1 - Gleichzeitiger Nachweis von EHV-2 Genom in den unterschiedlichen Proben bei der Erstuntersuchung

<b>positiver EHV-2 Nachweis</b>	<b>n</b> [Pferde]	<b>NA</b> <b>EHV-2 positiv</b>	<b>PBL</b> <b>EHV-2 positiv</b>	<b>TBS</b> <b>EHV-2 positiv</b>
<b>erkranktes Auge</b>	10	6	7	5
<b>gesundes Auge</b>	3	0	2	1
<b>beide Augen</b>	1	1	1	0

NA : Nasentupfer

PBL : periphere Blutleukozyten

TBS : Tracheobronchialsekret

Bei 17 Pferden wurde in der Erstuntersuchung kein Nachweis von EHV-2 Genom im Augentupfer geführt. Von diesen 17 Pferden gelang bei zwei Tieren der Nachweis im Nasentupfer, bei neun Tieren in peripheren Blutleukozyten und bei einem Tier im Tracheobronchialsekret.

Statistisch läßt sich mittels des Fischer Exact Testes zeigen, daß bei Pferden der Gruppe eins mit positivem EHV-2 Genom Nachweis im Augentupfer auch der Nachweis in Nasentupfer (\*) und Tracheobronchialsekret (\*) signifikant häufiger zu führen war, als bei Pferden ohne EHV-2 Genom Nachweis im Augentupfer. Eine statistische Signifikanz zum gleichzeitigen positiven Nachweis in peripheren Blutleukozyten (n.s.) besteht nicht.

#### 4. Ergebnisse

---

Tab. 10: Gruppe1 - Gleichzeitiger Nachweis von EHV-2 Genom in den unterschiedlichen Proben bei der Zweituntersuchung

<b>positiver EHV-2 Nachweis</b>	<b>n</b> [Pferde]	<b>NA</b> <b>EHV-2 positiv</b>	<b>PBL</b> <b>EHV-2 positiv</b>	<b>TBS</b> <b>EHV-2 positiv</b>
<b>erkranktes Auge</b>	5	2	4	n.u.
<b>gesundes Auge</b>	3	1	2	n.u.
<b>beide Augen</b>	2	1	1	n.u.

NA : Nasentupfer

PBL : periphere Blutleukozyten

TBS : Tracheobronchialsekret

n.u. : nicht untersucht

Bei 21 Pferden wurde in der Zweituntersuchung kein Nachweis von EHV-2 Genom in Augentupfern geführt. Bei zwei von diesen Tieren gelang der Nachweis im Nasentupfer und bei acht Tieren in peripheren Blutleukozyten.

Zum Zeitpunkt der Zweituntersuchung wurde EHV-2 Genom im Augentupfer auf dem erkrankten Auge bei fünf Tieren nachgewiesen. Die Nachweise im Nasentupfer gelangen bei zwei und in peripheren Blutleukozyten bei vier Tieren. Ein statistisch signifikanter Zusammenhang zwischen EHV-2 Genom Nachweis auf dem erkranktem Auge und dem gleichzeitigen Nachweis in Nasentupfer und peripheren Blutleukozyten besteht nicht.

#### 4. Ergebnisse

---

In den Tabellen 11 und 12 wird dargestellt, bei wievielen Pferden der Gruppen eins und zwei ein positiver Nachweis von EHV-2 Genom in Augentupfern, Nasentupfern und peripheren Blutleukozyten zu beiden Untersuchungszeitpunkten bestand.

Tab. 11: Gruppe 1 - Wiederholter Nachweis von EHV-2 Genom in den verschiedenen Proben bei Erst- und Zweituntersuchung

<b>Nachweis von EHV-2 Genom bei</b>	<b>AT EHV-2 positiv</b>	<b>NA EHV-2 positiv</b>	<b>TBS EHV-2 positiv</b>	<b>PBL EHV-2 positiv</b>
1. Untersuchung n [Pferde]	10 (3*)	8	7	18
2. Untersuchung n [Pferde]	5 (3*)	7	n.u.	13
<b>1. und 2. Untersuchung</b>	<b>2 (1*)</b>	<b>3</b>	<b>/</b>	<b>9</b>

AT : Augentupfer

NA : Nasentupfer

PBL : periphere Blutleukozyten

TBS : Tracheobronchialsekret

n.u. : nicht untersucht

(\*) : Anzahl der Nachweise auf dem gesunden Auge

Die Tabelle 11 zeigt, daß der Nachweis von EHV-2 Genom bei zwei Pferden (Nr. 2 und 5) im Augentupfer auf dem erkrankten Auge und drei Pferden im Nasentupfer wiederholt geführt wurde. Bei neun Pferden wurde der Nachweis von EHV-2 Genom in peripheren Blutleukozyten zu beiden Zeitpunkten geführt.

Bei drei Pferden (Nr. 12, 14, 20) wurde der Nachweis von EHV-2 Genom im Augentupfer auf dem erkrankten Auge zum Zeitpunkt der zweiten Untersuchung geführt.

Tab. 12: Gruppe 2 - Nachweis von EHV-2 Genom in den verschiedenen Proben bei Erst- und Zweituntersuchung

Nachweis von EHV-2 Genom bei	n =	AT EHV-2 positiv	NA EHV-2 positiv	TBS EHV-2 positiv	PBL EHV-2 positiv
<b>1. Untersuchung</b> n [Pferde]	21	2	0	1	10
<b>2. Untersuchung</b> n [Pferde]	21	1	0	n.u.	10
<b>1. und 2. Untersuchung</b>	42	0	0	/	4

AT : Augentupfer

NA : Nasentupfer

PBL : periphere Blutleukozyten

TBS : Tracheobronchialsekret

n.u. : nicht untersucht

Zu beiden Untersuchungszeitpunkten wurde bei zehn Pferden der Gruppe zwei EHV-2 Genom in peripheren Blutleukozyten nachgewiesen und bei vier Pferden wurde der Nachweis in peripheren Blutleukozyten wiederholt geführt. Beide Pferde (Nr. 8 und 13), bei denen in der Erstuntersuchung ein positiver Nachweis von EHV-2 Genom im Augentupfer geführt wurde, waren auch in peripheren Blutleukozyten positiv. Pferd (Nr. 7) mit dem positiven Augentupfer in der Zweituntersuchung war gleichzeitig in peripheren Blutleukozyten positiv.

#### 4.4 Klinische Befunde und Nachweis von EHV-2 Genom mittels PCR

In Tabelle 13 wird dargestellt, wie sich die Nachweise von EHV-2 Genom im Zusammenhang mit den klinischen Diagnosen verhalten haben.

Tab. 13: Gruppe 1 - Klinische Diagnosen und Nachweis von EHV-2 Genom mittels PCR (Erstuntersuchung/Zweituntersuchung)

Nachweis von EHV-2 Genom bei [n Pferden] in	Keratitis superfic. n = 14 / 14	Keratitis punctata n = 1 / 1	Keratitis maculosa n = 6 / 5*	Keratitis profunda n = 5 / 5	Bullöse Keratopathie n = 3 / 2*
<b>Augentupfer</b>	4(1*) / 4(2*)	1 / 0	3 / 0	1 / 0	1(1*) / 1(1*)
<b>Nasentupfer</b>	5 / 5	1 / 0	1 / 1	0 / 0	1 / 1
<b>Tracheobronchialesekret</b>	4 / n.u.	0 / n.u.	1 / n.u.	1 / n.u.	1 / n.u.
<b>periphere Blutleukozyten</b>	11 / 8	0 / 1	4 / 1	3 / 2	1 / 1

Kerat. : Keratitis  
 superfic. : superficialis  
 punct. : punctata  
 \* : Bei zwei Pferden wurde keine Nachuntersuchung durchgeführt.  
 (n\*) : Anzahl der Nachweise auf dem gesunden Auge  
 n.u. : nicht untersucht

Die Tabelle 13 zeigt, daß bei allen Diagnosen einer Keratitis der Nachweis von EHV-2 Genom im Augentupfer erfolgte. Bei der Diagnose Keratitis superficialis fanden sich im Vergleich zu den anderen Diagnosen mehr Nachweise von EHV-2 Genom in Augentupfer, Nasentupfer, Tracheobronchialesekret und peripheren Blutleukozyten. Eine statistische Signifikanz läßt sich nicht nachweisen.

Pferd Nummer fünf der Gruppe eins wurde im Oktober 1997 mit einer Keratitis maculosa in der Klinik für Pferde der Tierärztlichen Hochschule Hannover vorgestellt. Bei der Untersuchung der Augentupfer mittels PCR wurde der positive Nachweis von EHV-2 Genom auf dem erkrankten Auge geführt.

#### 4. Ergebnisse

In Tabelle 14 und 15 werden die Befunde aufgeführt, die bei den Pferden der Gruppe eins zu den beiden Untersuchungszeitpunkten erhoben wurden. Zusätzlich wird die Verteilung der Nachweise von EHV-2 Genom im Augentupfer angegeben.

Tab. 14: Gruppe 1 - Klinische Befunde und positiver Nachweis von EHV-2 Genom im Augentupfer bei der Erstuntersuchung

Symptom	Anzahl Pferde (n=29)	erkranktes Auge EHV-2 positiv [n Pferde]	gesundes Auge EHV-2 positiv [n Pferde]	beide Augen EHV-2 positiv [n Pferde]
Rezidiv	17	7	2	0
Abwehrtrias	15	4	1	0
Lidödem	8	2	1	0
Konjunktivitis	23	4	3	1
injizierte Skleragefäße	8	1	1	0
Fluorescein positiv	3	0	1	0
Hornhaut-Trübung	27	10	3	1
Gefäßeinsprossung oberflächlich	23	6	1	1
Gefäßeinsprossung tief	1	0	0	0

Die Tabelle 14 zeigt, daß von 17 Pferden, die mindestens sechs Monate („Rezidiv“) an einer Keratitis erkrankt waren, bei sieben Tieren ein positiver Nachweis von EHV-2 im Augentupfer gelang. Bei zehn von 27 Pferden, bei denen eine Hornhauttrübung festgestellt wurde und bei sechs von 23 Pferden mit einer oberflächlichen Gefäßeinsprossung, wurde der Nachweis von EHV-2 Genom im Augentupfer geführt. Ein statistisch signifikanter Unterschied zu den Pferden, bei denen diese Symptome nicht auftraten, läßt sich nicht darstellen. Der Nachweis von EHV-2 Genom im Augentupfer wurde bei vier von 23 Pferden geführt, die mit einer Keratitis und einer Konjunktivitis auf dem erkrankten Auge vorgestellt wurden.

Tab. 15: Gruppe 1 - Klinische Befunde und positiver Nachweis von EHV-2 Genom im Augentupfer bei der Zweituntersuchung

Symptom	Anzahl Pferde (n=27)	erkranktes Auge EHV-2 positiv [n Pferde]	gesundes Auge EHV-2 positiv [n Pferde]	beide Augen EHV-2 positiv [n Pferde]
Rezidiv	17	4	1	1
Abwehrtrias	5	2	0	0
Lidödem	2	0	0	0
Konjunktivitis	18	3	1	1
injizierte Skleralgefäße	4	1	0	0
Fluorescein positiv	1	0	0	0
Hornhauttrübung	22	4	2	2
Gefäßeinsprossung oberflächlich	14	4	1	1
Gefäßeinsprossung tief	0	0	0	0

Die Tabelle 15 zeigt, daß von 17 Pferden die bereits zum Zeitpunkt der Erstuntersuchung bereits rezidivierend oder mindestens sechs Monate („Rezidiv“) an einer Keratitis erkrankt waren, zum Zeitpunkt der Zweituntersuchung bei vier Pferden der positive Nachweis von EHV-2 Genom auf dem erkrankten Auge gelang. Der positive Nachweis im Augentupfer auf dem erkrankten Auge gelang bei drei von 18 Pferden mit einer Konjunktivitis, bei vier von 22 Pferden mit einer Hornhauttrübung und bei vier von 14 Pferden mit einer oberflächlichen Gefäßeinsprossung.

Anhand von Tabelle 16 wird aufgeführt, bei wievielen Pferden ein Symptom einer Hornhauterkrankung zu beiden Untersuchungszeitpunkten gefunden wurde und wie bei diesen Pferden der positive Nachweis von EHV-2 Genom im Augentupfer erfolgte.

#### 4. Ergebnisse

Tab. 16: Gruppe 1 - Wiederholtes Auftreten klinischer Befunde und Nachweis von EHV-2 Genom mittels PCR im Augentupfer (AT)

Symptom	1. und 2. Untersuchung [n Pferde]	AT positiv 1. US [n Pferde]	AT positiv 2. US [n Pferde]	AT positiv 1.u.2 US [n Pferde]
Abwehrtrias	4	0 (1*)	2	0
Chemosis	1	0	0	0
Konjunktivitis	13	(3*)	3 (1*)	(1*)
injizierte SkleragefäÙe	3	0	1	0
Fluorescein positiv	0	/	/	/
Hornhauttrübung	21	9 (1*)	4 (2*)	2
GefäÙeinsprossung oberflächlich	13	4 (1*)	2	0
GefäÙeinsprossung tief	1	0	0	0

(\*) : Anzahl Nachweise auf dem gesunden Auge

AT : Augentupfer

Bei zwei von 21 Pferden (Nr. 2 u. 5) mit einer Hornhauttrübung gelang der positive Nachweis von EHV-2 Genom zu beiden Untersuchungszeitpunkten. Bei 13 Pferden mit einer Konjunktivitis und 13 Pferden mit einer oberflächlichen GefäÙeinsprossung zu beiden Untersuchungszeitpunkten gelang der wiederholte positive Nachweis von EHV-2 Genom im Augentupfer auf dem erkrankten Auge nicht. Mit dem McNemar Test ergeben sich statistisch keine signifikanten Änderungen zwischen dem Auftreten von Symptomen zum Zeitpunkt von Erst- und Zweituntersuchung.

### **4.5 Ergebnisse unter Berücksichtigung der Therapie der Keratitispatienten**

Die Pferde der Gruppe eins wurden ambulant in der Klinik für Pferde der Tierärztlichen Hochschule Hannover vorgestellt, untersucht und den Besitzern ein Therapieverschlagn gemacht. Jedes Pferd wurde bis zur zweiten Untersuchung mit einer lokalen medikamentellen Therapie behandelt.

Es wurden hinsichtlich der Therapie zwei Gruppen von Tieren unterschieden. So wurden bei allen Tieren Glukokortikoid und Antibiotika enthaltende Augensalben als Kombinationspräparat und bei einem Teil der Patienten Virostatika lokal am Auge eingesetzt.

Im Rahmen der speziellen klinischen Untersuchung wurde bei drei Pferden mittels Fluoresceintest ein nicht intaktes Hornhautepithel festgestellt. In zwei Fällen ließ sich die Oberfläche nur geringradig diffus anfärben, so daß therapeutisch Glukokortikoid eingesetzt wird (Pferde Nr. 3 und 20). Bei einem Pferd wurde nach Abheilung eines umschriebenen Hornhautdefektes Glukokortikoid eingesetzt, so daß es zum Zeitpunkt der Nachuntersuchung auch unter lokaler Glukokortikoidanwendung stand (Pferd Nr. 6). Dieses gilt auch für die Pferde, bei denen aus therapeutischen Gründen eine Hornhautkürettage stattgefunden hat (Pferde Nr. 6, 9, 10 und 17). Dabei wurde zusätzlich jeweils ein Hornhautgeschabsel entnommen und untersucht. Die Tabellen 17 und 18 zeigen die klinischen und virologischen Ergebnisse der Tiere, bei denen auch Virostatika lokal am Auge eingesetzt wurden zum Zeitpunkt der Erst- und Zweituntersuchung.

#### 4. Ergebnisse

---

Tab. 17: Gruppe 1 - Klinische Ergebnisse vor und nach Therapie mit Glukokortikoid und Antibiotika enthaltender Augensalbe sowie Virostatika

Symptom	1. Untersuchung n = 18 [Pferde]	2. Untersuchung n = 16 [Pferde]	1.und 2. Untersuchung [n Pferde]
Abwehrtrias	7	2	1
Lidödem	2	1	0
Konjunktivitis	10 (+2)	12	7
injizierte Skleragefäße	5	1	1
Fluorescein positiv	1	1	0
Hornhauttrübung	14 (+2)	12	12
Gefäßeinsprossung oberflächlich	13 (+2)	7	7
Gefäßeinsprossung tief	0	0	0

(+n) : Pferde, die nur einmalig untersucht wurden

Aus der Tabelle 17 ist ersichtlich, daß bei sieben Pferden das Symptom Konjunktivitis zu beiden Untersuchungszeitpunkten festgestellt wurde und bei fünf Pferden eine Konjunktivitis zur Zweituntersuchung auftrat. Eine Hornhauttrübung wurde bei zwölf Pferden und eine oberflächliche Gefäßeinsprossung bei sieben Pferden wiederholt festgestellt.

#### 4. Ergebnisse

---

Tab. 18: Gruppe 1 - Virologische Ergebnisse vor und nach Therapie mit Glukokortikoid und Antibiotika enthaltender Augensalbe sowie Virostatika

<b>positiver EHV-2 Nachweis in</b>	<b>1. Untersuchung n = 18 [Pferde]</b>	<b>2. Untersuchung n = 16 [Pferde]</b>	<b>1. und 2. Untersuchung [n Pferde]</b>
<b>Augentupfer</b>	9 (1*)	2 (1*)	1
<b>Nasentupfer</b>	6	3	1
<b>Tracheobronchialsekret</b>	4	n.u.	/
<b>periphere Blutleukozyten</b>	8 (+1)	7	4

(+n) : Pferde, die nur einmalig untersucht wurden

(\*) : Anzahl der Nachweise auf dem gesunden Auge

n.u. : nicht untersucht

Die Tabelle 18 zeigt, daß der positive Nachweis von EHV-2 Genom im Augentupfer bei neun Pferden bei der Erstuntersuchung und bei zwei Pferden (Nr. 14 u.15) zur Zweituntersuchung auf dem erkrankten Auge gelang. Dabei wurde der Nachweis bei einem Pferd wiederholt geführt (Nr. 5). Der Nachweis im Nasentupfer gelang bei sechs Pferden in der Erst- und bei drei Pferden in der Zweituntersuchung, bei einem Pferd wiederholt. In peripheren Blutleukozyten wurde bei der Erstuntersuchung bei neun Pferden, in der Zweituntersuchung bei sieben Pferden und bei vier Pferden (Nr. 5, 10, 15, 20) zu beiden Zeitpunkten der Nachweis von EHV-2 geführt.

#### 4. Ergebnisse

---

In den Tabellen 19 und 20 werden die Ergebnisse der klinischen und virologischen Untersuchungen der Tiere dargestellt, bei denen lokal keine Virostatika eingesetzt wurden.

Tab. 19: Gruppe 1 - Klinische Ergebnisse vor und nach Therapie mit Glukokortikoid und Antibiotika enthaltender Augensalbe

Symptom	1. Untersuchung n = 11 [Pferde]	2. Untersuchung n = 11 [Pferde]	1. und 2. Untersuchung [n Pferde]
<b>Abwehrtrias</b>	8	3	3
<b>Lidödem</b>	6	1	1
<b>Konjunktivitis</b>	11	6	6
<b>injizierte Skleragefäße</b>	3	2	2
<b>Fluorescein positiv</b>	2	0	0
<b>Hornhauttrübung</b>	11	9	9
<b>Gefäßeinsprossung oberflächlich</b>	8	7	7
<b>Gefäßeinsprossung tief</b>	1	0	0

(\*) : Anzahl der Nachweise auf dem gesunden Auge

Die Tabelle 19 zeigt, daß acht Tiere mit einer Abwehrtrias in der Erstuntersuchung vorgestellt wurden. Bei drei Pferden bestand es bei der Zweituntersuchung. Das Symptom Konjunktivitis trat bei sechs von elf Tieren auch in der Zweituntersuchung auf. Eine Hornhauttrübung wurde bei neun Tieren zu beiden Zeitpunkten festgestellt. Bei sieben von acht Tieren wurde bei der Erstuntersuchung wiederholt eine oberflächliche Gefäßeinsprossung festgestellt.

#### 4. Ergebnisse

---

Tab. 20: Gruppe 1 - Virologische Ergebnisse vor und nach Therapie mit  
Glukokortikoid und Antibiotika enthaltender Augensalbe

<b>positiver Nachweis von EHV-2 Genom in</b>	<b>1. Untersuchung n = 11 [Pferde]</b>	<b>2. Untersuchung n = 11 [Pferde]</b>	<b>1.u.2. Untersuchung [n Pferde]</b>
<b>Augentupfer</b>	1 (2*)	3 (2*)	1 (1*)
<b>Nasentupfer</b>	2	4	2
<b>Tracheobronchial- sekret</b>	3	n.u.	/
<b>peripheren Blut- leukozyten</b>	9	6	5

(\*) : Anzahl der Nachweise auf dem gesunden Auge

n.u. : nicht untersucht

Aus der Tabelle 20 ist ersichtlich, daß der positive Nachweis von EHV-2 Genom im Augentupfer aus dem erkrankten Auge bei einem Pferd (Nr. 2) bei der Erst- und bei drei Pferden (Nr. 2, 12, 20) bei der Zweituntersuchung geführt wurde. Bei einem Pferd (Nr. 2) erfolgte der Nachweis wiederholt. Der Nachweis im Nasentupfer wurde bei zwei Pferden bei beiden Untersuchungen, bei zwei Pferden zur Zweituntersuchung geführt. Der Nachweis in peripheren Blutleukozyten wurde bei neun Pferden bei der Erst-, bei sechs Pferden bei der Zweituntersuchung und bei fünf Pferden (Nr. 9, 12, 13, 20, 27) wiederholt geführt.

#### 4. Ergebnisse

Als Virostatika wurden lokal zwei verschiedene Präparate eingesetzt. In den Tabellen 21 und 22 wird dargestellt, wie sich die klinischen und virologischen Ergebnisse zwischen diesen beiden mit verschiedenen virostatischen Wirkstoffen behandelten Gruppen verhalten haben.

Tab. 21: Gruppe1 - Klinische Ergebnisse der mit Trifluridin und Idoxuridin behandelten Tiere

Symptom auf erkranktem Auge	Trifluridin			Idoxuridin		
	1.US n=13 [Pferde]	2. US n=12 [Pferde]	1. und 2. US [n Pferde]	1. US (n=5) [Pferde]	2. US (n=4) [Pferde]	1. und 2. US [n Pferde]
<b>Abwehrtrias</b>	4	1	0	3	1	1
<b>Lidödem</b>	0	1	0	2	0	0
<b>Konjunktivitis</b>	7 (+1)	9	4	3 (+1)	3	3
<b>injizierte Skleragefäße</b>	2	2	1	3	0	0
<b>Fluorescein positiv</b>	1	1	0	0	0	0
<b>Hornhauttrübung</b>	12 (+1)	12	12	2 (+1)	0	0
<b>Gefäßeinsprossung oberflächlich</b>	8 (+1)	6	6	4 (+1)	1	1

(+n) : Pferde, die nur einmal untersucht wurden

US : Untersuchung

Aus der Tabelle 21 ist ersichtlich, daß bei acht mit Trifluridin behandelten Pferden eine Konjunktivitis in der Erst-, bei neun Pferden in der Zweituntersuchung und bei vier Pferden (Nr. 3, 7, 21, 23) wiederholt festgestellt wurde. Bei fünf Pferden (Nr. 1, 8, 10, 17, 29) trat zum Zeitpunkt der Zweituntersuchung eine Konjunktivitis auf.

Eine Hornhauttrübung bestand bei 13 Pferden bei der Erstuntersuchung und trat bei zwölf Pferden wiederholt auf. Dabei wurde ein Pferd nicht nachuntersucht (Nr. 28). Bei neun Pferden wurde zum Zeitpunkt der Erstuntersuchung eine oberflächliche Gefäßeinsprossung festgestellt, die bei sechs Pferden wiederholt auftrat, wobei ein Pferd (Nr. 28) nicht erneut untersucht wurde.

#### 4. Ergebnisse

Bei drei Pferden, der mit Idoxuridin behandelten Tiere, bestand eine Konjunktivitis bei der Erst- und Zweituntersuchung (Nr. 14, 15, 18). Eine Hornhauttrübung wurde bei drei Pferden (Nr. 14, 15, 24) bei der Erstuntersuchung festgestellt, von denen ein Pferd (Nr. 24) nicht nachuntersucht wurde. Fünf Pferde zeigten zum Zeitpunkt der Erstuntersuchung eine oberflächliche Gefäßeinsprossung, die bei einem Pferd (Nr. 14) wiederholt festgestellt wurde. Pferd (Nr. 24) wurde nicht wiederholt untersucht.

Tab. 22: Gruppe1 - Virologische Ergebnisse der mit Trifluridin und Idoxuridin behandelten Tiere

positiver EHV-2 Nachweis in	Trifluridin			Idoxuridin		
	1. US (n=13) [Pferde]	2. US (n=12) [Pferde]	1.u.2. US [n Pferde]	1.US (n=5) [Pferde]	2.US (n=4) [Pferde]	1.u.2. US [n Pferde]
<b>Augentupfer (AT)</b>	7	1 (1*)	1	1 (1*)	1	0
<b>Nasentupfer (NA)</b>	4	2	1	2	1	0
<b>Tracheobron- chialsekret (TBS)</b>	3	n.u.	/	1	n.u.	/
<b>periphere Blut- leukozyten (PBL)</b>	6	5	3	2 (+1)	2	1

(+n) : Pferde, die nur einmal untersucht wurden

(n\*) : Anzahl der Nachweise auf dem gesunden Auge

n.u. : nicht untersucht

Aus Tabelle 22 wird ersichtlich, daß bei sieben mit Trifluridin behandelten Pferden der positive Nachweis von EHV-2 Genom im Augentupfer auf dem erkrankten Auge geführt wurde. Dieser Nachweis wurde bei einem Tier (Nr.5) auf dem erkrankten Auge wiederholt. Bei den mit Idoxuridin behandelten Tieren gelang der Nachweis im Augentupfer auf dem erkrankten Auge zu beiden Untersuchungszeitpunkten bei jeweils einem Tier (Nr. 15 und 14). Der Nachweis im Nasentupfer wurde bei den mit Trifluridin behandelten Pferden bei der Erstuntersuchung bei vier Pferden, bei der Zweituntersuchung bei zwei und bei einem Pferd wiederholt geführt.

#### 4.6 Serologische Untersuchung

Neben den virologischen Laboruntersuchungen wurden auch serologische Untersuchungen durchgeführt. Die Sera der Tiere wurden mittels eines Neutralisationstests (NT) und eines indirekten Immunfluoreszenztests (IFT) auf das Vorliegen von Antikörpern gegen EHV-2 untersucht.

In Tabelle 23 und 24 sind die Ergebnisse der serologischen Untersuchungen mittels Neutralisationstest und indirekten Immunfluoreszenztest in absoluten Zahlen und Prozentwerten dargestellt. Die Verteilung der prozentualen Häufigkeitverteilungen wird in Abb. 5 und 6 für die beiden Testverfahren graphisch dargestellt.

Tab. 23: Antikörpertiter im indirekten Immunfluoreszenztest gegen EHV-2 der Gruppen eins und zwei

IFT - Titer	Gruppe 1 1. US n = 29 [Pferde]	Gruppe 2 1. US n = 21 [Pferde]	Gruppe 1 2. US n = 27 [Pferde]	Gruppe 2 2. US n = 21 [Pferde]
<b>1 : 320</b>	2 (6,9%)	2 (9,5%)	2 (7,4%)	0 (0,0%)
<b>1 : 640</b>	6 (20,7%)	5 (23,8%)	4 (14,8%)	4 (19,1%)
<b>1 : 1280</b>	9 (31,0%)	7 (33,3%)	9 (33,3%)	8 (38,1%)
<b>1 : 2560</b>	8 (27,6%)	4 (19,1%)	5 (18,5%)	6 (28,6%)
<b>1 : 5120</b>	3 (10,3%)	2 (9,5%)	7 (26,0%)	2 (9,5%)
<b>1 : 10240</b>	1 (3,5%)	1 (4,8%)	0 (0,0%)	1 (4,8%)

US : Untersuchung

IFT : indirekter Immunfluoreszenztest

Die Tabelle 23 zeigt, daß bei den Pferden der Gruppe eins und zwei Antikörpertiter im indirekten Immunfluoreszenztest ab einer Stufe von 1 : 320 zu finden waren. Es ergeben sich keine signifikanten Unterschiede zwischen den Gruppen.

## 4. Ergebnisse

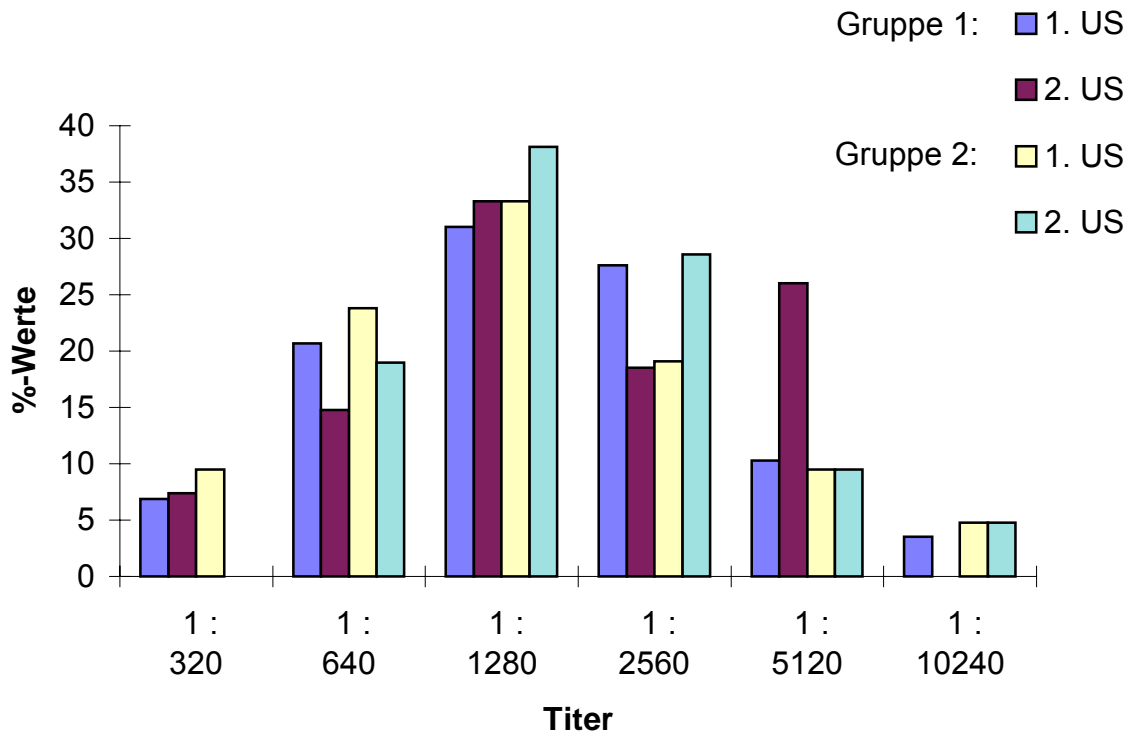


Abb. 5: Prozentuale Häufigkeitsverteilung der indirekten Immunfluoreszenztiter von Antikörpern gegen EHV-2 der Gruppen eins und zwei

Gruppe 1 : Keratitispatienten  
Gruppe 2 : augengesunde Pferde

Zu beiden Untersuchungszeitpunkten bestehen innerhalb einer Gruppe, wie auch zwischen beiden Gruppen keine signifikanten Unterschiede in der Verteilung der mittels Immunfluoreszenz ermittelten Antikörpertiterstufen.

#### 4. Ergebnisse

---

Tab. 24: Antikörpertiter im Neutralisationstest gegen EHV-2 der Gruppen eins und zwei

NT - Titer	Gruppe 1 1. US n = 29 [Pferde]	Gruppe 2 1. US n = 21 [Pferde]	Gruppe 1 2. US n = 27 [Pferde]	Gruppe 2 2. US n = 21 [Pferde]
< 1 : 10	20 (69%)	18 (85,6%)	21 (77,8%)	17 (80,9%)
1 : 10	6 (20,7%)	1 (4,8%)	3 (11,1%)	2 (9,5%)
1 : 20	2 (6,7%)	1 (4,8%)	1 (3,7%)	0 (0,0%)
1 : 30	0 (0,0%)	0 (0,0%)	0 (0,0%)	1 (4,8%)
1 : 40	1 (3,4%)	0 (0,0%)	2 (7,4%)	0 (0,0%)
1 : 60	0 (0,0%)	1 (4,8%)	0 (0,0%)	0 (0,0%)
1 : 80	0 (0,0%)	0 (0,0%)	0 (0,0%)	1 (4,8%)

US : Untersuchung

NT : Neutralisationstest

Die Tabelle 24 zeigt, daß bei Gruppe eins und zwei die Antikörpertiter im Neutralisationstest zu 70 bis über 80 Prozent in der Titerstufe < 1 : 10 zu finden waren. Signifikante Unterschiede innerhalb einer Gruppe sowie unter den beiden Gruppen zu den beiden Untersuchungszeitpunkten wurden nicht festgestellt.

## 4. Ergebnisse

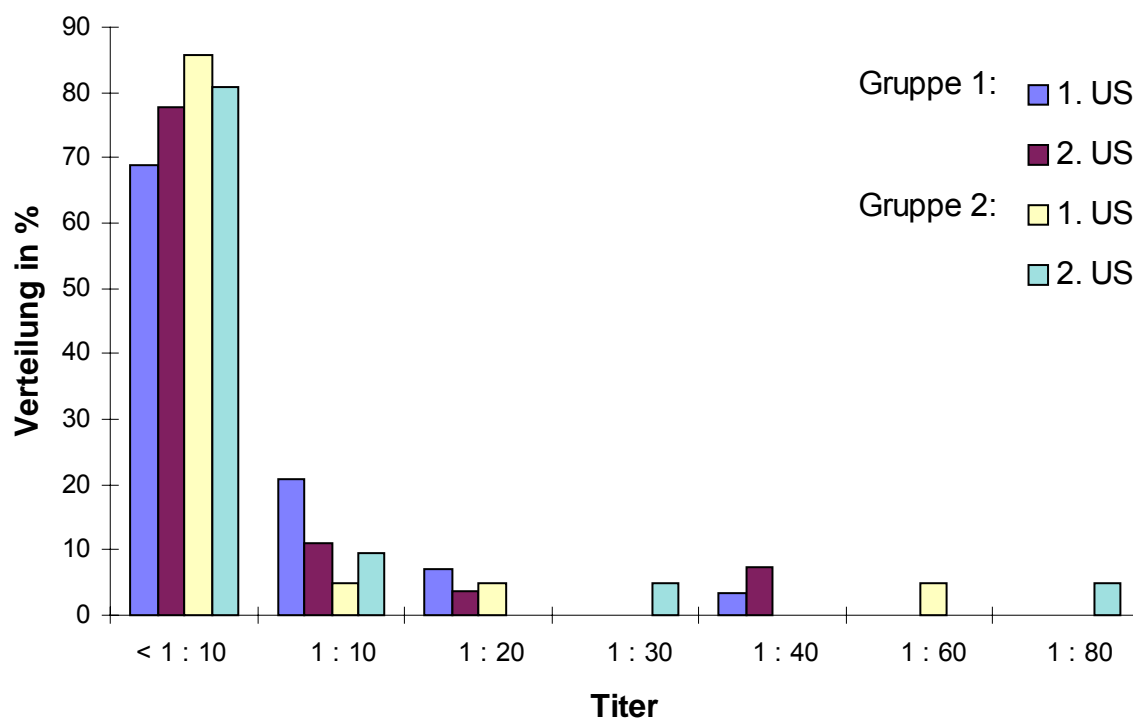


Abb. 6: Prozentuale Häufigkeitsverteilung der Neutralisationstiter von Antikörpern gegen EHV-2 der Gruppen eins und zwei

Gruppe 1 : Keratitispatienten  
Gruppe 2 : augengesunde Pferde

Zu beiden Untersuchungszeitpunkten bestehen innerhalb einer Gruppe, wie auch zwischen beiden Gruppen keine signifikanten Unterschiede in der Verteilung der mittels Neutralisationstest ermittelten Antikörpertiterstufen. Bei beiden Gruppe liegen zu 70 bis über 80 % Titer in der Stufe <math>< 1:10</math>.

In Tabelle 25 werden alle Pferde aus Gruppe eins aufgeführt, bei denen eine mindestens zweistufige Titerveränderung bei einem oder beiden serologischen Testverfahren vorlag. Die höhere Titerstufe ist grau unterlegt.

#### 4. Ergebnisse

Tab. 25: Gruppe 1 - Pferde mit einer mindestens zweistufigen Titerveränderung

Pferd Nr.	IFT		NT	
	1. Untersuchung	2. Untersuchung	1. Untersuchung	2. Untersuchung
3	1 : 1280	1 : 5120	< 1 : 10	1 : 40
4	1 : 640	1 : 2560	1 : 40	< 1 : 10
5	1 : 2560	1 : 5120	1 : 10	1 : 40
7	1 : 1280	1 : 2560	< 1 : 10	1 : 20
15	1 : 5120	1 : 1280	< 1 : 10	< 1 : 10

IFT : indirekter Immunfluoreszenztest

NT : Neutralisationstest

Im folgenden Abschnitt wird dargestellt, welche virologischen Ergebnisse mittels PCR bei den Pferden mit einer mindestens zweistufigen Titerveränderung festgestellt wurden.

Pferd Nr. 3 zeigte eine zweistufige Titerveränderung im indirekten Immunfluoreszenztest von 1 : 1280 auf 1 : 5120 und im Neutralisationstest von < 1 : 10 auf 1 : 40. Bei diesem Pferd wurde zum Zeitpunkt der Zweituntersuchung EHV-2 Genom in peripheren Blutleukozyten nachgewiesen.

Bei Pferd Nr. 4 veränderte sich der Immunfluoreszenztiter von 1 : 640 auf 1 : 2560 und der Neutralisationstiter von 1 : 40 auf < 1 : 10. In der PCR wurde zum Zeitpunkt der Erstuntersuchung der positive Nachweis von EHV-2 Genom in Augentupfer und Nasentupfer und bei der Zweituntersuchung in peripheren Blutleukozyten geführt.

Pferd Nr. 5 zeigte eine Veränderung im Neutralisationstiter von 1 : 10 auf 1 : 40 zur Zweituntersuchung und mittels PCR wurde zu beiden Untersuchungszeitpunkten EHV-2 Genom im Augentupfer und PBL gefunden.

Bei Pferd Nr. 7 wurde ein NT - Titer von < 1 : 10 bei der Erst- und von 1 : 20 bei der Zweituntersuchung festgestellt. Bei diesem Pferd wurde EHV-2 Genom bei der Erstuntersuchung in peripheren Blutleukozyten gefunden.

Bei Pferd Nr. 15 betrug der Immunfluoreszenztiter bei der Erstuntersuchung 1 : 5120 und bei der Zweituntersuchung 1 : 1280. Mittels PCR wurde bei der Erstuntersuchung in beiden Augentupfer und Nasentupfer, sowie zu beiden Untersuchungszeitpunkten in peripheren Blutleukozyten EHV-2 Genom nachgewiesen.

Pferd Nummer 5 der Gruppe eins wurde im Oktober 1997 mit einer Keratitis punctata in der Klinik für Pferde der Tierärztlichen Hochschule Hannover vorgestellt. Bei der Untersuchung der Augentupfer mittels PCR wurde der positive Nachweis von EHV-2 Genom auf dem erkrankten Auge geführt. Die serologischen Nachweisverfahren für EHV-2 Antikörper zeigten bei der Erstuntersuchung im Neutralisationstest einen Titer von 1 : 40 und im indirekter Immunfluoreszenztest einen Titer von 1 : 20480. Eine serologische Verlaufsuntersuchung zeigte drei Wochen später einen Neutralisationstiter von 1 :40 und einen Immunfluoreszenztiter von 1 : 2560.

### **4.7 Ergebnisse mehrfach untersuchter Tiere**

Einige Pferde der Gruppe eins wurden über die beiden Untersuchungszeitpunkte hinaus in der Klinik vorgestellt, untersucht und Proben zur virologischen und serologischen Diagnostik entnommen.

Bei Pferd Nummer 26 aus Gruppe eins wurde bei der Erstuntersuchung eine Keratitis maculosa mit einer Abwehrtrias, Lidödem, Konjunktivitis, Hornhauttrübung und oberflächlicher Gefäßeinsprossung auf dem linken Auge festgestellt. Zum Zeitpunkt der Zweituntersuchung bestand eine Hornhauttrübung mit oberflächlicher Gefäßeinsprossung auf beiden Augen. Das rechte Auge war bei der Erstuntersuchung klinisch unauffällig. Beide Augen wurden mit Glukokortikoid und Antibiotika enthaltender Augensalbe sowie einem Virostatikum (Trifluridin) behandelt (s. Kap. 4.4). Mittels PCR gelang auf beiden Augen kein Nachweis von EHV-2 Genom.

Bei einer dritten Untersuchung einen Monat später zeigte das linke Auge eine Abwehrtrias, ein Lidödem, eine Konjunktivitis, injizierte Skleralgefäße sowie Hornhauttrübung und oberflächliche Gefäßeinsprossung. Zusätzlich bestand auf dem rechten Auge eine Hornhauttrübung. Auf beiden Augen wurde mittels PCR der Nachweis von EHV-2 Genom im Augentupfer geführt.

#### 4. Ergebnisse

---

Das Pferd zeigte bei einer vierten Untersuchung wieder etwa einen Monat später auf beiden Augen eine Abwehrtrias, ein Lidödem, eine Konjunktivitis, injizierte Skleragefäße und eine oberflächliche Gefäßeinsprossung. Auf dem linken Auge wurde in einem Hornhautgeschabsel der positive Nachweis von EHV-2 Genom geführt. Die serologischen Untersuchungen zeigten zu allen Untersuchungszeitpunkten einen Neutralisationstiter  $< 1 : 10$  und einen Immunfluoreszenztiter von  $1 : 1280$  und  $1 : 2560$ .

Pferd Nummer 29 wurde bei der Erstuntersuchung mit einer Abwehrtrias, Konjunktivitis, Hornhauttrübung und oberflächlichen Gefäßeinsprossung vorgestellt und mittels PCR wurde bei der Erstuntersuchung der Nachweis von EHV-2 Genom im Augentupfer auf dem erkrankten Auge sowie im Nasentupfer und peripheren Blutleukozyten geführt. Das Pferd wurde mit Glukokortikoid und Antibiotika enthaltender Augensalbe sowie Trifluoridin als Virostatikum lokal behandelt. Bei der Zweituntersuchung wurde kein Virusgenom nachgewiesen.

Dieses Pferd wurde im weiteren Verlauf mehrfach in der Klinik vorgestellt, da es unter Therapie zu Rezidiven kam. Dabei zeigte das Pferd im akuten Stadium als Hauptsymptome neben einer Abwehrtrias eine zunehmende Hornhauttrübung und eine oberflächliche Gefäßeinsprossung.

Bei weiteren virologischen Untersuchungen nach vier Monaten wurde der positive Nachweis von EHV-2 Genom im Augentupfer auf dem erkrankten Auge und nach sechs Monaten im Augentupfer auf dem erkrankten Auge und im Nasentupfer geführt.

Die Ergebnisse der serologischen Untersuchungen auf Vorliegen von EHV-2 Antikörpern ergaben zu allen Untersuchungszeitpunkten einen Immunfluoreszenztiter von  $1 : 1280$  und einen Neutralisationstiter von  $< 1 : 10$ .

### 5 Diskussion

#### 5.1 Material und Methode

Bei den in der vorliegenden Arbeit untersuchten Patienten handelte es sich um Pferde, die in einem Zeitraum von Februar 1998 bis Juni 1999 konsekutiv in der Klinik für Pferde der Tierärztlichen Hochschule Hannover mit einer Keratitis bzw. Keratokonjunktivitis vorgestellt wurden.

Die Tiere der Gruppe eins waren zwischen drei und 20 Jahre alt. Das durchschnittliche Alter betrug 9,5 Jahre mit einem Schwerpunkt in der Altersklasse der sechs bis zehn Jahre alten Tiere. Die Gruppe bestand aus vier Hengsten, 14 Stuten und elf Wallachen. Es überwogen die Warmblutpferderassen mit rund 80% der Tiere.

Innerhalb der Gruppe zwei waren die Tiere zwischen zwei und zwanzig Jahre alt, mit einem Altersdurchschnitt von 10,2 Jahren. Der Schwerpunkt lag ebenfalls innerhalb der Altersklasse der sechs bis zehn Jahre alten Tiere. Diese Gruppe setzte sich zusammen aus 13 Stuten, zwei Hengsten und sechs Wallachen. Über 70% der Pferde zählten zu deutschen Warmblutrassen.

Mit dieser Arbeit liegen Ergebnisse über den Nachweis und eine mögliche Beteiligung von equinem Herpesvirus Typ 2 (EHV-2) bei an einer Keratitis und Keratokonjunktivitis erkrankten Gruppe von Pferden vor. Zusätzlich wurden im Vergleich dazu klinisch augengesunde Pferde als Kontrollgruppe untersucht. Bisherige Hinweise finden sich nur in Fallberichten über Einzeltiere wie bei THEIN und BÖHM (1976) über eine virusbedingte Keratokonjunktivitis bei einem Fohlen. COLLINSON et al. (1994) berichten von drei Fohlen mit Keratokonjunktivitis und weisen EHV-2 nach. MILLER et al. (1990) gelang der Nachweis von EHV-2 bei einer an einer Keratitis erkrankten Vollblutstute.

Anhand der durchgeführten klinischen Allgemeinuntersuchung, mit Erweiterung durch eine endoskopische Untersuchung der oberen und tiefen Atemwege zum Zeitpunkt der Erstuntersuchung, wurde das Vorliegen einer infektiösen Atemwegserkrankung sowie anderer systemischer Allgemeinerkrankungen weitgehend ausgeschlossen.

Die Probenentnahme von Augen- und Nasentupfern stellte eine wenig invasive Methode der Materialgewinnung dar und wurde auch schon von COLLINSON et al. (1994) für die Untersuchung einer möglichen Virusbeteiligung durchgeführt. Sie war bei jedem Pferd ohne aufwendige Maßnahmen möglich.

Die transendoskopische Entnahme eines Tracheobronchialsekretes war im Gegensatz dazu nicht ohne zusätzliche Maßnahmen möglich. Hierfür wurde den Pferden eine Bremse aufgesetzt oder eine Sedation verabreicht.

Dabei wurde Sekret aus dem Atmungstrakt gewonnen, da EHV-2 von verschiedenen Autoren mit respiratorischen Erkrankungen in Zusammenhang gebracht wird und dort auch in Tracheobronchialsekret nachgewiesen wurde (PÁLFI et al. 1978; SCHLOCKER et al. 1995; MURRAY et al. 1996).

Der Nachweis von Virusgenom im Zusammenhang mit einer vermuteten Virusätiologie beim Pferd nahm bisher immer viel Zeit in Anspruch. So untersuchten THEIN und BÖHM (1976) das Korneamaterial eines Fohlens zunächst mittels zweiwöchiger Anzucht in Zellkulturen auf das Auftreten von cytopathischen Effekten. Darauf folgten dann weitere Verfahren zur näheren Differenzierung des gefundenen Virus. Auch bei COLLINSON et al. (1994) nimmt der Nachweis zwei bis drei Wochen in Anspruch. Nur KELLNER (1990) beschreibt mit der Färbung eines Bindehautgeschabsels zum mikroskopischen Nachweis von Herpesviruseinschlußkörperchen ein schnelleres Verfahren zur weiteren Diagnostik einer Herpeskeratitis beim Pferd.

In der Humanmedizin werden Schnelltests auf der Basis von ELISA und monoklonaler Antikörper Immunoassays zum Nachweis von viralem Antigen beschrieben (DUNKEL et al. 1988; ASBELL et al. 1995).

Da auch in der Humanmedizin die eindeutige Diagnose einer Herpeskeratitis durch eine Viruskultivierung bis zu zwei Wochen braucht (YAMAMOTO et al. 1994), sind mittlerweile kurzfristige sensible Nachweismethoden etabliert worden. YAMAMOTO et al. (1994) führen den erfolgreichen Nachweis von viralem Genom von Herpes Simplex Virus (HSV) beim Menschen mittels PCR bei an einer Herpeskeratitis erkrankten Menschen innerhalb eines Tages. Als Probenmaterial dient dazu Tränenflüssigkeit, die mit einem Tupfer gewonnen wird.

Auch in der vorliegenden Arbeit wurden Tupferproben mit Augensekret für die Diagnostik verwendet. Sie wurden mit der sensiblen Nachweismethode einer nested PCR (nPCR) auf das Vorkommen von EHV-2 Genom untersucht. Dieser Nachweis von Virusgenom mittels PCR nach der von BORCHERS und SLATER (1993) beschriebenen Methodik unterscheidet sich von bisherigen beim Pferd durchgeführten Verfahren durch seine kurze Dauer. Er ermöglicht einen sensitiven Nachweis von EHV-2 Genom innerhalb von zwei Tagen und ist somit für eine praxisnahe Anwendung und mögliche Therapieentscheidung oder -wechsel von Vorteil. Dieses Verfahren ist auch schon mehrfach zum Nachweis von EHV-2 Genom durchgeführt worden (BORCHERS et al. 1997; RIZVI et al. 1997; BORCHERS et al. 1998; WOLFINGER 1998).

In der vorliegenden Studie werden auch Hornhautgeschabsel von erkrankten Augen mittels PCR zum Nachweis von EHV-2 Genom untersucht. Dabei wird in zwei von vier Geschabseln der Nachweis geführt. Alle Hornhautgeschabsel sind durch mechanische Kürrettage bei der Entfernung erkrankten Hornhautgewebes gewonnen worden.

Dies ist im Gegensatz zur Entnahme eines Augentupfers mit einem Mehr an Aufwand verbunden, um das Risiko durch Abwehrreaktionen des Pferdes zu verhindern. Den Pferden muß dafür eine Bremse aufgesetzt oder eine Sedation verabreicht werden,

um dann unter lokaler Oberflächen- und gegebenenfalls Leitungsanästhesie mit einem scharfen Löffel das Hornhautgewebe vorsichtig abzutragen.

In einer Untersuchung von HIDALGO et al. (1998) beschreiben die Autoren beim Menschen den Nachweis von viralem Genom aus Tränenflüssigkeit und aus Hornhautgeschabseln von Keratitispatienten. Dabei können die Autoren keinen signifikanten Unterschied in der Nachweisrate mittels einer nested PCR zwischen Hornhautgeschabsel und Tränenflüssigkeit ausmachen. Die Entnahme eines Augentupfers ist für den Patienten aber weniger riskant und weniger invasiv, als die Gewinnung eines Hornhautgeschabsels.

### 5.2 Ergebnisse

Als klassisches Bild einer sogenannten Herpeskeratitis beim Pferd wird von verschiedenen Autoren eine Keratitis punctata genannt oder beschrieben (THEIN u. BÖHM 1976; SCHMIDT 1988; KELLNER 1990; MILLER et al. 1990; DAVIDSON 1991; COLLINSON et al. 1994; BARNETT et al. 1998). Dabei ist die Darstellung des klinischen Bildes nicht einheitlich:

Im akuten Zustand wird eine Abwehrtrias beschrieben (THEIN u. BÖHM 1976; SCHMIDT 1988; KELLNER 1990; MILLER et al. 1990; COLLINSON et al. 1994; BARNETT et al. 1998). THEIN (1976), KELLNER (1990) sowie COLLINSON et al. (1994) und BARNETT et al. (1998) beschreiben zusätzlich eine Konjunktivitis.

Die Veränderungen der Hornhaut werden bei der Beschreibung einer Herpeskeratitis beim Pferd als epitheliale und subepitheliale punktförmige, zum Teil streifige Trübungen der Hornhaut über einem Stromaödem beschrieben (DAVIDSON 1991; COLLINSON et al. 1994; BARNETT et al. 1998).

Im Patientengut dieser Arbeit fand sich ein Pferd (Nr. 4), bei dem die Diagnose Keratitis punctata aufgrund entsprechender punktförmiger und verzweigter Trübungen der oberflächlichen Hornhaut gestellt wurde.

BARNETT et al. (1998) beschreiben weiterhin typisch nadelstichartige aber auch streifig bis linienförmige und zum Teil verzweigte oberflächliche Läsionen des Epithels. Nach SCHMIDT (1988) kann es im Verlauf der Erkrankung zu Erosionen kommen. THEIN (1976) weist bei einem Teil der Patienten auf anfärbare Epitheldefekte hin und auch KELLNER (1990) findet feine punktförmige Epitheldefekte. MILLER (1990), DAVIDSON (1991) und COLLINSON et al. (1994) dagegen führen keine Epitheldefekte als Teil des klinischen Bildes einer von ihnen beschriebenen Keratitis punctata an.

Bei dem Patienten mit der Diagnose Keratitis punctata aus der vorliegenden Arbeit konnten keine Epitheldefekte festgestellt werden. Bei diesem Pferd bestand auch keine oberflächliche Gefäßeinsprossung, wie sie von THEIN und BÖHM (1976) und COLLINSON et al. (1994) als zusätzlicher klinischer Befund bei einer Herpeskeratitis angeführt wird.

Für das Pferd beschreiben nur wenige Autoren weitere klinische Bilder von Keratitiden oder Keratokonjunktivitiden mit einer möglichen Virusätiologie.

Für eine Keratitis superficialis führen BARNETT et al. (1998) und STADES et al. (1998) als mögliche ätiologische Ursache auch eine Viruserkrankung an. Ein in diesem Zusammenhang geführter Virusnachweis wird von beiden Autorengruppen nicht angegeben. Dabei zeigt die Hornhaut unterschiedliche Ausprägungen einer Trübung mit und ohne intaktes Hornhautepithel. Eine oberflächliche Gefäßeinsprossung kann bei intaktem aber auch ulzeriertem Hornhautepithel auftreten.

Als Folge einer rezidivierenden, virusbedingten Keratitis punctata führen BARNETT et al. (1998) zusätzlich die Keratitis maculosa an, die mit einer dichten, fokalen Trübung der Hornhaut und oberflächlicher Gefäßeinsprossung einhergeht. Auch hier werden keine Angaben über einen erfolgten Virusnachweis gemacht.

Unter weiteren, vermutlich virusbedingten Keratitiden geben BARNETT et al. (1998) nicht anfärbare, epitheliale Bläschenbildung mit Stromaödem an, auch hier finden sich keine Angaben über einen Virusnachweis.

Beim Menschen werden allein drei klinische Bilder einer Herpeskeratitis unterschieden (STRAUB u. KÖHLER, 1992). Bei der Keratitis punctata oder stellata superficialis zeigen sich graue, zum Teil sternförmig gestaltete oberflächliche Trübungen der Hornhaut mit einer Gefäßsprossung. Die Keratitis dendritica ist gekennzeichnet durch oberflächliche Defekte der Hornhaut, welche zu verzweigten Linien zusammenziehen.

Diese zwei Formen entsprechen den Beschreibungen, wie sie auch für das Pferd von verschiedenen Autoren angeführt werden (THEIN u. BÖHM 1976; SCHMIDT 1988; KELLNER 1990; MILLER et al. 1990; DAVIDSON 1991; COLLINSON et al. 1994; BARNETT et al. 1998). Auch für die Katze werden verzweigte, astförmige Hornhautläsionen beschrieben (NASISSE 1991).

Als dritte Form der Herpesviruskeratitis bei der vorrangig das Stroma betroffen ist, wird beim Menschen eine Keratitis disciformis beschrieben, bei der eine scheibenförmige Trübung des Parenchyms besteht. Diese Veränderungen können auch zusammen mit den anderen beschriebenen klinischen Bildern einer Herpeskeratitis beim Menschen auftreten (STRAUB u. KÖHLER, 1992). Auch NASISSE (1991) beschreibt bei der Katze eine Beteiligung des Hornhautstromas im Zusammenhang mit einer FHV-1 Keratitis.

Die eigenen Untersuchungen mittels PCR zeigten, daß bei Pferden, die an einer Keratitis oder Keratokonjunktivitis erkrankt waren, der Nachweis von EHV-2 Genom im Augentupfer bei der Erstuntersuchung signifikant häufiger geführt werden konnte, als bei einer Gruppe klinisch augengesunder Pferde.

Auch zum Zeitpunkt der Zweituntersuchung wurde bei der Gruppe der erkrankten Pferde der Nachweis von EHV-2 Genom auf dem erkrankten Auge vermehrt geführt, es bestand allerdings kein signifikanter Unterschied zur Kontrollgruppe mehr. Dabei ist zu bedenken, daß die Tiere lokal mit Augenpräparaten behandelt wurden. Eingesetzte Virostatika und Glukokortikoide hatten hier möglicherweise Einfluß auf den Virusnachweis bei der Zweituntersuchung.

Das klinische Bild einer Herpeskeratitis wurde bisher von verschiedenen Autoren mit Abweichungen beschrieben (THEIN u. BÖHM 1976; SCHMIDT 1988; KELLNER 1990; MILLER et al. 1990; DAVIDSON 1991; COLLINSON et al. 1994; BARNETT et al. 1998). Der Nachweis von EHV-2 wurde aber nur in Einzelfällen bei augenkranken Pferden geführt, wobei die untersuchten Pferde das vermeintliche Bild einer klassischen Herpeskeratitis in Form einer Keratitis punctata zeigten (THEIN u. BÖHM 1976; MILLER et al. 1990, COLLINSON et al. 1994).

In der vorliegenden Arbeit wurde bei einem Pferd (Nr. 4) aus Gruppe eins die Diagnose Keratitis punctata gestellt. Bei diesem Pferd wurde der Nachweis von EHV-2 Genom im Augentupfer auf dem erkrankten Auge geführt. Alle anderen untersuchten Pferde zeigten klinische Bilder, die nicht dem Bild einer Keratitis punctata entsprachen.

Auch bei diesen Pferden wurde in den Untersuchungen zur vorliegenden Arbeit EHV-2 Genom mittels PCR in Augentupfern nachgewiesen. So wurde der Nachweis von EHV-2 Genom bei Pferden mit einer Keratitis superficialis, Keratitis maculosa, Keratitis profunda sowie bei Pferden mit einer Bullösen Keratopathie geführt (s. Tab. 13, Kap. 4.4).

Somit wird durch die vorliegende Arbeit gezeigt, daß der Nachweis von EHV-2 Genom auch bei klinischen Bildern von Keratitiden und Keratokonjunktivitiden geführt wurde, die nicht dem vermeintlich klassischen Bild der Herpeskeratitis beim Pferd als Keratitis punctata entsprechen. Wenn sich auch keine statistisch sicheren Zahlen für die Nachweis von EHV-2 bei diesen anderen klinischen Bildern wie der Keratitis superficialis, Keratitis maculosa und einer Bullösen Keratopathie ergeben, so liefert die dargestellte Arbeit Hinweise auf eine tatsächlich bestehende Beteiligung von EHV-2 bei Keratitiden und Keratokonjunktivitiden des Pferdes. Dabei zeigt diese Arbeit gleichzeitig, daß es im Zusammenhang mit dem hier geführten Virusnachweis mittels PCR kein spezifisches klinisches Bild für das Vorliegen einer Viruskeratitis beim Pferd zu geben scheint.

Mittels PCR gelingt auch beim Menschen bei atypischen epithelialen Keratitiden mit unklarer Ätiologie der Nachweis von HSV-DNA in Tränenflüssigkeit (KOIZUMI et al. 1999).

Bei den Untersuchungen mittels PCR für die vorliegende Arbeit fällt auf, daß der Nachweis von EHV-2 Genom auch in Augentupfern aus nicht erkrankten Augen bei Pferden aus Gruppe eins geführt wurde. Zusätzlich gelang der Nachweis von EHV-2 Genom in Augentupfern von Pferden der Gruppe zwei, als aus Augensekret klinisch augengesunder Pferde.

Einer Bewertung dieser letztgenannten Befunde konnte in einer klinischen Studie, wie der hier vorliegenden, nicht weiter nachgegangen werden. Möglicherweise besteht bei EHV-2 hinsichtlich der Herpesviren eigenen Fähigkeit in Latenz zu gehen ein Neurotropismus. RIZVI et al. (1997) gelingt der Nachweis von EHV-2 Genom mittels PCR auch in verschiedenen Gehirnregionen. Die Hornhaut ist reich mit sensiblen Nerven versorgt, die geflechtartig alle Schichten durchsetzen (NICKEL et al. 1990).

Auch bei Untersuchungen am Menschen wird von CROUSE et al. (1990) und FOX et al. (1991) vermutet, daß HSV in klinisch nicht erkranktem Hornhautmaterial nachgewiesen werden kann. LIU et al. (1997) gelingt der Nachweis von DNA von Herpes Simplex Virus in normalem Hornhautgewebe beim Menschen.

Neben den vermehrten Nachweisen von EHV-2 Genom in Augentupfern erkrankter Pferde gelang bei diesen Tieren auch signifikant häufiger der Nachweis in anderen Proben. So wurde auch der Nachweis im Nasentupfer bei Pferden der Gruppe eins häufiger geführt als bei Pferden der Gruppe zwei.

Auch bei der Zweituntersuchung wird der EHV-2 Nachweis in Augentupfern, Nasentupfern und peripheren Blutleukozyten innerhalb der Gruppe eins insgesamt öfter geführt als bei Pferden der Gruppe zwei.

Dieser vermehrte Nachweis in den Sekreten der Atemwege innerhalb der Gruppe der an einer Keratitis oder Keratokonjunktivitis erkrankten Pferde wurde dabei signifikant häufiger bei Pferden geführt, die auch einen positiven Nachweis von EHV-2 Genom auf dem erkrankten Auge hatten. Bei der Erstuntersuchung wurde bei diesen Tieren auch der Nachweis in Nasentupfer und Tracheobronchialsekret signifikant häufiger geführt.

Ein möglicher Zusammenhang zwischen dem Nachweis von EHV-2 Genom im Augentupfer und im Nasentupfer scheint durch die anatomische Verbindung von nasaler und konjunktivaler Schleimhaut durch den Tränennasenkanal zu bestehen. Bisherige Untersuchungen erbrachten noch keine Hinweise auf einen vermehrten Virusnachweis in anderen Sekreten bei augenkranken Pferden. Der Virusnachweis aus Nasentupfern gelang COLLINSON et al. (1994) bei drei an einer Keratokonjunktivitis erkrankten Fohlen nicht.

Der vermehrte gleichzeitige Nachweis in Tracheobronchialsekret neben dem positiven Nachweis von EHV-2 Genom im Augentupfer bei den augenkranken Pferden ist schwer zu interpretieren. Im Tracheobronchialsekret wurde EHV-2 bisher bei respiratorisch erkrankten Fohlen gefunden (MURRAY et al. 1996).

Ponys, bei denen im Rahmen eines Infektionsversuches EHV-2 in Nasen- und Augentupfern gefunden wird, zeigten neben einer Konjunktivitis auch Husten und eine Schwellung der Mandibularlymphknoten (BORCHERS et al. 1998; WOLFINGER 1998).

Bei den für die vorliegende Arbeit untersuchten Pferden der Gruppe eins lagen keine Atemwegserkrankungen zum Zeitpunkt der Erstuntersuchung vor. Bei der Zweituntersuchung fiel Pferd Nr. 22 mit einer akuten Atemwegserkrankung auf. In den gewonnenen Proben konnte bei diesem Pferd auch zur Zweituntersuchung kein Nachweis von EHV-2 Genom geführt werden.

In Gruppe eins wird zum Zeitpunkt der Erstuntersuchung bei über 60 Prozent und zum Zeitpunkt der Zweituntersuchung bei fast 50 Prozent der Pferde EHV-2 Genom mittels PCR in peripheren Blutleukozyten nachgewiesen. Bei Gruppe zwei gelingt der Nachweis zu beiden Zeitpunkten bei fast 50 Prozent der Tiere. Zwischen beiden Gruppen lassen sich keine statistischen Unterschiede feststellen.

Ähnliche Ergebnisse liefern Untersuchungen, bei denen EHV-2 bei bis zu 89 Prozent klinisch unauffälliger Tiere in Leukozyten gefunden wird (KEMENEY u. PEARSON 1970; ROEDER u. SCOTT 1975). Auch BORCHERS et al. (1997) finden bei über 40 Prozent klinisch nicht auffälliger Tiere und bis zu 71 Prozent klinisch auffälliger Tiere EHV-2 mittels PCR und Viruskultivierung. WOLFINGER (1998) zeigt, daß der alleinige Nachweis von EHV-2 in mononukleären Zellen des peripheren Blutes alleine nicht als Zeichen einer akuten Infektion gewertet werden kann und hält eine latente Infektion dieser Zellen mit EHV-2 für wahrscheinlich. Bei kranken Pferden kann EHV-2 zwar signifikant häufiger in mononukleären Zellen des peripheren Blutes nachgewiesen werden, als bei gesunden Tieren. Ein statistisch signifikanter Zusammenhang zwischen einem bestimmten Krankheitsbild und dem Nachweis von EHV-2 Genom kann aber nicht gezeigt werden (WOLFINGER 1998).

Auch in der vorliegenden Arbeit besteht kein signifikanter Unterschied in der Nachweishäufigkeit von EHV-2 Genom in peripheren Blutleukozyten bei Pferden der Gruppen eins und zwei. Möglicherweise stellen diese Zellen einen Latenzort dar, der mit einem lokalen Prozeß am Auge allenfalls indirekt im Zusammenhang steht.

Von allen Pferden wurden Blutproben serologisch auf das Vorliegen von Antikörpern gegen EHV-2 untersucht. Dazu wurde ein Immunfluoreszenztest und ein Neutralisationstest durchgeführt. Verschiedene Autoren berichten über das Vorliegen von tiefen und hohen Antikörpertitern bei einem Großteil klinisch unauffälliger Tiere (McGuire et al. 1974; ROEDER u. SCOTT 1975; ROSE et al. 1974). Auch WOLFINGER (1998) findet mittels Immunfluoreszenztest Antikörper bei Pferden mit und ohne klinischen Vorbericht. Dabei liegt bei 54% der Tiere mit klinischem Vorbericht der Titer über 1 : 1280. Dies ist nur bei 17 % der Tiere ohne klinischen Vorbericht der Fall.

Bei den serologischen Untersuchungen die für die vorliegende Arbeit durchgeführt wurden, fanden sich auch bei Pferden der Gruppe eins und zwei Antikörper gegen EHV-2 mittels Immunfluoreszenztest und Neutralisationstest. Dabei bestanden hinsichtlich der Verteilung der Titerstufen innerhalb der Gruppen keine signifikanten Unterschiede.

Auch bei Ponys werden vor einem Infektionsversuch mit EHV-2 hohe Titer zwischen 1 : 1280 und 1 : 5120 gefunden (BORCHERS et al. 1998; WOLFINGER 1998). Nach der Infektion werden bei den zwei infizierten Ponys Titeranstiege auf das zehnfache des Ausgangswertes verzeichnet, die im weiteren Verlauf wieder abnehmen. Derartige Titeranstiege wurden bei Pferden aus der vorliegenden Arbeit nicht festgestellt.

Im oben genannten Infektionsversuch werden bei einer Reaktivierung keine signifikanten Titeranstiege beobachtet. Die festgestellten Titer im Immunfluoreszenztest liegen wie bei den nicht infizierten Ponys bei 1 : 2560 und 1 : 5120 (BORCHERS et al. 1998; WOLFINGER 1998).

In der vorliegenden Arbeit lagen die Titerergebnisse bei den Gruppen eins und zwei größtenteils zwischen 1 : 640 und 1 : 2560.

In der Humanmedizin wird von TEICHMANN et al. (1991) als Laboruntersuchung auch eine Serodiagnose zum Nachweis eines Antikörpertiteranstiegs bei Patienten mit einer Herpeskeratitis beschrieben. Dazu wird eine erste Blutprobe möglichst bei der Erstuntersuchung und eine Paarprobe frühestens nach zwei Wochen genommen. Dabei ist ein vierfacher Titeranstieg für die Diagnose einer Herpeskeratitis erforderlich.

In der vorliegenden Arbeit wurden die Serumpaarprouben in einem zeitlichen Abstand von drei bis vier Wochen genommen. Dabei konnte bei keinem der untersuchten Patienten ein vierfacher Titeranstieg festgestellt werden. Bei fünf Pferden konnte zumindest ein zweifacher Titeranstieg mittels einer von beiden serologisch durchgeführten Verfahren festgestellt werden.

Da einige Pferde der vorliegenden Arbeit chronisch oder rezidivierend erkrankt waren, besteht die Möglichkeit, daß eine signifikante Titerveränderung bei diesen Tieren bereits zurücklag. Aber auch bei den akut erkrankten Tieren wurden keine Titerveränderungen beobachtet, die im Zusammenhang mit einer gerade akuten Keratitis oder Keratokonjunktivitis stehen könnten. Somit ergibt sich aus den serologischen Untersuchungen der vorliegenden Arbeit kein Hinweis für eine klinische Bedeutung der Feststellung von Antikörpern gegen EHV-2 im Serum von Patienten, die an einer Keratitis oder Keratokonjunktivitis erkrankt waren.

Es erscheint für die Zukunft wenig sinnvoll, Nachweise von Antikörpertitern im Blut zur ätiologischen Diagnostik einer möglichen EHV-2 Viruserkrankung am Auge durchzuführen.

Hier lieferte der direkte Nachweis von Virusgenom aus den Augentupfern wesentlich mehr Information über eine mögliche Beteiligung von EHV-2 bei den untersuchten Keratitiden und Keratokonjunktivitiden. Dabei wurde der Nachweis nicht nur bei der Erstuntersuchung geführt, sondern es wurde auch bei Pferden in der Zweituntersuchung Virusgenom gefunden. Entsprechend empfehlen KUDO et al. (1996) die Untersuchung von Tränenflüssigkeit bei an einer Herpeskeratitis erkrankten Menschen in allen Phasen einer bestehenden Erkrankung.

Von den 29 Pferden dieser Untersuchung, die bei der Erstuntersuchung mit einer Keratitis oder Keratokonjunktivitis vorgestellt wurden, erhielten 18 Tiere neben einem Kombinationspräparat mit Antibiotika und Glukokortikoiden auch Virostatika in Form von Augensalben verabreicht.

Einer derartige Therapie einer vermutlich durch ein Herpesvirus bedingten Keratitis wird von STADES et al. (1998) für Katze und Hund beschrieben. NASISSE (1992) hält dagegen bei der Katze eine prophylaktische Gabe von Antibiotika bei der Therapie einer Herpeskeratitis nicht für notwendig.

Die lokale Kortikoidtherapie einer Herpeskeratitis wird unterschiedlich bewertet. Dabei ist zu berücksichtigen, daß mit Glukokortikoiden vorhandene Gefäßeinsprossungen, Zellinfiltrationen und Ödeme der Hornhaut erfolgreich verringert werden können (SPIESS 1994). Da Glukokortikoide die Reepithelisierung der Kornea verzögern (BARNETT et al. 1998), sollte ihr Einsatz für die Zeit nach Abheilung eventueller Epitheldefekte reserviert sein (KELLNER 1990).

In der vorliegenden Studie wurden bei zwei Pferden der Gruppe eins bei der Erstuntersuchung mittels Fluoresceinfärbung darstellbare, diffuse, geringgradige Epitheldefekte ausgemacht und Glukokortikoide eingesetzt. Weiterhin wurden innerhalb dieser Untersuchung bei einem Pferd mit einem Hornhautdefekt, sowie bei den Pferden, bei denen eine Kürettage vorgenommen wurden, Glukokortikoide nach Reepithelisierung eingesetzt. STADES et al. (1998) sehen bei der Therapie einer viral bedingten Keratitis punctata die Hemmung der Epithelisierung durch Glukokortikoide von untergeordneter Bedeutung. THEIN und BÖHM (1976) behandeln die an einer vermutlich virusbedingten Keratokonjunktivitis erkrankten Pferde mit Desoxyuridin als Virostatikum und beschreiben eine erhöhte Bereitschaft zu Rezidiven bei Einsatz von Dexamethason.

Andere Autoren setzten Idoxuridin unter zusätzlicher Anwendung von Glukokortikoiden als Virostatikum ein (MATTHEWS u. HANDSCOMBE 1983). BARNETT et al. (1998) verwenden bei einer Keratitis punctata Idoxuridin und zusätzlich 1%iges Prednisolonacetat nach Reepithelisierung zur Aufhellung der Hornhaut.

Zur Therapie einer Keratitis maculosa führen BARNETT et al. (1998) Kortikosteroide mit und ohne Ergänzung durch Virostatika an. COLLINSON et al. (1994) wenden Kortikosteroide nur als Ergänzung und zusammen mit Idoxuridin als Virostatikum an, ergänzt durch eine lokale antibiotische Therapie.

Als weitere Virostatika werden Trifluorothymidin und Trifluridin zur Therapie von Herpeskeratitiden beschrieben (KELLNER 1990; BARNETT et al. 1998). NASISSE et al. (1989) schreiben Trifluridin den stärksten antiviralen Effekt gegen FHV-1 bei der Herpeskeratitis der Katze im Vergleich mit anderen Virostatika zu. Dabei behält es seine Wirksamkeit unter gleichzeitigem lokalem Einsatz von Kortikosteroiden (HENKIND et al. 1987). MILLER et al. (1990) beschreiben nach lokalem Einsatz zunächst nur von Antibiotika und Kortikosteroiden einen Therapieerfolg nach zusätzlicher Gabe von Trifluridin bei einer Herpeskeratitis.

In der vorliegenden Arbeit wurden neben Antibiotika- und Glukokortikoid enthaltenden Augensalben auch Virostatika verwendet. Diese Präparate enthielten als Wirkstoffe Idoxuridin und Trifluridin. Da bei allen Pferden derartige kombinierte Therapien angewendet wurden, lassen sich Aussagen über die Wirksamkeit der verwendeten Virostatika nur vorsichtig treffen.

Die Keratitiden und Keratokonjunktivitiden stellten sich in dieser Untersuchung insgesamt als sehr therapieresistent dar. Möglicherweise spielt der chronische Charakter der Erkrankung dabei eine Rolle und eine initiale Pathogenese durch das Virus stand zum Zeitpunkt der Untersuchung im Hintergrund.

Ein Hinweis auf einen Effekt von Trifluridin bestand möglicherweise darin, daß von sieben Tieren, bei denen in der Erstuntersuchung der Nachweis von EHV-2 Genom im Augentupfer geführt wurde, nur bei einem Tier der Nachweis noch wiederholt gelang (s. Tab. 22, Kap. 4.5). Betrachtet man bei den mit Trifluridin behandelten Tieren dagegen das Symptom Hornhauttrübung, so bestand bei allen Tieren auch nach der Therapie mit Antibotika und Glukokortikoid beinhaltenden Augensalben sowie Trifluridin als Virostatikum noch eine Hornhauttrübung (s. Tab. 21, Kap. 4.5).

Weitere Beispiele aufzuführen würde an dieser Stelle zu immer kleineren Fallzahlen führen. Aufgrund dieser geringen Fallzahlen und verschiedener Behandlungsregimes kann eine individuelle klinische Besserung nur schwer einer bestimmten Therapie zugeschrieben werden.

Zudem wären für eine solche Bewertung eine größere Zahl von Patienten mit sehr ähnlichen klinischen Krankheitsbildern notwendig. Diese müssten zudem regelmäßig und gleichmäßig therapiert und klinisch untersucht werden.

In der vorliegenden Arbeit handelte es sich zudem um eine klinische Studie, bei der die Therapie nicht im Vordergrund stand. Zudem wurden die Tiere durch die Besitzer behandelt, wobei durch eine Therapieempfehlung nur mittelbar Einfluß auf die Behandlung gegeben war.

Eine Therapieempfehlung kann anhand dieser Untersuchung nicht gegeben werden, da in der vorliegenden Untersuchung keine signifikante positive Wirkung von Virostatika festgestellt werden konnte. Ebenso konnten aber auch keine auffälligen negativen Auswirkungen von Glukokortikoiden bei der Therapie von Keratitiden ausgemacht werden, selbst wenn der positive Nachweis von EHV-2 Genom vorlag.

### **5.3 Indikationen zur Virusdiagnostik**

Der Nachweis von EHV-2 Genom wurde in der vorliegenden Arbeit bei verschiedenen klinischen Bildern einer Keratitis geführt. Dabei stand das klassische Bild einer Herpeskeratitis, das von verschiedenen Autoren mit den gezeigten Unterschieden als Keratitis punctata dargestellt wird, nicht im Vordergrund.

Dennoch ergeben sich anhand der durchgeführten Untersuchungen klinische Hinweise, um einen Virusnachweis bei an einer Keratitis oder Keratokonjunktivitis erkrankten Pferden durchzuführen.

Betrachtet man die einzelnen Symptome der an einer Keratitis oder Keratokonjunktivitis erkrankten Pferde, so standen bei der Erstuntersuchung die Symptome „Rezidiv“, Abwehrtrias, Konjunktivitis, Hornhauttrübung und oberflächliche Gefäßeinsprossung im Vordergrund.

Von den Pferden der Gruppe eins waren 17 Pferde mindestens sechs Monate oder schon länger rezidivierend erkrankt. Bei sieben dieser Pferde wurde der Nachweis von EHV-2 Genom auf dem erkrankten Auge geführt. Auch in dem ersten Fallbericht zu einer virusbedingten Keratitis beim Pferd betont THEIN (1976) die auffallende Neigung zu Rezidiven bei den Tieren eines Warmblutzuchtbestandes. Er weist EHV-2 im Korneamaterial eines Fohlens nach.

Eine Abwehrtrias zeigten in der vorliegenden Untersuchung 15 von 29 Pferden zum Zeitpunkt der Erstuntersuchung und es wurde bei vier dieser Pferde Virusgenom im Augentupfer gefunden. Verschiedene Autoren weisen auf die Schmerzhaftigkeit und die klinische Ausprägung einer Abwehrtrias im Zusammenhang mit einer Herpeskeratitis beim Pferd hin (THEIN 1976; Schmidt 1988; KELLNER 1990; MILLER et al. 1990; COLLINSON et al. 1994; BARNETT et al. 1998). Auch beim Menschen wird die Ausbildung einer Abwehrtrias bei einer Keratitis herpetica beschrieben, unabhängig von den klinischen Hornhautbefunden (STRAUB u. KÖHLER 1992).

Verschiedene Autoren beschreiben eine Konjunktivitis im Zusammenhang mit einer Herpeskeratitis beim Pferd (THEIN u. BÖHM 1976; KELLNER 1990; COLLINSON et al. 1994; Barnett et al. 1998) und bei der Katze (NASISSE 1991).

In der vorliegenden Arbeit wurde in Gruppe eins bei 23 von 29 Pferden in der Erstuntersuchung eine Konjunktivitis festgestellt und bei vier dieser Pferde wurde Genom von EHV-2 im Augentupfer auf dem erkrankten Auge gefunden. Bei der Zweituntersuchung wurde eine Konjunktivitis bei 18 Pferden festgestellt und bei drei von diesen Tieren gelang der positive Nachweis von EHV-2 Genom im Augentupfer aus dem erkrankten Auge.

Bei der Erstuntersuchung der Pferde für die vorliegende Arbeit fiel eine Hornhauttrübung bei 27 der 29 Pferde aus Gruppe eins auf. Dabei zeigte die Qualität der Trübungen große Unterschiede.

In der vorliegenden Arbeit bestand bei allen Pferden, bei denen der positive Nachweis von EHV-2 Genom mittels PCR auf dem erkrankten Augen gelang, eine Hornhauttrübung. Dabei wurde nur bei einem Pferd eine Keratitis punctata festgestellt. Bei 21 Pferden wurde auch in der Zweituntersuchung noch eine Hornhauttrübung festgestellt und bei neun Tieren wurde der Nachweis von EHV-2 im Augentupfer geführt.

In ihren Beschreibungen von einer Keratitis punctata führen THEIN und BÖHM (1976) und MILLER et al. (1990) eine oberflächliche Gefäßeinsprossung als klinisches Symptom an und weisen EHV-2 Genom nach. STRAUB und KÖHLER (1992) beschreiben die Neigung zu einer Gefäßeinsprossung im Rahmen einer Keratitis herpetica beim Menschen als ausgesprochen gering. Nach BARNETT et al. (1998) tritt im Rahmen einer Keratitis punctata keine Gefäßeinsprossung auf. Sie beschreiben oberflächliche, die Hornhauttrübungen und Läsionen durchquerende Gefäße nur als Teil des klinischen Bildes einer Keratitis maculosa und einer Keratitis superficialis.

In der vorgelegten Untersuchung wurde bei den Patienten der Gruppe eins bei 23 von 29 Pferden bei der Erstuntersuchung eine oberflächliche Gefäßeinsprossung festgestellt und bei sechs dieser Tiere EHV-2 Genom mittels PCR im Augentupfer gefunden. Dreizehn dieser Tiere wiesen auch bei der Zweituntersuchung noch eine oberflächliche Gefäßeinsprossung auf.

Zusammenfassend kann gesagt werden, daß bei chronischen und rezidivierenden Hornhauterkrankungen des Pferdes eine Virusdiagnostik in Betracht gezogen werden sollte. Als entsprechende klinische Hinweise können dazu therapieresistente Hornhautveränderungen dienen. Entsprechend ist eine oberflächliche Gefäß-einsprossung als Ausdruck eines andauernden Entzündungsprozesses in der Hornhaut in diesem Zusammenhang zu nennen.

Auch bei der Katze wird das Auftreten einer oberflächlichen Gefäß-einsprossung bei einem langwierigen bis chronischen Verlauf einer viral bedingten Keratitis beschrieben (NASISSE 1991).

In wieweit EHV-2 an der Entstehung von Keratitiden beim Pferd beteiligt ist, wird auch durch die vorgelegte Arbeit nicht abschließend geklärt. Sie stellt eine klinische Studie dar und zeigt, daß bei verschiedenen Keratitisformen der Nachweis von EHV-2 Genom geführt werden kann. Die signifikante Häufung von EHV-2 Genom Nachweisen bei Pferden mit Keratitiden und Keratokonjunktivitiden läßt eine ätiologische Beteiligung von EHV-2 bei der Entstehung dieser Erkrankungen beim Pferd aber sehr wahrscheinlich erscheinen. Darüberhinaus haben bereits erste Infektionsversuche mit EHV-2 Ergebnisse und Hinweise für eine Pathogenität von EHV-2 geliefert, da infizierte Ponys eine Konjunktivitis entwickelten und EHV-2 Genom mittels PCR in Augensekret nachgewiesen wurde (BORCHERS et al. 1998; WOLFINGER 1998).

Ob EHV-2 als auslösendes Agens von Keratitiden oder Keratokonjunktivitiden betrachtet werden kann, sollte Gegenstand weiterer Forschungen sein. Erst dann werden auch Studien und Aussagen über eine gezielte Therapie möglich sein.

### **6 Zusammenfassung**

Bei 29 Pferden mit einer Keratitis oder Keratokonjunktivitis sowie 21 augengesunden Pferden wurde neben einer klinischen Allgemeinuntersuchung auch eine spezielle ophthalmologische Untersuchung vorgenommen. Daneben wurden Tupfer aus beiden Augen, von der Nasenschleimhaut und vom Tracheobronchialsekret dieser Pferde gewonnen. Zusätzlich wurden periphere Blutleukozyten isoliert und wie die Tupfer mittels nested PCR zum Nachweis von EHV-2 Genom untersucht. Diese Untersuchungen wurden zweimal im Abstand von drei bis vier Wochen durchgeführt.

Im Vergleich mit der Gruppe augengesunder Pferde wird gezeigt, daß bei Pferden mit einer Keratitis oder Keratokonjunktivitis der Nachweis von EHV-2 Genom im Augentupfer signifikant häufiger geführt wurde.

Auch konnte bei den an einer Keratitis oder Keratokonjunktivitis erkrankten Pferden der positive Nachweis von EHV-2 Genom in Nasentupfern und Tupfern von Tracheobronchialsekret signifikant häufiger geführt werden, als bei augengesunden Pferden.

Dabei konnte kein spezifisches klinisches Bild einer Keratitis im Zusammenhang mit dem Virusnachweis festgestellt werden. Das vermeintlich pathognomonisch klassische Bild einer Herpeskeratitis, nämlich die Keratitis punctata, wurde nur einmal beobachtet.

Die klinischen Veränderungen der Hornhaut bei den an einer Keratitis oder Keratokonjunktivitis erkrankten Pferde erwiesen sich insgesamt als sehr therapieresistent. Die Therapien erfolgten nach verschiedenen Behandlungsregimes, wobei neben Antibiotika und Glukokortikoiden auch Virostatika lokal eingesetzt wurden. Dabei konnte der Nachweis von EHV-2 Genom auch unter Behandlung mit Glukokortikoiden und Virostatika geführt werden.

Neben den virologischen Untersuchungen mittels PCR wurden auch serologische Untersuchungen durchgeführt. Dazu wurden die Sera der Tiere mittels Neutralisationstest und der direkten Immunfluoreszenz auf das Vorliegen von

Antikörpern gegen EHV-2 untersucht. Bei allen Tieren wurden Antikörpertiter gegen EHV-2 gefunden. Dabei ergaben sich zwischen den an einer Keratitis oder Keratokonjunktivitis erkrankten Pferden und den augengesunden Tieren keine signifikanten Unterschiede in der Verteilung der Titerstufen.

Hier stellte der Nachweis von EHV-2 mittels PCR die schnellere und sensitivere Nachweismethode dar, um Hinweise auf eine mögliche Virusbeteiligung bei Keratitiden des Pferdes zu erhalten.

### 7 Summary

**Tassilo v. Oppen (2000):**

#### **Detection of equine herpesvirus type 2 (EHV-2) in horses showing keratitis**

In this study 29 horses showing keratitis or keratoconjunctivitis and 21 horses with no ocular disease were examined for the state of general condition and through a detailed ophthalmological examination. In addition to this ocular swabs were taken from both eyes, the nasal mucosa and the tracheobronchial secretion of these horses. Peripheral blood leukocytes were also isolated. All these samples were examined by means of nested PCR in order to detect EHV-2 genome. These investigations were carried out twice over a course of three to four weeks.

In comparison with the group of horses without ocular disease, it is shown that there was a significantly higher rate of detected EHV-2 genome in the ocular swabs taken from the eyes of horses showing keratitis and keratokonjunctivitis.

There is also a significantly higher rate in the detection of EHV-2 genome in swabs from the nasal mucosa and tracheobronchial secretion in the group of horses showing keratitis and keratokonjunctivitis, compared with the horses without any ocular disease.

No specific clinical picture corresponding to the the detection of EHV-2 could be determined. The suggested pathognomonical picture of a herpeskeratitis, described as a keratitis punctata, was seen in one case only.

## 7. Summary

---

The clinical alterations of the cornea in the horses showing keratitis and keratokonjunctivitis appeared on the whole quite resistant to treatment.

The horses underwent different topical treatments and antiviral ointments were used together with combined antibiotic and corticosteroid preparations. The detection of EHV-2 genome was also possible under antiviral and corticosteroid treatment.

In addition to the virological investigations by means of PCR, serological examinations were also carried out. The serological response was monitored using a neutralising test together with an indirect immunofluorescence test. Titers of antibodies against EHV-2 were observed in all horses. No significant difference in the distribution of antibody titers was found between the group of horses showing keratitis and keratokonjunctivitis and the horses with no ocular disease.

The detection of EHV-2 genome by means of PCR appeared to be a faster and more sensitive method, in order to detect a possible viral involvement in equine keratitis.

## 8 Literaturverzeichnis

AGIUS, C.T., u. M.J. STUDDERT (1994):

Equine herpesviruses 2 and 5: comparisons with other members of the subfamily  
Gammaherpesvirinae

Adv. Virus Res. 44, 357 - 379

ALLEN, G.P., u. L.W. TURTINEN (1982):

Assessment of the base sequence homology between the two subtypes of equine  
herpesvirus 1

J. Virol. 44, 249 - 255

ASBELL, P.A., M.A. TORRES, T. KAMENAR u. E.J. BOTTONE (1995):

Rapid diagnosis of ocular herpes simplex infections

Br. J. Ophthalmol. 79 (5), 473 - 475

BAGUST, T.J., R.R. PASCOE u. T.J. HARDEN (1972):

Studies on equine herpesvirus

3. The incidence in Queensland of three different equine herpesvirus infections

Aust. Vet. J. 48, 47 - 53

BARNETT, K.C., S.M. CRISPIN, J.D. LAVACH u. A.G. MATTHEWS (1998):

Augenkrankheiten beim Pferd

Verlag Schlütersche, Hannover

BELÁK, S., V. PÁLFI, S. TUBOLY u. L. BARTHA (1980):

Passive immunization of foals to prevent respiratory disease caused by equine  
herpesvirus type 2

Zbl. Vet. Med., Reihe B 27, 826 - 830

BERGMANN, V., O. DIETZ, H. GÄNGEL, H. SCHÜTZLER u. B. KLEY (1990):  
Zur Klinik und Pathomorphologie der equinen Parese  
Mh. Vet. Med. 45, 310 - 314

BORCHERS, K., u. K. FRÖLICH (1997):  
Antibodies against equine herpesviruses in free ranging mountain zebras from  
Namibia  
Journal of Wildlife Diseases 33 (4), 812 - 817

BORCHERS, K., U. WOLFINGER, M. GOLTZ, H. BROLL u. H. LUDWIG (1997):  
Distribution and relevance of equine herpesvirus type 2 (EHV-2) infections  
Arch. Virol. 142, 917 - 928

BORCHERS, K., K. FRÖLICH u. H. LUDWIG (1999):  
Detection of equine herpesvirus types 2 and 5 (EHV-2 and EHV-5) in Przewalski's  
wild horses  
Arch. Virol. 144, 771 - 780

BORCHERS, K., U. WOLFINGER, H. LUDWIG, P. THEIN, S. BAXI, H.J. FIELD u.  
J. SLATER (1998):  
Virological and molecular biological investigations into equine herpes virus type 2  
(EHV-2) experimental infections  
Virus Research 55, 101 - 106

BOSTEDT, H., u. P. THEIN (1990):  
Fohlenkrankheiten  
in: Walser, K., u. H. Bostedt (Hrsg.): Neugeborenen- und Säuglingskunde der Tiere  
F. Enke Verlag

BRANDT, K., R. HIPPEL, P. WOHLSEIN u. E. DEEGEN (1995):

Die eosinophile Keratokonjunktivitis bei drei Pferden - Symptomatik und laserchirurgisch unterstützte Therapie

Pferdeheilkunde 11, 405 - 410

BROWNING, G.F., u. M.J. STUDDERT (1987):

Epidemiology of Equine Herpesvirus 2 (Equine Cytomegalovirus)

J. Clin. Microbiol. 25, 13 - 16

CARRIGAN, M., P. COSGROVE, P. KIRKLAND u. M. SABINE (1991):

An outbreak of equid herpesvirus abortion in New South Wales

Equine Vet. J. 23, 108 - 110

COLLINSON, P.N., J.L. O'REILLY, N. FICORILLI u. M.J. STUDDERT (1994):

Isolation of equine herpesvirus type 2 (equine gammaherpesvirus 2) from foals with keratokonjunktivitis

J. Am. Vet. Med. Assoc. 205, 329 - 331

CRABB, B.S., u. M.J. STUDDERT (1995):

Equine herpesvirus 4 (equine rhinopneumonitisvirus) and 1 (equine abortion virus)

Adv. Virus Res. 45, 153 - 189

CROUSE, C.A., S.C. PFLUGFELDER, I. PEREIRA, T. CLEARY, S. RABINOWITZ u.

S.S. ATHERTON (1990):

Detection of herpes viral genomes in normal and diseased corneal epithelium

Curr. Eye Res. 9 (6), 569 - 581

DAVIDSON, M.G. (1991):

Equine Ophthalmology

in: GELATT, K.N. (Hrsg.): Veterinary Ophthalmology

Lea & Febiger, Pennsylvania

DE KONING, E.W., O.P. VAN BIJSTERVELD u. K. CANTELL (1982):  
Combination therapy for dendritic keratitis with human leukocyte interferon and trifluorothymidine  
Brit. J. Ophthalmol. 66, 509 - 512

DE KONING, E.W., O.P. VAN BIJSTERVELD u. K. CANTELL (1983):  
Combination therapy for dendritic keratitis with acyclovir and alpha-interferon  
Arch. Ophthalmol. 101, 1866 - 1868

DUNKEL, E.C., D. PAVAN-LANGSTON, K. FITZPATRICK u. G. CUKOR (1988):  
Rapid detection of herpes simplex virus (HSV) antigen in human ocular infections  
Curr. Eye Res. 7 (7), 661 - 666

EDINGTON, N., C.G. BRIDGES u. J.R. PATEL (1986):  
Endothelial cell infection and thrombosis in paralysis induced by equid herpesvirus-1: equine stroke  
Arch. Virol. 90, 111 - 124

FOX, G.M., C.A. CROUSE, E.L. CHUANG, S.C. PFLUGFELDER, T.J. CLEARY, S.J. NELSON u. S.S. ATHERTON (1991):  
Detection of herpes virus DNA in vitreous and aqueous specimens by the polymerase chain reaction  
Arch. Ophthalmol. 109, 266

FRÖSCHL, N. (1988):  
Pathogenesestudien zu equinen Herpesviren unter besonderer Berücksichtigung von EHV-1 induzierten Retinopathien  
Wien, Veterinärmed. Universität, Inst. f. Virologie, Diss.

GERBER, H. (1994):

Pferdekrankheiten

Band 1: Innere Medizin einschließlich Dermatologie

Verlag Eugen Ulmer, Stuttgart

GLEESON, L.J., u. M.J. STUDDERT (1977):

Equine herpesviruses: experimental infection of a foetus with type 2

Austr. Vet. J. 53, 360 - 362

GRATZEK, A.T., R.L. KASWAN, C.L. MARTIN, E.S. CHAMPAGNE u. S.L. WHITE  
(1995):

Ophthalmic cyclosporine in equine keratitis and keratouveitis: 11 cases

Equine Vet. J. 27 (5), 327 - 333

HIDALGO, F., S. MELON, M. DE ONA, V. DO SANTOS, A. MARTINEZ,  
R. CIMADEVILLA u. M. RODRIGUEZ (1998):

Diagnosis of herpetic keratoconjunctivitis by nested polymerase chain reaction in  
human tear film

Eur. J. Clin. Microbiol. Infect. Dis. 17 (2), 120 - 123

HOLLWICH, F. (1988):

Augenheilkunde

11. Aufl., Verlag Thieme, Stuttgart, New York

KAUFMAN, H.E., A.B. NESBURN u. E.D. MALONEY (1962):

IDU therapy of herpes simplex

Arch. Ophthalm. 67, 583 - 591

KELLNER, S.J. (1990):

Hornhauterkrankungen beim Pferd

Pferdeheilkunde 6, 163 - 168

KEMENEY L., u. J.E. PEARSON (1970):

Isolation of herpesvirus from equine leukocytes: comparison with equine rhinopneumonitis virus

Can. J. Comp. Med. 34, 59 - 65

KOIZUMI, N., K. NISHIDA, W. ADACHI, M. TEI, Y. HONMA, A. DOTA, C. SOTOZONO, N. YOKOI, S. YAMAMOTO u. S. KINOSHITA (1999):

Detection of herpes simplex virus DNA in atypical epithelial keratitis using polymerase chain reaction.

Br. J. Ophthalmol. 83 (8), 957 - 960

KUDO, E., H. SHIOTA, Y. KINOUCI, Y. MIMURA u. M. ITAKURA (1996):

Detection of herpes simplex virus DNA in tear fluid of stromal herpetic keratitis patients by nested polymerase chain reaction

Jpn. J. Ophthalmol. 40 (3), 390 - 396

LAVACH, J.D. (1990):

Large animal ophthalmology

C.V. Mosby, Philadelphia

LUDWIG, H., R. RUDOLPH, S.I. CHOWDHURY, G. VAN DEN BOSSCHE, H.-J. WINTZER u. K. KRAUSER (1987):

Equine Herpesvirus Typ 1 (EHV-1) Infektion beim Pferd: Neurologische Symptomatik bei einer Warmblutstute mit akutem tödlichem Verlauf. Molekulare Charakterisierung des Gehirnisolates und pathologische Korrelate

Berl. Münch. Tierärztl. Wschr. 100, 147 - 152

LIU, Z., S. LI u. J. CHEN (1997)

[Detection of herpes simplex viral genome in normal cornea] (chin.)

Chung Hua Yen Ko Tsa Chih 33 (4), 289 - 292

MANNINGER, R. (1949):

Studies in infectious abortions in mares due to a filterable virus

Acta Vet. Acad. Sci. Hung. 1, 62 - 68

MATTHEWS, A.G., u. M.C. HANDSCOMBE (1983):

Superficial keratitis in the horse: Treatment with the antiviral drug idoxuridine

Equine Vet. J., Suppl. 2, 138 - 140

MILLER, T.R., J.M. GASKIN, R.D. WHITLEY u. M.L. WITTCOFF (1990):

Herpetic keratitis in a horse

Equine Vet. J. 10, 15 - 17

MURRAY, M.J., E.S. EICHHORN, E.J. DUBOVI, W.B. LEY u. D.M. CAVEY (1996):

Equine herpesvirus type 2: prevalence and seroepidemiology in foals

Equine Vet. J. 28, 432 - 436

NASISSE, M., J. GUY, M. DAVIDSON, W. SUSSMAN, u. N. FAIRLEY (1989):

Experimental ocular herpesvirusinfection in the cat

Invest. Ophthalmol. Vis. Sci. 30, 1758 - 1768

NASISSE, M. (1991):

Feline Ophthalmology

in: GELATT, K.N. (Hrsg.): Veterinary Ophthalmology

Lea & Febiger, Pennsylvania

NICKEL, R., A. SCHUMMER u. E. SEIFERLE (1990):

Lehrbuch der Anatomie der Haustiere

3. Aufl., Verlag Parey, Bd.4

O'BRIEN, W.J. (1986):

Antiviral agents

in: TABBARA, HYNDIUK (Hrsg.): Infections of the eye

Little, Brown & Co., Boston

PAAR, F., B. FRANZ, N. NOWOTNY u. K. PETZOLD (1989):

Entwicklung eines Enzyme-Linked Immunosorbent Assay (ELISA) zum Nachweis von Antikörpern gegen das Equine Herpesvirus 3

Wien. Tierärztl. Mschr. 76, 401 - 404

PÁLFI, V., S. BÉLAK u. T. MOLNÁR (1978):

Isolation of equine herpesvirus type 2 from foals, showing respiratory symptoms

Zbl. Vet. Med. B 25, 165 - 167

PATEL, J.R., N. EDINGTON u. J.A. MUMFORD (1982):

Variation in cellular tropism between isolates of equine herpesvirus-1 in foals

Arch. Virol. 74, 41 - 51

PETZOLD, K. (1970):

Equines Coital-Exanthem

Berl. Münch. Tierärztl. Wschr. 83, 93 - 95

PETZOLD, K., M. ROSENBRUCH, P. THEIN, H. MERKT u. J. SCHULZE-SPÜNTRUP (1982):

Ein Ausbruch von Paresen und Virusabort in einem deutschen Vollblutgestüt

Berl. Münch. Tierärztl. Wschr. 5, 81 - 85

RAMSEY, D.T., H.E. WHITELEY, P.A. GERDING u. R.A. VALDEZ (1994):

Eosinophilic keratokonjunktivitis in a horse

J. Am. Vet. Med. Assoc. 205, 1308 - 1311

REILLY, L., u. J. BEECH (1994):

Bilateral keratokonjunctivitis sicca in a horse

Equine Vet. J. 26 (2), 171- 172

RIIS, R.C. (1981):

Equine ophthalmology

in: K.N. GELATT (Hrsg.): Veterinary ophthalmology

Lea & Febiger, Philadelphia

RIZVI, S.M., J.D. SLATER, U. WOLFINGER, K. BORCHERS, H.J. FIELD u.

A.J. SLADE (1997):

Detection and distribution of equine herpesvirus 2 DNA in the central and peripheral nervous system of ponies

J. Gen. Virol. 78, 1115 - 1118

ROEDER, P.L., u. G.R. SCOTT (1975):

The prevalence of equid herpes virus 2 infections

Vet. Rec. 96, 404 - 405

ROIZMAN, B., R.C. DESROISIERS, B. FLECKENSTEIN, C. LOPEZ, A.C. MINSON

u. M.J. STUDDERT (1992):

The family Herpesviridae: an update

Arch. Virol. 123, 425 - 449

GEDECK, B., O.R. KAADEN, H. MAHNEL u. A. MAYR (1993)

Equine Herpesvirusinfektionen

in: ROLLE / MAYR (Hrsg.): Medizinische Mikrobiologie, Infektions- und Seuchenlehre

6. Aufl., F. Enke Verlag, Stuttgart

SAXEGAARD, F. (1966):

Isolation and identification of equine rhinopneumonitis virus (equine abortion virus) from cases of abortion and paralysis

Nord. Vet. Med. 18, 504 - 510

SAMUELSON, D.A., T.L. ANDRESEN u. R.M. GWIN (1984):

Conjunctival fungal flora in horses, cattle, dogs and cats

J. Am. Vet. Med. Assoc. 184 (10), 1240 - 1242

SCHLOCKER, N., R. GERBER-BRETSCHER u. R. VON FELLEBERG (1995):

Equine herpesvirus 2 in pulmonary macrophages of horses

Am. J. Vet. Res. 44, 1344 - 1348

SCHMIDT, V. (1988):

Augenkrankheiten der Haustiere

2. Aufl., Verlag Enke, Stuttgart

SLATER, J.D., J.S. GIBSON, K.C. BARNETT u. H.J. FIELD (1992):

Chorioretinopathy associated with neuropathology following infection with equine herpesvirus-1

Vet. Rec. 131, 237 - 239

SMOLIN, G. (1986):

Use of interferon as antiviral therapy

in: DUANE u. JAEGER: Biomedical foundations of Ophthalmology

3. Aufl., Harper & Row, Philadelphia

SPIESS, B.M. (1994):

Therapieverfahren bei Hornhautverletzungen, Keratitis und Ulcus corneae des Pferdes

Prakt. Tierarzt 75 (Sondernummer), 32 - 34

STADES, F.C., W. NEUMANN, M.H. BOEVÉ u. M. WYMAN (1998):

Praktische Augenheilkunde für den Tierarzt

2. Aufl., Verlag Schlütersche, Hannover

STEINHAGEN, P. (1988):

Zur Situation der equinen Herpesvirus Typ 1 (EHV-1)-Infektion in der Warmblutzucht

Schleswig-Holsteins

Tierärztl. Umschau 43, 348 - 349

STRAUB, W., u. U. KÖHLER (1992):

Krankheiten der Hornhaut

in: Axenfeld/Pau (Hrsg.): Lehrbuch der Augenheilkunde

13. Aufl., G. Fischer Verlag, Stuttgart, Jena, New York

STUDDERT, M.J. (1974):

Comparative aspects of equine herpesviruses

Cornell Vet. 64, 94 - 122

SUNDMACHER, R., K. CANTELL, P. HAUG u. D. NEUMANN-HAEFELIN (1978a)

Role of debridement and interferon in treatment of dendritic keratitis

Graefes Arch. klin. exp. Ophthalm. 207, 77 - 82

SUNDMACHER, R., K. CANTELL, P. HAUG u. D. NEUMANN-HAEFELIN (1978b)

Interferon-Prophylaxe von Dendritica-Rezidiven bei lokaler Steroidtherapie

Zus. Ber. Dtsch. Ophthalm. Ges. 75, 344 - 346

SUNDMACHER, R., K. CANTELL u. A. MATTES (1984)

Combination therapy for dendritic keratitis. High-titer alpha-interferon and trifluridine

Arch. Ophthalm. 102, 554 - 555

SUNDMACHER, R., D. NEUMANN-HAEFELIN u. A. MATTES (1985):

Human leukocyte interferon plus trifluorothymidin versus recombinant alpha 2 ARG interferon plus trifluorothymidin for therapy of dendritic keratitis. A controlled clinical study.

In: MAUDGAL u. MISOTTEN (Hrsg.): Herpetic Eye Diseases

Dr. W. Junk, Dordrecht, 359 - 365

TELFORD, E.A.R., M.J. STUDDERT, C.T. AGIUS, M.S. WATSON, H.C. AIRD u. A.J. DAVISON (1993):

Equine herpesviruses 2 and 5 are  $\gamma$ -herpesviruses

Virology 195, 492 - 499

TEI, M., K. NISHIDA u. S. KINOSHITA (1996):

Polymerase chain reaction detection of herpes simplex virus in tear fluid from atypical herpetic epithelial keratitis after penetrating keratoplasty

Am. J. Ophthalmol. 122 (5), 732 - 735

THEIN, P., u. D. BÖHM (1976):

Ätiologie und Klinik einer virusbedingten Keratokonjunktivitis beim Fohlen

Zbl. Vet. Med. B 23, 507 - 519

THEIN, P. (1976):

Virusbedingte Keratitis beim Pferd

Zbl. Vet. Med. B 25, 235 - 240

THEIN, P., u. G. REISSHAUER (1976):

Über einen virologisch gesicherten Ausbruch von Coitalexanthen bei Pferden in Süddeutschland

Archiv. Tierärztl. Fortbildg. 2, 18 - 28

THEIN, P., u. G. HÄRTL (1977):

Untersuchungen zur Virusätiologie respiratorischer Erkrankungen des Pferdes  
Prakt. Tierarzt 58, colleg. Vet., 24 - 29

THEIN, P., u. K. BROWN (1988):

Infektion mit equinen Herpesviren und Manifestation am Zentralnervensystem beim  
Pferd

Tierärztl. Prax. 16, 295 - 302

THEIN, P. (1993):

Herpesvirusinfektionen des Pferdes  
in: Handbuch der tierärztlichen Praxis  
Enke Verlag, 1993, S. 349 - 349 ze

THEIN, P., G. DARAI, W. JANSSEN, R.D. BERGLE, W. STRUBE u. G. FLOß  
(1993):

Neuere Erkenntnisse zur Ätiopathogenese der paretisch-paralytischen  
Verlaufsformen der Herpesvirusinfektion des Pferdes

Tierärztl. Praxis 21, 445 - 450

THEIN, P., (1994):

Therapieansätze bei Infektionen mit Pferdeherpesviren  
Prakt. Tierarzt 9, 786 - 792

WHITLEY, R.D., E.C. BURGESS u. C.P MOORE (1983):

Microbial isolates of the normal equine eye  
Equine Vet. J., Suppl. 2, 138 - 140

WOLFINGER, U. (1998):

Verbreitung und Bedeutung von Infektionen mit equinen Herpesviren vom Typ 1,2  
und 4 (EHV-1,-2,-4) beim Pferd

Berlin, Freie Univ., Fachber. Veterinärmed., Inst. f. Virologie, Diss.

YAMAGATA, M., D.A. WILKIE u. B.C. GILGER (1996):

Eosinophilic keratoconjunctivitis in seven horses

J. Am. Vet. Med. Assoc. 209 (7), 1283 - 1286

YAMAMOTO, S., Y. SHIMOMURA, S. KINOSHITA, K. NISHIDA, R. YAMAMOTO u.  
Y. TANO (1994):

Detection of herpes simplex virus DNA in human tear film by the polymerase chain  
reaction

Am. J. Ophthalmol. 117 (2), 160 - 16

## 9 Anhang

Tab. 26: Gruppe 2 - Virologische und serologische Ergebnisse bei der Erst- und Zweituntersuchung

1. Untersuchung								2. Untersuchung					
Nr.	PCR					SEROLOGIE		Li	re	PCR		SEROLOGIE	
	Li	re	NA	TBS	PBL	IFT	NT			NA	PBL	IFT	NT
1	-	+	-	-	-	1:320	< 1:10	-	-	-	+	1:1280	< 1:10
2	-	-	-	-	-	1:640	< 1:10	-	-	-	-	1:1280	< 1:10
3	-	-	-	-	-	1:320	< 1:10	-	-	-	+	1:640	< 1:10
4	-	-	-	-	-	1:1280	< 1:10	-	-	-	+	1:1280	1:10
5	-	-	-	-	+	1:1280	< 1:10	-	-	-	-	1:2560	< 1:10
6	-	-	-	-	+	1:2560	1:10	-	-	-	-	1:5120	1:10
7	-	-	-	-	-	1:10240	1:60	-	+	-	+	1:10240	1:80
8	-	+	-	-	+	1:5120	< 1:10	-	-	-	-	1:2560	< 1:10
9	-	-	-	-	-	1:5120	1:20	-	-	-	+	1:5120	1:30
10	-	-	-	-	-	1:2560	< 1:10	-	-	-	+	1:2560	< 1:10
11	-	-	-	-	+	1:2560	< 1:10	-	-	-	-	1:1280	< 1:10
12	-	-	-	-	+	1:640	< 1:10	-	-	-	-	1:640	< 1:10
13	-	-	-	+	+	1:2560	< 1:10	-	-	-	+	1:2560	< 1:10
14	-	-	-	-	-	1:1280	< 1:10	-	-	-	-	1:1280	< 1:10
15	-	-	-	-	-	1:640	< 1:10	-	-	-	-	1:640	< 1:10
16	-	-	-	-	+	1:1280	< 1:10	-	-	-	+	1:1280	< 1:10
17	-	-	-	-	-	1:640	< 1:10	-	-	-	-	1:640	< 1:10
18	-	-	-	-	+	1:1280	< 1:10	-	-	-	-	1:2560	< 1:10
19	-	-	-	-	+	1:1280	< 1:10	-	-	-	+	1:1280	< 1:10
20	-	-	-	-	-	1:640	< 1:10	-	-	-	-	1:2560	< 1:10
21	-	-	-	-	+	1:1280	< 1:10	-	-	-	+	1:1280	< 1:10

PCR:

li : Augentupfer links - positiver EHV-2 Nachweis (+)

re : Augentupfer rechts - positiver EHV-2 Nachweis (+)

NA : Nasentupfer - positiver EHV-2 Nachweis (+)

TBS : Tracheobronchialsekret - positiver EHV-2 Nachweis (+)

PBL : periphere Blutleukozyten - positiver EHV-2 Nachweis (+)

Serologie:

IFT : Immunfluoreszenz

NT : Neutralisationstest

Tab. 27: Gruppe 1 - Klinische, virologische und serologische Ergebnisse bei der Erstuntersuchung

Nr.	KLINIK								PCR					SEROLOGIE		THERAPIE		
	R	Trias	Lid.	Konj.	Sklera	Fluor.	Trüb.	Gef.	Li	re	NA	TBS	PBL	IFT	NT	AB	GK	VS
1	+	+	oB	bl.r.	oB	-	+	+(o)	-	+	-	+	-	1:320	< 1:10	Pr	Pr	Tr
2	-	+	Öd	mgr.	oB	-	+		-	+	+	+	+	1: 640	<1:10	Pr	Pr	
3	+	-	oB	mgr-hgr	oB	+(diff.)	+	+(o)	-	-	-	-	-	1:1280	<1:10	Pr	Pr	Tr
4	+	-	oB	ggr	oB	-	+	-	+	-	+	-	-	1:640	1:40	Pr	Pr	Tr
5	+	-	oB	bl.r.	oB	-	+	-	-	+	-	-	+	1:2560	1:10	Pr	Pr	Tr
6	-	+	Öd	hgr.	oB	+	+	+(o)	-	-	-	-	-	1:2560	1:10	PrPo	Pr	
7	+	+	oB	mgr.	inj.	-	+	+(o)	-	-	-	-	+	1:1280	<1:10	PrPo	PrGy	ViTr
8	+	-	oB	bl.r.	oB	-	+	-	-	+	+	+	-	1:2560	1:20	Pr	Pr	Tr
9	+	-	oB	ggr.	oB	-	+	+(o)	-	-	-	-	+	1:2560	1:10	PoPiAt		
10	-	-	oB	bl.r.	oB	-	+	+(o)	-	+ G	-	-	+	1:2560	1:10	Pr	Pr	Tr
11	-	+	oB	mgr.	oB	-	+	+(o)	-	-	-	-	+	1:5120	1:20	Pr	Pr	
12	+	+	Öd	hgr.	inj.	-	+	+(o)	-	-	-	-	+	1:1280	< 1:10	Pr	Pr	
13	+	+	Öd	mgr	oB	-	+	+(o)	+	-	-	+	+	1:5120	< 1:10	Pr	Pr	
14	+	+	Öd	hgr.	inj	-	+	+(o)	-	-	-	-	-	1:1280	< 1:10	Ne	Pr	Op
15	-	+	oB	hgr.	inj.	-	+/Pi.	+(o)	+	+	+	-	+	1:5120	< 1:10	Pr	Pr	Op
16	-	+	oB	mgr.	oB	-	+	+(o)	-	-	+	-	+	1:640	< 1:10	Pr	Pr	
17	+	-	oB	bl.r.	oB	-	+	+(o)	+G	-	+	+	+	1:1280	< 1:10	NePi	Pr	Tr
18	+	+	Öd	hgr.	inj.	-	-	+(o)	-	-	+	+	+	1:1280	< 1:10	Pr	Pr	Op
19	-	+	oB	mgr-hgr.	oB	-	-	+(o)	-	-	-	-	+	1:640	< 1:10	Pr	Pr	Op
20	+	-	oB	ggr.	inj	+(diff.)	+	-	+	-	-	-	+	1:320	< 1:10	Po	Gy	
21	-	+	oB	mgr.	inj.	-	+	+(o)	-	-	-	-	-	1:1280	< 1:10			Tr
22	-	+	Öd	hgr.	inj.	-	+	+(t)	-	-	-	-	-	1:10240	1:10	PrPo	PrA	
23	-	-	oB	ggr.	oB	-	+	+(o)	-	-	-	-	-	1:1280	1:10	Pr	Pr	Tr
24	+	-	oB	ggr.	oB	-	+	+(o)	-	-	-	-	+	1:2560	< 1:10	Pr	Pr	Op
25	-	-	oB	ggr.	OB	-	+	+(o)	-	-	-	-	-	1:2560	< 1:10	Pr	Pr	Tr
26	+	+	Öd	ggr.	oB	-	+	+(o)	+	-	-	+	+	1:640	< 1:10	Pr	Pr	
27	-	-	oB	ggr.	oB	-	+	+(o)	-	-	-	-	+	1:640	< 1:10	Pr		
28	+	-	oB	ggr.	oB	-	+	+(o)	-	-	-	-	-	1:2560	< 1:10	Po		Tr
29	+	-	oB	bl.r.	oB	-	+	+(o)	-	+	+	-	+	1:1280	< 1:10	Pr	Pr	Tr

**Klinik:**

R : „Rezidiv“ , Problematik der Augenerkrankung besteht (+) rezidivierend, oder vorberichtlich länger als 6 Monate  
Trias : Abwehrtrias, besteht (+), besteht nicht (-)  
Lid : Lider (oB = ohne Befund; Öd = Ödem)  
Konj. : Konjunktiven (bl. r. = blass rosa; ggr.=geringgradig, mgr.=mittelgradig, hgr.=hochgradig gerötet)  
Flour. : Hornhaut fluoresceinpositiv (+), -negativ (-) / diff.= diffus  
Trüb. : Hornhauttrübung besteht (+), besteht nicht (-) / Pi = Pigmenteinlagerung  
Gef. : Gefäßeinsprossung besteht (+), besteht nicht (-) / oberflächlich (o), tief (t)

**PCR:**

li : Augentupfer (G = Hornhautgeschabsel) links - erkranktes Auge positiver EHV-2 Nachweis **+**, gesundes Auge +  
re : Augentupfer rechts ( G = Hornhautgeschabsel) - erkranktes Auge positiver EHV-2 Nachweis **+**, gesundes Auge +  
NA : Nasentupfer - positiver EHV-2 Nachweis (+)  
TBS : Tracheobronchialsekret - positiver EHV-2 Nachweis (+)  
PBL : periphere Blutleukozyten - positiver EHV-2 Nachweis (+)

**SEROLOGIE:**

IFT : Immunfluoreszenz  
NT : Neutralisationstest

**THERAPIE:**

AB : Antibiotika (Pr = Bacitracin, Polymixin B, Neotracin, Po = Polyspectran, Ne = Neomycin und Pi = Pimabiciron)  
GK : Glukokortikoid (Pr = Prednisolon, Gy = Glykokort.)  
VS : Virostatikum (Tr = Trifluman, Op = Ophthal)  
(A = Atropin)

Tab. 28: Gruppe 1 - Klinische, virologische und serologische Ergebnisse bei der Zweituntersuchung

Nr.	KLINIK							PCR				SEROLOGIE	
	Trias	Lid	Konj.	Sklera	Fluor.	Trüb.	Gef.	Li	re	NA	PBL	IFT	NT
1	-	oB	ggr.	oB	-	+	-	-	-	-	-	1:320	< 1:10
2	-	oB	bl.r.	oB	-	+	-	+	+	+	-	1:1280	< 1:10
3	+	oB	ggr.	oB	-	+	-	-	-	-	+	1:5120	1:40
4	-	oB	bl.r.	oB	-	+	-	-	-	-	+	1:2560	< 1:10
5	-	oB	bl.r.	oB	-	+	-	-	+	-	+	1:5120	1:40
6	-	oB	bl.r.	oB	-	+	+	-	-	+	+	1:2560	< 1:10
7	-	oB	ggr.	oB	+	+	+	(o)	-	-	-	1:2560	1:20
8	-	oB	ggr.	oB	-	+	-	-	-	+	-	1:2560	1:10
9	-	oB	bl.r.	oB	-	+	+	(o)	-	-	-	1:5120	1:10
10	-	oB	mgr.	oB	-	+	+	(o)	-	-	+	1:5120	< 1:10
11	-	oB	ggr.	oB	-	-	-	-	-	-	-	1:2560	< 1:10
12	+	oB	mgr.	inj.	-	+	+	(o)	+	-	-	1:1280	< 1:10
13	+	oB	ggr.	oB	-	-	(+)	-	-	+	+	1:5120	< 1:10
14	+	oB	mgr.-hgr	oB	-	-	+	(o)	-	+	+	1:1280	< 1:10
15	-	oB	ggr.	oB	-	-	(P)	-	-	-	+	1:1280	< 1:10
16	-	oB	mgr.-hgr	oB	-	+	+	(o)	-	-	+	1:640	< 1:10
17	-	oB	ggr.	inj.	-	+	+	(o)	-	-	-	1:1280	< 1:10
18	-	oB	ggr.	oB	-	-	-	-	-	-	-	1:640	< 1:10
19	-	oB	bl.r.	oB	-	-	-	-	+	-	-	1:640	< 1:10
20	-	oB	mgr.	oB	-	+	-	-	+	+	-	1:320	< 1:10
21	-	oB	ggr.	inj.	-	+	+	(o)	-	-	-	1:640	< 1:10
22	+	Öd	hgr.	inj.	-	+	+	-	-	-	-	1:5120	1:10
23	-	oB	ggr.	oB	-	+	-	-	-	-	-	1:1280	< 1:10
24													
25	-	oB	bl.r.	oB	-	+	-	-	-	-	-	1:5120	< 1:10
26	-	oB	bl.r.	oB	-	+	+	(o)	-	-	-	1:1280	< 1:10
27	-	oB	bl.r.	oB	-	+	(+)	-	-	-	+	1:1280	< 1:10
28													
29	-	Öd	mgr	oB	-	+	+	(o)	-	-	-	1:1280	< 1:10

**Klinik:**

- Trias : Abwehrtrias, besteht (+), besteht nicht (-)  
Lid : Lider (oB = ohne Befund; Öd = Ödem)  
Konj. : Konjunktiven (bl. r. = blass rosa; ggr.=geringgradig, mgr.=mittelgradig, hgr.=hochgradig gerötet)  
Sklera : oB = ohne Befund; Inj. = Skleragefäße injiziert  
Flour. : Hornhaut fluoresceinpositiv (+), -negativ (-) / diff.= diffus  
Trüb. : Hornhauttrübung besteht (+), besteht nicht (-) / Pi = Pigmenteinlagerung  
Gef. : Gefäßeinsprossung besteht (+), besteht nicht (-) / oberflächlich (o), tief (t)

**PCR:**

- li : Augentupfer links - erkranktes Auge positiver EHV-2 Nachweis **+**, gesundes Auge +  
re : Augentupfer rechts - erkranktes Auge positiver EHV-2 Nachweis **+**, gesundes Auge +  
NA : Nasentupfer - positiver EHV-2 Nachweis (+)  
TBS : Tracheobronchialsekret - positiver EHV-2 Nachweis (+)  
PBL : periphere Blutleukozyten - positiver EHV-2 Nachweis (+)

**Serologie:**

- IFT : Immunfluoreszenz  
NT : Neutralisationstest

## Danksagung

Herrn Prof. Dr. Dr. h.c. E. Deegen danke ich sehr herzlich für die Überlassung des interessanten Themas, für sein stetiges Interesse am Fortgang der Arbeit und die jederzeit gewährte freundliche Unterstützung bei der Durchführung und Anfertigung der vorliegenden Arbeit.

Bei Frau PD Dr. rer. nat. Kerstin Borchers möchte ich mich für die freundliche Aufnahme im Labor des Institutes für Virologie des Fachbereiches Veterinärmedizin der Freien Universität Berlin (Leiter: Prof. Dr. Hanns Ludwig) und die immer gewährte Unterstützung und Hilfsbereitschaft bedanken.

Ganz besonders danke ich der Kollegin Olivia Kershaw aus Berlin für die Hilfe und hervorragende Zusammenarbeit bei den virologischen und serologischen Auswertungen für diese Arbeit und wünsche ihr, daß der letzte "heiße Sommer" für die Anfertigung ihrer eigenen Dissertation angebrochen ist.

Bei Frau Dr. Birgit Frühauf und Frau Dr. Frauke Glitz möchte ich mich für die Anregungen, Hilfen und Tips bei der praktischen Durchführung und der Korrektur der Arbeit ganz herzlich bedanken. Ohne Euch wäre mein ophthalmologisches Interesse vielleicht nie geweckt worden!

Weiterhin möchte ich mich bei den Mitarbeiterinnen und Mitarbeitern der Klinik für Pferde der TiHo Hannover für die gute Zusammenarbeit und geleistete Hilfe bedanken.

Ebenso geht ein großer Dank an alle Mitarbeiterinnen und Mitarbeiter des Institutes für Virologie des Fachbereiches Veterinärmedizin der Freien Universität Berlin für die freundliche Aufnahme und Unterstützung.

Bei Herrn Dr. Karl Rohn aus dem Institut für Biometrie und Statistik der TiHo bedanke ich mich für die Beratung und Verwirklichung in statistischen Fragen.

Für die Hilfe und Beratung in Computerfragen ("fuachtbarr") bedanke ich mich für die entgegengebrachte Geduld und Hilfe bei meinem Vater und Rolf, der für einen entspannten Zieleinlauf gesorgt hat.